DE MEDICINA Y CIRUGÍA
STITUTOS ANEXOS
UATEMALA, C. A.

UJACIONES DE LOS HUESOS DEL CARPO

TESIS

PRESENTADA A LA JUNTA DIRECTIVA

DE LA

FACULTAD DE MEDICINA Y CIRUGÍA
E INSTITUTOS ANEXOS

POR

MANUEL RAMIREZ LLERENA

Ex-interno de los Hospitales de la Capital

EN EL ACTO
DE SU INVESTIDURA DE

MÉDICO Y CIRUJANO

NOVIEMBRE DE 1926.

GUATEMALA, C. A.

TIPOGRAFIA SANCHEZ & DE GUISE
8ª Avenida Sur Nº 24.

LUJACIONES DE LOS HUESOS DEL CARPO

ANATOMIA DESCRIPTIVA

Articulación del puño.

La articulación del puño o articulación radio-carpiana, une el antebrazo a la mano, el radio y el cúbito al macizo óseo del carpo. Es una articulación condiliana.

Superficies articulares: son dos, la antibraquial, una especie de cavidad glenoide, y la de la mano, compuesta por los tres primeros huesos de la primera fila del carpo. La cavidad glenoide antibraquial, tiene una forma elipsoide, cuyo gran eje dirigido transversalmente, se extiende de una apófisis estiloide a la otra (4 ó 5 cms. de longitud por 1½ a 2 cms. de ancho); la forman, a fuera, la cara carpiana de la extremidad inferior del radio y adentro la cara inferior del ligamento triangular. La superficie articular del radio está dividida, por una cresta roma, en dos partes: una foseta externa triangular, donde se aloja el escafoides, y una foseta interna cuadrilátera, que aloja al semilunar. De lado de la mano la forman el escafoides, el semilunar y el piramidal, que están sólidamente unidos entre sí, formando el cotilo carpiano, que se amolda exactamente sobre la glena antibraquial. El escafoides y el semilunar corresponden a la vez a la superficie radial y a la parte vecina del ligamento triangular; y el piramidal corresponde solamente a la parte externa de este mismo ligamento triangular.

Medios de unión.—Además de una cápsula fibrosa que mantiene en contacto las dos superficies articulares, cuatro ligamentos refuerzan esta cápsula: anterior, posterior, interno y externo.

Cápsula fibrosa.—Es un mango fibroso que se inserta: arriba al rededor de la superficie articular del radio y el borde del ligamento triangular; abajo, al rededor del cotilo carpiano.

Ligamento anterior o palmar.—Está situado adelante de la articulación, se divide en dos haces: uno externo o radio-carpiano, y uno interno o cúbito-carpiano. El 1.° se inserta arriba, en el borde anterior de la foseta articular

del radio y en la parte anterior de la apófisis estiloides de este hueso; de allí se dirige hacia abajo y hacia adentro, viniendo a fijarse en los tres huesos, semilunar, piramidal y gran hueso. El 2.° se inserta arriba, en la parte anterior de la foseta rugosa que separa la cabeza del cúbito de su apófisis estiloides, dirigiéndose de allí hacia abajo y hacia afuera, para terminar, como el 1.° sobre el semilunar, el piramidal y el gran hueso.

Ligamento posterior o dorsal.—Difiere del anterior en que es menos resistente y menos extendido; insertándose arriba en el borde posterior de la foseta articular del radio; dirigiéndose oblícuamente hacia abajo y hacia adentro, viniendo a insertarse sobre el piramidal.

Ligamento lateral interno.—Tiene una forma triangular: se inserta arriba en el lado interno y en el vértice de la apófisis estiloides del cúbito; abajo se divide en dos haces, uno anterior, que se inserta en el pisiforme, y otro posterior que se inserta en el piramidal.

Ligamento lateral externo.—Tiene como el precedente, una forma triangular de base inferior. Se inserta arriba en el vértice de la apófisis estiloides del radio; abajo, sobre el lado antero externo del escafoides.

Sinovial.—Tapiza la cápsula articular en toda su extensión y se termina exactamente, del lado del antebrazo y del lado del carpo, en el límite del revestimiento cartilaginoso. Comunica muy corrientemente con la sinovial radio-cubital inferior, por medio de un orificio situado en la base del ligamento triangular.

Movimientos.—Posee 5 movimientos que caracterizan las articulaciones condilianas, a saber: flexión, extensión, abducción, adducción y circunducción.

Articulaciones carpianas.

Comprenden: las articulaciones de la 1.ª fila de huesos entre sí; las articulaciones de la 2.ª fila de huesos entre sí, y las articulaciones de las dos filas entre sí.—*Articulaciones de la 1.ª fila.*—Se estudian separamente las articulaciones de los tres huesos externos, y la del piramidal con el pisiforme. El escafoides se articula con el semilunar y éste con el piramidal, formando dos artrodias. Las superficies articulares son fosetas planas y verticales. Están mantenidas por los ligamentos, anteriores, posteriores e interóseos que son dos: uno entre el escafoides y semilunar y otro entre el semilunar y el piramidal. Hay dos sinoviales, que se comunican las dos, con la sinovial medio-carpiana. La del piramidal y el pisiforme es también una artrodia; las superficies articulares son dos fosetas ovalares de gran eje vertical, casi planas, algo convexa la del piramidal, y algo cóncava la del pisiforme. Está sostenida por el ligamento superior que va del pisiforme a la apófisis estiloides del cúbito; por el ligamento palmar, plano y cuadrilátero, que va del pisiforme al hueso ganchoso; el ligamento dorsal, que se extiende del pisiforme al piramidal; y los ligamentos inferiores que parten de la parte inferior del pisiforme y se fijan, uno sobre la apófisis unciforme del hueso ganchoso, y el otro sobre la extremidad superior del quinto metacarpiano. La sinovial comunica, muy a menudo con la del puño.—*Articulaciones de la 2.ª fila.*—El trapecio se articula con el trapezoide, éste con el gran hueso y el gran hueso con el hueso ganchoso, formando tres artrodias. Las superficies articulares son fosetas verticales, planas, orientadas en sentido vertical. Tres ligamentos interóseos, tres palmares y tres dorsales, son sus medios de fijeza. Las sinoviales son divertículos de la sinovial medio-carpiana.—*Articulaciones de las dos filas entre sí.*—Con excepción del pisiforme, los huesos de la 1.ª fila se unen a los de la 2.ª La interlínea articular, muy irregular, se divide en dos partes: una externa y otra interna. La externa, que constituye la articulación externa, corresponde a la articulación del escafoides con el trapecio y el trapezoide. La superficie de contacto es sensiblemente plana y transversal: es una artrodia. La parte interna o articulación interna, está formada: arriba por el escafoides, el semilunar y el piramidal; en su conjunto forma una cavidad glenoide de gran eje transversal; abajo, por el gran hueso y el hueso ganchoso que en su conjunto forma un cóndilo, de gran eje también transversal; es una condilo-artrosis. Contiene tres órdenes de ligamentos: dorsales, palmares y laterales. Del lado externo, hay un ligamento palmar, que va del escafoides al trapecio; un ligamento dorsal, formado por algunas fibras solamente, va del tubérculo del escafoides al trapecio y el trapezoide; y un ligamento lateral externo que va del tubérculo del escafoides al trapecio. Del lado interno un ligamento palmar en forma de V, cuyo vértice se inserta en el cuello del gran hueso, y cuyas dos ramas se terminan, una sobre el piramidal, y la otra sobre el escafoides; un ligamento dorsal, que se inserta sobre el piramidal terminándose en parte sobre el trapecio y en parte sobre el trape-

zoide; un ligamento lateral interno, que va del vértice del piramidal a la apófisis del hueso ganchoso. Hay una sola sinovial, más floja atrás que adelante, y que envía prolongamientos ascendentes y descendentes. Los movimientos son simples deslizamientos que se agregan a los de la articulación del puño, volviéndose, según sean ejecutados, movimientos de flexión, extensión, abducción y adducción. *Las arterias* de la articulación del puño, vienen adelante, de la arteria transversa del carpo, y las ramas ascendentes de la arcada palmar profunda; atrás de las interóseas anteriores y posteriores, de la inter-ósea del primer espacio y de las ramas ascendentes de la arteria dorsal del carpo; del lado externo del tronco mismo de la radial, y del lado interno de la cúbito-dorsal, o del tronco mismo de la cubital. *Los nervios* los dan adelante el mediano y el cubital; atrás el radial y la rama dorsal del cubital. La articulación medio-carpiana, así como las articulaciones de la 1.ª y 2.ª fila del carpo, reciben sus arterias: de las ramas descendentes de la arteria transversa del carpo; de las ramas ascendentes de la arcada palmar profunda, y de muchas ramas, que los dos troncos, radial y cubital envían a la cara dorsal del carpo. Los nervios, filetes muy delgdos, provienen a la vez del mediano, del cubital y de la rama posterior del radial.

ANATOMIA TOPOGRAFICA

El puño.

Es una región articular rodeada de las partes blandas que van del antebrazo a la mano. Según el concepto que se haga de la región articular, varían sus límites.

Algunos autores se ciñen estrictamente al punto de vista sistemático y describen, bajo este término, la articulación radio-carpiana sola; otros, bajo el punto de vista fisiológico, clínico y operatorio, consideran el macizo del carpo como un todo indisoluble, y agregan la articulación medio-carpiana. Los límites de la región corresponden arriba, a dos dedos por encima de las apófisis estiloides, y abajo a las bases del 1.° y 5.° metacarpiano. (R. Picqué). Richet, hace comenzar el puño en una línea circular que pasa por el primer pliegue cutáneo, y abajo en una línea parecida que pasa por la raíz del pulgar, abajo de las salientes óseas del escafoides y el pisiforme. Jarjavay, le asigna como límite superior un pliegue cutáneo posterior, que solo es visible cuando la mano está en extensión exagerada. Valpeau, pone en el puño todas las articulaciones de los huesos del carpo, sea entre sí, sea con el antebrazo y el metacarpo. Tillaux, pone en el puño la 2.ª fila del carpo y acepta, como límites de la región, dos dedos arriba y dos abajo de la interlínea radio-carpiana. Esta región mide así en altura cuatro dedos; evidentemente es muy alta, empieza por una parte sobre el antebrazo y por otra sobre la mano, la cual se encuentra así reducida al metacarpo. La región del puño existe para todos los cirujanos y es necesario mantenerla, asignándole los límites siguientes: arriba un plan horizontal que pasa inmediatamente arriba de la cabeza del cúbito; abajo, del lado de la mano, un plan horizontal, paralelo al precedente, que pasa inmediatamente abajo del pisiforme (Testut. Jacob).—El puño comprende tres regiones: anterior, posterior e intermediaria, comprendiendo en ésta los huesos y articulaciones del puño.

Región anterior.—Esta región comprendida entre la región antibraquial anterior y las eminencias tenar e hipotenar, comprende el conjunto de partes blandas que se disponen adelante de la articulación radio-cúbito-carpiana. Tiene por límites arriba una línea transversal que pasa arriba de la cabeza del cúbito; abajo una segunda línea transversa, que pasa inmediatamente abajo de dos salientes, accesibles al dedo, que forman el pisiforme y el escafoides; en los lados dos líneas verticales, que siguen una el borde interno del cúbito y la otra el lado externo del radio. Profundamente llega hasta el plan articular. Exteriormente, la región anterior del puño es cuadrilátera, más ancha qué alta, casi plana verticalmente y convexa en el sentido transversal. Se nota primero las tramas azuladas de las venas subcutáneas, y un cierto número de salientes longitudinales debidas a los tendones subyacentes. Estas salientes tendinosas delimitan en ambos lados, interno y externo de la región, dos goteras, en el fondo de las cuales, el dedo puede sentir batir las arterias radial y cubital. En esta región hay tres pliegues cutáneos transversales: superior medio e inferior: el superior corresponde a la cabeza del cúbito; el medio a la interlínea medio-carpiana; y el inferior a las dos extremidades de la articulación medio-carpiana. Estos pliegues exagerados en la flexión, se borran en la extensión y no se utilizan para la exploración clínica, pues la hinchazón los hace desaparecer. Solo el pliegue inferior el más fijo y más marcado, habitualmente persiste y puede servir de punto de reparo para determinar la situación de la articulación radio-carpiana. Inmediatamente abajo del plie-

gue inferior, hay una saliente transversa, designada bajo el nombre de "talón de la mano." Está formada por las partes más elevadas de las eminencias tenar e hipotenar. Uniendo estas salientes, la cara anterior del puño forma una ligera curva de concavidad regular. Esta curva se llena, en los casos de fractura de la extremidad inferior del radio, por una saliente, más o menos marcada, según el desplazamiento de los fragmentos (Tillaux).—La exploración clínica comprende, 1.° la inspección; 2.° la palpación metódica de los planes superficiales, de los tendones y sus vainas sinoviales, las arterias cubital y radial, los nervios mediano y cubital y la articulación radio-cúbita-carpiana, y 3.° el examen a los rayos X. Los planes sucesivos que componen la región anterior del puño son 5: la piel, el tejido celular subcutáneo, la aponeurosis; la capa subaponeurótica, y el esqueleto. *La piel* delgada, está casi desprovista de pelo. Adhiere íntimamente a la aponeurosis subyacente y por consecuencia no tiene juego, sobre todo en la parte inferior, sino una movilidad muy limitada. *El tejido celular,* está formado por una capa de tejido conjuntivo que se adhiere íntimamente, por una parte a la piel y por otra a la aponeurosis. Está casi desprovista de grasa. En este tejido caminan los vasos y los nervios superficiales de la región. *La aponeurosis* es continuación de la antibraquial; relativamente delgada arriba, se espesa abajo, al extremo de formar una especie de ligamento, denominado "ligamento anular." Este tiene el aspecto de un listón fibroso, transversalmente extendido de un borde al otro, y mide 3 a 4 centímetros de altura. Arriba se confunde con la aponeurosis superficial, y abajo, se continúa con la aponeurosis palmar y con los músculos de las eminencias tenar e hipotenar, tomando muchas inserciones en ellos; adentro se fija sobre el pisiforme y sobre la apófiisis unciforme del hueso ganchoso; afuera se inserta sobre la parte interior del radio y sobre todo, sobre los tubérculos salientes del escafoides y del trapecio. Cerca de su inserción externa, envía un tabique fibroso, por su cara profunda, el cual viene a insertarse por otra parte, sobre la cara anterior del escafoides y la del trapecio. El ligamento anular anterior y el tabique fibroso de dirección vertical, transforman la gotera del carpo en dos conductos osteo-fibrosos: uno externo, pequeño, destinado al deslizamiento del tendón del gran palmar, es "el conducto o corredera del gran palmar;" el otro interno, mucho más grande, dá paso al nervio mediano y a los tendones flexores y sus vainas, es el "conducto de los flexores o canal radio-carpiano." Es por este canal que las colecciones purulentas de la mano se difunden al antebrazo y viceversa. El ligamento anular anterior del carpo está formado por dos planes de fibras: uno profundo, fibras transversales, que se insertan en sus dos extremidades sobre los huesos del carpo, y el superficial, formado por fibras verticales y oblícuas, que dependen a la vez del tendón del pequeño palmar y de los tendones de origen de los músculos de las eminencias tenar e hipotenar.

La capa sub-aponeurótica.—Está compuesta por los vasos, nervios, músculos o más bien tendones que van del antebrazo a la mano y que se encuentran debajo de la aponeurosis. Comprende cuatro planes: *primer plan,* yendo de afuera adentro, está compuesto, 1.° por el tendón del largo supinador, que bordea el radio y viene a insertarse en la base de la apófisis estiloides; 2.° el tendón del gran palmar, que metiéndose en su conducto osteo-fibroso, viene a insertarse en la base del segundo metacarpiano; 3.° el tendón del pequeño palmar que se extiende en abanico sobre el ligamento anular anterior, se adhiere íntimamente a este ligamento y se continúa con la aponeurosis palmar, y 4.° el tendón del cubital anterior que viene a insertarse al pisiforme. *El segundo plan* está formado por los cuatro tendones del flexor superficial, éstos algunas veces están recubiertos por una lámina célulo-fibrosa que dejando el tendón más interno del flexor, dirigiéndose al músculo cubital anterior, pasa adelante de la arteria cubital. *El tercer plan* está formado: 1.° afuera por el tendón del flexor propio del pulgar, y 2.° adentro, por los cuatro tendones del flexor común profundo. *En el cuarto plan* encontramos los haces más inferiores del cuadrado pronador que se extiende transversalmente del cúbito al radio.

El plan esquelético.—Está constituido, del lado del antebrazo por las extremidades inferiores del cúbito y el radio, unidas la una a la otra por los haces más inferiores del ligamento interóseo; del lado de la mano, por la primera fila de los huesos del carpo, la cual se compone de cuatro huesos: escafoides, semilunar, piramidal y pisiforme. Las arterias de la región anterior del puño son la radial y la cubital. La radial está alojada en la gotera formada por el largo supinador afuera y el gran palmar adentro. Al llegar a la base del apófisis estiloides del radio, cambia bruscamente dirección para dirigirse hacia atrás, dando en este momento una rama colateral, la arteria radio palmar que continúa el trayecto del tronco principal. Dá también en la parte

anterior del puño, la arteria transversa del carpo, que se anastomosa con otra análoga a la cubital. En la gotera radial está recubierta solo por la piel, el tejido celudar subcutáneo y la aponeurosis, y está acompañada por dos venas satélites. La arteria cubital acompañada de sus dos venas satélites y del nervio cubital adentro, camina hasta el pisiforme, en la gotera de separación del cubital anterior y del flexor superficial. Está separada de la piel por dos planes aponeuróticos, uno superficial formado por la aponeurosis superficial, y el otro profundo formado por el tabique fibroso que se extiende del flexor superficial al cubital anterior. Al nivel del borde inferior del cuadrado pronador dá la arteria transversa del carpo, que se anastomosa con la homónima que dá la radial, un poco más abajo dá la cúbito-palmar, que en la mano contribuye a formar la arcada palmar profunda. Además de las arterias radial y cubital que son las principales, se encuentran en la región del puño, la arteria interósea anterior y la arteria del nervio mediano. Las venas son superficiales y profundas. Las superficiales están representadas por un grupo de venas sin nombre, de pequeño calibre, que provienen de la mano; forman los orígenes de la vena mediana. Las profundas acompañan a las arterias; son dos para cada una. Los linfáticos, superficiales y profundos, ganan el antebrazo y terminan en los ganglios de la axila. Los nervios son superficiales y profundos. Los superficiales son dados, adentro por el braquial-cutáneo-interno, y afuera por el músculo-cutáneo, y los profundos por el mediano y el cubital.

Región posterior del puño.

Comprende el conjunto de partes blandas que se disponen detrás de la articulación radio-cúbito-carpiana. Tiene exactamente los mismos límites que la anterior. Exteriormente es cuadrilátera como la anterior. La piel está elevada por las venas voluminosas que provienen de la mano, y por dos salientes óseas, fáciles de explorar: adentro la cabeza del cúbito, redonda y lisa, con su apófisis estiloides; afuera la extremidad inferior del radio, en el lado externo de la cual, está la apófisis estiloides del radio, que se percibe fácilmente en la parte superior de la tabaquera anatómica. Abajo de estas apófisis es fácil sentir la interlínea radio-carpiana, separada de la piel por una simple capa de tendones.

Exploración clínica.—En esta región se hace fácilmente por medio de: 1.° la inspección; 2.° la palpación metódica de los planes superficiales, los tendones y sus vainas y la articulación del puño, y 3.° el examen del esqueleto a los rayos X. La región posterior, como la anterior, nos presenta 5 planes: 1.° la piel; 2.° el tejido celular subcutáneo; 3.° la aponeurosis; 4.° la capa sub-aponeurótica; y 5.° el esqueleto.

Piel.—Más espesa y más móvil que en la región anterior, está recubierta de pelos cortos y delgados, más abundantes en el lado interno que en el externo. Cuando la mano está extendida presenta un cierto número de pliegues transversales, muy variables en número y situación, y que bajo el punto de vista práctico no tienen importancia.

El tejido celular subcutáneo.—Está formado por dos capas: una superficial, compuesta esencialmente por tejido adiposo, y una profunda, laminosa, que constituye una verdadera fascia superficialis, y en la cual caminan los vasos y los nervios superficiales.

Aponeurosis.—Continuación de la antibraquial, es delgada arriba, espesándose abajo, donde forma el ligamento anular posterior del puño. Es una especie de bandeleta tendinosa que sirve de verdadero aparato de contención manteniendo los tendones contra la superficie ósea, en los movimientos de extensión de la mano. De su cara profunda parten muchos tabiques verticales, situados de canto, que se fijan por otra parte, sobre los bordes de las goteras óseas del cúbito y el radio. Está compuesto de fibras transversales, verticales y oblícuas diversamente entrecruzadas. Las más numerosas y resistentes son las transversales.

Capa sub-aponeurótica.—Está constituida por los tendones extensores de la mano y por las correderas osteofibrosas en las cuales deslizan por medio de sinoviales.

Plan esquelético.—El de la región posterior del puño, es el mismo que el de la región anterior, separado de la capa sub-aponeurótica por la cápsula articular.

Arterias.—Provienen de la radial y de la cubital, son muy pequeñas y carecen de importancia bajo el punto de vista práctico.

Venas.—Son superficiales y profundas. Las superficiales nacen en la arcada venosa del dorso de la mano. Las profundas acompañan a las arterias; no tienen importancia. Los linfáticos siguen la misma dirección que las venas y terminan en parte en los ganglios supra-epitrocleanos, y en parte en los ganglios axilares.

Nervios.—Los superficiales, provienen del lado interno del braquial-cutáneo-interno y de la rama dorsal del cubital y del lado externo, del músculo-cutáneo y de la rama dorsal del radial.

Mano.

Topográficamente la mano es la continuación del puño. Su límite superior es un plan horizontal que pasa un poco abajo de la interlínea radio-carpiana, abajo de las dos salientes que forman el pisiforme adentro, y el escafoides afuera. Corresponde en el esqueleto a la 2.ª fila del carpo, al metacarpo y los cinco dedos. Así la mano se divide en dos partes: una porción superior, carpo-metacarpiana, la mano propiamente dicha, y una porción inferior, falangiana, constituida por los dedos. La mano propiamente se subdivide en dos regiones: la anterior o palmar, la palma de la mano, y la posterior o dorsal; las dos se extienden en profundidad hasta el esqueleto. Se estudia en la región de la mano 1.° la región palmar, 2.° la región dorsal, 3.° los dedos y 4.° las articulaciones de la mano.

Región palmar.—Comprende el conjunto de partes blandas que se extienden adelante de la 2.ª fila del carpo y de los cinco metacarpianos. Tiene una forma irregularmente cuadrilátera y nos presenta cuatro bordes: superior, inferior, externo e interno. El superior convencional, está representado por una línea transversal que pasa debajo del pisiforme y del tubérculo del escafoides; el inferior corresponde a la raíz de los últimos cuatro dedos, formando el pliegue dígito-palmar. Este límite interior corresponde a las primeras falanges y está situado dos centímetros y medio debajo de las cabezas de los metacarpianos. El borde interno o cubital, está marcado por una línea ligeramente convexa, que partiendo del pisiforme termina en el lado interno del dedo pequeño. El borde externo o radial es el más irregular; está formado adentro por un surco oblícuo hacia abajo y hacia adentro, que no es sino el pliegue dígito-palmar del pulgar. Abajo de este pliegue está representado por una línea vertical que va de la raíz del pulgar al lado externo del índice; arriba corresponde a la cara externa del primer metacarpiano, o a una línea que va de la raíz del pugar al tubérculo del escafoides. En profundidad, se extiende hasta los interóseos palmares inclusive. Exteriormente, nos presenta, en su porción circunferencial, tres salientes muy marcadas: la eminencia tenar, la eminencia hipotenar y el rodete dígito-palmar. *La eminencia tenar* situada arriba y afuera, tiene una forma triangular, cuyo vértice truncado, se confunde con la raíz del pulgar, y la base ve al eje de la mano. Está formada por los músculos que se insertan en la primera falange del pulgar. *La eminencia hipotenar,* menos voluminosa que la tenar, está situada en el lado cubital de la mano; es cilíndrica y está constituida, como la tenar, por formaciones musculares que del carpo van al dedo pequeño. Separadas por la distancia que hay entre el pulgar y el dedo pequeño abajo, las dos eminencias se unen en su extremidad superior, fusionándose más o menos. De esta unión resulta sobre la línea media, una saliente situada inmediatamente abajo del puño, designada "talón de la mano." *El rodete dígito-palmar,* es una saliente transversal que ocupa el borde inferior de la mano; corresponde exactamente a las articulaciones metacarpo-falangianas de los cuatro últimos dedos.

En el centro la región palmar, rodeada por las salientes descritas, aparece ahuecada, es el "hueco de la mano." Está surcado en todos sentidos, por pliegues de locomoción, cuyo número y dirección varían mucho según los individuos, y en la misma persona de una mano a la otra. Los principales pliegues, útiles en cirugía, son tres: superior, medio e inferior. El superior comienza arriba, sobre el talón de la mano, en el surco de separación de las eminencias tenar e hipotenar; de allí se dirige hacia abajo, siguiendo el eje de la mano; en seguida se encorva hacia afuera, abrazando en esta curva regular la eminencia tenar, viniendo a terminarse sobre el borde radial a 25 Mms. arriba de la raíz del índice. Este pliegue se exagera en los movimientos de oposición del pulgar, que acerca la eminencia tenar a la palma de la mano. El pliegue medio se desprende del superior a 1 ó 2 cms. del borde radial de la mano; después se dirige transversalmente hacia adentro siguiendo una ligera curva de concavidad superior, terminando en la parte media de la eminencia hipotenar y deteniéndose en esta eminencia no llega al borde cubital de la mano. Resulta de la flexión simultánea de los cuatro últimos dedos. El pliegue inferior nace en el borde cubital de la mano, a 25 Mms. arriba de la raíz del dedo pequeño. Sigue casi la misma dirección que el pliegue medio, pero en sentido inverso; dirigiéndose transversalmente hacia afuera contra el lado superior del rodete dígito-palmar, y se termina un poco arriba del espacio inter-digital que se-

para al índice del mediano. Contrariamente a los dos precedentes que son cóncavos hacia arriba, éste es cóncavo hacia abajo. Es debido a la flexión simultánea de los tres últimos dedos. En su conjunto los tres pliegues representan muy bien la forma de una M mayúscula.

Estos diversos pliegues han sido utilizados para orientarse en las operaciones sobre la palma de la mano; así pues es interesante estudiar las relaciones internas que tienen con los órganos subyacentes. Soulié por medio de los rayos X, ha estudiado las relaciones que estos pliegues tienen con las interlíneas articulares, con los vasos arteriales y con las vainas sinoviales. Con respecto a las líneas articulares, el pliegue palmar inferior está situado a 11 milímetros y medio arriba de la articulación metacarpo-falangiana del anular; el pliegue superior en su porción vertical, ocupa casi el eje de la mano, y el pliegue inferior del puño está situado a 16 milímetros y medio arriba de la articulación carpo-metacarpiana y 18 milímetros abajo de la interlínea radio-carpiana. Con respecto a las arcadas arteriales, el pliegue palmar medio está situado a 25 milímetros y medio abajo de la arcada palmar profunda, y 17 milímetros abajo de la arcada superficial. El pliegue superior cruza las dos arcadas en el medio de la mano, en una extensión de 1 centímetro; este punto de cruce está situado a 5 centímetros y medio del pliegue dígito-palmar del mediano, y a 4 centímetros y medio del pliegue inferior del puño. Las dos sinoviales tendinosas radio-carpianas, interna y externa, tienen sus extremidades, superior situada a 3 centímetros arriba del pliegue inferior del puño, y su extremidad inferior desciende 10 a 12 milímetros abajo del pliegue digital del dedo pequeño por una parte y del pulgar por otra. El pliegue palmar superior en su parte vertical, indica muy exactamente su límite superior. La exploración de la región palmar de la mano, nada especial presenta; como para todas las regiones de los miembros, comprende: la inspección, la palpación metódica y detallada de las partes constitutivas de la región, y el examen a los rayos X.

Planes superficiales.—Comprenden la piel y el tejido celular subcutáneo, en el cual están los vasos y nervios superficiales.

Piel—Es desprovista de pelos y de glándulas sebáceas, pero abundan las glándulas sudoríficas. Sobre la eminencia tenar conserva un poco su movilidad. Su espesor es generalmente considerable; pero varía mucho según las profesiones.

Tejido celular subcutáneo.—Salvo en la eminencia tenar, donde se encuentra un rudimento de fascia superficialis, es areolado. El tejido conjuntivo se dispone en travéculas verticales que unen íntimamente la cara profunda de la piel a la aponeurósis, y que circunscriben celdillas, en las cuales se aglomeran pelotones adiposos. Estos pelotones adiposos hacen hernia cuando se incinde la piel; se encuentran pues en estado de compresión permanente, confiriendo a los tegumentos de la región palmar una elasticidad particular, que se encuentra en todas las regiones sujetos a presión. La grasa es relativamente poco desarrollada en la eminencia tenar, siendo muy desarrollada en las demás regiones; presentando su mayor desarrollo adelante de las articulaciones metacarpo-falangianas, donde forma, arriba de los espacios interdigitales tres salientes redondas. En la parte supero-interna de la región, el tejido celular subcutáneo, tiene una formación muscular, el músculo palmar cutáneo, que es un músculo cuadrilátero, cuyos haces de dirección transversal se extienden del borde interno del ligamento palmar, a la eminencia hipotenar. En el tejido celular subcutáneo están también los vasos y los nervios superficiales. Las arterias que provienen de las profundas, son delgadas y carecen de importancia para el cirujano. Las venas, también muy delgadas, forman afuera la cefálica del pulgar, y adentro la salvatela del pequeño dedo. Los linfáticos forman una rica red en toda la extensión de la región, es la "red palmar" que emite en todo su derredor una multitud de ramos divergentes que se dividen según Sappey en: superiores, que van a la cara anterior del puño y el antebrazo; inferiores, que se dirigen a los espacios interdigitales, contorneándolos para dirigirse a la región dorsal; los internos y externos que después de contornear el borde correspondiente, terminan en los troncos linfáticos correspondientes, que provienen de la cara dorsal del dedo pequeño y del pulgar. Los nervios superficiales provienen en gran parte de la rama cutáneo-palmar, rama del mediano. La eminencia tenar recibe además los ramúsculos terminales del nervio músculo-cutáneo y un ramo del radial. La piel de la eminencia hipotenar, recibe un cierto número de ramos que provienen del cubital. Bajo

el punto de vista de inervación la palma de la mano presenta tres territorios sensitivos: 1.°, adentro el territorio cubital, ocupado por la eminencia tenar; 2.°, afuera y arriba, en la parte supero-externa de la eminencia tenar, un territorio variable en dimensiones inervado por el músculo cutáneo y el radial; 3.°, en al parte media y abajo, el territorio del mediano.

Aponeurosis palmar superficial.—Bajo la piel y el tejido celular subcutáneo se encuentra una aponeurosis importante: la palmar superficial, que se extiende sobre toda la región palmar. Al pasar de la parte media a las partes laterales, se modifica profundamente y así se le divide en tres porciones: 1.°, corresponde a la eminencia tenar, es la externa "aponeurosis palmar externa", 2.°, interna, que cubre la eminencia hipotenar y es la "aponeurosis palmar interna", y 3.°, la porción media, comprendida entre las dos anteriores, es la "aponeurosis palmar media". La aponeurosis palmar media por su disposición y forma se la designa también bajo el nombre de "ligamento palmar", tiene la forma de un triángulo, cuyo vértice dirigido hacia arriba, corresponde al ligamento anular del carpo, se adhiere a él y se continúa con el tendón del pequeño palmar; su base corresponde y se extiende sobre la raíz de los dedos. Bajo el punto de vista estructural, comprende dos órdenes de fibras: longitudinales que provienen del tendón del gran palmar y se condensan en cuatro bandeletas, una para cada dedo, situados por delante de los tendones flexores correspondientes (bandeletas pretendinosas). Al llegar a la parte inferior de la palma de la mano, cada una de estas bandeletas envía algunas fibras a la piel del pliegue dígito palmar, y se divide en dos bandeletas divergentes, una interna, la otra externa, las que después de contornear el dedo correspondiente se fijan en la primera falange. Las fibras transversales, son poco numerosas arriba; al contrario, en la parte inferior, se condensan y son muy numerosas; se desprenden del borde anterior de las cabezas de los metacarpianos, para fijarse en las partes similares de los metacarpianos más o menos lejanos. Estas fibras se dividen en largas y cortas; las primeras se extienden del 2.° metacarpiano al 5.°, y las cortas unen dos metacarpianos vecinos. Entrecruzándose las fibras transversales con las longitudinales aumentan la resistencia de la aponeurosis, y circunscriben con las ocho bandeletas longitudinales; al nivel de las articulaciones metacarpo-falangianas, siete aberturas en forma de arcadas, de las cuales, cuatro corresponden a los dedos ("arcadas digitales") y las otras tres a los espacios interdigitales, las "arcadas interdigitales;" las primeras, dejan pasar los tendones flexores correspondientes; y las segundas los músculos lumbricales, las arterias dorsales de los dedos, las venas y los nervios correspondientes. La aponeurosis palmar media, está unida a la piel por *tractus* fibrosos, numerosos sobre todo en la parte inferior y al nivel de los pliegues cutáneos. De su cara profunda parten también dos tabiques aponeuróticos que dividen la palma de la mano en tres compartimentos, que en la parte inferior de la región, toman parte importante las vainas de los flexores. La aponeurosis palmar externa o tenar es muy delgada y transparente; parte del borde externo de la palmar media, se extiende sobre los diferentes músculos tenares y se inserta en el escafoides, el trapecio y el borde externo del primer metacarpiano. La aponeurosis palmar interna o hipotenar, es también muy delgada; recubre en toda su extensión todos los músculos de la eminencia hipotenar. Se desprende adentro del pisiforme y del borde externo del 5.° metacarpiano; afuera se continúa con el borde correspondiente de la aponeurosis palmar media.

Capa sub aponeurórita.—Bajo la aponeurosis palmar superficial se encuentran músculos, los tendones de los flexores de los dedos; sinoviales destinadas a estos tendones, vasos y nervios. Estos diferentes órganos se alojan en compartimientos o celdas que forman lo s tabiques aponeuróticos que parten de la cara profunda de la aponeurosis palmar superficial. Estos compartimientos son tres: el externo situado afuera del tabique fibroso externo; el interno, situado adentro del tabique fibroso interno, y el medio situado entre los dos. El más grande y más importante por su contenido es el medio; se continúa con el canal radio carpiano. El interno y el externo están casi aislados de las regiones vecinas. En el compartimiento externo, se encuentran los cuatro músculos de la eminencia tenar: el corto abductor del pulgar, corto flexor del pulgar, oponente del pulgar y adductor del pulgar. En el compartimiento interno se encuentran los músculos de la eminencia hipotenar, menos el palmar cutáneo que ocupa la capa subcutánea.

Estos músculos se disponen en dos planes, uno superficial que aloja a los músculos adductor del dedo pequeño adentro, y el corto flexor del mismo dedo afuera; el plan profundo está ocupado por el oponente del dedo pequeño. El compartimiento medio encierra los tendones de los músculos largos flexores, que se disponen en dos planes: uno superficial para los cuatro tendones del flexor superficial, y el profundo para los cuatro tendones del flexor profundo. A los tendones del flexor profundo están anexos los cuatro músculos lumbricales, que van del índice al dedo pequeño. Están situados entre los tendones del flexor profundo y en el mismo plan que ellos. Los tendones de los flexores y sus vainas sinoviales están separadas de la aponeurosis palmar, por la "capa celulosa pretendinosa"; en esta capa caminan los vasos y los nervios subaponeuróticos. También están separados los tendones flexores y sus vainas, del plan interóseo, por la "capa celulosa retro-tendinosa," aquí caminan los vasos y los nervios de este plan profundo. Los tendones flexores deslizan en dos sinoviales que se distinguen en interna y externa, estas sinoviales se llaman: "dígito-carpianas".

Arterias de la capa sub-aponeurótica.—Son dos: la cubital y la radio-palmal, rama de la radial, que forman la arcada palmar superficial, entre la aponeurosis palmar que la recubre y los tendones flexores superficiales. Está formada de dos porciones: una porción oblicua descendente que es la terminación de la cubital, y una porción transversa que corresponde a una línea paralela a la línea de abducción del pulgar. Las venas subaponeuróticas acompañan a las arterias en número de dos para cada una. Los linfáticos siguen la misma dirección que los sanguíneos a los que acompañan. Los nervios de la región subaponeurótica provienen del mediano y del cubital.

Plan interóseo. Abajo de las diferentes formaciones descritas se encuentra el último plan, el plan interóseo que encierra: la aponeurosis palmar profunda, los músculos interóseos, los vasos y los nervios.

Aponeurosis palmar profunda. Denominada también *aponeurosis interósea anterior,* se extiende adelante de los espacios interóseos, y toma inserciones en los bordes anteriores de todos los metacarpianos. Abajo de la aponeurosis palmar profunda se encuentran los metacarpianos y entre éstos los músculos interóseos, que se dividen en dorsales y palmares; estos son tres; 1.°, 2.° y 3.°, yendo de fuera adentro; se insertan por una parte en la cara del metacarpiano que ve al eje de la mano, terminándose, en la región dorsal sobre el tendón del extensor correspondiente. Los interóseos palmares no ocupan sino una parte, de los espacios interóseos, la otra parte está ocupada por los interóseos dorsales. Estos son en número de cuatro y ocupan los espacios inter-metacarpianos; son 1.°, 2.°, 3.° y 4.°, yendo también de afuera adentro. Se insertan a la vez en las dos caras metacarpianas que limitan el espacio, pero de una manera irregular. Cada uno de estos músculos se dirigen al dedo del metacarpiano donde ha tomado sus inserciones más extendidas, y se terminan en parte sobre la falange y en parte sobre el tendón del extensor.

Arterias.—Del plan interóseo provienen de la cúbito-palmar, rama de la cubital, y de la radial, que forman la arcada palmar profunda. Está situada a 1 cm. por término medio arriba de la arcada palmar superficial. Las venas y los linfáticos siguen el mismo camino que las arterias a las cuales acompañan. Solo un nervio existe abajo de la aponeurosis palmar profunda, es la rama profunda del cubital, que describe en su trayecto una arcada de concavidad supero-externa.

Plan esquelético.—El plan esquelético comprende: 1.°, las caras anteriores de los cuatro huesos de la 2.ª fila del carpo: el trapecio, trapezoide, gran hueso y hueso ganchoso; 2.°, el plan anterior de los cinco metacarpianos y 3.° los ligamentos que unen entre sí estas diversas piezas óseas.

La región palmar de la mano vista de conjunto y de una manera sintética, aparece como una región de las más complejas. De los tres compartimientos que la constituyen, el interno y el externo son casi únicamente musculares y no presentan en cirugía sino un interés secundario. El compartimiento medio, encierra muchos tendones, dos grandes vainas sinoviales, muchos vasos y muchos nervios. Es una vía de paso de los órganos que del antebrazo y el puño, van hasta los dedos y por esto ofrece un interés de primer orden en cirugía. Prolongando hasta el borde cubital de la mano, la línea que limita la cara palmar del pulgar en abducción forzada (línea de abducción del pulgar o línea de Boeckel), se divide la palma de la mano, en dos zonas de importancia desigual: en la zona inferior, "zona no peligrosa o poco dañosa" de la palma de la mano, las vainas tendinosas están

adentro, los vasos y los nervios están representados por filetes delgados y dispersos, irradiados en abanico. En la zona superior, "zona peligrosa" todos los órganos son importantes; es aquí que caminan las vainas sinoviales, las arcadas palmares y que el mediano y el cubital dan sus ramos a los pequeños músculos de la mano. La dirección sensiblemente vertical que siguen los órganos contenidos en la palma de la mano, indica que las incisiones que deban practicarse en esta región, deben ser hechas en el sentido vertical. La gran vía de acceso en la región palmar, es la incisión que va del medio del talón de la mano, al 2.° espacio interdigital; por esta vía pueden ligarse las arcadas palmares, reconocer y suturar una sección nerviosa o tendinosa, extraer cuerpos extraños, drenar anchamente, etc. (Testut. Jacob).

Región dorsal de la mano.—Situada en la parte posterior de la mano comprende las partes blandas que se disponen detrás de la 2.ª fila del carpo hasta los cinco metacarpianos. Sus límites superficiales tanto arriba como a los lados, son los mismos que los de la región anterior; abajo del lado de los dedos, está limitada por una línea transversa que pasa por los espacios interdigitales; estos espacios descienden más del lado de la región palmar, que del lado de la región dorsal, lo que hace que esta región sea menos extendida que la palmar. En profundidad se extiende hasta el esqueleto dorsal del carpo y de los metacarpianos. Tiene una forma cuadrilátera y es convexa en el sentido vertical y en el sentido transversal. A la vista y al tacto se observa un cierto número de salientes longitudinales alternando con depresiones o goteras en la misma dirección; las salientes son debidas a los metacarpianos recubiertos por los tendones extensores, y las goteras a los espacios interóseos. La exploración clínica de la región dorsal de la mano, comprende además de la inspección y del examen a los rayos X, la palpación metódica. Es fácil sentir y seguir con los dedos, en condiciones normales, los metacarpianos, estando extendidos o flexionados los dedos. En este último caso, las extremidades inferiores de los cinco metacarpianos, o cabezas, forman cinco salientes redondas y lisas, cuyo punto culminante no corresponde a la interlínea metacarpo-falangiana. Para buscar los huesos del carpo y las interlíneas articulares mediocarpiana y carpometacarpiana, hay algunos puntos de reparo fáciles de

reconocer: "se busca el pliegue inferior del puño, el que adelante corresponde al talón de la mano y se reunen sus dos extremidades en la cara dorsal de la mano; esta línea pasa exactamente sobre el cuello del gran hueso; se pone el dedo sobre esta línea, sobre el trayecto del 3er. metacarpiano, se siente una depresión, es el cuello; arriba una saliente contra la cual topa el dedo; esta saliente corresponde al escafoides y al semilunar. Cuando el dedo ocupa la depresión, se hace flexionar la mano y se siente que el hueco se llena, por la cabeza del gran hueso que sale de su cavidad de recepción". (Tillaux) Esta línea de Tillaux, corresponde exactamente a las dos extremidades de la interlínea mediocarpiana; pero en la línea media pasa a 6 Mms. abajo de la interlínea, que describe una pequeña curva de concavidad superior. Para trazar sobre la piel de la región posterior de la mano la interlínea mediocarpiana, después de haber trazado la línea de Tillaux, se reunen las dos extremidades de esta línea por una curva convexa hacia arriba que tenga 6 Mms. de arco. La interlínea carpo-metacarpiana es inversa a la precedente, sensiblemente transversal. Para repararla se reune por una línea horizontal la base del primer metacarpiano a la base del quinto, accesibles a la palpación. Esta línea pasa exactamente a 2 centímetros y medio (una pulgada) abajo del punto culminante de la interlínea mediocarpiana.

Planes superficiales.—Comprenden la piel y el tejido celular subcutáneo.

Piel.—Es delgada, fina y muy móvil, contiene pelos y glándulas sebáceas; está surcada por pliegues transversales que se exageran en los movimientos de extensión de los dedos.

Tejido celular subcutáneo.—Está casi desprovisto de grasa. Afecta una disposición laminosa y constituye una verdadera fascia superficialis, que se continúa, arriba con la del puño y abajo, en los espacios interdigitales, con la de la palma de la mano. En su espesor caminan vasos y nervios superficiales.

Aponeurosis superficial.—Es una lámina fibrosa, blanquecina, muy resistente, que se continúa arriba con el ligamento anular posterior del carpo y se fusiona abajo, al nivel de la raíz de los dedos, con las expansiones de los tendones extensores. Lateralmente se fija en el lado interno del 5.° metacarpiano y el lado externo del 1.°

Planes sub-aponeuróticos.—Abajo de la aponeurosis superficial encontramos: una capa tendinosa; la aponeurosis dorsal profunda; el plan interóseo, y el plan esquelético. En la capa tendinosa tenemos los tendones de los dos radiales externos y del cubital posterior, que se fijan en la extremidad superior del 2.°, 3.° y 5.° metacarpianos; los tendones del largo abductor, corto extensor y largo extensor del pulgar, que se insertan el 1.° sobre la extremidad superior del 1er. metacarpiano; el 2.° y 3.° sobre la extremidad superior de la 1.ª y 2.ª falanges del pulgar, y por último los cuatro tendones extensores de los cuatro últimos dedos. Estos últimos son en número de 6, 2 para el índice, 2 para el dedo pequeño y 1 para cada uno de los dos dedos medianos. Estos diversos tendones están separados del plan subyacente por una lámina conjuntiva floja que favorece su deslizamiento, y en cuyo espesor caminan los vasos y los nervios principales de la región.

Aponeurosis dorsal profunda.—La aponeurosis interósea posterior, se extiende arriba de los espacios interóseos. Es generalmente muy delgada, casi celulosa, abajo de ella se encuentran los interóseos dorsales, que son en número de cuatro y que ocupan los cuatro espacios inter-metacarpianos, recubriendo enteramente estos espacios. El primer espacio inter-óseo, en razón de la movilidad y de la posición excéntrica del pulgar, tiene una anchura mucho mayor que los otros tres. Es un espacio de forma piramidal, delimitado por el primer interóseo del lado dorsal, el abductor del pulgar del lado palmar, la cara radial del 2.° metacarpiano adentro, y afuera por la cara cubical del primer metacarpiano; es fuertemente aplanado de adelante atrás. El vértice corresponde al vértice del espacio interóseo, y la base formada por la piel y la aponeurosis corresponde a la comisura que une el pulgar al índice.

Plan interóseo.—Comprende: los cuatro huesos de la 2.ª fila del carpo, y sus ligamentos; los cinco metacarpianos y los ligamentos que los unen, y en el intervalo de estos metacarpianos, los músculos interóseos dorsales. Las arterias son superficiales y profundas, las primeras no tienen importancia; las segundas o sub-aponeuróticas, son dadas por la radial, que en el curso de su trayecto dá la dorsal del pulgar, la dorsal del carpo y la interósea del primer espacio; la dorsal del carpo dá las interóseas de los demás espacios. Las venas se distinguen, en superficiales o subcutáneas y profundas. Las superficiales forman una red de anchas mayas donde se distinguen dos o tres troncos ascendentes que provienen de los espacios interóseos. Provienen de la cara dorsal de los dedos.

Salvatela. Se llama la colateral interna del dedo pequeño.

La cefálica del pulgar.—Es un tronco común que resulta de la reunión de la colateral externa del índice y las dos del pulgar. Los linfálicos dorsales siguen un trayecto vertical y terminan en los ganglios axilares. Los nervios profundos provienen de la rama dorsal del cubital y de la rama anterior del radial.

Lujaciones medio-carpianas.

Estas lujaciones son muy raras, y Cahier no ha encontrado más que cuatro observaciones auténticas y bien registradas de estas lesiones carpianas, pertenecientes a Maisonneuve, Despres, Richmond y Clandot, de las cuales, una completa hacia atrás y tres hacia adelante (una total y dos incompletas). Estas lujaciones se producen a consecuencia de violencias considerables, pero su mecanismo no ha sido posible precisarlo. El profesor Cotton, dice que las lujaciones inter-carpianas están, por lo regular complicadas de fracturas del escafoides, dividiéndolas en lujaciones de la fila distal sobre la proximal, con o sin fractura de este hueso. Cuando no hay fractura suceden generalmente a caídas fuertes sobre la mano extendida o abierta (muy raramente cerrada) o por una violencia directa. Generalmente la fila distal se coloca atrás de la proximal. En los casos que hay fractura del escafoides, comunmente es fácil notarla, y los huesos con facilidad pueden volver a su lugar. Cotton no ha tenido ocasión de ver estos casos en el momento del accidente y cree, como la mayor parte de los autores, que no hay en la literatura quirúrgica datos de tales casos. Sin embargo, cita un caso dudoso de reducción de una lujación reciente. Esta fué vista una semana después; existía, aunque no muy marcada, lujación de la mano hacia atrás; había engrosamiento y dolor, especialmente cerca del escafoides. La lujación de los huesos de la fila distal hacia atrás, se podía tocar aunque no de una manera clara; había pérdida de los movimientos, particularmente de extensión y abducción. El diagnóstico fué hecho clíni-

camente y confirmado por la radiografía. Esta lujación fué reducida bajo la anestesia general por fuerte tracción, presión directa y movimientos laterales, habiendo restablecido los movimientos normales. El resultado final fué admirable prácticamente, presumiéndose que la fractura del escafoides se haya unido solo por tejido fibroso. Los demás casos vistos tardíamente, han sido mal interpretados o han pasado desapercibidos en el momento del accidente. La dificultad está en el diagnóstico: la deformidad que se ve o se palpa, no es suficiente para establecerlo; pues lo que se palpa, es una proyección de la parte de atrás de la mano, no muy notoria, además una hinchazón de la muñeca; hay pérdida de los movimientos de extensión y de abducción y dolor al tocarla; pero el diagnóstico solo podrá establecerse por la radiografía. La reducción tendrá que ser confirmada por los rayos X.

Dice el profesor Cotton que las maniobras indicadas por él, son suficientes para lograr la reducción de estas lujaciones; que la fractura de uno de los huesos del carpo no es una contraindicación, pues por lo regular la hay del escafoides.

Cuando ha pasado un tiempo más o menos largo después del accidente, se podrá o no hacer el diagnóstico, con o sin los rayos X, pero cualquier intento de simple reducción es de balde, pues cualquier daño en esta región provoca la pronta formación de tejido fibroso. En este caso está indicada la extirpación abierta. Cotton ha hecho la extirpación (de la fila proximal del carpo), al menos extirpando el fragmento proximal del escafoides, obteniendo en cuatro casos, un resultado, aunque tardío, satisfactorio, dando una mano perfecta para el trabajo. Respecto a los casos sin operación, Cotton afirma que nada justifica la esperanza de una mano útil.

No se hace de estas lujaciones más distinción que, en anteriores y posteriores, y no se conocen los desórdenes producidos por las lujaciones anteriores; tampoco pueden precisarse los signos de las posteriores, pues el herido de Maisonneuve, que cita Cahier, fué llevado en estado agónico y la lujación fué reconocida en la autopsia. Sin embargo, para el diagnóstico del desplazamiento, hay dos reparos esenciales en la región del puño: 1.° la punta de la apófisis estiloides del radio; 2.° la interlínea trapecio-metacarpiana, que es fácil volverla aparente acercando el metacarpiano del pulgar al del índice. Estos dos puntos serán marcados sobre la piel del puño del herido; el cirujano recordará que la interlínea medio-carpiana, está tres o cuatro milímetros abajo de la punta radial, y quince milímetros arriba de la interlínea trapecio-metacarpiana. En caso de lujaciónción medio-carpiana, la saliente de la superficie lujada, se encuentra casi al mismo nivel, de la punta radial y a 15 milímetros por lo menos arriba de la interlínea trapecio-metacarpiana, mientras que coincidirá en caso de lujación del metacarpo sobre el carpo. En fin, si se trata de lujación radio-carpiana, la saliente de la superficie lujada subirá varios milímetros de la punta estiloidea del radio. También pueden confundirse estas lujaciones, a primera vista, con la deformidad de las fracturas de la extremidad inferior del radio, equivocación que puede evitarse notando que en la lujación la deformidad en dorso de tenedor, se hace en sentido contrario; que no hay acortamiento del miembro, y que las dos apófisis estiloides guarden su situación recíproca normal (Cahier). La reducción se hará según lo aconseja el profesor Cahier, combinando la flexión forzada del puño con movimientos de tracción.

Lujaciones aisladas de los huesos del carpo.

Los huesos del carpo tienen una movilidad muy reducida, debida a la solidez de los ligamentos que los unen entre sí, y esto explica por que, los desplazamientos aislados de estos huesos son raramente simples, acompañándose generalmente de heridas graves de las regiones determinadas. Respecto a la dirección de estos desplazamientos, las opiniones no están de acuerdo. El profesor Cotton dice que pueden ser tanto anteriores como posteriores, y que la más frecuente es la del semilunar hacia adelante. Eisendrath de Chicago, pone como las más frecuentes las del semilunar y del escafoides, asegurando que en muchos casos de esguinces o contusiones de la muñeca, no son más que fracturas del escafoides o lujaciones hacia adelante del semilunar. El profesor Cahier, además de las del escafoides y el semilunar, pone también como frecuente la del gran hueso. El profesor Lejars no admite en clínica estas lujaciones, sino bajo la reserva de la confirmación radiográfica, pues de las dos de estas lujaciones "aparentes" que ha tenido a la vista mejor caracterizadas, siendo los

desplazamientos y las deformidades muy notables y las reducciones obtenidas sin dificultad, una, el herido muere al poco tiempo y en la autopsia se demuestra que se trataba de una fractura muy baja de los dos huesos del antebrazo, y la otra, al hacer el examen radiográfico se demuestra que se trata de una fractura en la base de la apófisis estiloides del radio. El profesor Henri Judet estima esencialmente estas lujaciones por las modificaciones de las relaciones recíprocas de los huesos de la 1.ª fila con respecto a la 2.ª, sobre todo la lujación del semilunar y el gran hueso, acompañándose accesoriamente de fractura concomitante del escafoides, y en su caso personal, se encuentra el semilunar enucleado hacia adelante, el escafoides enucleado hacia afuera y la apófisis estiloides del cúbito fracturada. Además de esta observación personal, el profesor Judet, como para justificar su parecer con respecto a la variedad de las complicaciones con que generalmente se presentan estas lujaciones, cita la memoria muy documentada de Tavernier, sobre los desplazamientos del semilunar, como la más frecuente de las lujaciones de los huesos del carpo complicada, en 114 observaciones, 40 veces, de fractura del escafoides; 66 la fractura de la extremidad inferior del radio, era asociada a la fractura del escafoides y a la lujación del semilunar; en una, era la fractura de la apófisis estiloides del cúbito, y en otra, había fractura tanto del radio como del cúbito. Este polimorfismo de las lesiones contribuye a explicar la multiplicidad de las denominaciones con que los autores las describen. La expresión de "lujación del semilunar hacia adelante" ha sido consagrada por el uso. Tavernier hace notar, que según la nomenclatura clásica, se llama lujado el hueso distal, y lujación del semilunar, significa estrictamente la lujación entre el semilunar y el radio; pero esa separación entre el semilunar y el radio es inconstante y Tavernier propone la denominación de "lujación dorsal del carpo" (Lyon Chirurgical, 1. Nov. 1908 pág. 43). Destot, ha propuesto la denominación de "dislocación del carpo"; Delbet, según Lilienfeld, la de "lujación dorsal del gran hueso"; Borneau, la de "lujación dorsal del gran hueso, con o sin enucleación del semilunar"; Jeanne y Mouchet adoptan el término de "lujación subtotal del carpo retro-lunar" con o sin enuclación del semilunar, y con o sin fractura del escafoides. Lo esencial es que los cirujanos se pongan de acuerdo sobre la naturaleza de las lesiones, y esto se obtiene actualmente gracias a la radiografía. Se adopta generalmente la denominación de "dislocación del carpo", no solo por homenaje a Destot, quien ha contribuido poderosamente para conocer los traumatismos del carpo, sino también por que esta denominación indica bien la lesión inicial. El término es un poco vago, pero este carácter no es un defecto, pues deja la puerta abierta a todas las lesiones accesorias.

Helferich y Delbet, hablando de las lujaciones inter-carpianas las dividen en dos variedades: en la primera variedad, la 2.ª fila del carpo se luja sobre la 1.ª, considerando esta variedad como excesivamente rara, y en la segunda variedad, uno de los huesos del carpo se luja aisladamente, y consideran esta variedad como menos rara. Personalmente nada saben de estas lujaciones, pero sí consideran como las más frecuentes las del semilunar, las del escafoides y del gran hueso. Ellos consideran que el hueso lujado tendrá que hacer saliente adelanto y que el diagnóstico deba fundarse sobre la forma y la situación de esta saliente. Para Moorhead las dislocaciones del carpo son excesivamente raras, sin que haya concomitantemente fractura de uno de los huesos. Para él son el semilunar y el gran hueso los que más se complican de fractura del escafoides requiriendo para el diagnóstico, tanto de la dislocación como de la fractura, la corroboración de los rayos X.

Casi todos los autores están de acuerdo en asignar como causas principales de estas lujaciones, la hiperextensión o la flexión forzadas, combinadas a una cierta inclinación radial o cubital. Algunas veces es un traumatismo directo, un movimiento brusco, o una fuerza exagerada, lo que puede producirla. Como síntomas principales, el dolor espontáneo o provocado, hinchazón, impotencia funcional, deformidad. La mano puede estar en extensión con los dedos semi flexionados, cuando el hueso o los huesos lujados hacia adelante, hacen presión en los tendones de los músculos flexores de los dedos. El puño está deformado por la hinchazón, presentando salientes adelante o atrás (en forma de dorso de tenedor) según que el desplazamiento sea anterior o posterior. La palpación es difícil por la hinchazón, además que aumenta mucho el dolor. El diagnóstico evidente de estas lesiones solo podrá establecerse, así como lo hacen notar la generalidad de los autores, por medio de los rayos X. Se sabe cual es la frecuencia de las lesiones traumáticas del

carpo (lujaciones y fracturas) y conviene siempre tener presente, que los desórdenes funcionales graves, rigideces, las anquilosis, consecutivas o traumatismos del puño, calificadas simplemente de entorsis al principio, son muy a menudo lesiones carpianas desconocidas. Como complicaciones, además de las fracturas del escafoides, de las extremidades inferiores de los huesos del antebrazo y de la fractura de la parte escafoidea de la superficie articular del radio, puede citarse la lujación medio-carpiana completa, desplazándose la 1.ª fila adelante y la 2.ª atrás junto con uno de los metacarpianos.

El pronóstico en los casos no tratados no es constantemente malo, pues muchos heridos, después de seis meses o de un año de impotencia más o menos completa, han recuperado casi totalmente la movilidad funcional del puño. En muchos casos hay anquilosis del puño, o rigideces tendinosas tenaces, trastornos de compresión nerviosa (dolores vivos, trastornos tróficos, esclerema anquilosante de los dedos, parálisis en el dominio del mediano, más raramente del cubital).

En presencia de una deformidad del carpo que puede simular la lujación radio-carpiana hacia atrás, raramente hacia adelante, se tratará de reducirla luego y para ésto, la tracción ejercida sobre la mano en el eje del antebrazo, combinada la propulsión directa de la saliente ósea desplazada, está indicado como el mejor procedimiento.

El escafoides puede lujarse solo, con el gran hueso o con el semilunar. El volumen, la forma y la situación de la saliente formada por el huesecillo desplazado permiten, dice Cahier, diagnosticar la naturaleza del accidente, y esta lujación con la del semilunar parecen ser las más frecuentes. Frecuentemente con esta lujación hay coexistencia de fractura de la extremidad inferior del radio, lo que puede engañar al cirujano quien tendrá que fijarse en la posición recíproca de los huesos del carpo, recurriendo a los rayos X cuando a la fractura de la extremidad del radio se agrega una doble lujación escafo-lunar, pues el complejo sintomático no podrá aclararse de otra manera, aun teniendo en cuenta la frecuencia de esta doble lujación.

Casi todos los autores están de acuerdo en considerar que la más frecuente de las lujaciones de los huesos del carpo aislados, es la del semilunar. Cahier cita nueve casos complicados de heridas, en los cuales hubo necesidad de extirpar el huesecillo.

Eisendrath, de su experiencia dá como síntomas principales para reconocer esta lujación sin tener que recurrir a los rayos X, los siguientes: 1.° los antecedentes de un traumatismo considerable sobre la muñeca extendida o doblada; 2.° la existencia de una deformidad en forma de tenedor, cuya prominencia posterior corresponde a la cabeza del gran hueso, encontrándose entre éste y la extremidad inferior del radio, una depresión que corresponde a la posición ocupada antes por el semilunar lujado; 3.° la existencia de un tumor debajo de los tendones flexores, inmediatamente adelante de la extremidad inferior del radio; 4.° el acortamiento de la palma de la mano con relación a la del lado sano; 5.° la rigidez de los dedos, parcialmente doblados, cuyos movimientos activos y pasivos son dolorosos; 6.° la conservación de las relaciones normales de las apófisis estiloides del cúbito y el radio, y 7.° el acortamiento de la distancia entre la apófisis estiloides del radio y la base del primer metacarpiano. Judet agrega, la extensión de la mano con los dedos semi flexionados sin poder extenderlos. Pero este último autor recurre a los rayos X para hacer el diagnóstico de esta lujación y describe de una manera clara *su diagnóstico radiológico:* "De frente, se ve que la interlínea medio carpiana está dislocada; el semilunar no cubre al gran hueso; su sombra, generalmente agrandada, se superpone a la sombra del gran hueso, o más raramente, está subida y empieza más o menos sobre la proyección de la epífisis radial. Entonces hay enucleación del semilunar. El escafoides aparece fracturado y raramente desplazado hacia afuera.

De perfil, según la posición del semilunar, se distinguen varios grados: 1er. grado, el semilunar se muestra bajo la forma de una media luna, cuya convexidad corresponde a la parte delgada del radio, su concavidad ha dejado la cabeza del gran hueso que está sublujado y subido al dorso del puño. Cuando el escafoides está fracturado, su fragmento proximal acompaña al semilunar en su desplazamiento (el ligamento inter-óseo escafo-lunar mantiene las conexiones), su fragmento distal es llevado atrás con los

huesos de la 2.ª fila, a los cuales ha quedado unido. 2.° grado, no difiere del primero sino por la báscula hacia adelante del semilunar, cuya convexidad ha abandonado la parte delgada del radio y cuya concavidad se orienta hacia adelante; está lujado a la vez sobre la cabeza del gran hueso y sobre la parte delgada del radio: está enucleado. En el 3er. grado la rotación del semilunar puede llegar hasta 180.° Las operaciones han permitido observar que esta rotación a grados diversos del semilunar, se efectúan al rededor de los ligamentos anteriores radio y cúbito-lunares".

El tratamiento cuando es precoz puede dar los mejores resultados por medio de maniobras, sin necesidad de operar. La indicación principal consiste pues, en que la lujación sea reciente y sin complicaciones graves. Bajo anestesia general, se practican las maniobras siguientes: 1.°, se hace la tracción con la mano en hiperextensión, de manera de abrir el alojamiento del semilunar; 2.°, se hace presión sobre el semilunar, en la palma, de manera de empujarlo al lado dorsal; 3.°, se pasa rápidamente de la hiperextensión a la flexión fuerte del puño, se siente el semilunar huir bajo el dedo, con o sin crujido; 4.°, para tratar la fractura del escafoides, cuando hay, se lleva el puño en inclinación cubital, ejerciendo presiones directas de adelante atrás en la tabaquera anatómica, de manera de empujar el fragmento *basal* que ha podido bascular hacia atrás. Después de la reducción, es necesario inmovilizar el puño por un aparato construido sobre algodón, comprensivo en flexión, inclinación cubital, dejando los dedos libres. A los ocho días, *masage* y movilización moderada. El resultado es completo después de seis meses, cuando se trata de lujación aislada del semilunar. En los casos complicados de fractura del escafoides, puede subsistir una rigidez subordinada a la fractura concomitante. En los casos antiguos es necesario operar, consistiendo la operación en la extirpación del semilunar lujado, con el fragmento proximal del escafoides si hay fractura. Lejars aconseja la operación siguiente, la cual fué practicada en la observación N.° 1 que presento, de lujación anterior del semilunar y el escafoides: se practica una insición longitudinal por delante del puño, un poco adentro de la línea media; se separan los tendones de los flexores, y en la profundidad se percibe el semilunar enucleado. Después de haber seccionado y reclinado la capa fibrosa que aun lo recubre, se le denuda, y con una rujina curva introducida de abajo arriba y de adelante atrás, abajo del huesecillo, se le desprende y se le extrae.

Se puede también incidir longitudinalmente por delante del puño, al nivel del borde interno del tendón del gran palmar; se hace una vía entre los tendones flexores, que retraídos lateralmente, dejan al descubierto la cara palmar del carpo. Si el semilunar está enucleado, se seccionan las bridas fibrosas que lo retienen, y con la rujina curva, deslizada de adelante atrás, abajo del huesecillo, se desprende.

La resección total del carpo se aplica a los puños completamente anquilosados y será un recurso precioso en los casos de fracaso de intervenciones aisladas.

Según Nélaton y Erichsen la más frecuente de las lujaciones aisladas de los huesos del carpo, sería la del gran hueso, y sin embargo Malgaino no las menciona; Polaillon las niega, pues según él, las observaciones publicadas se prestan mucho a críticas. Para Pierre Delbet, la lujación del gran hueso es menos rara, teniéndola como fundamental en las lujaciones carpianas asociadas. Lejars hace de las lujaciones del gran hueso con enucleación del semilunar, el tipo más frecuente. En los casos simples, sin enucleación del semilunar hay una deformidad en el puño en dorso de tenedor, teniendo claramente un relieve posterior constituido por la cabeza del gran hueso y algunas veces por el escafoides. Otras veces, del lado dorsal, siguiendo el 3er. metacarpiano, se observa, más allá de la interlínea carpo-metacarpiana, una saliente ósea, es la cabeza del gran hueso, que haciendo ejecutar a la mano movimientos pequeños de flexión y de extensión se puede delimitar fácilmente. Reparando la interlínea radio-carpiana, se nota que la cabeza del gran hueso llega al contacto del labio posterior de la superficie articular del radio.

Estas lujaciones son debidas generalmente a una flexión violenta de la mano, consecutiva a una caída, o a una contracción enérgica de los músculos flexores; el esfuerzo se trasmite por intermediario del tercer metacarpiano, al gran hueso que se luja del lado de la cara dorsal, donde los ligamentos ceden con más facilidad. El mecanismo de estas lujaciones lo describe Pierre Delbet, dando

también a la vez la explicación de las diversas variedades anatomo-patológicas. "Casi siempre son debidas a caídas sobre la mano en extensión; en este movimiento forzado los haces del ligamento anterior que se insertan en el gran hueso, son distendidos y ceden primero (hay simple entorsis, si todo se reduce a esto), al arrancarse, el escafoides puede fracturarse. Forzando más el movimiento, el gran hueso se luja hacia atrás del semilunar, que queda fijo al radio; el gran hueso lujado arrastra consigo la primera fila del carpo, el escafoides y el piramidal intactos o fracturados: esta es la lujación dorsal del gran hueso, típica, sin enucleación del semilunar." Muy a menudo, al lujarse el gran hueso empuja hacia atrás al semilunar, cuyo freno se ha rasgado, bascula entonces y gira de atrás adelante; se enuclea y deja lugar libre, bajo el radio, y la cabeza del gran hueso se reduce espontáneamente. Entonces la lujación del gran hueso ha sido la primera y ha comenzado el movimiento; se ha reducido después dejando la enucleación del semilunar: estos son los casos que corrientemente se denominan "lujación del semilunar", pero cuyo mecanismo verdadero es necesario buscar. El semilunar en este caso, puede enuclearse en una medida muy variable; la rotación de atrás adelante puede ser de 90° a 180°, el gran hueso puede situarse más o menos arriba, adelante del radio.

Aunque Delbet, Lejars y Judet creen que en muchos casos de lujaciones del gran hueso puedan diagnosticarse sin auxilio de los rayos X, solo con el examen exterior del puño, aconsejan no despreciar la radiografía, pues casi siempre es un medio de control indispensable. Después de un traumatismo del puño, la actitud de la mano, medio flexionada, un poco llevada hacia afuera, la depresión subcubital, la limitación muy marcada de los movimientos, sobre todo los de flexión y extensión, el espesamiento del puño de adelante atrás, y el acortamiento del carpo, en fin palpando, se descubren las salientes anormales en la cara anterior o posterior, harán pensar en una lesión del carpo. La exploración de la tabaquera anatómica no debe ser descuidada, pues en los casos de fractura del escafoides, se encuentra allí un punto muy doloroso; además, muy a menudo está ocupada por una saliente dura, al nivel de la cual se percibe la crepitación. Pero en todo caso, para controlar las lesiones, es necesario recurrir a la radiografía.

Respecto a las lujaciones de los demás huesos del carpo, no se encuentra en los tratados que he tenido a la vista, descripción alguna de su mecanismo, y algunos de los autores, solo se limitan a citarlas, conviniendo en que son excepcionales. El profesor Cotton, manifiesta tener conocimiento de un caso de lujación hacia arriba del trapezoide, pero era una complicación de una lujación de las dos filas del carpo. Cahier cita otros casos de lujaciones del trapecio, del trapezoide y del pisiforme. En las memorias del Hospital General de Guatemala, del año 1901, se cita un caso de extirpación de uno de los huesos del carpo, por lujación, hecha por el Dr. Juan J. Ortega en el 2.° S. de C. de H., sin decir cuál de ellos era. En lo que están de acuerdo los autores es, en que el diagnóstico clínico de estas lujaciones aisladas, no es fácil establecerlo, sino por medio de los rayos X, pues esencialmente puede establecerse que alguno de los huesos del carpo está fuera de su lugar, pero la dificultad consiste en saber cual de todos ellos puede ser.

OBSERVACION N.° 1.

Lujación del semilunar y el escafoides.
Extirpación del semilunar por el procedimiento de Lejars.

A. F., de 40 años de edad, originario y residente en esta capital, ingresó al primer servicio de Cirugía de Hombres del Hospital General el 20 de Diciembre de 1922.

Antecedentes: Hereditarios, colaterales y personales sin importancia.

Historia.—El 19 de Noviembre, dando manivela a un automóvil, sintió al darle vuelta que ésta regresaba; por no soltarla tuvo que hacer mucha fuerza para detenerla, lo que logró apoyando duro la mano en el manubrio. Al principio no sintió en la mano más que un dolor pasajero y muy tolerable; pero como a las dos horas, este dolor fué aumentando hasta volverse intolerable; entonces notó que la mano se hinchaba, que en la cara anterior del puño había una saliente dura, que al tocarla aumentaba el dolor, impidiéndole los movimientos de la mano, sobre todo los de flexión y extensión. Al día siguiente fué a consultar a un médico quien le dió una pomada y le recomendó hacerse aplicaciones de agua caliente; no sin-

tiendo ninguna mejoría, decide entrar al Hospital General para su curación.

Examen.—La mano derecha está aumentada de volumen al nivel de la región del puño, debido a la hinchazón; palpando, se siente, en la región anterior del puño una saliente dura, que en la extensión de la mano, muy dolorosa, desaparece un poco, sin lograr que se reduzca completamente. Los dedos tienen todos sus movimientos, aunque producen aumento de dolor al nivel del puño. La mano puede hacer movimientos de abducción y adducción, pero los movimientos de pronación y de supinación son dolorosos. En la región dorsal del puño hay una ligera hinchazón.

Diagnóstico Clínico: Lujación anterior de uno de los huesos del carpo.

Diagnóstico Radiológico: "Lujación anterior del semilunar y el escafoides. El gran hueso está ocupando el lugar del semilunar. (f) *G. Sánchez F.*"

Tratamiento: Se intentó por medio de maniobras reducir la lujación de ambos huesos; pero talvez por el tiempo que había transcurrido desde el día del accidente, hasta el día que decidió el enfermo ingresar al Hospital, pudieron haberse formado adherencias fibrosas entre los huesos lujados, o el gran hueso que estaba ocupando el lugar del semilunar, evitaba hacer con facilidad las maniobras reductoras de la lujación. Se dispuso operar al enfermo y el 28 de Diciembre se hizo la extirpación del semilunar.

Resultado: El 18 de Enero de 1923 se mandó a hacer otra radiografía, cuyo informe dice: "Huesos restantes en buena posición. Espacio libre que ocupaba el semilunar, con un pequeño fragmento. (f) *G. Sánchez F.*"

El enfermo al principio no pudo manejar su mano, pero después de mes y medio, haciéndole aplicaciones eléctricas y *masages,* fué recuperando sus movimientos hasta quedar completamente curado.

M. Ramírez Ll.

Vº Bº.

A. Lazo M.

OBSERVACION N.° 2.

Lujación completa del trapecio y trapezoide hacia el lado palmar del metacarpo.—Extirpación de estos huesos por vía transmetacarpiana, siguiendo un procedimiento originado por el Dr. M. J. Wunderlich.—Resultado funcional perfecto.

A. C., de 52 años de edad, originario de Italia y radicado en una finca de la zona de Pamachán, ingresó a la "Clínica Operatoria" de los Doctores Wunderlich y Calderón, el 20 de Julio de 1926, a tratarse de un traumatismo del miembro superior derecho.

Antecedentes.—Hereditarios, colaterales y personales, sin importancia.

Historia.—El 11 de Mayo de 1926, viniendo el Sr. A. C. en el camino que conduce de Chicacao a Nahualate, en un camión, sentado al lado del *chauffeur* y acompañado de un joven de 16 años de edad, que iba sentado en la lodera derecha, el vehículo, al cruzar con gran velocidad volcó, cayendo sobre su lado derecho, quedando debajo de dicho camión, la cabeza y el tórax del joven que lo acompañaba, quien murió instantáneamente. Al señor A. C., le quedó el brazo derecho entre una gran piedra y la portezuela; la cabeza fuera del carro, sobre el abdomen del muerto, lo que lo salvó de un accidente más grave. No perdió el conocimiento. Cuando se logró ponerle libre el brazo, no le fué posible servirse de él, por la falta de movimiento y por el dolor agudo que sentía en todo el miembro, que se le hinchó en el acto. Conducido a Chicacao, refiere que le aplicaron curaciones húmedas, que al tercer día le inyectaron suero anti-tetánico y le colocaron un aparato enyesado, aparato que le quitaron al mes, principiando entonces a dárle *masage.* Pero notando que después de un mes de instituido este tratamiento, no mejoraba de la hinchazón del brazo y que no recuperaba la movilidad del miembro, dispuso trasladarse a la Capital.

Examen.—La mano, el antebrazo y el brazo, están ademátizados, con una coloración amoratada (linfangitis crónica), su temperatura es mayor que la del miembro izquierdo; la sensibilidad está aumentada, sobre todo en la región tenar. Los movimientos en la articulación escapulo-humeral están bastante reducidos; los del codo no existen,

está inmovilizado en un ángulo de 50.° El puño no puede moverlo, lo mismo que la mano, que está en actitud de garra. En la región tenar se siente una prominencia dura e inmóvil, que evita los movimientos de los dedos, sobre todo los de flexión y extensión; y se nota la sublujación del primer metacarpiano, en su articulación con la primera falange.

Para ampliar el examen se dispuso radiografiar las regiones enfermas, y se comprobó: 1.° que la prominencia dura e inmóvil que se siente en la eminencia tenar, la forman el trapecio y el trapezoide, que están enucleados. El escafoides ha perdido sus relaciones normales, y ha descendido un poco, al lugar que ocupaba el trapecio. 2.°, el primer metacarpiano está sublujado en su articulación metacarpo-falangiana. Hay un espacio libre entre la extremidad inferior del radio y la base del primer metacarpiano. 3.°, se ve fracturada, en su base, la apófisis estiloides del cúbito. 4.°, se nota que hubo fractura del tercio inferior del radio, que está en vía de consolidación, y lujación del mismo al nivel del codo. 5.°, fractura consolidada del tercio inferior del húmero.

Tratamiento.—Se trata de movilizar la anquilosis del codo, y de extraer el trapecio y el trapezoide que impiden los movimientos de los dedos, no solo por la compresión que ejerce sobre los órganos de la región tenar, sino por la inflamación crónica que ha provocado su presencia normal en ese sitio.

Consideraciones.—Los huesos trapecio y trapezoide, para enuclearse y llegar hasta debajo de la eminencia tenar, siguieron, sin duda, la vía de la sinovial dígito-palmar externa; y la compresión, lo mismo que las adherencias contraídas en su nueva posición anormal, causaban un estado inflamatorio intenso de toda la mano, y eso explica la actitud en garra de los dedos. Intentar reducir la lujación, reponiendo los huesos al carpo, era imposible; no quedaba más que la intervención operatoria para extraerlos. Ya los huesos restantes del carpo se habían separado bastante, y especialmente el escafoides, llenaba parte del sitio que ocupaban el trapecio y el trapezoide, para que estos pudieran volver a su antigua situación, dado el caso que las firmes adherencias que se habían formado en su nuevo emplazamiento lo hubieran permitido. Era necesario por lo tanto buscar una vía, por la cual se pudiera llegar hasta

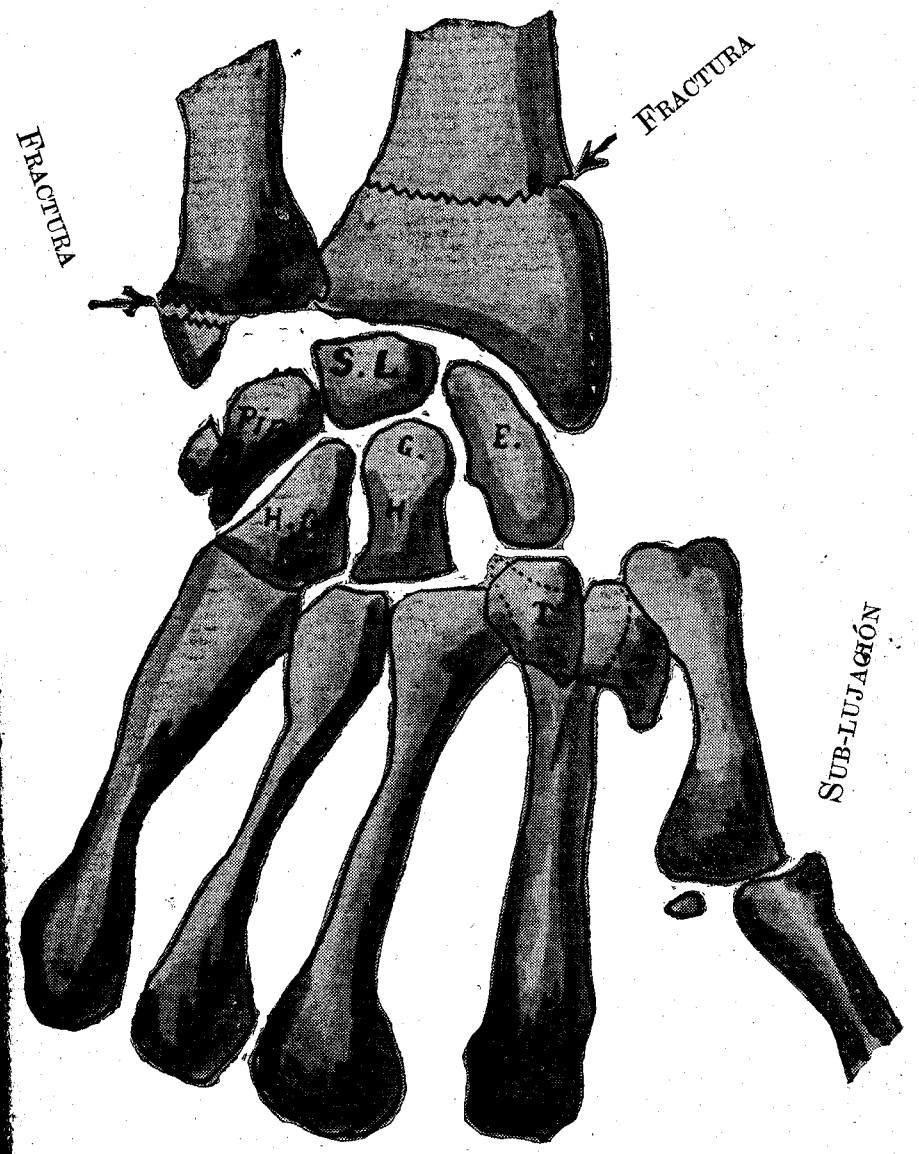

T. T' Trapecio y trapezoide enucleados hasta debajo de la eminencia tenar; E escafoides descendido de su posición normal.

(Nota: Aparece punteado el 2º metacarpiano, en vez del trapecio y el trapezoide, por un error del dibujante, por eso parece ser la mano izquierda.)

donde estaban los huesos enucleados y extraerlos, sin causar mayor daño. La vía palmar era inabordable, pues para llegar a la extremidad superior del 2.° metacarpiano, y a la parte correspondiente del primer espacio inter-óseo, sitio ocupado por los huesecillos enucleados, hubiera sido preciso pasar a través de los músculos de la región tenar, exponiéndose a lesionar las primeras ramas terminales del nervio mediano; lesionar las arcadas palmares y sus colaterales digitales e inter-óseas, lo cual habría empeorado las condiciones funcionales de la mano, siendo precisamente lo contrario, lo que se perseguía al decidir la operación. Por la vía dorsal, practicando la incisión de Boeckel, siguiendo el 2.° metacarpiano, se tropezaba con la dificultad de caer sobre la parte más estrecha de la V invertida, que forman en la mano, los dos primeros huesos del metacarpo, espacio por el cual, se hacía imposible penetrar para extraer dichos huesos. ¿Qué camino tomar entonces? Siendo el 2.° metacarpiano el obstáculo, era necesario quitarlo del paso, para tener una vía más amplia (todo el espacio entre el primero y el tercer metacarpiano), para caer sobre el trapecio y el trapezoide sin lesionar ningún órgano importante. Al principio, se tuvo la idea de hacer la resección sub-perióstica de su mitad superior; pero después, se vió que era mejor desarticular su base, separándolo temporalmente; y fué esta la técnica anticipada que se originó para llevar a cabo esta operación.

OPERACION

1.°—Incisión dorso-radial, de 8 cm. de longitud, siguiendo el lado externo de los tendones del índice, teniendo esta incisión como medio la interlínea carpo-metacarpiana e interesando solamente la piel.

2.°—Una vez apartados hacia fuera los filetes nerviosos radiales subcutáneos y reconocido el primer tendón del índice, correspondiente al extensor común de los dedos, que fué reclinado hacia dentro, se llegó con el corte a la base del 2.° metacarpiano, desinsertando con la rugina el tendón del primer radial externo.

3.°—Pinzamiento y ligadura de la arteria dorsal del carpo, en los dos cabos de su sección.

4.°—Denudación perióstica del 2.° metacarpiano y separación de las inserciones de los músculos interóseos (palmar y dorsal) siempre con la rugina.

5.°—Sección, con bisturí de resecciones, de los ligamentos articulares de este metacarpiano con el 1.° y el 3.°

6.°—No existiendo ya conexiones articulares con el trapecio y el trapezoide, por hallarse éstos lujados del carpo, y en relación con el lado palmar de la extremidad proximal del 2.° metacarpiano,—fué relativamente fácil levantarlo de su base, quedando por desprender con la rugina solamente la inserción tendinosa del palmar mayor.

7.°—Colocación de separadores a ambos lados de la incisión, manteniendo levantado el 2.° metacarpiano para explorar los huesecillos lujados. La vía de exploración fué bastante amplia ya con el 2.° metacarpiano fuera del camino, dejando todo el espacio comprendido entre las extremidades proximales del primero y tercer metacarpianos.

8.°—Localizados los huesos lujados, se procedió a su enucleación, fijando con un forceps dentario, primero el trapezoide, que era el más accesible, desprendiendo con la rugina, con cucharilla y con tijeras curvas las adherencias que había contraído en su nuevo sitio; una vez extraído el trapezoide, se siguió con el trapecio, practicando maniobras más o menos análogas.

9.°—Después de mantener durante unos minutos un taponamiento de gasa empapada en suero fisiológico caliente, para detener la hemorragia capilar que siguió a la enucleación, se repuso en su lugar el segundo metacarpiano, colocando algunos puntos de sutura con catgut en el manguillo perióstico y muscular de cada lado; otros puntos de sutura fijaron de nuevo los tendones desprendidos sobre el periostio, tratando de colocarlos en sus relaciones normales.

10.°—Sutura de la piel con pequeños garfios de Michel; apósito seco y planchuela enyesada inmovilizando el puño.

Fuera de la operación en el carpo, se redujo la sublujación metacarpo-falangiana del pulgar y con maniobras cerradas se logró colocar el codo en mejor actitud.

Curso post-operatorio.

Cicatrización *per primum.*

Tan pronto como se consiguió la reunión de la herida operatoria se comenzaron los *masages* y la movilización de todas las articulaciones de la mano, cuyo volumen y colo-

ración se fueron tornando día a día más normales; consiguiéndose que las funciones articulares del puño y los dedos se fueran recuperando gradualmaente. Al cabo de 15 días la prehensión de objetos de algún volumen iba siendo posible; y después de transcurrido un mes pudo firmar el paciente y le era posible sujetar una hoja de papel.

Su estado actual es enteramente satisfactorio, habiendo recuperado en totalidad el uso de su mano derecha.

M. Ramírez Ll.

Vº Bº

M. J. Wunderlich.

CONCLUSIONES

1.º—Las lujaciones medio-carpianas son raras, presentándose generalmente complicadas de heridas de las partes blandas o de fracturas del escafoides y de las extremidades de los huesos del antebrazo.

2.º—Son más frecuentes las lujaciones de los huesos aislados del carpo, y de ellos las del escafoides y el semilunar; siguiendo en orden de frecuencia, las del gran hueso y más raras las del trapecio y el trapezoide.

3.º—Generalmente, no se encuentra uno solo de los huesos lujados; siempre hay, por lo menos dos huesecillos que han abandonado su sitio normal.

4.º—El diagnóstico de estas lujaciones se ha simplificado con el auxilio de los rayos X, y será indispensable recurrir a este medio de exploración, en todos los traumatismos del puño, para poder conocer si se presentan aquellas y las complicaciones que las acompañan.

5.º—Los casos recientes y no complicados, pueden reducirse por medio de maniobras; en los casos antiguos, la intervención operatoria es necesaria.

6.º—En los casos tratados, el pronóstico funcional es favorable, dependiendo del tiempo que transcurre entre el traumatismo y la intervención, el restablecimiento, más o menos rápido de los movimientos de la mano.

7.º—El transcurso operatorio deberá siempre ser controlado por los rayos X.

M. Ramírez Ll.

Vº Bº

M. J. Wunderlich.

Imprímase,

Juan J. Ortega.

BIBLIOGRAFIA

Testut.—Anatomía decriptiva.—Artrología.
Poirier.—Anatomía descriptiva.—Artrología.
estut-Jacob.—Anatomía topográfica, Tomo II.
Picque.—Traité pratique d'anat. chirur. et Med. Op. (1913).
orgue.—Précis de patologie externe, Tomo I. (1922).
uplay.—Diagnostic Chirurgical. (1921).
Lejars.—Chirurgie d'urgence. Tomo II.
enri Judet.—Traité des fractures des membres. (1922).
N. Eisendrath.—Lujaciones (W. W. Keen.—Cirugía). (1919).
J. Cotton.—Dislocation and Joint-Fractures. (1911).
e Dentu y Delbet.—Traité de Chirurgie, Tomo III. (1896).
Andrews.—Enciclopedia internacional de cirugía, Tomo V. (1886).
elferich-Delbet.—Atlas. Manuel des fractures (1901).
J. J. Moorhead.—Traumatic Surgery. (1918).
Memorias del H. G. de 1921.
Observación inédita del Dr. A. Lazo M.
Observación inédita del Dr. M. J. Wunderlich.

PROPOSICIONES

Anatomía Descriptiva	Articulación radio-carpiana
Anatomía Patológica.	Folículo tuberculoso.
Bacteriología.	Bacilo de Ducrey.
Botánica Médica.	Digitalis purpurea.
Clínica Quirúrgica.	Diagnóstico del chancro blando.
Clínica Médica.	Auscultación.
Farmacia.	Jarabes.
Física Médica.	Termómetros clínicos.
Fisiología.	Fenómenos mecánicos de la respiración.
Ginecología.	Desviaciones uterinas.
Higiene.	Profilaxia de la viruela.
Histología.	Tejido óseo.
Medicina Legal.	Estrangulación.
Medicina Operatoria.	Resección del puño.
Obstetricia.	Hemorragias de la preñez.
Patología Externa.	Coxalgia.
Patología Interna.	Endocarditis.
Patología General.	Inflamación.
Química Médica Inorgánica.	Mercurio.
Química Médica Orgánica . .	Lecitinas.
Terapéutica.	Digital.
Toxicología.	Intoxicación por la nicotina
Zoología Médica	Tenia equinococo.