FACULTAD DE CIENCIAS MEDICAS
DE LA
UNIVERSIDAD NACIONAL

República de Guatemala
Centro América

CONTRIBUCION AL ESTUDIO DE LA ENFERMEDAD DE NICOLAS, FAVRE Y DURAND, EN GUATEMALA

TESIS PRESENTADA A LA JUNTA
DIRECTIVA DE LA FACULTAD
DE CIENCIAS MEDICAS DE LA
UNIVERSIDAD NACIONAL

POR

BERNARDO DEL VALLE S.
Ex-interno del Hospital General
(Oposiciones 1935-36-37-38)

EN EL ACTO
DE SU INVESTIDURA DE

MÉDICO Y CIRUJANO

DICIEMBRE DE 1938

ENFERMEDAD DE NICOLAS, FAVRE Y DURAND

PRIMERA PARTE

1º—SINONIMIAS

Son muchas las denominaciones que se han dado a ésta enfermedad y variando, según sus localizaciones. Así, tenemos que la localización inguinal, ha sido descrita bajo los nombres de: Linfogranulomatosis inguinal. (*) (l. i.) Nicolas-Favre); Linfogranulomatosis inguinal sub-aguda (Favre); Linfogranulomatosis inguinal sub-aguda de focos purulentos intra-ganglionares; Ulcera venérea adenógena. (Bory); Poro-adenitis inguinal. (Vaccareza-Destéfano); Poro-adenolinfitis septicémica benigna generalizada. (Ravaut); Bubón crónico de conjunto. (Rollet). Bubón climático, climatérico o tropical (Scheube); Cuarta o Quinta enfermedad Venérea. (Coutts).

El sindrome ano-génito-rectal consecutivo a la *infección* linfogranulomatosa ha sido descrito bajo los nombres de: Estiomeno vulvar. (Huguier); Ulcera vulvar crónica. (Linnet); Peri-rectitis o rectitis linfogranulomatosa; Sifiloma ano-rectal. (Fournier); Ulcera vulvar elefancíaca. (Jersid); Estrechez rectal linfogranulomatosa; Sindrome ano-genital linfogranulomatoso. (Frei); y ambos, la localización inguinal y el Sindrome ano-génito-rectal, han sido denominados como: Linfopatía venérea (E. E. U. U.); en la América del Sur y en especial en Chile y la República Argentina se le ha denominado Enfermedad de Coutts y Enfermedad de Nicolas, Favre y Durand (**) (Enf. N. F. D.) en Francia.

Este último, es el nombre que debe darse a esta enfermedad, así como a sus formas clínicas, porque dichos autores la describieron con gran sentido clínico y descubrieron además su lesión anatomo-patológica.

(*) (l. i.) Léase Linfogranulomatosis inguinal.

(**) (Enf. N. F. D.) Léase Enfermedad de Nicolas-Favre y Durand.

2º—RESUMEN HISTORICO

La historia de esta enfermedad se puede dividir en cuatro etapas:

(1.ª) En 1913, Nicolas-Favre y Durand describieron la enfermedad como una nueva entidad nosológica con el nombre de "Linfogranulomatosis inguinal sub-aguda"; estudiaron sus caracteres clínicos e histológicos e insistieron en la frecuencia con que se observaba una puerta de entrada genital; sus resultados sin embargo fueron *negativos* en las investigaciones bacteriológicas.

(2.ª) En 1925, Wilhelm Frei, de New York, demostró la especificidad de la intra-dermo-reacción con pus linfogranulomatoso inactivado por el calor y probó la identidad de la (l. i). con el Bubón Climático. Con la ayuda de Alice Koppel encontró la relación entre el Estiomeno, la Estrechez rectal y la Linfogranulomatosis.

(3.ª) En 1930, Hellerström y Wassen, de Suecia, transmitieron la enfermedad por inoculación intra-cerebral a los monos. Con esta experiencia probaron que la enfermedad pertenecía al grupo de las producidas por los virus filtrantes. Este trabajo ha sido continuado por Levaditi quien inoculó al ratón y demostró la presencia de anticuerpos en el suero del hombre y animales infectados.

En la América del Sur el Dr. Coutts con ocasión de la 9.ª Conferencia Sanitaria Pan-Americana, describió el cuadro clínico de la enfermedad, al hacer referencia del incremento que ella había tomado en Chile desde años anteriores.

(4.ª) En la actualidad la investigación progresa: Tamura cultiva el virus y es muy posible que en breve tengamos datos de su observación ultramicroscópica.

3º—ETIOLOGIA

a) El virus:

Que un virus es el agente causal de la (l. i.) humana no puede actualmente ponerse en duda. La especificidad de las reacciones intra-dérmicas, hechas con antígenos preparados a expensas de órganos de animales enfermos, lo prueba.

Es un virus filtrante, capaz de atravesar los filtros Berckefeld y las bujías Chamberland L 3. No atraviesa los ultrafiltros de colodión y en esto se diferencia del virus del herpes y de la rabia.

Resiste a la congelación prolongada y es destruido por el calor a 60° C. durante media hora. Entre los antisépticos, es el formol el que lo destruye más fácilmente. Se conserva bien en glicerina.

Se han encontrado 25 cepas de diferente virulencia. Mayer y Anders lograron cultivar el virus en medio de Maitland. (Un riñón y dos testículos machacados en suero fisiológico, añadidos de suero humano y tiroidina). Tauber siguiendo el método de Tamura ha logrado cultivarlo, empleando la solución de Tyrode diluida al 1/5 con tejido de cuyo. También ha sido cultivado en células tumorales, (Células sarcomatosos) su pululación no disminuye el desarrollo del tumor. El virus inoculado reproduce la enfermedad en el hombre (En dos paralíticos generales se ha inoculado el virus cultivado y ha reproducido la (l. i.) típica). La inoculación al mono produce la meningo-encefalitis; se ha inoculado también al cuyo, conejo y ratón, resultando que éste último es el animal de experiencia, ideal.

Las afinidades para los tejidos en el hombre son, en orden decreciente: ganglionares, conjuntivales, a los conductos (en especial a la vagina y recto) y a la piel.

b) Causas Predisponentes:

1°.—*Clima*: más frecuente en los trópicos.

2°.—*Raza*: más frecuente en la negra y amarilla.

3°.—*Edad*: período de mayor actividad sexual. Sin embargo se han observado casos en niños menores de 8 años. (*Caso* 1.°: niña que dormía en la misma cama con sus padres infectados) (W. Frei). (*Caso* 2.°: niña contagiada por prendas de vestir y promiscuidad con su madre, quien presentaba lesiones ano-vulvares y Reacción de Frei fuertemente positiva). (Nicolau).

4.°—*Sexo*: ambos son atacados.

5.°—*Profesión*: prostitutas, marinos y algunas veces médicos (cirujano con adenitis axilar linfogranulomatosa consecutiva a una inoculación operatoria en un dedo). (W. Frei).

6.°—*Condición social*: parece no tener importancia. Sin embargo se encuentra en estos enfermos un pasado sexual borrascoso.

c) *Causas ocasionales*:

La inoculación por contagio venéreo. Se ha notado casos simultáneos en los cónyuges. (Hombre con l. i.; mujer con sindrome ano-génito-rectal linfogranulomatoso) (E. Gregorio).

La localización predominante varía según el sexo. Es más frecuente en los ganglios inguinales en el hombre. La localización rectal con sindrome de estrechez inflamatoria es casi exclusiva de la mujer. La excepción comprende a los homo-sexuales pasivos. Ravaut explica esta localización por sus diferentes puntos de inoculación.

La inoculación también es posible por otras vías: mucosas en general y tegumento externo, correspondiendo a ésta inoculación otros grupos ganglionares atacados: axila, cuello, etc.

Pero frente a estos casos con puerta de entrada evidente, existen otros donde no se encuentra. (50 %)

4º—ESTUDIO CLINICO.—(FORMA TIPICA)

Esquemáticamente la enfermedad evoluciona así:

1º—Período de Incubación.	
2º—Período del accidente primario.	Exulceración que pasa inadvertida o se toma como lesión de otra naturaleza. Uretritis banal o Balanitis simple.
3º—Período de invasión con. .	Fenómenos generales. Fenómenos locales. Fenómenos especiales.
4º—Período de estado con. . . .	atenuación de los síntomas generales y aparición de periadenitis.
5º—Período de regresión con. .	supuraciones parcelares. fístulas. Esclerosis marcada de las zonas afectadas por la inflamación y trastornos consecutivos en la circulación.

Descripción:

1.º—*Período de incubación*:

Dura de 10 a 30 días.

2.º—*Período del accidente primario*:

Sinonimias.	úlcera venérea adenógena. Micro-chancro poro-adénico de Bory.

La lesión inicial pasa muy a menudo inadvertida por su fugacidad y cuando se observa aparece bajo aspectos diferentes: lesión erosiva superficial, lenticular, papulosa, nodular, secretante, *herpetiforme*. Esta última modalidad puede adoptar los caracteres siguientes: erosión cupuliforme con bordes en bisel, suave; de su fondo brota una serosidad clara. La congestión periférica es discreta y el accidente es casi siempre solitario. Pero este tipo tiene una característica curiosa y es que puede reproducirse en el curso de la afección inclusive en el período de estado.

Localización. . . . . { en el hombre: surco balano-prepucial, glande o prepucio.
en la mujer: vulva, cerca de la horquilla.

Algunas veces no se encuentra una ulceración genital verdadera. Una balanitis simple o una uretritis no gonocóccica constituyen el accidente primitivo. Como dijimos en otras, es imposible encontrar la puerta de entrada.

3.°—*Período de invasión*:

A) *Fenómenos generales*:

Estos son más frecuentes cuando la lesión inicial ha pasado inadvertida. Son múltiples y consisten en:

a) Fatiga, anorexia, cefalalgia, enflaquecimiento, accesos de frío, sudores nocturnos, etc.

b) Manifestaciones Reumáticas: que pueden simular un reumatismo articular agudo, mono o poli-articular.

c) Artralgias: más marcadas después de las intervenciones sobre los ganglios.

d) Temperatura: irregular, tipo remitente sin pasar de 39°5 C. Cuando se evacúa la primera colección purulenta la fiebre baja; a veces persiste durante muchas semanas bajo la forma de una febrícula irregular.

B) *Fenómenos locales*:

(Poli-adenopatía inguino-ilíaca del período de invasión).

a) Aparición: de 5 a 7 semanas después de la fecha del contagio. (Plazo fijado por Rost en la marinería de los barcos de guerra).

b) Se localiza en los ganglios de la región inguinal, se extiende a los ganglios ilíacos. Muy a menudo unilaterales pueden ser bilaterales. Inguinales de un lado, e inguino-crurales del otro. Esta adenopatía se acompaña de sensación de tensión en la ingle y dificultad para la marcha.

El examen completo del sistema linfático demuestra que la invasión ganglionar puede atacar otras regiones: cuello, codo y epitróclea. *Caracteres*: Los ganglios son duros, movibles, sin peri-adenitis. La piel que los cubre es normal. Es de advertir que un signo llama la atención: es el *dolor a la presión,* que tiene gran importancia para diferenciarlo de las adenopatías luéticas.

C) *Fenómenos Especiales*:

a) *Oculares*:
- 1º—Conjuntivitis catarral.
- 2º—Fondo del ojo: tortuosidad de los vasos retinianos, edema peri-papilar e hipertensión de la arteria central de la retina. Disminución de la agudeza visual.

b) *Cutáneos*:

1.° Eritemas.

2.° Eritema nudoso: en un 10 % de los casos. Kleeberg, aplicando un vesicatorio de cantárida sobre un nódulo y utilizando la serosidad de la flictena preparó antígeno que se reveló sensible en todos los casos de (Enf. N. F. D.) En los eritemas nudosos comunes las reacciones fueron negativas.

c) *Líquido céfalo-raquídeo*: Aumento muy marcado de la presión intra-raquídea, hasta 750 m. m. de agua (Manómetro de Claude) (Hita Gauria) (Manchuria).

d) *Sangre*:

1.° *Elementos figurados*: *Glóbulos rojos*: normales en número y calidad. *Glóbulos blancos*: leucocitosis moderada, alrededor de 10 mil por mm3. Mononucleosis: predominio de los medianos y grandes mononucleares y descenso de polinucleares hasta 30 % y de los linfocitos 1 %. No hay eosinofilia o es moderada.

2.° *Serología*: La reacción de Wassermann en el curso de la (Enf. N. F. D.) es habitualmente negativa, puede ser

pasajeramente positiva en el curso de nuevos brotes de los síntomas generales. Para darle crédito será necesario practicarla repetidas veces.

3.° *La eritrosedimentación* está acelerada al principio de la enfermedad.

e) *Viscerales*: *Abdomen*: aumento de volumen del hígado. Ravaut llamó la atención sobre la frecuencia de una esplenomegalia ligera en un 70 % de los casos durante el período de estado.

Todos estos trastornos pueden durar semanas, meses y algunos, hasta varios años.

4.° *Período de estado*:

A) *Atenuación de los síntomas generales*:

En este período pueden persistir los síntomas generales del período de invasión, pero por lo general son más atenuados y tienden a desaparecer. Con excepción: 1.° del aumento de la presión del líquido céfalo-raquídeo; 2.° de la fiebre que adopta el tipo de una febrícula vespertina; 3.° de la fórmula sanguínea. Ravaut dice: "La enfermedad no tiene el carácter de una afección local sino de una verdadera septicemia."

B) *Aparición de Peri-adenitis.*

Localmente la aparición de la peri-adenitis adhesiva plástica marca el principio de este período. Los ganglios aumentan y se unen; la piel se inflama, los ganglios ilíacos se toman y el proceso se extiende a menudo a la otra ingle. La evolución no es paralela en ambos lados; muy frecuentemente se retarda en uno de ellos. Una vez constituido el cuadro se pueden observar:

1.°—*Masas ganglionares* inguinales, voluminosas, irregulares, lobuladas, constituidas por la fusión de varios ganglios unidos entre sí por la peri-adenitis.

2.°—*La piel* que las recubre se infiltra y se adhiere a los planos profundos ya afectados por la celulitis. Toma un color rosado violáceo característico (adenitis violeta de Favre).

3.°—*Síntoma aflegmásico del estremecimiento ganglionar de Favre.* El fenómeno se aprecia tomando con ambas manos la masa ganglionar y movilizándola sobre los planos

profundos. Entonces se comprueba que la maniobra es soportada sin el menor dolor. Esto está en desacuerdo con el grado inflamatorio y llama la atención como signo de diagnóstico y como dato cronológico pues marca el paso al período crónico.

5.° *Período de regresión*:

a) *Supuraciones parcelares*:

Se traduce por pequeños reblandecimientos parciales con margen dura que corresponden a pequeños abscesos diseminados en uno o varios ganglios. Estos abscesos son múltiples y no adquieren gran desarrollo, evolucionan hacia la fistulización múltiple. Raras veces la supuración es abundante y ocupa una sola cavidad. Estos casos son de difícil diagnóstico pero son magníficos para la preparación del antígeno.

b) *Fístulas*:

Los focos intra-ganglionares evolucionan cada uno por separado; van formando trayectos que se abren a la piel. Se constituyen así fístulas múltiples que dan salida a una supuración caracterizada por su escasa cantidad, su color blanquecino y su aspecto viscoso; al cabo de 48 horas esta secreción se vuelve serosa y se asemeja al azúcar fundida. Mancha las ropas. Esta secreción no es irritante para la piel, no produce dermatitis peri-orificial, ni da lugar a ulceraciones cutáneas; jamás desencadena fenómenos de fagedenismo.

Los orificios fistulosos son pequeños, puntiformes, a veces se abren a una piel engrosada y hasta elefanciaca. En conjunto dan el aspecto característico en "panal" o en "pomo de regadera." Después de un tiempo más o menos largo pero siempre de varios meses y hasta años, las fístulas se secan y luego el trayecto se esclerosa dando lugar a cicatrices fibrosas. Los ganglios de la fosa ilíaca nunca supuran.

Examen microscópico del pus.—El pus retirado del absceso de la linfogranulomatosis inguinal es poco abundante, viscoso, filante, blanco o amarillento, algunas veces rojo vino, como el de ciertos abscesos del hígado. Es difícil de aspirar en una pipeta, se coagula, se extiende difícilmente

sobre las láminas. Al punto de vista citológico: se nota en las primeras fases una reacción formada por polinucleares y de grandes mononucleares. Pronto estos elementos son reemplazados por grandes mononucleares de tipos diversos y macrófagos acidófilos, hay pocos eosinófilos. La citología del pus, no es patognomónica. El éxamen bacteriológico: por examen directo, por cultivo, por inoculación a los animales, no permite poner en evidencia gérmenes conocidos. No hay treponemas, ni bacilo de Ducrey, tampoco de Yersin ni de Koch. En un caso, Ravaut vió en el pus cuerpos amibianos movibles, que se asemejaban a la amiba coli.

c) *Esclerosis de las zonas afectadas por la inflamación*:

En este período los ganglios disminuyen de tamaño. Insensiblemente el tejido peri-ganglionar y los ganglios mismos son invadidos por tejido de esclerosis que transforma algunas veces la región de la ingle en una masa fibrosa, muy dura, irregular, en cuyos bordes se aperciben nódulos inflamatorios con orificios fistulosos. La producción de tejido conjuntivo también se observa después de la ablación quirúrgica de las adenitis. Esta operación va seguida de la formación de cicatrices fibrosas profundas que son capaces de comprimir las vasos y nervios de la región y producir una verdadera elefancía del miembro inferior. En este período las fístulas se cierran, la supuración se suprime pero los ganglios persisten en forma de masas duras y fibrosas.

5°—FORMAS CLINICAS

He seguido al Dr. Máximo Halty en su división de las formas clínicas por parecerme la más completa y didáctica.

El virus de Nicolas-Favre es capaz de determinar cuadros clínicos múltiples:

1.°—Enfermedad clásica de Nicolas-Favre y Durand.
2.°—Localizaciones anormales: cervicales, axilares, etc.
3.°—Sindrome génito-ano-rectal, frecuente en la mujer.
4.°—Algunos casos de Estiomeno: formas incompletas, forma *elefancíaca* pura, úlceras crónicas de la región anorectal.
5.°—Estrechez rectal del tipo peri-rectal asociada a lesiones de celulitis pelviana, de perimetritis y perisalpingitis.

6.º—Algunos casos de rectitis y ano-rectitis agudas de apariencia banal.

7.º—Algunos abscesos de la margen del ano y fístulas secretantes o secas.

8.º—Forma cutánea pura, nódulos dérmicos e hipodérmicos.

9.º—Formas variadas que semejan las obtenidas experimentalmente en los animales.

Además debe mencionarse los portadores de virus comprobados ya sin signos clínicos, pero con reacción de Frei positiva y que han determinado por contagio infecciones típicas.

Sindrome génito-ano-rectal:

Historia: en 1848 describió Huguier, con el nombre de Estiomeno o úlcera roedora de la región ano-vulvar las ulceraciones crónicas de dicha región.

En 1875 describió Fournier con el nombre de Sifiloma ano-rectal una afección que consideraba de naturaleza sifilítica.

En 1903, S. Zasz en un trabajo basado en siete observaciones personales de úlcera vulvar crónica, hizo una descripción clínica magistral del proceso. Distingue dos formas clínicas que pueden coexistir o presentarse aisladas: una de localización genital y otra rectal.

En 1927 Frei y Alice Koppel, demostraron la identidad de estos sindromes con la linfogranulomatosis.

SINTOMATOLOGIA

Aunque en la práctica la combinación de los diversos tipos clínicos es más frecuente, para hacer su descripción es conveniente distinguir dos tipos:

1.º—*Ulcera vulvar crónica elefanciaca*:

La primera parte del proceso pasa a los enfermos siempre inadvertida, a veces llama la atención una ulceración vulvar indolora, localizada en la comisura posterior o en las proximidades del meato, caracterizada por su fondo liso, sin tendencia a granular, de bordes despegados, cubierta de una exudación purulenta. Su crecimiento es tórpido. Los

tratamientos locales no tienen influencia en el proceso de cicatrización. En las mujeres descuidadas alcanza un desarrollo considerable, invade además el ano y la vagina que llegan a formar una sola cavidad.

La úlcera se complica con edema de los grandes labios y con alteraciones perineales y rectales.

En la margen del ano aparecen condilómas de tamaño y consistencia variable, que se unen formando una especie de corona a su alrededor.

A la exploración del recto se nota la existencia de una mucosa irregular, con numerosos pliegues que no se borran con la presión digital; además las paredes están infiltradas y existe a veces una verdadera estrechez rectal.

2.°—*Estenosis rectal pura*:

Los enfermos sienten molestias para la defecación y tienen sensación de pesantez, a veces un dolor atenuado pero constante en la región perineal. Las heces salen manchadas de sangre y pus. A la exploración del recto, se nota una ligera infiltración en una de sus paredes que corresponde a uno o varios ganglios de Gerota inflamados. A la rectoscopia se descubren pequeños orificios fistulosos. El proceso no se detiene allí; sigue evolucionando, las molestias de la defecación se hacen cada vez más intensas y los enfermos procuran retrasarla todo lo posible. Alternan entonces período de constipación con descargas diarréicas.

Los enfermos para defecar tienen que hacer esfuerzos violentos que resultan dolorosísimos y algunos de ellos procuran auxiliarse introduciéndose un dedo en el recto para dilatar la estenosis.

Aparece la fiebre que coincide con abscesos profundos que se abren en el interior del recto.

Radiológicamente puede comprobarse no solamente estrechez, sino también la existencia de trayectos fistulosos múltiples.

Pero lo más frecuente es que las dos formas se asocien y constituyan el sindrome ano-génito-rectal.

Formas típicas asociadas:

Poroadeno-sifilítica, poroadeno-chancrelosa y poroadeno-tuberculosa.

6º—DIAGNOSTICO CLINICO

Trataré aquí sólo el diagnóstico de la forma típica.

El *diagnóstico positivo* se basará en el antecedente del micro-chancro, en el aspecto multilobulado de la adenopatía, en el signo del estremecimiento ganglionar, en la coloración violácea de la piel, en la adenopatía retro-crural, en las pequeñas fístulas, en la tendencia a la fibro-esclerosis, en la hipertensión del líquido céfalo-raquídeo y en las alteraciones oculares.

El *diagnóstico diferencial* deberá hacerse con:

a) *El chancro blando o bubón chancroso*:

En los casos típicos no ofrece ninguna dificultad. El curso agudo, la supuración en masa, la intra-dermo-reacción de Ito-Reenstierna positiva, la tendencia del proceso una vez abierto a chancrificar secundariamente los bordes de la abertura espontánea o quirúrgica y la facilidad con que se modifica el proceso por la vacunoterapia específica, son caracteres que bastan para diferenciar ambas afecciones. El problema estriba en el diagnóstico diferencial de (l. i.) con la forma crónica (bubón chancroso de Gougerot), que no es una entidad de existencia probada. La mayoría de los casos descritos bajo este nombre pertenecen en realidad a la (Enf de N. F. D).

b) *La sífilis*: tiene un aspecto totalmente diferente de la (Enf. N. F. D.) El accidente primitivo es distinto. Su adenopatía no es inflamatoria, no hay peri-adenitis y no supura. Solo en caso de una asociación con chancro simple podría equivocarse pero la evolución es más aguda, la supuración es más franca. Las cuti-reacciones servirán para determinar la naturaleza de la enfermedad. En algunos casos las dos enfermedades pueden asociarse (l. i. y Lúes).

c) *Las adenitis gomosas*: son en general mono ganglionares, tienen una evolución rápida y menos inflamatoria, los ganglios ilíacos no están afectados.

d) *La tuberculosis* primitiva de los ganglios inguinales es excepcional. Sin embargo una adenopatía T. B. C. tiene una evolución más lenta y gradual, no tiene el principio de la (Enf. N. F. D.) Al llegar al período de supuración tiene el aspecto de un absceso frío, toma la piel y la ulceración es de bordes desgarrados, violáceos, desprendidos; el pus es característico. Si hubiera duda, la reacción de Frei y la reacción a la tuberculina la aclararían.

e) *La Tularemia*: producida por el bacterium tularense, ha producido pequeñas epidemias de adenitis, pero la reacción de Frei es negativa, el curso es benigno, hay participación muy frecuente de los ganglios cervicales. Su curación es rápida. Estos caracteres son suficientes para hacer el diagnóstico.

f) *La Peste bubónica*: en los casos agudos, no existe la menor dificultad. La forma frustrada o ambulatoria, semeja la (l. i.). Se hace el diagnóstico en estos casos por la investigación del bacilo pestoso y la reacción de Frei.

g) *La esporotricosis*: Su localización inguinal es rara y es excepcional que esté concentrada a esta región; sus gomas son superficiales, más pequeñas y tienen marcha rápida.

h) *El Linfosarcoma*: Es un tumor, duro, lobulado, mal limitado, adherente a la vez a los tejidos profundos y a la piel. Su marcha es más rápida. Empieza por una monoadenitis que adquiere un volumen bastante importante, antes que la difusión regional se produzca. El estado general se altera. En la duda deberá hacerse biopsia.

i) *El granuloma venéreo*: es una afección que se localiza de preferencia en la piel de los órganos genitales y de las regiones vecinas. Producido por el Calymatobacterium granulomatis de Aragao y Vianna, que puede encontrarse en las lesiones. Bajo sus tipos fundamentales: 1.°—lesiones ulcerosas lisas superficiales que se extienden desde los órganos genitales a los pliegues inguinales, inter-glúteos y génito-crurales nunca invaden el sistema linfático y 2.°—lesiones úlcero-vegetantes, que llegan a formar placas papilomatosas de gran extensión. La intra-dermo-reacción de Frei es siempre negativa, y el tratamiento por los preparados de Antimonio, tiene influencia muy marcada en estas lesiones.

DIAGNOSTICO BIOLOGICO

Reacción de Frei:

En 1925, W. Frei demostró que el pus de los bubones linfogranulomatosos, diluido en solución salina fisiológica e inactivado por el calor, produce al ser inyectado intradérmicamente en los enfermos de (l. i.), una reacción papulosa, inflamatoria, específica a esta enfermedad.

ANTIGENOS

Preparación: a) El pus aspirado de un ganglio no fistulizado o el producto de trituración del mismo, se diluyen en 5 veces su volumen de suero fisiológico, se lleva la mezcla a 60° C., durante dos horas el primer día y una el segundo. Se prueba la esterilidad del producto por cultivos bacteriológicos y su actividad por reacción intra-dérmica con individuos de reacción de Frei ya conocida.

b) Algunos autores prefieren usar la serosidad de un vejigatorio colocado sobre el ganglio para tener seguridad de que el antígeno no es hemático.

c) Actualmente se usan el líquido céfalo-raquídeo o antígenos preparados con emulsión cerebral de monos infectados.

d) En los E. E. U. U. se preparan los antígenos así: Se escogen ratones de 20 grs. de peso, se inoculan con una cantidad de antígeno suficiente para producir la muerte a más de 85 % de ellos en un término de 5 a 7 días. El 7.° día se mata uno de estos ratones y se extrae asépticamente el cerebro; en un mortero estéril se tritura el cerebro con suero fisiológico y se tindaliza diluyéndolo por tanteos hasta conseguir que una inyección de 0.05 de cc. produzca una pápula de 7 a 10 milímetros de diámetro en un enfermo tipo de (l. i.).

Los antígenos se deben guardar en sitio fresco, de preferencia en la hielera. Hay que tener en cuenta que el tiempo atenúa su acción por lo que no deben utilizarse los preparados después de un año. Existe a veces gran diferencia en el poder de unos y otros antígenos, esto depende de su preparación y del contenido de ellos en virus (l. i.)

La reacción se debe practicar en el enfermo y en un testigo. En el enfermo con el antígeno de Frei y con antígeno inactivado como reacción de control.

TECNICAS DE LAS INYECCIONES

Sitio de elección: Dermis de la cara externa del brazo o del muslo. Parece preferible la cara anterior del antebrazo.

Cantidad de la inyección: Debe inyectarse 1/10 de cc. y según algunos 2/10 de cc. Si no se tiene jeringa graduada hay que hacer una pápula dérmica de 1/2 cm. de diámetro.

FECHA DE APARICION DEL ESTADO REACCIONAL

A veces muy pronto: del 10° al 15° día. A veces más tarde: del 35° al 45° día.

APRECIACION DE LOS RESULTADOS

Reacción positiva: 24 horas después de la inyección aparece una pápula de 7 a 20 mm. de diámetro, indurada, de color rojo obscuro, rodeada de una aureola más pálida (forma común).

Máximo de aparición: a las 76 horas. Los fenómenos de la reacción nunca desaparecen antes de los 7 a 10 días, o más tarde.

Formas: Pápulo-pustulosa. Pápula-vesiculosa. Supurada y a veces necrosis en la zona de inyección.

Resultado: Positivo si el enfermo está afectado de (Enf. N. F. y D.) sea cual fuere su localización. Tal estado alérgico dura muchos años.

Reacción negativa: La reacción negativa se puede notar en 3 casos:

1) Al principio de la enfermedad. El proceso no ha interesado la piel. Deberá repetirse.

2) En casos de coexistencia de (l. i.) y sífilis florida. Sin embargo una vez que el tratamiento específico ha borrado las manifestaciones sifilíticas, vuelve a hacerse positiva.

3) Un grupo de (l. i.) Grupo II, que no reacciona con los antígenos linfogranulomatosos comunes. (Hermans).

FALSAS REACCIONES

1) No tiene ningún valor la reacción de urticaria precoz que aparece 1/2 hora después de la inyección. Esta reacción es debida a las albúminas de los tejidos que puede contener el antígeno.

2) La contaminación del antígeno puede dar lesiones dérmicas que simulen reacciones positivas. Se procurará usar solo antígeno de ampollas no abiertas.

3) Hay ciertos estados alérgicos en los cuales es positiva.

4) No tiene valor la reacción positiva con el antígeno del mismo enfermo. Pero si no se tiene antígeno de otro se puede controlar el que se tiene, con casos ya conocidos.

Hemo-reacción de Hellerström.

Este autor fué el primero que estudió el efecto de las inyecciones intravenosas de pus diluido y tindalizado.

Comprobó una reacción febril en la (Enf. N. F. y D.) que no se produjo en las personas sanas. Reacción febril desde 1/2 grado a 3 grados C., con su máximo de las 12 a las 18 horas. Acompañado de síntomas generales: cefalea, quebrantamiento. Esta reacción solo es positiva en los enfermos en actividad y sirve en ciertos casos para aclarar una reacción de Frei dudosa.

Las otras reacciones biológicas ensayadas (desviaciones del complemento, etc.) no han dado hasta hoy resultados utilizables.

ANATOMIA PATOLOGICA

a) *Chancro linfogranulomatoso*: A su nivel la ulceración destruye por completo la epidermis. Debajo de dicha ulceración se encuentra una infiltración celular muy densa que se extiende en profundidad. En su fondo se encuentra un pequeño absceso característico. La infiltración está constituida casi exclusivamente por células cianófilas, de todas formas y tamaños, incluso gigantes con 2 o 3 núcleos.

b) *Ganglios*: *Examen macroscópico.* Los ganglios y el tejido celular circunvecino infiltrado forman un bloque fibroso en el cual las trabéculas circunscriben cavidades donde se encuentran restos ganglionares y serosidad purulenta. Los ganglios encierran pequeños abscesos miliares, estelares, siempre independientes.

Examen microscópico:

La cápsula ganglionar engrosada y esclerosada envía prolongaciones finas al interior del ganglio. De tales prolongaciones se originan focos esclerosos intra-ganglionares recorridos por capilares dilatados llenos de sangre, con ligera inflamación de la peri-arteria; pero la mayoría muestra lesiones de endarteritis obliterante de tipo sifiloide.

El parenquima ganglionar: Hay lesiones inflamatorias de naturaleza banal en algunos sitios; en otros existen verdaderas modificaciones características. Los tejidos normales han sido reemplazados por tejidos de granulación de citología polimorfa, pero con gran predominio plasmo-celular que continuando su evolución han constituido gomas

con centro amorfo y bordes con células epiteloides y también pequeños abscesos rodeados de células degeneradas. Estos abscesos son de contorno irregular en oposición a los gomas que son redondeados. Esta diferencia proviene de que una vez fundida la parte central del goma, cuando se transforma en absceso, sus paredes por no tener punto de apoyo central se pliegan bajo la presión inflamatoria de los tejidos que la rodean. A causa de su contorno irregular se les ha llamado abscesos estelares.

Exantemas linfogranulomatosos: Las alteraciones histológicas se limitan a una pequeña extensión que comprende 15 a 20 papilas que está circunscrita al territorio de los vasos de la red superficial de la dermis. Se trata de una infiltración celular formada por leucocitos y linfocitos, que invade la pared vascular misma y el tejido conectivo perivascular, tal infiltración es todavía más abundante en el tejido conectivo, situado lejos de los vasos enfermos. Los vasos muestran un endotelio tumefacto y una descamación endotelial más o menos aparente.

EVOLUCION

La evolución es crónica, dura meses y años con tenacidad desesperante. Ravaut insiste en que la enfermedad evoluciona por brotes sucesivos; éstos pueden reaparecer aun cuando la supuración inguinal haya desaparecido y se manifiestan por los fenómenos generales ya descritos.

La forma de estrechez rectal una vez constituida, tiene tendencia a progresar, terminando todos los enfermos por necesitar un ano-ilíaco que les permita evacuar el contenido intestinal.

PRONOSTICO

La mayoría de los autores están de acuerdo en que el pronóstico es por hoy reservado en las *formas inguinales* y grave a breve plazo en los *sindromes ano-génito-rectales.*

En la 9.ª Conferencia Sanitaria Pan Americana el Dr. Coutts dijo: "Todos sabemos que el estiomeno en pocos casos conduce a la muerte. Generalmente viene la agregación de una tuberculosis y éstos enfermos mueren en asistolia o de su estiomeno, por compromiso séptico de estas alteraciones que van destruyendo poco a poco la pared de la vagina y del recto.

¿Cuál es el fin de los enfermos de estrechez rectal? y *¿cuál es el destino de los con síndrome génito-ano-rectal?* La muerte."

"Con respecto a los casos de índole puramente inguinal, duran meses y un 10 % de ellos tiene una complicación posterior que es el estiomeno o la estrechez génito-ano-rectal, y contra éstos no tenemos por el momento ningún tratamiento; por el mismo mal que llevan y por la fistulización posterior que sobreviene, fallecen." (Dr. Coutts).

TRATAMIENTOS

No hay en la actualidad tratamiento específico para la (Enf. N. F. D.). La multiplicidad de los tratamientos empleados pone de manifiesto que su eficacia es solo relativa.

Prunés dice: "que en materia de tratamiento de la (Enf. N. F. D.) hay que ser ecléctico, sin que exista tratamiento seguro, pues en sus numerosos casos el éxito ha sido muy variable."

Para su estudio clasificaré los tratamientos en cuatro grupos:

1.°—Médicos.
2.°—Físicos.
3.°—Biológicos.
4.°—Quirúrgicos.

1°—TRATAMIENTOS MEDICOS

1) *Vía oral*:

Yodo: Lugol, 5 a 10 cc. mezclados a 10 cc. de suero fisiológico, diariamente en leche o cerveza.

Xilol: (Dr. C. A. Menéndez) a dosis de 100 gotas al día repartidas en tomas de 20 gotas cada una, durante 1 a 2 meses.

2) *Vía parenteral*:

Yodo: vía endovenosa: Lugol solo 5 a 10 cc. mezclados con suero fisiológico, en inyecciones diarias o asociado al hiposulfito de sodio, que evita la esclerosis venosa (mezclar la solución de lugol hasta su decoloración con una solución de hiposulfito de sodio en agua).

Antimonio: Sézary, lo usa bajo la forma de *tartrato doble de antimonio y de sodio*. (Estyobal) Principiar por pe-

queñas dosis de 0'01 cg. y no pasar de 0'08 cgs. por inyección.

Sézary y Faequet, bajo la forma de *antimonio tiomolato de litio*:

(Anthiomalina) en dosis de 0'12 a 0'18 cgrs. en inyecciones intramusculares, en número de 12 a 20 por serie. La dosis total será de 2 a 4 grs., dosis que no deberá ser *sobrepasada.*

Tártaro Emético en solución al 1 % (H. S. A.) en inyecciones intravenosas alternas 0'10 cgrs. cada una, 1 gr. por tanda.

Fuadina: en inyecciones bisemanales.

Cobre: (Petsges): Cobre amoniacal en solución al 4 % en suero fisiológico en inyecciones alternas de 1 a 4 cc. en series de 70 inyecciones. Los enfermos curan en 70 días por término medio.

Oro: Solganal en inyecciones bisemanales a dosis progresivas.

Emetina: Clorhidrato de emetina inyectado a dosis de 0'06 a 0'08 cgrs. hasta la dosis total de 1 gr. Ravaut aconseja asociarlo al yodo.

Salicilato de sodio: Chevalier lo usa en inyecciones endovenosas diarias de 0'50 cgrs. a 1 gr. Según este autor, este tratamiento obra más sobre la celulitis que sobre la adenopatía.

3) *Vía local*:

El aceite xilo-iodoformado ha dado éxitos a Bory y Spillamman.

La glicerina también se ha usado en inyecciones intraganglionares.

4) *Tratamientos asociados*:

Cuando la fibrosis cicatricial está ya constituida, se tienen que asociar a los desbridamientos, drenajes con electrocoagulación, dando al mismo tiempo yodo o utilizando los rayos X.

2º—TRATAMIENTOS FISICOS

a) *La radioterapia* da resultados beneficiosos. Según la técnica de Fernet, se usarán irradiaciones penetrantes (EE. 40 cms: filtro 0.5 de zinc; dosis superficiales en la piel de 300 R a 3500) en aplicación prolongada durante períodos de 10 días.

b) Chaufard recomienda las irradiaciones locales con luz ultra-violeta. "Procedimiento que parece no tener resultado." (Prof. José Gay Prieto).

c) Lanvowxky recomienda la electrocoagulación en masa de las adenitis bajo anestesia general.

d) En las formas de estrechez rectal la Diatermo-dilatación parece haber dado los mejores resultados.

3°—TRATAMIENTOS BIOLOGICOS

Los primeros utilizados como complemento de la Cirugía fueron vacunas preparadas con el propio tejido ganglionar extirpado. Hellerström más tarde empleó el propio antígeno de Frei en solución por vía endovenosa en inyecciones diarias o alternas empezando por 2 cc. de solución al 1/8, para llegar gradualmente hasta 5 cc. de la solución al 1/2. Estas inyecciones producen reacción febril de 1 a 2° C. en las personas atacadas de enfermedad de Nicolas y Favre.

José Gay Prieto llega a la conclusión siguiente:

"El tratamiento con inyecciones de antígeno linfogranulomatoso por vía endovenosa "constituye el de elección en la (Enf. N. F. D.)"

El Dr. Negri notó que algunos casos de (Enf. N. F. D.) evolucionaban con monocitopenia, contra lo corriente que es una monocitosis; entonces decidió estimular el sistema retículo-endotelial con inyecciones endovenosas de carbón animal al 2 % y trata la enfermedad así: Antígeno de Frei a dosis progresiva, de 1, 2, 3 cc. cada dos días; en los días intermedios carbón animal al 2 % 5 cc. por vía endovenosa.

Ravaut ensayó los extractos de centros nerviosos de monos, inoculándoles por vía endovenosa. Este autor ha comprobado que ejercen una acción manifiesta sobre todo en los casos recientes.

Thomas y Mc. Carthy usan un filtrado antígeno preparado según la técnica de Besredka.

4°—TRATAMIENTOS QUIRURGICOS

1.°—*Extirpación* total o parcial del paquete ganglionar, prefiriendo la última porque evita los trastornos mecánicos de la circulación linfática. Las intervenciones económicas ganan terreno. Se deben quitar solo los ganglios muy afectados.

2.°—*Desbridamientos* amplios de los abscesos y fístulas.
Los sindromes ano-génito-rectales, se deben tratar así:

1.°—Hacer los tratamientos generales ya descritos.

2.°—Practicar curas locales antisépticas con sulfato de cobre o permanganato potásico, nitrato de plata, yodoformo, etc.

3.°—Dilataciones rectales con bujías de Hégar o Diatermo-dilatación.

4.°—Si la estrechez es incompatible con la evacuación intestinal:

a) Corachan recomienda hacer un ano ilíaco.

b) Barthles aconseja practicar la resección del recto por arriba de la zona estenosada con abocamiento del extremo libre al periné y establecimiento de un ano perineal continente.

c) Hartman extirpa el recto por vía perineal y anastomosa el colon suprayacente con el ano que conserva.

PROFILAXIA

En esta enfermedad hay que distinguir la profilaxia común a todas las enfermedades venéreas y la profilaxia especial a la (Enf. N. F. D.)

Primero: es importante divulgar entre médicos, estudiantes y público en general, la naturaleza, formas clínicas, diagnóstico y tratamiento de esta enfermedad.

Segundo: en cualqueir caso de la enfermedad se tratará de encontrar la fuente de infección y someter a tratamiento a las personas infectadas.

Tercero: muchas de estas infecciones son contraídas en coitos practicados con prostitutas infectadas. De allí que se debe examinarlas y practicarles las cuti-reacciones.

Naturalmente que una reacción positiva sin síntomas clínicos de la enfermedad no prueba mucho, puede indicar solo una defensa a esta afección. Pero esta mujer, examinada regularmente cambia de negativo a positivo y entonces la reacción positiva está en favor de un nuevo contagio.

En las prostitutas se practicará la prueba de Frei sistemática y periódicamente así como la reacción de Bordet-Wassermann y aquellas en quienes la reacción sea positiva más de una vez, *deberán ser retiradas.*

SEGUNDA PARTE

La historia de la enfermedad de Nicolas-Favre y Durand en Guatemala se puede dividir en tres etapas:

1.ª *Etapa*: (1917 a 1931) El primer trabajo sobre la enfermedad fué publicado en Octubre de 1917 por el Dr. Alejandro Alonso, en ocasión de su investidura de Médico y Cirujano en nuestra Facultad. Este trabajo se titula "Contribución al estudio del Estiomeno de la vulva." En el cuerpo de su tesis incluye el Dr. Alonso tres observaciones de enfermas de la 3.ª S. C. M. a quienes se les hizo el diagnóstico de Estionemo, diagnóstico que el examen anatomo-patológico no confirmó. En los tres casos se trataba de afecciones tumorales de la vulva; resultando ser el primero un fibroma de los grandes labios y los otros dos, tuberculosis tumorales de la vulva. El autor concluye al final de su tesis en que:

Primero: La enfermedad condecorada con el nombre de "Estiomeno de la vulva" no tiene más que una existencia clínica, sometida al examen anatomo-patológico, su individualidad resulta ser una manifestación de enfermedades de distinta índole y naturaleza.

Segundo: Se debe prescindir de continuar haciendo el diagnóstico de Estiomeno, y sobre todo, de conformarse con él. Cada vez que se nos presente una enferma con una afección cuyos caracteres clínicos sean los que a dicha enfermedad se atribuyen, debe recurrirse inmediatamente al microscopio para establecer el diagnóstico; así, se podrá dar un pronóstico cierto e imprimir a la terapéutica una dirección conveniente y segura." (Alejandro Alonso).

En el archivo del Servicio de Ginecología (desde 1923) encontré que se hacían los diagnósticos de: "Elefantiasis de los grandes labios por obstrucción linfática", de "Estiomeno Vulvar", de "Sifiloma Ano-rectal", de "Estiomeno propagado al recto", etc. Todos ellos como la observación siguiente, hacen ver que clínicamente se trataba de linfogranulomatosis.

"A. G., de 24 años, orig. de Nicaragua y resid. en Pto. Barrios, ingresó el 26 de Julio de 1928.—3ª C. M., Libro I, 3536.

Historia.—Hace un año notó que la defecación era difícil, se acompañaba de dolor y pujos, molestias que le duran hasta la fecha. Desde

ese tiempo tiene dolor en los cuadrantes inferiores del abdomen. Flujo blanco, escaso. Ningún parto, ni aborto.

Examen Ginecológico.—Ano en embudo.

Diagnóstico.—Estenosis del recto. (¿Sifiloma?) Pidió su alta el 30 de Julio de 1928."

La siguiente observación trata de un caso visto una primera vez y etiquetado como Retro-flexión uterina y vuelto a ver siete años después, fué diagnosticado como linfogranulomatosis.

"J. I., de 29 años, orig. y resid. en la capital, ingresó el 15 de Noviembre de 1929. Reingresó el 19 de Enero de 1936.—3ª C. M., Libro J, 4086.

Historia.—Dolor intermitente en los cuadrantes inferiores del abdomen. Siente en el ano, unas "pelotitas" dolorosas y tiene prurito vulvar. Las molestias le han aumentado hace algunos meses. Un parto y ningún aborto. Reacción de B. Wassermann, negativa.

Diagnóstico.—1º—Retro-flexión uterina. Noviembre de 1929.
2º—Linfogranulomatosis. Enero de 1936.

Tratamiento.—1º—Arsenicales y mercuriales. 2º—Solganal a dosis progresivas. 3º—Dilataciones rectales hasta la bujía de Hegar Nº 20.

Sale en el mismo estado el 7 de Febrero de 1930."

A la enferma de la observación anterior, tuve oportunidad en ocasión de su reingreso, de seguirla durante dos meses y me llamó la atención el tipo de temperatura, que era una verdadera fiebre remitente que duraba 10 a 12, días, cada vez con períodos de apirexia de 10 días.

Otras enfermas, como la siguiente, fueron tratadas en el servicio por enfermedades ginecológicas diversas. Posteriormente se les hizo el diagnóstico de linfogranulomatosis.

"R. R., de 33 años, de oficios domésticos, orig. y resid. en el "Rancho", ingresó el 11 de Abril de 1932.—3ª C. M., Libro N 8499.

Antecedentes personales.—Histerectomía abdominal total y extirpación de anexos en 1928.

Historia.—Hace 7 meses se le principió a "tapar la orina". Hace 2 meses que la micción es sumamente dolorosa, en cantidad escasa, a veces sanguinolenta. Obra con dificultad pasando a veces hasta 3 días sin defecar. Reingresó el 7 de Septiembre de 1934 en igual estado.

Reacción de Wassermann: +++ Positiva.

Diagnóstico.—Linfogranulomatosis benigna. (Estrechez rectal y uretral consecutiva).

Tratamiento.—Dilataciones rectales y uretrales. Tratamiento específico: Solganal 2 series. Pidió su alta el 17 de Julio de 1932.

2.ª *Etapa*: (1931 a 1936). Esta comprende todos los casos con diagnóstico de Enfermedad de Nicolas y Favre y de Linfogranulomatosis genital, que se basaba únicamente en los caracteres clínicos. Estos diagnósticos fueron hechos en los servicios de Cirugía de Hombres y de Ginecología del Hospital General.

3.ª *Etapa*: (1936 a nuestros días). Se hacen las primeras reacciones de Frei por el Dr. Mario J. Wunderlich con antígenos importados y por el Dr. Arturo Lazo y el Br. Alejandro Arathoon, con antígenos preparados por el Dr. Rafael Morales, en enfermos de los servicios de Cirugía de Hombres y Ginecología simultáneamente. El Dr. Lazo presentó al 4.° Congreso Médico Centro Americano un trabajo que constaba de dos observaciones y hace ver en él los resultados magníficos que obtuvo con las inyecciones endovenosas del antígeno-Frei, diluidas en suero e inyectadas a dosis progresivas.

Por indicación del Dr. Ramiro Gálvez A., quien estaba enterado de los trabajos de Hita Gauria y del Dr. Coutts, que hacían ver las alteraciones oculares y el aumento de la presión del líquido céfalo-raquídeo en los enfermos de (l. i.) se practicaron en todos nuestros enfermos, tales exámenes.

CASOS QUE PUDE OBSERVAR Y QUE SIRVEN DE BASE A ESTE TRABAJO

Caso Número 1.

J. E., de 24 años, ladino, comerciante, orig. de Patulul y resid. en la Capital. Ingresó el 17 de Septiembre de 1936.—1ª C. H.—Salió curado el 20 de Noviembre de 1936.

Antecedentes personales.—Papilomas en el pene en 1930 (tratados por cauterización al termocauterio).

Antecedentes familiares.—Sin importancia.

Historia.—Ultimo coito en Mayo de 1936, en Julio de 1936, sintió dolor en la región inguinal izquierda. Cinco días después notó la presencia en dicha región de una "bolita" dura, dolorosa, acompañada de inflamación local, que le obligó a buscar reposo y tratamiento médico.

Le hicieron aplicaciones locales con antiflogistina y una incisión que dió salida a sangre. Estas molestas se acompañaron de fiebre, sudores, anorexia y pérdida de peso. La supuración persistió y le aparecieron cuatro orificios por donde salía pus.

Examen general.—Fuera de las alteraciones de las regiones inguinales es normal.

Examen local.—(Región inguinal izquierda).

Inspección (ver fig. Nº 1) : se nota una tumoración de contornos difusos de 8 cms. de diámetro, recubierta por piel que va tomando de la periferia hacia el centro un tinte violáceo. En la parte superior, se ven

Caso Nº 1.

tres ulceraciones de forma irregular, de bordes congestionados y adherentes por donde sale pus fétido y pegajoso.

Palpación.—Toda la región se presenta indurada ; en la parte inferior se nota un ganglio indoloro, de bordes netos, adherido a la piel, movible sobre los planos profundos.

(Región inguinal derecha).

Inspección.—Vesícula-pústula de infección secundaria.

Palpación.—Ganglios atacados de periadenitis pero sin adherencia a la piel, forman un plastrón de poliadenitis, son poco dolorosos a la presión.

Regiones ilíacas.

Derecha.—Una tumoración indolora del tamaño de un huevo de paloma.

Izquierda.—La palpación es dolorosa pero no se sienten ganglios.

Exámenes complementarios:

Sangre. — Glóbulos rojos 5.200,000 × mm³. Glóbulos blancos 10,000 × mm³. Hemoglobina 80%.

Fórmula:

Mononucleares:	Gr.	16%	Med.	20%	Peq.	0%
Polinucleares:	Neut.	64%	Eosin.	4%	Basof.	0%

Reacción de B. Wassermann.—Negativa.

Examen de pus.—Flúido, adherente. Microscópico: detritus celulares, polinucleares y abundantes linfocitos.

Reacción de Frei: Positiva. El antígeno fué controlado por: Reacción positiva en una enferma de la 3ª C. M. atacada de estiomeno y estrechez rectal y dando en una testigo de la misma sala reacción negativa.

Reacción de Ito-Reenstierna.—Negativa.

Reacción de Hellerström.—Positiva.

Diagnóstico.—Enfermedad de Nicolas y Favre.

Tratamiento.—El 9 de Octubre de 1936, extirpación de un ganglio fistulizado de la reg. inguinal izquierda. Con éste se preparó el antígeno que se usó en inyecciones endovenosas de 0,2 de c. c. hasta 0,6 de c. c. en número de cuatro.

Evolución.—Dos días después de la primera inyección la supuración disminuyó y comenzó a cicatrizar. Obsérvase nuevamente en Mayo de este año, y se queja de adenitis en la axila izquierda; pero no teniendo antígeno, no pudimos comprobar la reacción a la inyección endovenosa, ni continuar el tratamiento.

Practicante, — *Es auténtica,*

A. Arathoon S. — Dr. A. Lazo M.

Caso Número 2.

L. Ch., de 26 años, indígena, jornalero, orig. y resid. en Chimaltenango, ingresó el 3 de Julio de 1937. Salió curado el 16 de Octubre de 1937.—1ª C. M.

Antecedentes personales.—Viruela, disentería, blenorragia en 1933, no tratada.

Antecedentes familiares.—Sin importancia.

Historia.—En Junio apareció en la región inguinal izq. un "incordio" duro, doloroso, que 15 días después le "reventó", saliéndole pus;

al mismo tiempo le aparecieron en la misma región otros dos con los mismos caracteres y uno en la región inguinal derecha. Se acompañaron de fiebre y cefalea.

Examen general.—Normal, con excepción de las regiones inguinales.

Examen local.—Región ínguino-crural e íng.-abdo. izquierda.

Inspección.—Se ven tres salientes de forma oval, situadas por abajo del arco crural. La piel es de color rojo y está perforada por cuatro agujeros de forma oval y bordes regulares.

Palpación.—Dolorosa. La consistencia de la masa no es regular, hay partes duras y blandas, a la presión sale pus. Los ganglios ilíacos se sienten infartados. En la región homóloga se ve también una saliente de forma circular, de 5 cms. de diámetro, dura, no adherente a los planos vecinos, movible y dolorosa. Los ganglios ilíacos también están ligeramente infartados.

Exámenes complementarios:

Presión del líquido céfalo-raquídeo, 340 mm. de agua (Claude).

Fondo del ojo: normal.—*(Dr. M. Medrano).*

Sangre.—Glóbulos rojos 4 millones mm³. Glóbulos blancos 10,400 mm³. Hemoglobina 90%.

Fórmula:

Mononucleares:	Gr. 2%	Med. 2%	Peq. 10%
Polinucleares:	Neutrof. 80%	Eosin. 5%	Basof. 0%

Reacción de Wassermann.—Negativa.

Examen Microscópico del Pus.—Gérmenes neg. Hay polinucleares y Glóbulos rojos.

Cultivo.—Pocos estafilococos.

Examen anatomo-patológico de un ganglio.—Hay lesiones de infiltración crónica de linfocitos y congestión, no hay lesiones específicas.—*(Dr. M. Durán).*

Reacción de Frei.—Positiva.

Reacción de Ito-Reenstierna.—Negativa.

Reacción de Hellerström.—Positiva.

Diagnóstico.—Enfermedad de Nicolas y Favre.

Tratamiento y evolución.—4 de Agosto de 1937, extirpación de una cadena ganglionar de la reg. ing. derecha (el antígeno fué preparado por el Dr. Jacobsthal, inyectando el producto de la trituración de los ganglios a ratones por indicación del Dr. A. Lazo).

24 de Agosto de 1937, inyec. intra-muscular de 1 c. c. de antígeno al 25%. 27 de Agosto de 1937, inyec. intra-muscular de 1 c. c. de antígeno al 25%. 31 de Agosto de 1937, inyec. endovenosa de 1 c. c. de antígeno al 25%.

3, 7, 11, 16 y 17 de Septiembre de 1937, inyec. endovenosa de 2 c. c. de antígeno al 50%. Las lesiones mejoran de una manera notable.

23, 29 de Octubre; 6, 11 y 15 de Noviembre, inyec. endovenosa de 2 c. c. de antígeno al 50%.

Practicante,
E. Azmitia.

Es auténtica,
Dr. A. Lazo M.

Caso Número 3.

R. E., de 35 años, ladino, carpintero, orig. de Chimaltenango, resid. en la capital. Ingresó el 22 de Enero de 1938. Salió mejorado el 28 de Junio de 1938.—2ª S. C. H.

Antecedentes personales y familiares.—Sin importancia.

Historia.—Coito el 8 de Diciembre. El 24 nota la aparición de un "incordio" en la ingle izquierda, poco doloroso El 26 aparece otro en la ingle derecha, con temperatura 38°, dolor de cuerpo. El 1º de Febrero le "reventó", saliendo sangre y después "pus como miel."

Examen general.—Temperatura del 23 de Enero al 12 de Febrero 38° 5 á 39°.

Bazo.—Aumentado.

Examen local.—Regiones íng. abd. e íng. crural (derecha e izq.)

Inspección.—Izq.: dos zonas hiperpigmentadas de color pardo, con tres orificios en "pomo de regadera" que corresponden a los ganglios inguinales y crurales. Derecha: una zona hiperpigmentada con cuatro orificios.

Palpación.—Se sienten en ambos lados los ganglios tumefactos, duros, adherentes a la piel y no a los planos profundos. La presión es poco dolorosa.

Exámenes complementarios:

Examen fondo del ojo y agudeza visual: Normal.—*Dr. M. Medrano.*

Presión del líquido céfalo-raquídeo: Rehusó la punción.

Sangre:

Reacción de Wassermann.—Negativa.

Reacción de Frei.—Positiva 2 veces.

Diagnóstico.—Enfermedad de Nicolas y Favre.

Tratamiento.—Local, curaciones de lugol.

Tratamiento general.—Antígeno vía sub-cutánea en inyecciones de 1 c. c. en Nº de 6.—Aolan 6 inyecciones de 5 y 10 c. c.

El enfermo solicitó su alta y salió mejorado.

Es auténtica,
Dr. Ramiro Gálvez A.

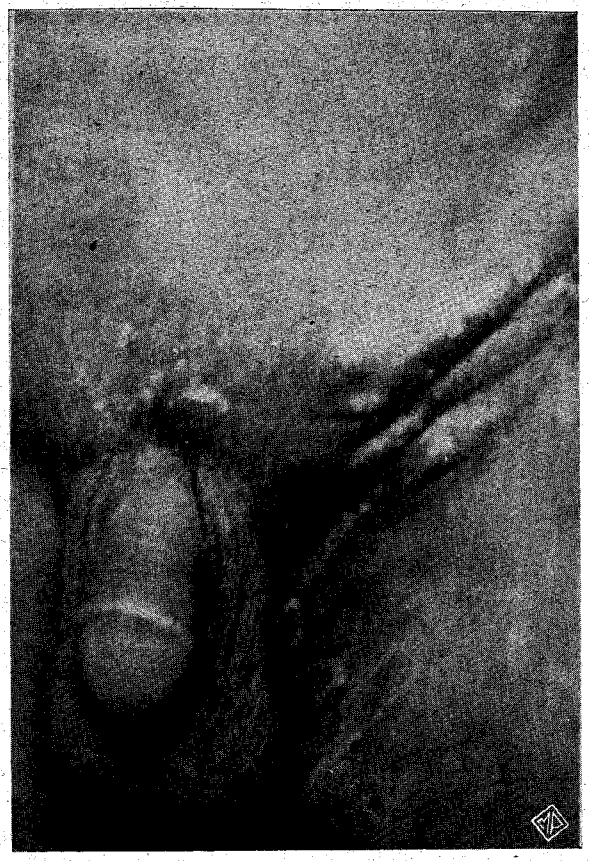

Caso Nº 3.

Caso Número 4.

J. D., de 21 años, ladino, soldado, orig. de San Pedro, resid. en la Capital desde hace 3 años. Ingresó el 13 de Septiembre de 1938.—Hospital Militar (S. de Venereología).

Antecedentes personales.—Blenorragia tratada y curada en el Hospital Militar, 1937.

Antecedentes familiares.—Sin importancia.

Historia.—Dos coitos sospechosos el 15 de Agosto de 1938. 10 días después aparición en la cara inferior del glande de una ulceración pequeña, que cicatrizó en tres días. El 4 de Septiembre aparecen "incordios" muy dolorosos en las regiones inguino-crurales e inguino abdominales. Tuvo que guardar cama. La aparición de esta adenitis se acompañó de cefalalgia, fríos y fiebre. Los incordios no supuraron.

Examen general.—Bueno. En Septiembre, temperatura de tipo irregular de 38° 5 y 39° C.

Examen: Aparato genital y regiones inguino-abd. e inguino-crurales—Uretra, testículos, cordones y próstata, normales.

Ganglios de las regiones.—Aumentados, duros, indoloros, sin periadenitis.

Tacto rectal.—Normal.

Exámenes complementarios:

Examen del fondo del ojo y agudeza visual: normal.—*Dr. M. Medrano.*

Presión del líquido céfalo-raquídeo: 520 m. m. de agua. (Claude).

Sangre.—Glóbulos rojos 4.800,000 × m. m.³ Glóbulos blancos 11,000 × m. m.³ Hemog. 90 %.

Fórmula:

Polinucleares Neut.	60%.	Eosin.	5%.	Basof.	0%.
Mononucleares Gr.	2%	Med.	33%	Peq.	0%.

Reacción de Wassermann: +++ (Positiva).

Reacción de Jacobsthal: ++

Reacción de Precipitación: ++ (21 de Septiembre le 1938).

Pus uretral.—Positivo de gonococo.

Diagnóstico.—Lúes.

Tratamiento.—Aolan, Nº 5 de 10 c. c. Neosalvarsán, 0'15, 0'30, 0'45, 0'60 y 0'75 cgs. Cianuro de Mercurio: 0'01 en número de 11 inyecciones.

Con este tratamiento los ganglios no han disminuído, y por eso practiqué la Reacción de Frei.

Reacción de Frei (antígeno nacional): positiva (24 de Oct. de 1938)

Reacción de Frei (antígeno Lederle): +++ positiva, (27 de Octubre de 1938).

Reacción de Ito-Reenstierna: Negativa.

Diagnóstico.—Chancro mixto, luético y linfogranulomatoso.

El enfermo será sometido al tratamiento indicado.

Es auténtica,
M. López Herrarte.

Caso Número 5.—Hospital Militar (Cirugía).

A. F., de 38 años, ladino, Policía, orig. y resid. en la Capital. Ingresó el 27 de Septiembre de 1938. Salió curado el 28 de Oct. de 1938.

Antecedentes personales y familiares.—Sin importancia.

Historia.—Niega coito extra-conyugal. El 1º de Septiembre, aparece adenitis inguinal derecha, dolorosa, fija, adherente a la piel, incindida el 21 de Septiembre, saliendo pus y sangre. Extirpación de los ganglios 8 días después.

Examen general.—Normal.—*(Región ing. abd. derecha).*

Examen local.—Tuve ocasión de examinar al enfermo hasta el 19 de Octubre de 1938, y encontré una cicatriz en la región ínguino-abdominal derecha, regular de 6 cm. de longitud paralela al arco crural. A la palpación se siente una masa dura adherente a la piel y libre de los planos profundos. Poco dolorosa. Los ganglios crúrales están infartados. Los de la ingle izquierda están infartados pero no son dolorosos.

Aparato genital.—Normal.

Exámenes complementarios: rehusa la punción lumbar.

Sangre.—Reacción de Wassermann.—Negativa.

Reacción de Jacobsthal.—Negativa.

Reacción de Precipitación.—Negativa.

Reacción de Frei.—Positiva (Antígeno nacional).

Reacción de Ito-Reenstierna.—Negativa.

Reacción de Hellerström.—Positiva.

Diagnóstico.—Enfermedad de Nicolas y Favre.

Tratamiento.—5 inyecciones endovenosas de antígeno al 1 % alternas, vía endovenosa. La primera ocasionó: cefalalgia, dolor de cuerpo y 38°5 C.

El enfermo sale curado.

Es auténtica,

DR. M. LÓPEZ HERRARTE.

Caso Número 6.—Hospital Militar (Cirugía).

I. R., de 22 años, ladino, soldado, orig. de Sta. Rosa y resid. en la Capital. Ingresó el 16 de Septiembre de 1938. Continúa en el Servicio.

Antecedentes personales y familiares.—Sin importancia.

Historia.—El 6 de Agosto de 1938, coito. Veinte días después adenitis inguinal derecha, dolorosa, acompañada de dolor de cuerpo y cefalalgia. Supuró por tres agujeros 18 días después, saliendo pus y sangre. El 30 de Agosto de 1938, aparece adenitis inguinal izquierda que con el reposo le cedió.

Examen general.—Bueno. Bazo percutible (Palúdico?) Temperatura tipo irregular de 38° á 39°5 hasta el 28 de Septiembre.

Examen local.—Regiones ínguino-abdo. e íng.-crural (derecha e izquierda).

Derecha.—Cicatriz operatoria de 6 cm. de longitud sobre el arco crural, además se siente un bloque fibroso adherente a la piel y los planos profundos, de 8 cm. × 10 cm. Este lado supuró.

Reg. Ing. abd. Izquierda.—Los ganglios están indurados adherentes a la piel, movibles sobre los planos profundos, no dolorosos, existe uno de 4 cm. de diámetro.

Exámenes complementarios:

Examen del fondo del ojo y agudeza visual: normal.—*Doctor M. Medrano.*

Presión del líquido céfalo-raquídeo: 280 m. m. de agua (Claude).

Sangre.—Glóbulos rojos 4.000,000 m. m.³ Glóbulos blancos 12,000 m. m³. Hemoglobina 85 %.

Fórmula:

Mononucleares:	Gr. 12%	Med. 6%	Peq. 2%
Polinucleares:	Neut. 70%	Basof. 0%	Eosin. 2%

Reacción de Wassermann.—Negativa.

Reacción de Jacobsthal.—Negativa.

Reacción de Precipitación.—Negativa.

Reacción de Frei.—(Antígeno nacional y Antígeno Lederle) positivas: +++.

Reacción de Ito-Reenstierna.—Negativa.

Reacción de Hellerström.—Positiva.

Diagnóstico.—Enfermedad de Nicolas y Favre.

Tratamiento.—Extirpación del paquete ganglionar derecho, (11 de Octubre de 1938). Antígeno en soluciones al 1 %, endovenoso, 2 veces por semana, en Nº de 10.

En la actualidad continúa en tratamiento, estando muy mejorado.

Es auténtica,

DR. M. LÓPEZ HERRARTE.

Caso Número 7.—Hospital Militar.

J. R., de 26 años, indígena, sargento, orig. de Canales y resid. en la Capital. Ingresó el 15 de Diciembre de 1937. Curado el 18 de Febrero de 1938.

Este enfermo fué tratado en esa fecha de *Enfermedad de Nicolás y Favre,* con extirpación de los ganglios inguinales izquierdos. Reacción de Frei, positiva en esa fecha.

Examen de la región enferma.—Existe en la región ínguino-abdominal izquierda una cicatriz, no dolorosa, gruesa y adherente a los planos profundos de 8 cm. de diámetro.

Reacción de Frei.—(Antígeno Lederle) fuertemente positiva, 24 de Octubre de 1938.

Reacción de Ito-Reenstierna.—Negativa, 27 de Octubre de 1938.

Reacción de Wassermann.—Negativa.

Examen de sangre.—Glóbulos rojos 4.000,000 mm³. Glóbulos blancos 10,500 mm³. Hemoglobina 90%.

Fórmula:

Mononucleares: Gr. 3%	Med. 3%	Peq. 10%	
Polinucleares: Neut. 78% mm³	Eosin. 5%	Basof. 1%	

Examen del fondo del ojo: normal.—*Dr. M. Medrano.*

La reacción de Frei, ha persistido positiva después de 10 meses.

Es auténtica,

DR. M. LÓPEZ HERRARTE.

Caso Número 8.

J. C., de 29 años, orig. de Cobán y resid. en la Capital. Ingresó el 28 de Junio de 1938. Salió mejorado el 25 de Julio de 1938.—C. S.

Antecedentes personales y familiares.—Sin importancia.

Historia.—Hace 2 meses que notó tener secreción uretral que al examen microscópico fué negativa de gonococo o de otro microbio. Al mismo tiempo comenzó a padecer de dolor en la "ingle" derecha, en donde notó una "bola" dolorosa, dura, que creció y se fijó a la piel, después se reblandeció. Se incindió en el punto más blando y salió un líquido con sangre, no siendo verdadero pus. Esta adenitis se acompañó de cefalea, temperatura e imposibilidad para la marcha. Se aplicó paños calientes y entonces se le abrieron otras dos bocas vecinas a la incisión y de todas salía un líquido claro amarillento.

Examen general.—Bueno.

Examen local.—Regiones ínguino abd. e íng.-crurales. Derecha: se ve una tumefacción de eje mayor oblicuo paralelo a la arcada crural, de 12 cm. de largo por 8 cm. de ancho, irregular, cubierta por una piel violácea, presenta tres aberturas de donde sale a la presión, pus mal ligado. La masa tiene consistencia desigual, partes blandas y partes duras. Los ganglios íng. abd. e íng. crurales izquierdos están infartados. Los ilíacos también.

Exámenes complementarios:

Fondo del ojo y agudeza visual: normal.—*Dr. M. Medrano.*

Sangre.—Reacción de Wassermann.—Negativa.

Reacción de Frei.—Positiva, esta reacción se acompañó de la formación de una zona de necrosis en el sitio.

Reacción de Hellerström.—Positiva, (fuerte).

Reacción de Ito-Reenstierna.—Negativa.

Diagnóstico.—Enfermedad de Nicolas y Favre.

Tratamiento.—Con antígeno endovenoso en número de 6 principiando por 0'20 de c. c. diluído en suero fisiológico.

Sale mejorado el 25 de Julio de 1938, pero continúa su tratamiento.

Es auténtica,

J. Fernández de León.

Caso Número 9.—Hospital Militar.—C. Nº 47.

M. C., de 20 años, soldado, orig. de Cobán y resid. en la Capital. Ingresó el 15 de Enero de 1938.

Historia.—Coito el 24 de Diciembre de 1937, el 10 de Enero de 1938, apareció "incordio" en la ingle derecha, poco doloroso, después aparecieron otros en la reg. íng. izq., once días después "supuraron."

Antecedentes personales.—Blenorragia en 1937, tratada.

Examen local.—Región íng. abd. e ing.-crurales derecha e izquierda. En estas regiones se ve varios orificios puntiformes en número de 5 a la derecha y 3 a la izq., con aumento de la pigmentación a su alrededor. A la presión sale líquido "como miel." También se nota un plastrón poco doloroso.

Examen general.—Normal. Presión del líquido céfalo-raquídeo: 220 m. m. de agua. (Claude).

Exámenes complementarios:

Fondo del ojo: normal.—*Dr. M. Medrano.*

Reacción de Wassermann.—Negativa.

Reacción de Ito-Reenstierna.—Negativa.

Reacción de Frei.—Positiva.

Reacción de Hellerström.—Positiva.

Sangre.—Glóbulos rojos 4.000,000 × mm³. Glóbulos blancos 11,000 × mm³.

Polinucleares: Neut. 76%. Eosin. 8%. Monoc. 4%. Linf. 12%.

Diagnóstico.—Enfermedad de Nicolas y Favre.

Tratamiento.—Antígeno endovenoso.

Sale curado.

Es auténtica,

Dr. M. López Herrarte.

Caso Número 10.

L. C., de 27 años, soltera, ofic. domést., orig. y resid. en Guatemala. Ingresó el 21 de Octubre de 1936.—3ª C. M., Libro T. 8421.

Antecedentes personales.—Menarquia a los 14 años, 30/4, regular, partos y abortos, 0.

Historia.—En Octubre de 1935, dolor en la vulva, acompañado de flujo amarillento, escaso, fétido y ulceraciones en "sus partes."

Examen general.—T. 36°5. Pulso 65'. T. A. 13/6. Aparatos respiratorio, circulatorio y digestivo: normales.

Examen ginecológico.—Ulceras en la cara interna de los grandes y pequeños labios (en saca-bocado) además adenopatía inguinal bilateral con peri-adenitis.

Exámenes complementarios:

Reacción de Frei.—Positiva. Orina, normal.

Reacción de Wassermann.—Negativa. Heces, normal.

Eritro-sedimentación.—50 m. m. Secreción vaginal: Cel. epit., leucocitos raros.

27 de Octubre de 1936. 26 de Octubre de 1936.

Hemograma de Schilling:

Hemoglobina 70	Basófilos 1.	En bandas	4
Glóbulos rojos 4 millones mm³.	Eosinof. 2.	Segmentados	68
Glóbulos blancos 8 mil. mm³.	Mielocitos 0.	Linfocitos	23
	Juveniles 0.	De transición	5

28 de Octubre de 1936.

Diagnóstico.—Linfogranulomatosis.

Biopsia.—Mucosa vulvar, no se encuentra lesión de tuberculosis ni lesión maligna cancerosa. Hay próceso inflamatorio crónico, cuya etiología no es posible precisar.—*C. M. Durán.*

Tratamiento.—Solganal a dosis progresivas.

Sale no mejorada el 20 de Diciembre de 1936.

Es auténtica,

Dr. M. J. Wunderlich.

Caso Número 11.

M. T., de 24 años, orig. de Zacapa y resid. en Bananera, ingresó el 5 de Marzo de 1937.—3ª C. M., Libro Nº 8643.

Antecedentes personales y familiares.—Sin importancia.

Historia.—Hace 2 años, le apareció flujo, amarillento, espeso, fétido, tiene además dolor en los cuadrantes inferiores del abdomen y disuria.

Examen general.—Bueno.

Examen Ginecológico.—Uretra, pus a la expresión, vulva condilomas duros, que rodean parte del ano. Vagina, pared anterior dura, recto estrechez cónica. Anexos y útero: normales.

Exámenes complementarios:

Reacción de Wassermann.—Negativa.

Eritro sedimentación.—150 mm.

Diagnóstico.—Linfogranulomatosis de la pared anterior de la vagina y estrechez del recto.

Tratamiento.—Solganol desde 1/8 de c. c. hasta 2 c. c. en inyecciones intramusculares en Nº de 12.

Dilataciones rectales con bujías de Hegar hasta el Nº 20.

Sale no mejorada; se le indica regresar dentro de un mes: 11 de Junio de 1937.

Es auténtica,

Dr. M. J. Wunderlich.

Caso Número 12.

H. E., de 22 años, ofic. domésticos, orig. y resid. en Guatemala, ingresó el 6 de Mayo de 1937.—3ª C. M., Libro N 8718.

Antecedentes personales.—Menarquia a los 15 años, 30/2 última en Abril de 1937. Un parto. Ningún aborto.

Historia.—Hace un mes que padece de flujo, blanco, escaso; hace 8 días le aparecieron en las regiones inguino-crurales una tumefacción bilateral, dolorosa, acompañada de fiebre y cefalea.

Examen Ginecológico.—Uretra: pus a la expresión. Ulceraciones de la vulva y condilomas de la misma región. Ganglios inguino-abdominales infartados dolorosos, supurados en el lado derecho.

Exámenes complementarios:

Reacción de Frei.—Positiva, 23 de Junio de 1937.

Diagnóstico provisional.—Blenorragia aguda, adenitis inguinal bilateral.

Diagnóstico definitivo.—Linfogranulomatosis.

Tratamiento.—Leche en inyecciones de 5 c. c. Nº 6 y lavados vaginales.

Pidió su alta, saliendo en el mismo estado el 28 de Junio de 1937.

Es auténtica,

Dr. M. J. Wunderlich.

Caso Número 13.

A. L. de P., de 44 años, ofic. domésticos, orig. y resid. en la Capital, ingresa el 8 de Julio de 1937.—Libro V 8806.

Antecedentes personales.—Menarquía a los 12 años 30/1, normal. Ultima 5 de Junio de 1937. Partos 8. Abortos 1.

Historia.—En Abril de 1937, aparece dolor en el recto, que aumenta al defecar, deseos imperiosos al efectuar este acto. Un Dr. le dijo tener una úlcera en el ano.

Examen general.—Bueno. T. 37°. Pulso 60'. P. A. 13/8.

Aparatos circulatorio, respiratorio y digestivo, excepto recto: normales.

Examen Ginecológico.—Estrechez rectal y adenitis inguinal derecha.

Exámenes complementarios:

Reacción de Frei.—Positiva, 14 de Julio de 1937. Orina y heces: normales.

Reacción de Wassermann.—Negativa, 13 de Julio de 1937. Secreción vaginal.

Sedimentación.—35 m. m., 13 de Julio de 1937. Cel. epit. Diplococos gram. positivo. Abundantes, 13 de Julio de 1937.

Diagnóstico.—Linfogranulomatosis rectal.

Tratamiento.—Solganol: 7 inyecciones de un 1/8 a 1/3 1 c. c. cada 3 días.

Pidió su alta, un poco mejorada, el 28 de Julio de 1937.

Es auténtica,

Dr. M. J. Wunderlich.

Caso Número 14.

A. R., de 20 años, of. domést., orig. y resid. en la Capital, ingresó el 10 de Junio de 1937.—Libro V, 8766.

Historia.—Hace 2 años que tiene flujo blanco, abundante, espeso, fétido y dolor en la "ingle izq."

Examen Ginecológico.—Piso pelviano indurado, vagina, ulcerada y su pared anterior infiltrada, con desprendimiento en ciertas partes.

Exámenes complementarios:

Reacción de Frei.—Positiva, 21 de Junio de 1937.

Reacción de B. Wassermann.—Negativa, 15 de Julio de 1937.

Examen de secreción vaginal.—Negativo.
Diagnóstico.—Linfogranulomatosis.
Tratamiento.—Solganol. Se fugó el 1º de Julio de 1937.

Es auténtica,

Dr. M. J. Wunderlich.

Caso Número 15.—Libro N 8690.

G. A., de 40 años, ofic. domésticos, orig. de Honduras y resid. en Guatemala, ingresó el 14 de Abril de 1937.

Antecedentes personales.—Tres partos y cero abortos.

Historia.—Hace un año, tuvo retención de orina, desde entonces ha quedado con disuria y poliaquiuria.

Examen Ginecológico.—Vagina indurada, ulceraciones en la vulva, útero y anexos: normales.

Exámenes complementarios:

Reacción de Frei.—Positiva.
Reacción de Wassermann.—Negativa, 20 de Noviembre de 1937.
Reacción de Roffo.—Negativa.
Diagnóstico.—Linfogranulomatosis.
Tratamiento.—Solganal, 12 inyecciones. Sale un poco mejorada el 9 de Julio de 1937.

Es auténtica,

Dr. M. J. Wunderlich.

Caso Número 16.

L. M., de 33 años, casada, ofic. domést., orig. de la Capital, resid. en Teocinte, ingresó el 19 de Agosto de 1937.—3ª C. M., Libro V 8868.

Antecedentes personales y familiares.—Sin importancia.

Historia.—En 1932, aparece flujo, blanco, abundante, fétido, acompañado de "ardor" y prurito en los órganos genitales externos. En Junio de 1937 aparecen tumorcitos indoloros en la margen del ano y vulva.

Examen general.—T. 37°. Pulso 80'. P. A. Mx 12/Mn 7. *Presión líquido raquídeo 140 m. m. de agua.* (Ap. Claude). Aparatos: circulatorio, respiratorio y digestivo: normales.

Examen Ginecológico.—Región ano-vulvar con tumorcitos, duros, indoloros, algunos ulcerados. Uretra: dura; vagina: estrecha; Utero: cuello cervicitis erosiva. Cuerpo: normal.

Exámenes complementarios:

Reacción de Frei.—Positiva, 24 de Julio de 1937. Orina y heces: normales, 20 de Julio de 1937.

Reacción de Wassermann.—Negativa, 31 de Julio de 1937. Flujo: vaginal y uretral: leucocitos. Cel. Epit. y flora microbiana abundante.

Velocidad de sedimentación.—30 m. m., 30 de Julio de 1937.

Examen del ojo.—Agudeza visual A. O. 7/8, normal.

Fondo del ojo: normal.—*Dr. M. A. Medrano.*—19 de Oct. de 1937.

Diagnóstico.—Linfogranulomatosis ano-vulvar.

Tratamiento.—Solganal, 10 inyecciones, a dosis progresivas desde 1/10 c. c. hasta 1 c. c. en sol. al 2 %, 2 veces por semana.

La enferma solicita su alta el 19 de Noviembre de 1937.—Mejorada.

Es auténtica,

Dr. M. J. Wunderlich.

Caso Número 17.

D. M., de 36 años, ofic. domésticos, orig. de El Salvador, resid. en Guatemala, ingresó el 24 de Abril de 1938.—Libro W. 9273.

Antecedentes personales.—Sin importancia, partos y abortos ninguno.

Historia.—Operada en El Salvador de ¿hemorroides? en 1936, desde esa fecha le ha quedado flujo abundante, fétido, sanguinolento, esta secreción es únicamente rectal.

Examen Ginecológico.—Vulva normal. Fondos de saco ocupados, dolorosos.

Tacto rectal.—Estrechez rectal en embudo.

Exámenes complementarios:

Reacción de Frei.—Positiva.

Reacción de Wassermann.—Negativa, 23 de Abril de 1938.

Reacción de Hellerström.—Positiva, 39°.

Eritro-sedimentación.—100 m. m.

Fondo del ojo: normal.—*Dr. M. Medrano.*

Presión del líquido céfalo-raquídeo: 260 m. m. agua. (Claude).

Diagnóstico.—Linfogranulomatosis rectal.

Tratamiento.—Solganal, pasa al Hospital San José.

Es auténtica,

Dr. M. J. Wunderlich.

Caso Número 18.—2ª C. H.

M. V. de 28 años, ladino, zapatero, orig. de Quezaltenango, resid. en la capital, ingresó el 24 de Octubre de 1938. Continúa en el servicio.

Antecedentes personales y familiares.—Sin importancia.

Historia.—En Abril de 1938, 2 meses después de su último coito, notó un "incordio" en la ingle izquierla, que 15 días después supuró, saliendo el pus por "2 bocas". Coincidiendo con esta adenitis el enfermo ha padecido de cefalea, enflaquecimiento, la defecación es difícil y se efectúa cada 2 o 3 días, las materias fecales son a veces gruesas, otras "acintadas." Con el tratamiento ha mejorado.

Examen general.—Bueno.

Región inguino crural izq.—Se encuentra una tumoración que tiene 5 cms. de diámetro, la piel que la recubre es de color obscuro, y en ella se ven 2 orificios fistulosos por donde sale pus, seroso, amarillento; a la palpación se siente que esta tumoración es de consistencia desigual. Adherente a la piel y libre de los planos profundos, la movilización no es dolorosa. Los ganglios ilíacos de esa región están tumefactos. Los ganglios crurales e ilíacos derechos están libres.

Examen genital.—Normal.

Tacto rectal.—La introducción del dedo en el ano es difícil y dolorosa, pero no se nota ninguna alteración en sus paredes.

Exámenes complementarios:

R. Wassermmann.—Negativa.

R. Frei.—Positiva con formación de una vesícula-pústula. Esta reacción fué practicada dos veces.

R. Ito-Reenstierna.—Negativa.

Fondo del ojo.—Normal.—*(Dr. España).*

Presión del líquido céfalo-raquídeo.—190 m. m.

Diagnóstico.—Enf. de Nicolas-Favre y Durand.

Tratamiento.—Lugol por vía oral a dosis progresivas. En la actualidad el enfermo se encuentra muy mejorado.

Es auténtica,

RAMIRO GÁLVEZ A.

Caso Número 19.—2ª C. H.

R. P. 57 años, ladino, orig. y resid. en Mixco, ingresó el 28 de Septiembre de 1938.

Antecedentes personales.—Fiebre tifoidea? Disentería. Niega enfermedades venéreas.

Antecedentes familiares.—Sin importancia.

Historia.—Hace 10 años que le apareció un "grano" pequeño en la ingle derecha, que tres meses después le "reventó" saliéndole pus y sangre, disminuyó entonces de tamaño, pero siguió creciendo hasta alcanzar el tamaño actual, siempre ha sido movible, poco doloroso, coincidiendo con estas molestias tuvo aumento generalizado de volumen del miembro inf. derecho. Hace 2 años que el "tumor" volvió a aumentar de tamaño, hasta llegar al actual.

Examen general.—Bueno, con excepción de la región inguinal e inguino-crural derechas.

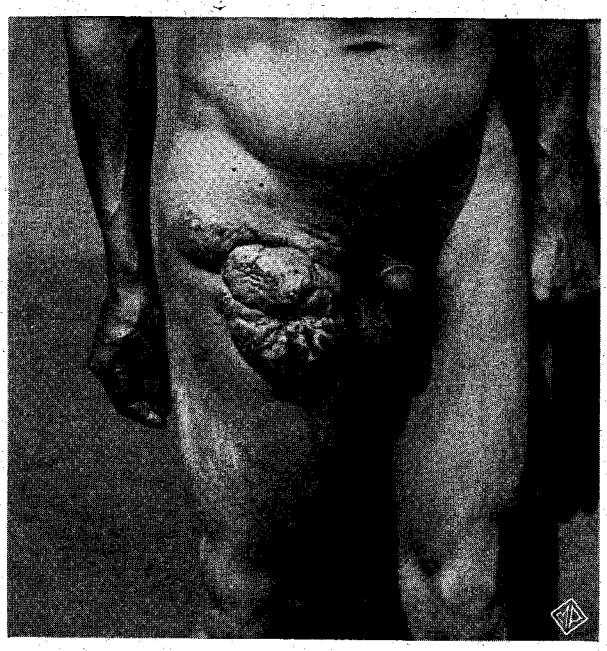

Caso Nº 19.

Inspección.—Se encuentra por abajo de la arcada crural un "tumor" (ver foto) de forma triangular de base superior, de 10 cm. de largo por 8 cm. de ancho, de superficie lobulada (Queloidea), la piel que lo recubre es de color pardo violácea. Entre los lóbulos hay hendiduras por donde sale líquido, seroso, fétido.

Palpación.—El tumor es duro, lobulado, indoloro, adherente a la piel y movible sobre los planos profundos. Los ganglios ilíacos derechos están fuertemente infartados.

Organos genitales.—Normales,

Tacto rectal.—Normal. No se encuentran ganglios tomados en ninguna otra región del cuerpo.

Exámenes complementarios:

Reacción de Wassermann.—Negativa.

Anatomía Patológica.—Biopsia del tumor reg. ing.: la piel ligeramente hiperqueratósica presenta sus papilas normales, debajo de éstas, se localiza inmediatamente el tumor. Este está formado por células de tejido linfoide y en menor proporción por células del retículo endotelial. En las regiones centrales hay numerosos islotes de degeneración hialina. El tumor no presenta un cuadro típico, pero me inclino a pensar que es de origen ganglionar y que puede comprenderse en la llamada linfogranulomatosis atróficas. En vista del gran interés del caso en razón de rapidez, he enviado a la Habana la inclusión, esperando del especialista en (l. i.) Dr. Puente, la última palabra. (*Dr. Martínez Durán*).

Rayos X.—No hay tumor mediastinal. No se observa lesión ósea en la región examinada.

Sangre.—Glob. rojos: 3.100,000 m³. Gl. blancos 9,200 m³. Hemoglobina 90 %

Polinucleares: Neut. 58 % Eosin. 4 % Basof. 0 %.

Mononucleares: Gran. 6 % Med. y Peq. 32 %.

Ojos.—Fondo del ojo y agudeza visual: normal.

Líquido céfalo-raquídeo.—Constitución normal. Presión 190 m. m. agua.

Reacción de Frei.—En número de cuatro negativas con antígenos nacionales e importados.

Reacción de Ito-Reenstierna.—Negativa.

Diagnóstico.—Enfermedad de Nicolas-Favre y Durand, con marcada invasión cutánea.

Tratamiento.—Terapia profunda 9 aplicaciones. En la actualidad se encuentra muy mejorado.

Es auténtica,

RAMIRO GÁLVEZ A.

He querido publicar esta observación de forma cutánea, que creo es la primera que se describe en Guatemala, por ser muy poco frecuente. Es así, que el Profesor S. Nicolau, de Bucarest, al publicar un caso en los "Anales de Dermatologie et Syphilographie" (N.° 4-T.9- 7.ª Serie, Abril de 1938) refiere que hasta entonces la literatura al respecto, no menciona más de siete casos publicados.

"En la forma cutánea de la (l. i.) el ataque a la piel es secundario al de supuración ganglionar, nudosidades en el espesor de la piel de una de las ingles, movibles sobre los planos profundos e independientes de los ganglios vecinos que están aumentados de tamaño, nódulos que terminan por

abrirse y fistulizar como las fístulas poroadénicas'' (Chevalier y Bernard).

Aunque en este caso la reacción de Frei fue negativa, tanto los antecedentes dados por el enfermo, como el cuadro clínico y el examen anatomo-patológico, confirman la naturaleza linfogranulomatosa del proceso.

CASOS OBSERVADOS EN EL HOSPITAL GENERAL

1930	1 caso en la 3ª C. M.		
1931	1 caso en 3ª C. M.	1 caso en 2ª C. H.	
1932	2 casos en 3ª C. M.	1 caso en 2ª C. H.	
1933	1 caso en 3ª C. M.		
1934	0	0	
1935	0	0	
1936	1 caso en la C. H.	3 casos en 3ª C. M.	2 casos en 4ª C. H.
1937	1 caso en la C. H.	9 casos en 3ª C. M.	
1938	1 caso en la 3ª C. M.		

EN EL HOSPITAL SAN JOSE

1931 1 caso en la cirugía de mujeres.

En el Hospital Militar hay casos que clínicamente deben tomarse como de enfermedad de N. F. y D. pero que son etiquetados bajo nombres diversos, por eso la estadístcia es imposible.

Porcentaje respecto a otras enfermedades venéreas en los Servicios de Ginecología (3ª C. M.) y Urología (4ª C. H.)

En Urología (4ª C. H.)		Ginecología (3ª C. M.)	
1930	%	1930	2.5 %
1931	%	1931	2.52%
1932	%	1932	5.5 %
1933	%	1933	%
1934	%	1934	%
1935	%	1935	%
1936	0.75%	1936	37.5 %
1937	%	1937	75. %
1938	%	1938	%

El alto porcentaje observado en Ginecología es debido a que los enfermos con otras enfermedades venéreas son tratados en la consulta externa, y los de linfogranulomatosis están obligados a hospitalizarse, y la estadística está hecha solo en las enfermas hospitalizadas.

REACCION DE FREI

Los antígenos usados han sido preparados en los laboratorios del Hospital General y de "Sanidad" según las técnicas ya descritas y he usado también importados de la casa Lederle.

Reacciones de Frei practicadas: 42. No solo en enfermos de Enf. N. F. y D. También las he practicado en: adenitis agudas y crónicas, adenitis chancrelosas, granuloma venéreo, cáncer del recto, úlceras de las piernas, en lúes con accidentes secundarios, en enfermos con anexitis crónica ("pelvis congeladas") etc., en estos enfermos siempre han sido negativas.

REACCION DE HELLERSTROM

Practiqué 10 reacciones, siendo siempre positivas en enfermos de (Enf. N. F. y D).

REACCION ITO-REENSTIERNA

Practiqué 25 reacciones con resultado negativo en todos los enfermos de (Enf. N. F. y D).

EXAMENES DEL OJO

Agradezco al Dr. Miguel A. Medrano, quien practicó todos los exámenes oculares en los enfermos de (l. i.). No encontró en ninguno de ellos lesiones del fondo del ojo, ni alteraciones en los medios oculares. (En número de quince)

PRESION DEL LIQUIDO CEFALO-RAQUIDEO

Practiqué 13 punciones y encontré 10 con hipertensión raquidea. Medida con el manómetro de Claude, siendo éstos trastornos los únicos que, al menos en los casos por mí observados en Guatemala, coinciden con lo expuesto por Hita Gauria (Japón).

CONCLUSIONES:

Primera.—La enfermedad de Nicolas-Favre-Durand, ha existido y existe en Guatemala, habiendo sido diagnosticada desde muchos años atrás como: Bubón climático, la forma inguinal; Estiomeno, la forma vulvar: Sifiloma ano rectal, la conocida hoy como Rectitis estenosante y como enfermedad de Nicolas-Favre-Durand, desde 1930.

Segunda.—El diagnóstico exacto de dicha enfermedad sería más frecuente si se practicara de manera sistemática las cuti-reacciones a los enfermos sospechosos.

Tercera.—El aumento de los casos observados últimamente, prueba el contagio de la enfermedad.

Cuarta.—Las formas clínicas que con mayor frecuencia se han observado en Guatemala, son: la de localización inguino-ilíaca en el hombre y las de localización génito-anorectal en la mujer. Como formas raras observadas hasta ahora entre nosotros, se pueden citar: un caso de localización axilar y uno de forma cutánea.

Quinta.—Las alteraciones oculares que mencionan los estudios japoneses, sud americanos y mexicanos, no pudieron comprobarse en ninguno de los casos de las observaciones que presento, lo que me hace pensar fundadamente que dichos trastornos, al menos entre nosotros, no son frecuentes.

Sexta.—En casi todos los enfermos a quienes practiqué la punción lumbar, pude comprobar con el manómetro de Claude, la hipertensión del líquido céfalo-raquideo.

Séptima.—Todos los tratamientos instituidos han dado resultados muy diversos y poco constantes, pero puede asegurarse que en los enfermos tratados con antígenos, las mejorías son más apreciables.

Octava.—Siendo lógicas las razones que existen para considerar a la enfermedad de Nicolas-Favre-Durand, como la "cuarta enfermedad venérea", lógico es por consiguiente imponer su profilaxia y debería practicarse la reacción de Frei de manera sistemática, tal como se hace con las reacciones serológicas para la lúes.

BERNARDO DEL VALLE S.

BIBLIOGRAFIA

Alonso, A.—Contribución al estudio de Estiomeno de la vulva. 1917.

Arnold, R. C., y Knight, H. C.—Hosp. News 8, Nbre. 15 1936.

Advier.—Ann. Med. y & Phar. Col. 257, Ab. 1936.

Agliati B., J.—"El linfogranuloma inguinal", 1934.

Baptista, Luis.—Ann. Paul. Med. & Cir. 197, Febro. 1935.

Brumpt.—Precis de Parasitología, 1927.

Bensauve.—Lambling (París). Discusión sobre la etiol. y tra. de la estrechez fibroma del recto compréndiendo la linfogranulomatosis. Prensa médica, 13 Enero 1937.

Coutts, Waldemar.—Rev. San. Nava 171, Jul., Sbre. 1936.

Cuadra Cea. C.—"Linfogranulomatosis inguinal subaguda o enfermedad de Nicolás y Favre y reacción de Frei", tesis, 1935.

Coutts, Baliña y Vacarezza.—Boletín de la oficina de Sanidad Panamericana, 1936.

Clement R.—Etiologie du Granulo venérien adénopathie ing. sub. ag. simple a supuration intraganglionaire.

David V. C., y Loring, Mark.—Jour. Am. Med. Assn. 1875, Mayo 30, 1936.

Dalto. A.—Med. Ib., 746, Mayo 23, 1936

Dalto, Antonio.—Semana Med., 1129, Abril 9, 1936.

Diaz, A.—Bol Soc. Mut. Med. Farm. Guad., 461, Agto. 1935.

Del Vivo, G.—Dermosif. Febro. 1935; apud. Ven. Dis. Inf. 236, Jul. 1935.

Darier.—Precis de dermatologie, 1928.

Darier-Sabourand-Gougerot, etc. — (Nouvelle practica dermatológica) Tomo IV, 1936.

Echeverría E.—Rev. Med. 246, Sbre.-Oct. 1934.

Espíldora, C., y Coutts, W. E.—Rev. Med. Chile, 633, Nbre. 1934.

Fernández, Armando.—Bol. Mens. Clin. Ascn. Dam. Cov., 69, Mayo 1, 1936.

Flores López, Ramón.—Rev. Gast-Ent. Mex. 449, Junio 1936.

Frei W.—The inguinal linfogranuloma. Reaction Khin. 1932.

Favre.—Enciclopedia Quirúrgica. (Enf. infecciosas) 1937.

Frei.—Venereal linfogranuloma. The journal of the Am. Med. Ass. 1938.

Flaudin.—Turiaf. Enciclopedia Médico Quirúrgica (Dermatología 1937).

Grace, A. W. y Suskind, F. H.—Jour, Amd. Med. Assn. 1,359, Oct. 24 1936.

Gilje, L. E.—U. S. Naval Med. Bull., 1º Enero 1936.

Galloway, C. B.—Id pág. 12, Enero 1936.

González C.—Formas rectales de la linfogranulomatosis cutánea.—Archivos del Hospital Rosales, 1938.

Gaudard D'Allaines y Hillemaud.—Un caso de estrechez rectal. (Enf. N. F.,) con actual curación, 16 de Nbre. de 1937.—Prensa Médica.

Gregorio E.—Un nuevo caso de contagio matrimonial (l. i.) Conferencia, 9 de Septiembre de 1936.

Gaté, Giraud y Vida.—"Bul. Soc. Franc. de Dermat. et Syphil", 1930, pág. 508.

Gregorio De.—"Actas Dermosifiliográficas", Mayo 1936.

Gay Prieto José.—Linfogranulomatosis sub-aguda, benigna. (Enf. Nicolás-Favre) 1933.

Haim, Arthur y Mathewson Jr.—Carleton: Jour. Am. Med. Assn. 961. Marzo 20 de 1937.

Hunt and Owen.—Linfogranuloma ing. Its incid. in St. Luis T. Journal, 14 de Marzo de 1936.

Halty M.—Archivos Uruguayos de Med. y Cir. Especialidades, 1935. Montevideo.

Joyeus et Sicé.—Précis de Medicine Coloniale, 1937.

Lee. Henry and Staley.—Infanuratory strictures of the Rectum and their relation to linfogranuloma inguinale. Annals of Surgery, Sbre. 1934.

Lizardi. O.—Breves consideraciones. Enf. N. F.—Revista Mexicana de Cir. Ginecología y Cáncer, Septiembre de 1934.

Levaditi, C. Mollaret, P. y Reinié, L. Bull.—Acad. Med, 439, ab. 1935.

Lujan, M. Rotter, W.—Rev. Med., 225, Sbre. 1934.

Montestruc, Bertrand.—Ann. Med. & Phar. Col., 262, ab. 1936.

Midana A.—Ann. Igiene, 550, Dbre. 1936.

Miyagawa, Y.—Bull. Mens. Off. Int. Hyg. Pub., 685, ab. 1936.

Motta. Joaquin.—Arch. Hyg. 71, Nº 1, 1935.

Menéndez C. A.—Archivos del "Hospital Rosales", Mayo 1938.

Manson Sir Patrick.—Manual de Pat. exótica, 1908.

Menéndez C. A.—Contribución a la terapéutica de la (l. i.) Ensayos del Xilol por vía oral como medic. específica, 1938.

Malanos-Nauck.—Demostración del agente de la linf. ing. Prensa Med. Nov. 17 de 1937.

Mathewson, Carleton, Jr.—Inflamatory strictures of the rectum associated with venereal Lynfogranuloma journal of the american med. *Ass.*—March 1938.

Nicolas y Favre y reacción de Frei.—Tesis, 1935.

Nicolau.—Contribución al estudio de la linfogranulomatosis cutánea subaguda. Anales de dermatología y sifilografía 7ª serie T. 9, Nº 1938.

Negri.—Ensayo de un nuevo tratamiento de la (l. i.) 1937.

Nicolau.—Prensa médica Nº 28, 7 Abril de 1937.

Nicolás y Favre.—Tratamiento de la (l. i.) Le journal medical Francés, Dbre. 1935.
Otieza y Setién A., y Fariñas y Guevara, E. Pastor.—Vida Nueva, 1, 1937.
Prats.—Bol. Soc. Méd. Chi., 258, ab. 1936.
Prats.—Bol. Soc. Méd. Chile, 77, Fbro. 1937.
Pund, E. R. y Greenblatt, R. B.—Jour. Am, Med. Assn. 1401. ab. 24 1937
Quiroga, Marcial I. y Bosq. Pablo.—Sem. Méd. 1310, Oct. 1935.
Restrepo, J. M.—Rev. Fac. Méd., 329, Dbre. 1935.
Rotberg, Abrahao.—Arc. Derm. Syph. S. Paulo, 105, mco. 1937.
Ramura, J. T.—Jour Am Med. Assn. 408, Agt. 11 1934.
Rochet-Chachera.—Las localizaciones ano-rectales de la l. i.
Rochet-Schoen.—Virus linfogranulomatoso y neoplasmas. Pren. Med. Agosto 17 de 1937.
Ramond L.— Conferencias T. IV, 1926.
Roger Widal Tessier.—Nuevo tratado médico, ac II. 325.
Szary-Levy.—Intradermoreacción de Frei.—Pren. Méd., 6 de Mayo de 1937.
Sequeira.—Enfermedades de la piel, 1926.
Singer. K.—Vienne, Sindrome "Hemolisis y anemia." Forma clínica de la l. i. Prensa med. 17 Julio 1936.
Sorel.—Bull, Mens. Off. int. Hyg. Pub. 1931, Oct. 1936.
Sezary, A. y Levy. Georges.—Prof. Med., 1936, Dbre. 12 1936.
Strauss, Maurice J., y Howard, Marion E.—Jour am Med. Assn, 617, Fbro. 15 1936.
Strauss, M. J. y Howard, M. E.—Jour Am Med. Assn. 1930, Oct. 15, 1934.
Thompson, R. M.—Jour Med. Assn 1869, May 30 1936.
Tauber, E. B.—Jour Assn med. 1933, Dbre. 15, 1934; 2037, Dbre. 29, 1934.
Thomas, W. A. y Mac Carthy E. R.—Jour. Am. Med. Assn. 776, Marzo 10 del1934.
Uribe Escobar, G.—Bol. Clin. 335, Marzo 1937.
Vergara L.—México, El fondo del ojo en los enfermos de linfopatía venérea 1938.
Von Haam, Emmerich, y D'Aunoy, Rigney.—Am. Jour. Tróp. Med. 527, Sbre. 1936.
Villela E. Pasteur.—97, Nbre. 1935.
Von Haam, E. D'Aunoy, R.—Jour Am. Med. Assn. 1642, Mayo 9 1936.
Wien, M. S. y Perlstein, M. O.—Jour Am. Med. Assn. 27, Enero 2 1937.
Zucaairini.—"Estudio de la poradenitis", Fol. 259, Noviembre 1935, Enero 1936.

Además consulté la bibliografía del "American College of Surgeons" (Chicago), que tuvo el Dr. Mariano López H., la fineza de conseguirme.

PROPOSICIONES

Anatomía Descriptiva	Del Duodeno.
Anatomía Topográfica	Región ínguino-abdominal.
Anatomía Patológica	De los condromas.
Bacteriología	Bacilo de Ducrey.
Botánica Médica	Belladona.
Clínica Quirúrgica	Cuidados pre y post operatorios en las intervenciones del abdomen.
Clínica Médica	Palpación del Riñón.
Física Médica	Estetoscopio.
Fisiología	Del vómito.
Ginecología	Embarazo ectópico.
Higiene	De la Fiebre Tifoidea.
Histología	Del Duodeno.
Medicina Legal y Toxicología	Intoxicación por la Estricnina.
Medicina Operatoria	Apendicectomía.
Obstetricia	Placenta Previa.
Parasitología	Leishmania Brasiliensis.
Patología Externa	Ileos.
Patología Interna	Dilatación aguda del Estómago.
Patología General	Agentes físicos.
Patología Tropical	Ulcera de los chicleros.
Pediatría	Invaginación intestinal del niño.
Psiquiatría	Demencias.
Química Médica Inorgánica	Cloruro de Calcio.
Química Médica Orgánica	Salicilato de Sodio.
Química Biológica	Prueba de Frei.
Terapéutica	Atropina.