UNIVERSIDAD NACIONAL

FACULTAD
DE CIENCIAS MEDICAS

GUATEMALA, C. A.

TRATAMIENTO OPERATORIO DE LAS VARICES

(TECNICA DE PRATT)

TESIS

PRESENTADA A LA JUNTA DIRECTIVA

DE LA

FACULTAD DE CIENCIAS MEDICAS

DE LA UNIVERSIDAD NACIONAL

POR

FEDERICO CASTELLANOS ALARCON

Ex-interno por oposición de los servicios de Consulta, Medicina de Niñas, Emergencia del Hospital General y Ex-interno del Hospital Militar.

EN EL ACTO

DE SU INVESTIDURA DE

MÉDICO Y CIRUJANO

JULIO DE 1944.

TIPOGRAFÍA SÁNCHEZ & DE GUISE
8ª Avenida Sur Número 30.

INTRODUCCION

Cuando se observa el número de mujeres que padecen de várices en los miembros inferiores, y el número ilimitado de úlceras varicosas que llenan los Hospitales, se puede vislumbrar el alcance de un método que tiende a remediar tantos males con el mínimo de molestias para los pacientes.

Por otro lado cuando los medios clínicos ponen en evidencia la insuficiencia válvular de la safena interna y la permeabilidad del sistema venoso profundo, es cuando el cirujano debe tratar de mejorar las condiciones de circulación venosa, siendo a mi modo de ver el tratamiento por la técnica de Pratt, el que llena las condiciones óptimas, suprimiendo el reflujo venoso por la válvula safeno femoral y excluyendo por esclerosis el cordón-venoso en un mismo tiempo operatorio.

Me llena de íntima satisfacción haber contribuído a divulgar una técnica que considero de gran utilidad práctica y sin riesgos para la vida de los pacientes, antes sometidos a tratamientos largos y penosos.

PRIMERA PARTE

DEFINICION

Las várices o flebectasias son dilataciones permanentes patológicas e irregulares de los vasos venosos, acompañadas o precedidas de alteraciones de las túnicas.

HISTORIA

Los vasos azulosos, gruesos y dilatados que surcan los miembros inferiores, tenían forzosamente que llamar la atención de los médicos de la antigüedad, ideándose los más diversos tratamientos y es así como Celso describe las operaciones más variadas a que se sometían los enfermos en el comienzo de la era cristiana en Roma.

Fué en 1614 que Ambrosio Paré consagró un capítulo interesante a las várices y "el medio de cortarlas." En 1774 J. L. Petit dió su valioso aporte en un estudio acucioso; pero fué en 1824 en que se marcó un real progreso en el estudio de las várices al publicarse la tesis de Briquet, trabajo de los más completos; sucediéndole los estudios de Davat, D'Amendee Bonnet, Augusto Berard, Langur, Verneuil y de Vallette (1875).

VARICES DEL MIEMBRO INFERIOR

Las várices afectan por lo común las venas superficiales o profundas de la pierna y el muslo, obedeciendo a distintas causas orgánicas. Para algunos autores el fenómeno inicial del proceso varicoso estaría representado por la insuficiencia valvular que al permitir el reflujo sanguíneo, daría lugar a la creación de una tensión anormal y por consiguiente, a la dilatación de la pared vascular. Estos factores hacen que las venas superficiales, particularmente la vena safena interna, sean las más afectadas por el proceso varicoso que frecuentemente es bilateral.

FACTORES ETIOLOGICOS

Según la teoría de Homan, las venas varicosas se deben por lo general a una presión retrógrada transmitida por las venas intra-abdominales, principalmente en los individuos cuya ocupación les obliga a permanecer de pié largos períodos de tiempo.

En algunos casos puede haber predisposición congénita. En el hombre pueden ser influenciadas por ciertas ocupaciones, sobretodo las que requieren grandes esfuerzos musculares: levantamiento de objetos pesados, etc., es decir, todo esfuerzo que aumente la presión intra-abdominal.

En las mujeres, el embarazo puede preparar el terreno para el desarrollo del proceso varicoso, que por lo general tiene un principio insidioso. La dilatación venosa, puede dar origen a la aparición de una flebectasia que cede con el tratamiento adecuado; pero la repetición de los embarazos con relativa frecuencia, conducen a la insuficiencia valvular que eventualmente degenera en procesos varicosos bien desarrollados.

Las dilataciones varicosas afectan el sistema venoso superficial más bien que el sistema profundo. Esto se explica por el hecho de que el sistema profundo que es de gran capacidad funcional, se encuentra rodeado de músculos que sirven de sostén a las paredes venosas y directamente ayudan al mecanismo valvular, por el contrario, el sistema superficial, no contando con el apoyo muscular directo, está expuesto a los efectos dilatadores de la presión retrógrada y a la estásis.

Como muy bien se sabe, la vena safena interna es el asiento de predilección de las várices. Bajo la influencia de la dilatación que experimenta la vena varicosa, las diez o doce válvulas que posee en estado normal, se hacen pronto insuficientes; ahora bien, como por encima de ella no hay otras válvulas, ni en la femoral, ni en las venas ilíacas, ni en la vena cava, resulta que la columna sanguínea que llena éstas, gravita con todo su peso cuando el enfermo está de pié, sobre las venas de la pierna; por consiguiente las menores modificaciones de la presión que se producen en la caja torácica o en la cavidad abdominal influyen inmediatamente y directamente sobre las venas del miembro inferior (Delbet). De ahí que se observa la ruptura de las venas varicosas en ocasión de un esfuerzo.

La insuficiencia de las válvulas de la safena, demostrada por primera vez por Trendelenburg, no sólo explica la patogenia de la mayoría de los accidentes consecutivos a las várices de los miembros inferiores, sino que también permite comprender porqué la ligadura o la resección de esta misma safena, practicada en uno o varios puntos de su trayecto (Operación de Trendelenburg), es susceptible de curar esos accidentes. En efecto practicando la ligadura o la resección de la safena, se crean una o varias barreras artificiales que, fragmentando la columna sanguínea de que hemos hablado le impiden gravitar con todo su peso sobre los capilares, peso que a la larga lleva consigo lesiones tróficas de los tegumentos del miembro. Además se presta una valiosa ayuda a la circulación profunda.

Otras causas mecánicas, tales como preñeces repetidas, tumores abdominales, que comprimen las venas cavas o ilíacas, la constricción del abdomen por fajas o corsets, dan origen también a várices de los miembros.

Causas fisiológicas.—Delpech y sobre todo Briquet en su tesis inaugural, han sostenido que las várices reconocen por causa una hiperhemia debida a un exceso de actividad. En ciertos sujetos los músculos de los miembros inferiores

funcionan enérgicamente atrayendo así una mayor cantidad de sangre; pero la contracción permanente de dichos músculos comprime las venas profundas y la sangre tiene que derivarse a su regreso, por las venas superficiales que terminan por hipertrofiarse y volverse varicosas. Esta teoría no es aceptable, porque se sabe que las contracciones musculares lejos de dificultar la circulación de retorno, la favorecen.

Es cierto que algunas várices tienen un origen mecánico pero la mayor parte se deben a causas patológicas que destruyen la resistencia de las paredes venosas, agregándose la estásis que se produce en los individuos que trabajan de pié.

Herapath (Revista Médico-Quirúrgica, 1848, T. IV, p. 106) y Verneuil atribuyen a causas anatómicas la producción de várices. El estrangulamiento que sufren las venas a nivel de los orificios aponeuróticos, como la safena interna en su cayado sobre el ligamento de Allan Burns o por los agujeros de la fascia cribriformis (Herapath); en el hueco poplíteo para la safena externa, en el anillo del soleo y en diversos anillos fibrosos para las venas profundas (Verneuil), serían para estos autores las causas anatómicas.

ESTUDIO ANATOMICO DE LA VENA SAFENA INTERNA (TESTUT-LATARJET-ANGIOLOGIA)

Vena Safena Interna.

"La vena safena interna es la continuación de la vena dorsal interna y por medio de esta última, de la extremidad interna del arco dorsal del pié. Verticalmente ascendente, pasa por delante del maleolo interno, sigue luego sucesivamente la cara interna de la pierna, el lado interno de la rodilla y la cara antero interna del muslo, hasta llegar a 3 ó 4 centímetros debajo del arco femoral. Una vez aquí, se dobla o desvía hacia adelante, perfora la aponeurosis describiendo un arco o gancho de concavidad inferior(cayado de la safena interna) y desemboca en la parte antero-interna de la vena femoral. Hasta el punto en que perfora la fascia cribriformis, la safena interna es superficial, es decir, camina por el tejido celular sub-cutáneo. Unicamente su cayado es profundo o sub-aponeurótico.

El orificio que da paso a la safena interna está limitado afuera y abajo por un pliegue aponeurótico de forma semilunar, perfectamente conocido en anatomía topográfica con el nombre de ligamento falciforme de *Allan Burns;* ligamento de Hey; el cayado de la safena está como montado sobre el cuerno inferior del ligamento. Por debajo del cayado, pasa la arteria pudenda externa inferior que se dirige al escroto.

Durante su largo trayecto, la vena safena interna recibe como afluentes: 1º—Las venas sub-cutáneas de la parte anterior e interna de la pierna; 2º—Todas las venas subcutáneas del muslo; 3º—Una vena anastomótica que le envía la safena externa; 4º—Las venas pudendas externas superficiales, que proceden del escroto; 5º—Las venas subcutáneas abdominales que descienden

de la parte antero-inferior de la pared abdominal. Estas últimas acompañan en parte a la arteria homónima, rama de la femoral; pero en parte también son independientes de este último vaso.

Lo mismo que la safena externa, la safena interna es muy rica en válvulas siendo estas muy variables en su situación, desarrollo y número en los diversos individuos. Houzé, en su ya citada memoria, estima que este número varía de 11 á 20. Klotz, que ha estudiado de nuevo la cuestión en 1887 (Ach. f., Anat. u. Physiol, pág. 159) ha encontrado una cifra algo superior; ha contado 30 válvulas en el feto. Ha establecido al mismo tiempo que cierto número de estas válvulas se atrofian poco a poco, a medida que aumenta la edad. Así a los veinticinco años ha encontrado ya cinco válvulas atrofiadas de las 30 iniciales; a los cincuenta y cuatro años, 12 válvulas atrofiadas; a los setenta años 26 válvulas atrofiadas en un total de 32. En este último caso no quedaban, por lo tanto, sino 6 suficientemente desarrolladas para desempeñar las funciones que les están encomendadas.

Anastomosis de las venas superficiales con las profundas. Las dos redes superficial y profunda del miembro inferior están enlazadas entre sí por numerosas ramas anastomóticas, que las hacen solidarias desde el doble punto de vista anatómico y funcional.''

ESTUDIO ANATOMO-FISIOLOGICO DE LA CIRCULACION VENOSA

En el género humano debido a la posición bípeda la circulación arterial y venosa en los miembros inferiores tiene una conformación anatomo-fisiológica que, en numerosos casos, se muestra deficiente, alterando la hidrodinámica circulatoria y traduciéndose en Patológía por afecciones diversas: várices, arteritis obliterantes, etc., que casi se desconocen en los miembros superiores.

La circulación venosa en los miembros inferiores se hace por dos redes, superficial y profunda. La red profunda lleva de retorno al corazón, las nueve décimas partes de la sangre venosa de los miembros inferiores. Está constituida por una riquísima red intra muscular y dos venas por cada tronco arterial importante, con excepción de las venas poplítea y femoral que son únicas. La red superficial, situada en pleno tejido celular sub-cutáneo, encima de la aponeurosis de envoltura del miembro, está formada por 2 troncos colectores: safena externa e interna.

Las dos redes están en amplia comunicación por numerosos ramos anastomóticos o venas comunicantes, cuyo papel es desaguar la sangre venosa superficial en el sistema profundo. Lader encuentra en sus disecciones 6 comunicantes en el pié, 15 en la pierna y 7 en el muslo. El sitio de algunas comunicantes es muy constante; dos en la parte interna de la pierna por debajo del vientre muscular del gemelo interno y otras dos atrás del maleolo interno.

La situación de las válvulas venosas es muy útil conocerla porque estas desempeñan un papel importante en la circulación venosa; están dispuestas por

pares con el borde libre en dirección de la corriente centrípeta y su papel consiste en fragmentar la columna sanguínea e impedir la circulación retrógrada.

La red profunda tiene válvulas en las ramas verticales—las ramas horizontales no tienen válvulas—y así, en los grandes troncos colectores Remy contó 9 en las tibiales posteriores, 9 en las anteriores y 7 en las peroneas.

En la red superficial son menos numerosas las válvulas encontrándose en la safena interna un promedio de 7 pares valvulares, siendo la más constante el par ostial o válvula safeno femoral. Además las comunicantes cuentan con un par de válvulas que permiten la circulación hacia la red profunda pero que impide su regreso.

Un detalle anatómico importante es el número de venas que desembocan en el cayado de la safena. Estas venas son: la vena o venas pudendas externas, las sub-cutáneas abdominales, la circunfleja ilíaca superficial, la epigástrica superficial, la safena interna accesoria, que a veces, única o doble, es inconstante y colecta la sangre venosa del sector anterior y externo del muslo. Otro detalle importante es el hecho de que las venas profundas se encuentran "apoyadas" por fuera de su pared, por la tensión de las estructuras anatómicas colindantes (músculos, arterias, tendones, tejido célulo-grasoso de relleno, etc.), encerradas en un estuche inextensible constituído por la aponeurosis de envoltura.

Por el contrario, la red venosa superficial se encuentra alojada en el laxo tejido celular sub-cutáneo, que no le da ningún punto de apoyo; dependiendo únicamente su resistencia en la solidez de sus paredes y en el buen funcionamiento de sus válvulas.

Estos hechos explican por que la mayoría de los autores niegan la existencia de las várices profundas, agregando que puede existir estásis venosa en la circulación profunda debido a la compresión de la vena cava inferior, o venas ilíacas, por tumores, etc., pero que no dan origen a várices serpenteantes en el sentido corriente de la palabra.

FISIOLOGIA

La corriente arterial llega al pié de donde surgen vénulas que constituyen el origen de los sistemas, superficial y profundo. Las válvulas orientan la circulación venosa en dirección centrípeta en la safena y en las venas profundas y de la circulación superficial a la profunda por las ramas comunicantes.

FACTORES DE LA CIRCULACION VENOSA:

1º—La "vis a tergo."
2º.—Aspiración torácica.
3º—Aspiración cardíaca.
4º—Movimientos musculares que hacen progresar la sangre hacia el corazón, y aspiran la sangre del sistema superficial.

FACULTAD DE CIENCIAS MEDICAS - MILITAR - GUATEMALA -

SEGUNDA PARTE

ESTUDIO CLINICO

Signos objetivos de las várices.

Es sobre todo en las venas superficiales de la pierna, safena externa y particularmente la safena interna donde se desarrolla el proceso varicoso, frecuentemente bilateral. Las várices aparecen por lo tanto en la cara interna de la pierna y del muslo; menos frecuentemente se desarrollan en el trayecto de la safena externa, haciendo saliente el paquete varicoso en la parte media de la pantorrilla.

Cuando las várices son profundas, el paciente acusa sensaciones de cansancio, pesadez y tensión en la pantorrilla, acompañados por un ligero edema maleolar. Estos síntomas aparecen o se acentúan después de una marcha prolongada o una permanencia prolongada de pié. La recarga sanguínea produce la tensión de las venas anastomóticas y de las venas profundas, conduciendo a la producción de una estásis sanguínea que constituye un verdadero estado de congestión pasiva, cuya manifestación clínica es el edema, enfriamiento y cianosis, manifestándose en un principio y con predilección a nivel de los maleolos donde la piel adquiere en forma permanente, una coloración morena.

Palpando un miembro varicoso se aprecia un cierto grado de tensión, empastamiento y dolor a nivel de las masas musculares de la pantorrilla, observándose con frecuencia la aparición de calambres musculares durante el reposo nocturno.

El resultado es que los músculos extensores sufren un debilitamiento progresivo y como consecuencia el pié es llevado en talus valvus. En los viejos varicosos llega a constituirse un verdadero pié plano.

Una fina red de venas varicosas aparece en la superficie ocasionando por extravasamiento sanguíneo, la pigmentación de la piel. Esto completa el cuadro sintomático que traduce la existencia de várices profundas.

El hecho de que un paciente tenga un proceso varicoso profundo contraindica de una manera absoluta el tratamiento de las várices superficiales por la ligadura o resección de la vena safena interna, ya que este tratamiento vendría a recargar el sistema venoso profundo, ya anteriormente insuficiente.

Hay un hecho de suma importancia que conviene tener muy presente, porque tiene mucho que ver en la elección del tratamiento más adecuado para cada caso. Como se sabe la vena safena interna y la femoral están íntimamente entrelazadas por numerosas ramas anastomóticas, o perforantes que las hacen solidarias, no sólo desde el punto de vista anatómico, sino que desde el punto de vista patológico. Este sistema anastomótico juega un papel importantísimo en el tratamiento, ya que es imprescindible establecer de antemano el grado de insuficiencia valvular del sistema superficial y medir la capacidad funcional de las venas profundas, siendo este hecho el que se pone en evidencia por la conocida prueba de Trendelenburg.

EVOLUCION DE LAS VARICES

La evolución del proceso varicoso se hace por crisis y estas se manifiestan particularmente en el momento de las reglas, preñeces repetidas, menopausia, etc. En algunos casos se observan detenciones que pueden ser definitivas pero de ordinario la marcha de la enfermedad es más o menos lenta y regularmente progresiva.

Complicaciones múltiples aparecen en ciertas formas como: ruptura, flebitis, eczema, úlceras, celulitis, pié plano, ciática, etc.

EXPERIMENTO DE TRENDELENBURG

Estando el paciente en decúbito dorsal, se eleva la pierna por encima del nivel del corazón, hasta vaciar las venas: se aplica una ligadura o se oprime con el dedo la desembocadura de la safena en la ingle y se hace levantar al enfermo, sin interrumpir la compresión. Si las venas superficiales no se llenan es señal de que no hay reflujo sanguíneo de los vasos superiores, es decir, que la sangre proviene de la bifurcación safeno-femoral y afluye de arriba abajo por la safena.

Puede suceder lo contrario, que las venas superficiales se llenan rápidamente, sin interrumpir la compresión de la safena en la ingle; esto es indicio de insuficiencia valvular en las venas anastomóticas.

Para determinar el estado de funcionamiento de la válvula safeno femoral, se emplea la técnica modificada por Pratt, que consiste en elevar la pierna para vaciar las venas y en la aplicación de una ligadura con el fin de obturar la safena a la altura de la fosa oval. Se ordena al enfermo ponerse de pie y se quita la ligadura: si las várices se llenan inmediatamente de arriba abajo es señal de insuficiencia valvular y de un reflujo por la válvula safeno femoral.

PRUEBA DE TRENDELENBURG.—SUS CUATRO FORMAS

1º—*Resultado nulo.*—Con la ligadura in situ, las venas se llenan lentamente de abajo arriba en unos 20 ó 30 segundos, y no se observa aceleración al quitar la ligadura. Este hecho indica el buen funcionamiento valvular de las venas superficiales, profundas y anastomóticas. La sangre sigue su curso normal.

2º—*Negativa.*—Con la ligadura in situ de la vena safena en el pliegue inguinal, las venas se llenan rápidamente de abajo arriba, pudiendo haber turgecencia; al quitar la ligadura, no se aumenta la velocidad con que se llenan los vasos; este hecho denota una insuficiencia valvular en las venas anastomóticas inferiores sin que esté afectada la capacidad funcional de las venas del muslo y de la válvula safeno femoral. La prueba puede dar resultado negativo si hay oclusión de las venas profundas.

3º.—*Resultado positivo.*—Estando la ligadura puesta, como ya hemos dicho, se hace poner de pié al paciente; se quita entonces la ligadura y se ve llenarse rápidamente las venas de arriba abajo. Esto indica que hay insuficiencia valvular de la safeno femoral y de las venas superficiales. Hay circulación retrógrada en el sistema superficial.

4º—*Positiva doble.*—Sin quitar la ligadura las venas se llenan rápidamente de abajo arriba. La sangre fluye hacia abajo aún con más rapidez al quitar la ligadura. Denota insuficiencia valvular de las venas superficiales, de las anastomóticas y de la válvula safeno femoral.

MANIOBRA PERTHES

Perthes con el fin de poner en evidencia el estado del sistema venoso profundo ha ideado la maniobra siguiente: se coloca una ligadura para comprimir la gran safena a nivel de la raíz del muslo, y se le indica al enfermo que mueva la pierna enérgicamente flexionándola 10 ó 12 veces. Si las venas profundas conservan su capacidad funcional y no hay aumento exagerado de la presión venosa profunda, en la posición de pié el movimiento activo de los músculos de la pierna vaciará la sangre de las venas superficiales.

Por el contrario, si las venas superficiales no se vacían, es señal de que el sistema profundo no está en condiciones de evacuar el caudal sanguíneo detenido en la circulación superficial. Esta prueba es muy importante, puesto que el tratamiento de las várices por obliteración de la vena safena, no podrá realizarse con éxito si la circulación profunda se halla afectada.

PRUEBA DE PRATT

Pratt aconseja una prueba sencilla para determinar el sitio en donde ha ocurrido la insuficiencia valvular. Estando el paciente en decúbito dorsal, se eleva la pierna por arriba del nivel del corazón, una vez vaciada la sangre con la ayuda de ligeros masajes, se comprime la vena safena colocando una ligadura a la altura del muslo y se aplica un vendaje espiral que partiendo del pié cubra el miembro hasta el lugar de la ligadura.

Se pone el paciente en posición de pié y se va desenvolviendo lentamente el vendaje de arriba abajo. Como la ligadura evita el reflujo de la circulación femoral por la válvula safena y el vendaje oprime el resto de la vena, la aparición de una turgescencia o deformación de la vena en la parte que quede al descubierto al ir desenrollando el vendaje, es señal de que existe un defecto en una de las ramas anastomóticas. Se hace una marca en el sitio con lápiz dermográfico para indicar el lugar donde debe efectuarse una segunda ligadura.

Esta prueba sirve así mismo para determinar la capacidad funcional de las femorales profundas, ya que si están trombosadas, la ligadura evitará el retorno de la sangre por el sistema safeno y en tal caso el estancamiento de la circulación venosa provocará fuertes dolores y tumefacción en la pantorrilla.

PRUEBA DE SCHWARTZ

Esta prueba pone en evidencia la capacidad funcional de las válvulas del sistema safeno: si las válvulas son competentes, un papirotazo dado sobre la safena distendida en posición de pié a nivel del triángulo de Scarpa no es percibido a nivel de la rodilla, por que las válvulas impiden a la onda sanguínea continuar hasta la mano que palpa; por el contrario, si las válvulas son insuficientes la onda es percibida por la mano. Siguiendo la técnica inicial, esta prueba se hacía con el enfermo en decúbito.

PRUEBA DE NAHORNER Y OSCHNER

El paciente es observado de pié con ambos miembros inferiores desnudos hasta la raíz de los muslos. El observador se coloca con la luz por detrás y hace primero que el paciente camine frente a él. Aunque al principio de esta prueba el paciente no lleva puesto ningún torniquete, las varicosidades se vuelven menos prominentes durante la marcha, debido a la acción periférica de bomba de los músculos sobre las venas profundas, que succionan la sangre del sistema superficial y facilitan su retorno al corazón. En seguida el paciente se detiene y se le aplica un torniquete en el tercio superior del muslo lo suficientemente apretado, para que obstruya la circulación superficial. Se le hace caminar, observando la prominencia de las venas en comparación con la que presentaba al caminar sin torniquete; se aplica el torniquete en la parte media del muslo y por último en su tercio inferior, comparando la mayor o menor prominencia de las varicosidades durante la marcha con el torniquete en las tres distintas situaciones.

En resumen se presentan cinco formas: de pié, caminando sin torniquete, caminando con el torniquete en el tercio superior del muslo, caminando con el torniquete en el tercio medio, y caminando con el torniquete en el tercio inferior. Diferentes grados de mejoría se aprecian con la aplicación del torniquete a diferentes niveles.

1º—Se disminuye la saliente venosa cuando el torniquete está en el tercio superior, y esa mejoría no es mayor cuando el torniquete está en las otras dos situaciones (media e inferior del muslo) significa que sólo hay una fuente del flujo sanguíneo retrógrado en el sistema venoso superficial y ella está en la desembocadura de la vena safena interna en la vena femoral.

2º—En el caso que se observe aumento de la prominencia venosa abajo del torniquete cuando el torniquete esté en el tercio inferior del muslo, es evidente que no solamente existe flujo retrógrado del sistema profundo al superficial a través de la unión safeno-femoral, sino que también lo hay a través de las venas comunicantes situadas abajo de la ventana oval, demostrando al mismo tiempo la insuficiencia valvular de dichas venas comunicantes.

PRUEBA DE LA HISTAMINA

Se colocan dos o tres gotas de solución estéril de fosfato de histamina al uno por mil sobre la piel de la pierna, previamente limpiada con alcohol, y se hacen varios piquetes con una aguja. Aparecerá una aureola roja alrededor de los piquetes en un tiempo de 2 y medio a 5 minutos. La rapidez de la aparición de esa zona roja debida a la vasodilatación es índice de un aflujo arterial normal.

TERCERA PARTE

RESUMEN DE LOS TRATAMIENTOS ANTIGUOS MEDIOS PALIATIVOS.—POSICION

Los enfermos varicosos alivian las molestias causadas por la estásis venosa colocándose en decúbito con los miembros levantados, posición que favorece la circulación de retorno.

COMPRESION

La compresión de los miembros varicosos, favorece la circulación de retorno, vacía las venas superficiales a expensas de las profundas, facilita la reabsorción de la serosidad derramada, provoca la resolución de la irritación cutánea y en fin previene la ulceración. La compresión en el tratamiento de las várices se emplea desde la más remota antigüedad, puesto que Hipócrates ya la había aconsejado. Desde entonces ha sido recomendada por muchísimos médicos como el método más sencillo y fácil.

He aquí, algunas maneras como se aplica la compresión:

1º—Con una venda enrollada y metódicamente aplicada de abajo arriba; es un método defectuoso porque la venda se afloja pronto.

2º—Con tiras de esparadrapo imbricadas que ejercen una compresión muy regular y sólida, pero siendo inextensible molesta las funciones del miembro y además irrita la piel.

3º—Las medias elásticas que en algunos casos dan buen resultado, con tal que estén bien aplicadas y a la medida.

DESBRIDAMIENTO

Este procedimiento se deriva de una idea anatómica y consiste en desbridar el orificio aponeurótico que atraviesa en la pantorrilla la safena externa y en el pliegue de la ingle la safena interna.

Tiene por punto de partida la idea de que algunas veces las várices son debidas a un estrangulamiento producido por el anillo fibroso atravesado, idea que fué emitida por Herapth (Revista Médico Quirúrgica, 1848) y que Verneuil hace a su vez intervenir para explicar las várices profundas.

El tratamiento fué aplicado por Herapth y después por Malgaine en 1850. El acto operatorio consistía en ensanchar el orificio que atraviesa la safena interna, a nivel de la fascia cribriformis, desbridando su reborde semilunar en una extensión de media pulgada.

El fin práctico no fué alcanzado por que en los casos de Malgaine se produjo una flebitis adhesiva y la mejoría se debió probablemente a esta inflamación. Se comprende todo el daño que puede provocar una flebitis en la proximidad de la vena femoral, pudiendo llegar a ser obliterada esta última.

MEDIOS CURATIVOS.—TRATAMIENTO ESCLEROSANTE

Los primeros trabajos fueron inspirados por Pravaz con su tratamiento de los aneurismas por medio de agentes coagulantes. Los cirujanos de Lyon, Valett, Petrequin, Desgranges, concibieron la idea de inyectar percloruro de hierro en las venas varicosas; la solución que inyectaban era límpida, marcando 30 grados en el aerómetro de Baumé; usaban un trócar fino y puncionaban la vena entre dos torniquetes, arriba y abajo del punto escogido; a continuación procedían a inyectar dos gotas de la solución; a los 10 minutos se formaba el coágulo que se extendía en una longitud difícil de determinar. Se observaron accidentes graves, tales como escaras y embolias mortales.

Actualmente la inyección de substancias de acción esclerosante, constituye un procedimiento muy difundido entre los métodos no operatorios.

El método trata de excluír totalmente la vena varicosa formando un coágulo en su interior y una reacción parietal que la esclerosa; se usa sobre todo en los casos ambulatorios o cuando se trata de procesos no muy extensos.

Entre las soluciones más empleadas para el tratamiento esclerosante probablemente la más conocida es la quinina-uretano, (5% de quinina y 2.50 de uretano por ciento). También se usan mucho otras substancias como la destrosa en solución al 50%, el cloruro de sodio en solución hipertónica, el azúcar invertido y el salicilato de sodio en diversas concentraciones. D'Takats aconseja una solución de 5 a 10% de oleato de Potasio aplicada en inyecciones de ½ a 2 c. c.

La técnica es relativamente sencilla pudiendo realizarse el tratamiento en el mismo consultorio sin mayores riesgos, siempre que se tomen debidas precauciones. Si las várices son grandes puede hacerse las inyecciones con el paciente acostado elevando la pierna y aplicando una ligadura por encima del sitio en que se va a introducir la solución esclerosante; tratándose de várices medianas o pequeñas, podrá aplicarse las inyecciones con el paciente en posición de pié. La inyección se hará lentamente y en cantidades que pueden variar entre 2 y 5 c. c. de acuerdo con el tamaño de las várices y la solución que se use.

Terminado el tratamiento se cubre el sitio de la inyección con un pedazo de gasa o algodón y se fija firmemente dejándolo in situ por espacio de 48 horas o más.

TRATAMIENTOS OPERATORIOS.—EXTIRPACION

La extirpación de los paquetes varicosos se ha venido haciendo desde hace mucho tiempo y se sabe por Plutarco que Marius sufrió esta operación en una de sus piernas, pero que vencido éste por el dolor no la recomendaba a ningún cirujano.

RESECCION

Es un procedimiento más moderno que los anteriores—aunque no se conoce su autor—pero basado en métodos antiguos; consiste en resecar una porción más o menos extensa del tronco principal. Rima, de Venecia (Gaceta Médica 1837), operaba lo más alto posible, cerca del arco crural y resecaba 3 centímetros de la vena; en 34 casos tuvo un tercio de curaciones, y dos tercios de fracasos más o menos completos entre los cuales 2 muertes.

Lisfranc (Manual de Medicina operatoria, 1847) después de haber incindido la piel, cortaba la vena bajo la piel con la ayuda de tijeras curvas, por arriba y por abajo de la herida cutánea. Evitaba así el contacto del aire con los cabos de la vena dividida mientras tanto, se comprimía esta vena por arriba y abajo de los puntos incindidos; reunía por primera intención la herida y ejercía una compresión gradual. La hemorragia era la principal complicación.

SECCION SIMPLE TRANSVERSAL A CIELO ABIERTO

Brodie (1816) y después de él Velpeau, pusieron este método en uso. Consistía en pasar un bisturí recto y afilado atrás de la vena y la piel, yendo de la profundidad a la superficie, y a continuación se comprimía el cabo inferior. Esta operación dió resultados desastrosos.

SECCION SUB-CUTANEA

Esta operación es debida a Brodie. Este autor introducía el bisturí de plano entre la piel y la vena y cortaba ésta retirando el instrumento sin incindir la piel. Julio Guerin, modificó este procedimiento haciendo la incisión en la base de un pliegue cutáneo. Los accidentes fueron menos numerosos y sobre todo menos temibles que con la incisión simple.

LIGADURAS

Las ligaduras tienen por objeto interrumpir la continuidad del vaso y determinar su obliteración por arriba y abajo del punto dividido, empleándose de diferentes maneras.

LIGADURA SIMPLE A CIELO ABIERTO

Es a E. Hame que se debe el método (1797); tiene por objeto ligar la safena por arriba de la rodilla en los casos de úlceras varicosas principalmente.

La ligadura es análoga a la que se empleaba para los aneurismas. Después de incindir la piel se ligaba la safena y se reunía la herida por primera intención El procedimiento determinó numerosos accidentes y fué abandonado.

LIGADURA SUB-CUTANEA

Descrita por primera vez por Gagnebé en su tesis de 1830. Después Velpeau la aplica en 1838 siendo perfeccionada por Ricard en 1839. La técnica se reduce a pasar una aguja enhebrada atrás de la vena, sin incindir la piel; se regresa el hilo adelante de la vena, entre ésta y los tegumentos haciendo pasar la aguja por el mismo agujero. La vena se encuentra así rodeada por una asa de hilo cuyos cabos salen por el agujero de entrada. Se procede a ligar el vaso graduando a voluntad la constricción. El procedimiento no fué aplicado más que al varicocele.

LIGADURA MEDIATA

Procedimiento más antiguo que el precedente. En éste no se estrangulaba solamente la vena sino que también la piel, dejando la ligadura hasta que caía sola. Este método fué aplicado por Chaumette (1627) Ganey (1716), y Lombard en 1800.

LIGADURA MEDIATA SOBRE UN CUERPO EXTRAÑO

La primera idea se debe a Velpeau en 1830, pero fué Davat el que la aplicó en el vivo en 1833. El procedimiento consistía en levantar la vena varicosa en un pliegue de la piel y pasar un alfiler bajo la vena en la base de dicho pliegue; hecho esto se estrangulaba la vena y la piel por medio de un hilo amarrado al rededor del alfiler, circularmente y no en 8 de cifra como en la sutura atornillada.

Se opera en esta forma en dos o tres puntos de la safena por arriba de la rodilla y sobre todas las venas dilatadas de la pierna y del pie.

Dos o tres alfileres son suficientes, pero se puede estar obligado a aplicar sucesivamente 8, 10 y hasta 15; ninguna curación es necesaria.

La mortificación tiene lugar de seis a quince días. La herida que resulta es saniosa y cicatriza como una quemadura. Los accidentes posibles en estos casos son: inflamación flegmonosa, abscesos, etc. Velpeau que la aplicó en más de 150 casos sin fracasos, tuvo que deplorar una muerte en 1839 y eso que era, según él, un procedimiento poco peligroso.

LIGADURA SIMPLE O DOBLE CON SECCION, INCISION O EXTIRPACION DE LA PIEL

Según este método se actúa directamente sobre las tumoraciones varicosas para evacuar la sangre contenida y hacer la extirpación del vaso.

Es un procedimiento antiguo que Pablo Egine ha descrito y que A Paré, y después de él Dionis, no ha hecho más que mencionar.

La vena varicosa es puesta al desnudo en una extensión de 3 traveses de dedo. Se estrangula la vena entre dos ligaduras puestas con agujas de hilo doble, y se corta entre las dos ligaduras dejándose después mortificar.

TRATAMIENTO DE TRENDELENBURG

Este tratamiento consiste en hacer una doble ligadura de la vena y seccionarla después. Se marca previamente con un lápiz cáustico el trayecto de la vena; después de palpar la arteria femoral en el pliegue de la ingle, se hace una incisión de 3 á 6 centímetros de longitud hacia adentro del vaso, se incinde la piel y tejido celular sub-cutáneo, se diseca la vena safena interna y se pasa un hilo de catgut con una aguja de aneurisma; en seguida se reseca un trozo de la vena con todas su ramas, ya que las ligaduras simples no bastan y exponen a las recidivas. Este tratamiento tiene como condición que la prueba de Trendelenburg sea positiva. El método da a menudo resultados seguros y duraderos; las úlceras se curan, las dilataciones venosas disminuyen y desaparecen, los edemas se borran y los síntomas subjetivos desaparecen a su vez. Pero el número de recidivas es bastante grande por lo que después se procedió a extirpar totalmente la safena, lográndose mejores resultados.

PROCEDIMIENTO DE MADLUNG

Resección total de las venas varicosas. Este método consiste en hacer una incisión que principie en el sitio de desembocadura de la vena safena en el triángulo de Scarpa y que llega hasta el borde posterior del cóndilo interno del fémur. Otra incisión se dirige desde aquí hasta la cara posterior del maleolo interno y por último, se traza otra que principia debajo de la rodilla y llegaba hasta el maleolo externo y que pone al descubierto la safena externa.

Con este procedimiento se logra extirpar radicalmente las várices, pero tiene el gran inconveniente de las largas incisiones.

PROCEDIMIENTO DE BABCOCK

Con ese método es posible la extirpación radical del tronco de la vena por medio de una sonda abotonada.

Se introduce un alambre de cobre flexible cuyo grosor es el de una aguja de hacer media, de 75 centímetros de longitud y rematado en sus dos extremos por una esfera del tamaño de un guisante, se liga previamente el cabo superior y se empuja la sonda hasta donde se pueda; en el punto donde hace saliente la esfera inferior se practica una incisión en forma de ojal. Se sujeta firmemente la esfera que ha salido por el ojal y luego se incinde el vaso en toda la longitud a partir de la incisión superior.

METODO DE KLATT

En este método se introduce de plano un instrumento especial parecido a un tenótomo, por debajo de la vena; después se hace girar el instrumento para que el filo quede hacia arriba y se secciona la vena subcutáneamente en todas direcciones y en todo el trayecto venoso y sus colaterales. Con este método son necesarios 100 o más cortes y expone a hemorragias.

TECNICA DE TAKATS

Es un método moderno, consiste en ligar la safena interna e inyectar tardíamente substancias esclerosantes en caso de necesidad.

Técnica.—Esta operación se basa en las dos maniobras de Trendelenburg y de Perthes; ligar todas las colaterales que desembocan en el bulbo venoso y resecar un fragmento de 5 centímetros de la safena interna para evitar que se establezca la circulación de retorno por una de las ramas que desembocan en el bulbo venoso de la safena.

Se emplea anestesia local y se hace una incisión paralela al arco de Falopio, dos centímetros por debajo. A continuación se busca el cayado de la safena interna, se diseca y se liga todas las venas colaterales; (circunfleja ilíaca, pudenda externa superior y epigástrica externa inferior). Luego se secciona y se liga la safena lo más cerca de su desembocadura en la vena femoral, resecando un fragmento de la primera como de 5 centímetros de longitud y se liga. Se sutura la piel, se coloca una curación que cubra la herida operatoria y se enrolla una venda elástica en la pierna.

El día de la operación se le da aspirina al paciente y se le levanta un minuto cada hora. Al día siguiente el paciente se levantará completamente. En caso de que persistan varicosidades en la pierna después de 3 semanas, se inyectarán con una solución esclerosante.

CUARTA PARTE

TECNICA QUIRURGICA DE PRATT.—LIGADURA DE LA SAFENA INTERNA E INYECCION RETROGRADA DE SUBSTANCIAS ESCLEROSANTES

La técnica que se siguió en los casos que presentaré a continuación es la siguiente:

Anestesia.—En estos casos se puede emplear la anestesia local que es más inocua, pero se puede usar también la anestesia raquídea.

Anestesia local.—Se coloca al paciente en decúbito dorsal, en ligero Trendelenburg; el muslo en ligera abducción y rotación externa; se marca el arco crural y se palpa la arteria femoral, previa antisepsia de las regiones inguino-crurales e inguino-abdominales; se hacen botones dérmicos con novocaína al 1% en los ángulos de un cuadrado que sobrepase el sitio operatorio; después se penetra por uno de estos botones con una aguja larga y subcutáneamente se llega al opuesto, inyectando al retirar la aguja la solución anestésica en los cuatro lados; el futuro sitio de la incisión es inyectado subcutáneamente con solución anestésica; los planos profundos son inyectados con una aguja corta y además se inyecta en la proximidad de la espina ilíaca antero-superior para anestesiar los ramos fémoro-cutáneos.

Anestesia raquídea.—La técnica es la corriente.

OPERACION

Incisión.—Se pueden usar dos; una longitudinal y otra oblícua-transversal, siendo a mi parecer la transversal la que mejor expone el vaso. La incisión empieza 2 centímetros abajo del arco y se dirige ligeramente hacia adentro y abajo, paralelamente al citado arco; su extensión es de 5 á 6 centímetros. Esta incisión comprende piel y tejido celular sub-cutáneo; en seguida con una gasa montada en el índice o con el cabo del bisturí se separa la grasa y se llega a la aponeurosis superficial, que deja ver bajo ella la vena safena interna; se diseca con una sonda acanalada esta vena y sus colaterales—circunfleja ilíaca superior, pudenda externa superior y epigástrica externa inferior—ligándolas entre dos ligaduras y seccionándolas; después se corta la safena entre dos pinzas, ligando el cabo superior lo más cerca que se pueda de la femoral. Por la extremidad distal de la vena seccionada se introduce una sonda ureteral, hasta

alcanzar la mayor profundidad posible, 30 á 60 centímetros—y se inyecta a medida que se va retirando la sonda la solución esclerosante—clorhidrato de quinina: 5%, uretano: 2.50%, o solución hipertónica de glucosa, en cantidades que varían de 4 c. c. a 20 c. c. según la solución que se elija; después de esto se liga el cabo inferior y se abandona en la herida.

La herida es suturada por planos, y la piel se une por puntos separados de crin, porque los garfios molestan los movimientos del miembro.

La pierna es vendada con una venda de crépe, y se levanta el paciente pocos minutos cada hora el día de la operación, administrándole aspirina para calmar el dolor; los días siguientes la actividad será más intensa y al séptimo día se quitan los puntos.

Según Pratt el éxito de la operación depende del cuidado con que se observen ciertas reglas esenciales que son: *a*) Resección de la safena exactamente en su inserción con la femoral; *b*) Deben resecarse todas las ramas que llegan al bulbo safeno-femoral y a la parte superior de la vena safena; *c*) Esclerosis adecuada de todo el sistema safeno superficial; *d*) Resección de las ramas comunicantes que cuentan con insuficiencia valvular; es decir que las pruebas de Trendelenburg, Perthes sean positivas; en el caso de que la maniobra de Pratt sea positiva deberá ligarse la o las comunicantes que tengan insuficiencia valvular. En caso de que persistan várices en la safena externa, hay que ligar ésta en el hueco poplíteo y se hará la inyección retrógrada de manera igual que en la safena interna.

INDICACIONES Y CONTRAINDICACIONES

La indicación del tratamiento quirúrgico: ligadura e inyección retrógrada de la safena interna en el tratamiento de las várices está justificado en los casos de insuficiencia valvular, siempre que el sistema venoso profundo esté permeable y las pruebas de Trendelenburg y Perthes sean positivas en el examen clínico de un varicoso.

CONTRAINDICACIONES

Contraindicaciones.—La primera y principal es la insuficiencia u oclusión del sistema venoso profundo; después en aquellos pacientes cuyas condiciones generales sean malas: diabéticos, no mejorados por el régimen o la insulina; asistólicos, sifilíticos activos; arteritis de los miembros inferiores, flebitis agudas, durante el embarazo, porque después de él desaparecen muchas varicosidades ,justificándose la intervención en el caso de que la dilatación venosa sea tan grande que se pueda temer una ruptura. La presencia de una úlcera no es

una contra-indicación porque combatiendo la infección con diversos métodos, se puede hacer el tratamiento quirúrgico citado que tiene la ventaja de suprimir el dolor y acelerar la cicatrización.

COMPLICACIONES

1º—La hemorragia se evitará haciendo una hemostasis completa, ligando todos los vasos seccionados.

2º—Infección del tejido celular; se puede evitar siguiendo las leyes de antisepsia y asepsia y poniendo sulfatiazol en polvo en caso de duda.

3º—La linforrea se observa únicamente cuando se han resecado ganglios, en este caso se alarga el tiempo de cicatrización.

4º—Las recidivas que según Waugh son de un 3% en los casos tratados en la Clínica Mayo.

5º—Reacciones anafilácticas que pueden evitarse con una inyección previa días antes de 1 c. c. de la solución a emplear.

TECNICA DE PRATT

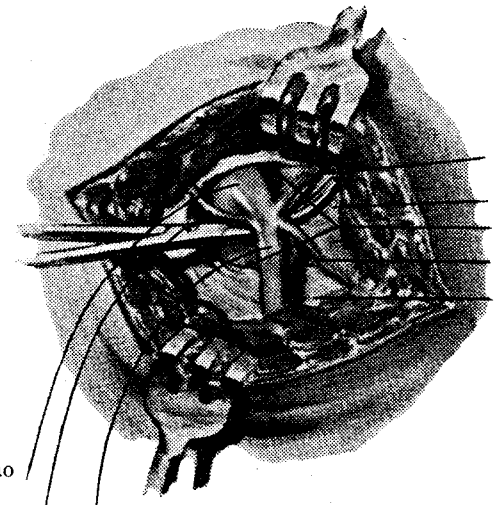

1º—Aislamiento de la safena interna y sus colaterales.

2º—Sección y ligadura de las colaterales y del cabo central de la safena interna. El cabo distal es pinzado.

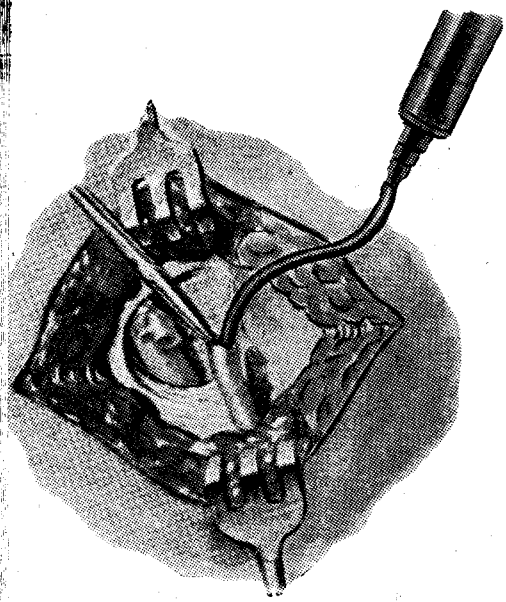

3º—Introducción de la sonda en el cabo distal safeno e inyección de la solución esclerosante al ir retirando la sonda.

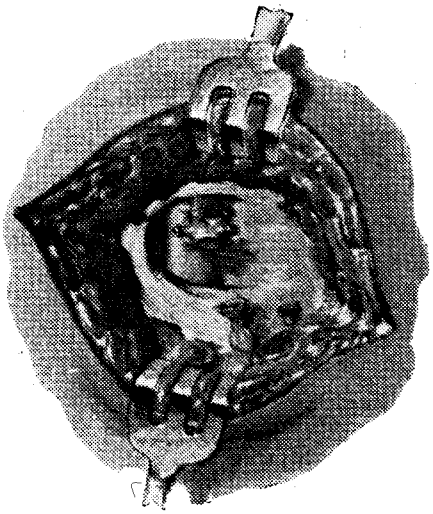

4º—Ligadura del cabo distal de la safena interna. La operación está terminada. Sutura de la herida con puntos separados.

TOMADAS DE F. NETTER.

OBSERVACION NUMERO UNO

Sala de Cirugía de Mujeres, Sec. B.—Observación N° 72, libro 3°

Cirujano: Dr. Enrique Echeverría Avila.

Nombre.—M. A. de la R.

Edad.—22 años.

Ocupación.—Costurera.

Originaria.—De Alotenango.

Residente.—En El Gallito.—Guatemala.

Fecha de ingreso.—11 de Marzo de 1944.

Fecha de salida.—7 de abril de 1944.

Diagnóstico.—Várices de ambos miembros inferiores. Embarazo de 4 meses.

Tratamiento.—Operación de Pratt.

Historia de la enfermedad.—Refiere la paciente que al mes de sentirse embarazada principió a notar que las venas de la pierna derecha se le hinchaban y sentía pesada la pierna; estas molestias fueron aumentando hasta que la hinchazón venosa se le volvió permanente dificultándole la marcha.

Un mes después le principiaron a aparecer cordones venosos azulados en la pierna izquierda y las sensaciones de pesadez y cansancio le impedían permanecer mucho tiempo de pié, dificultándole la marcha. En la actualidad existen varicosidades en la pierna y muslo derechos y únicamente son aparentes en la pierna izquierda.

Antecedentes personales.—Primeras reglas a los 14 años: normales. Primer parto a los 16 años, el segundo a los 18 años, y el tercero a los 20 años. Enfermedades que ha padecido: Tos ferina, Sarampión, Flujo vaginal después del primer parto.

Antecedentes hereditarios.—Padre muerto de alcoholismo. Madre sana, 42 años. Hermanos 6, 4 muertos y 2 vivos. Hermanas, 4 vivas y sanas.

EXAMEN FISICO

Aspecto General.—Regularmente nutrida.

Raza.—Ladina.

Fascies.—Indiferente.

Constitución esquelética y muscular.—Normal.

Membranas mucosas.—Rosadas.

Temperatura.—37°. Pulso 70. Presión sanguínea 12 × 8 mn.

EXAMEN DE LOS MIEMBROS INFERIORES

Inspección.—Se observan paquetes varicosos que principian sobre el maleolo interno en la pierna derecha, siguen por la cara interna de la pierna, cara interna y anterior de la rodilla y región antero interna del muslo hasta la región inguinal.

Palpación.—Los paquetes varicosos dan la impresión de paquetes de gusanos, blanduzcos y dolorosos.

Prueba de Trendelenburg: Positiva. Prueba de Perthes: Positiva. Prueba de Pratt: negativa.

Miembro inferior izquierdo.—Los salientes azulosos principian a nivel del maleolo externo e interno y llegan a la rodilla.

Prueba de Trendelenburg: Positiva. Prueba de Perthes: Positiva. Prueba de Pratt: negativa.

Tórax.—Pulmones y corazón: normales.

Abdomen.—Hígado, bazo: normales. Aparato digestivo: normal.

Exámenes complementarios.—Heces, orina y sangre: negativos.

Examen ginecológico.—Mucosas rosadas, meato no dá pus a la expresión, espéculun; cuello blando con cervicitis erosiva, fondos de saco libres, cuello aumentado de volumen; útero aumentado; embarazo de cuatro meses.

Tratamiento Operación de Pratt.—Operación miembro inferior izquierdo el día 17 de Marzo de 1944. Anestesia local, con novocaína al 1%, 40 c. c. Incisión transversal de 7 c. c., inyección retrógrada con sonda ureteral de 5 c. c. de solución de quinina urea. Post-operatorio, normal. Los puntos se quitaron a los 8 días. Las várices desaparecieron quedando unos cordones esclerosos.

La enferma rehusó la otra operación en la pierna derecha por lo que fué dada de alta el 7 de Abril de 1944.

Resultado de la operación.—Bueno.

Vº Bº,

Dr. Enrique Echeverría Avila.

OBSERVACION NUMERO DOS

S. P. de Cirugía de Mujeres, Sec. B.—Observación Nº 74, libro 3º

Cirujano: Dr. Enrique Echeverría Avila.

Nombre.—M. P.
Edad.—45 años.
Ocupación.—Costurera.
Originaria.—De Antigua.
Residente.—Progreso.

Fecha de ingreso.—14 de Marzo de 1944.

Fecha de salida.—29 de Marzo de 1944.

Estado de la enferma al salir.—Curada.

Diagnóstico.—Ulceras varicosas de la pierna derecha.

Tratamiento.—Operación de Pratt.

Historia de la enfermedad.—Refiere la enferma que desde hace 6 meses le aparecieron unas vesículas que principiaron en la región glútea desde donde se extendieron a todo el miembro inferior derecho, a los 15 días de haberle aparecido las vesículas, se abrieron dejando en su lugar pequeñas úlceras que pronto cicatrizaron, a excepción de las situadas en la parte inferior y externa de la pierna derecha que son en número de cuatro, de diámetro aproximado de una moneda de 5 centavos, que según dice la enferma le desaparecen y le vuelven de nuevo. La enferma tiene 8 años de padecer de várices a las que no les ha dado importancia.

Antecedentes fisiológicos.—Menarquia a los 15 años; 4 por 30, indoloras, fluidas; tuvo ausencia de reglas durante 2 años y medio, para aparecer de nuevo el 20 del presente mes, con duración de tres días acompañadas de pérdida del conocimiento.

Tiene 4 hijos, un aborto; padeció de paludismo.

Antecedentes hereditarios.—Padre muerto de vejez.

Examen físico.—Regularmente nutrida, piel morena, raza ladina, membranas mucosas, rosado-pálida. Temperatura 37°. Pulso 75. Presión sanguínea: 11/7.

EXAMEN DE LA REGION ENFERMA

Extremidad inferior derecha.—A nivel del tercio inferior de la pierna derecha—cara externa—presenta cuatro ulceraciones de 1 centímetro y medio de diámetro, circulares de borde regular, teniendo un milímetro de profundidad; al rededor de ésta, aparecen cicatrices que corresponden a otras úlceras cicatrizadas; tanto las úlceras como las cicatrices corresponden a paquetes varicosos.

En la cara interna de la pierna izquierda, se encuentran cicatrices de úlceras antiguas. Las várices se extienden por toda la pierna.

Prueba de Trendelenburg: positiva. Prueba de Perthes: positiva. Prueba de Pratt: negativa.

EXAMEN GENERAL

Tórax.—Pulmones y corazón: normales.

Abdomen.—Aparato digestivo. Hígado descendido, bazo percutible y palpable, grado 2.

Examen ginecológico.—Mucosas pálidas, meato no dá pus a la expresión Especulun: cuello normal, fondos de saco libres, útero deforme, movilidad, situación y consistencia normales.

Diagnóstico.—Várices y úlceras del miembro inferior derecho.

Tratamiento, operación de Pratt.—Operación el día 22 de Marzo de 1944. Principio de la operación en el miembro derecho a las 10 a. m.; fin de la operación: 10 y 20′. Anestesia local con solución de novocaína al 1%, 40 c. c. Inyección retrógrada de solución de quinina urea, 6 c. c. Post-operatorio: La enferma se levantó al día siguiente, caminando con poco dolor a nivel de la herida, *se pudo observar la cicatrización de las úlceras a los 4 días sin ningún tratamiento;* los puntos fueron quitados a los 8 días. La enferma salió curada el 29 de Marzo de 1944.

Resultado del tratamiento.—Bueno.

Vº Bº,
Dr. Enrique Echeverría Avila.

OBSERVACION NUMERO TRES

S. P. de Cirugía de Mujeres, Sec. B.—Observación Nº 90, libro 3º

Cirujano: Dr. Enrique Echeverría Avila.

Nombre.—F. V.

Edad.—30 años.

Ocupación.—Lavandera.

Originaria.—De Huehuetenango.

Residente.—Huehuetenango.

Fecha de ingreso.—28 de Marzo de 1944.

Fecha de salida.—27 de abril de 1944.

Diagnóstico.—Várices gigantes del miembro inferior derecho.

Tratamiento.—Operación de Pratt.

Estado de la enferma al salir.—Curada.

Historia de la enfermedad.—Refiere que a la edad de 14 años principió a notar que las venas del miembro inferior derecho se le ponían gruesas y le causaban dolor al estar mucho tiempo de pié. A los 17 años, en ocasión de estar embarazada, las venas del miembro inferior derecho se le pusieron voluminosas y creyó que se le reventarían, pero afortunadamente no le pasó nada. Desde esa fecha le quedaron muy nudosas, molestándole para la marcha y al estar de pié.

Hace 10 meses principió a sentir pinchazos en la cabeza y ruido en el oído izquierdo (como de grillos). Además por épocas tiene cefaleas y ataranta-

mientos, palpitaciones, padeciendo además de ardores y acideces después de las comidas.

A la edad de 12 años le principió a salir una pelotita en el lado derecho del cuello que le ha crecido progresivamente hasta alcanzar el volumen actual que es el de una mandarina, produciéndole únicamente fatiga cuando habla mucho.

Antecedentes personales.—Primeras reglas a la edad de 12 años, normales, 3 días cada 30. Un parto normal a la edad de 17 años; el niño murió a la edad de 7 años, de neumonía. Hace 4 años siente dolores antes de que le venga la regla, siendo además muy irregular en su fecha. Antecedentes patológicos: neumonía, fiebre tifoidea; padece de catarros frecuentes.

Antecedentes hereditarios.—Padre muerto de tumor en el estómago. Madre muerta de cólicos hepáticos; tiene una hermana que padece de reumatismo; tres hermanos que están sanos.

Examen físico.—Regularmente nutrida, raza indígena, fascies indiferente. Ojos congestionados, ligera exoftalmia, membranas mucosas rosadas. Temperatura: 37°. Pulso: 80′. Presión sanguínea: 13 × 8 mn.

EXAMEN DE LA REGION ENFERMA

Miembro inferior derecho.—Se observan cordones azulosos desde la parte inferior del muslo, cara interna y posterior de la pierna, formando paquetes varicosos gigantes, con ensanchamientos ampulares, son de consistencia blanda y poco dolorosos a la presión.

Prueba de Trendelenburg: positiva. Prueba de Perthes: positiva. Prueba de Pratt: negativa.

Examen General.—Se observa una tumoración del volumen de una mandarina en el lado derecho, que sigue los movimientos de deglución; su consistencia es blanda, bien delimitado y no doloroso.

Tórax.—Pulmones y corazón: normales.

Abdomen.—Aparato digestivo: normal.

Exámenes de laboratorio.—Heces, orina y sangre: negativos.

Diagnóstico.—Várices gigantes del miembro inferior derecho y bocio parenquimatoso del lóbulo derecho.

Tratamiento, operación de Pratt.—Operación el 16 de Abril. Principió a las 10 y 30 minutos y terminó a las 11 horas. Anestesia local con novocaína al 1%, 40 c. c. Incición transversal de 6 centímetros e inyección retrógrada de 6 centímetros de solución de quinina urea. Post-operatorio: la enferma se levantó al segundo día algunos momentos, teniendo dolor a nivel de la herida y las várices un poco dolorosas a la palpación; los puntos se quitaron a los 8 días, notándose el endurecimiento de las varicosidades. La enferma salió curada el 27 de abril debido a la cuarentena.

Resultado.—Bueno.

Vº Bº,

Dr. Enrique Echeverría Avila.

OBSERVACION NUMERO CUATRO

Sala de Cirugía de Mujeres.—H. S. José.—Observación Nº 183.

Cirujano: Dr. Carlos A. Melville.

Nombre.—R. J.

Edad.—62 años.

Originaria.—De El Jícaro.

Residente.—En Guatemala.

Fecha de ingreso.—6 de Marzo de 1944, al Hospital San José.

Ingreso a la Sala de Cirugía.—El 29 de Abril de 1944.

Motivo de Ingreso.—Curarse una ulceración de la pierna izquierda.

Historia.—La enferma no recuerda cuando principiaron a ponérsele gruesas las venas de la pierna izquierda; sólo recuerda que hace 3 años se le hinchó la pierna izquierda, enrojeciéndosele mucho; fiebre y malestar general y fué internada en este Hospital donde la trataron con comprimidos y pomadas; salió a los 8 días mejorada terminando su curación en su casa.

Hace 4 meses se dió un golpe con el zapato derecho, y fué ahí donde le principió la ulceración que actualmente tiene y que le fué creciendo poco a poco hasta alcanzar el diámetro de 5 centímetros y le trasudaba mucho líquido; ingresó de nuevo a este Hospital siendo tratada esta vez con pomadas e inyecciones de Extracto de Bazo. Salió curada al mes y medio.

Hace 2 meses le principió de nuevo la úlcera en la cara interna de la pierna izquierda, motivo por el cual ingresó de nuevo a este centro donde ha estado bajo tratamiento.

Antecedentes personales.—Primeras reglas: normales; tuvo 3 hijos que se murieron de pequeños, un aborto.

Enfermedades: viruela, parotiditis, fiebre tifoidea, disentería, paludismo.

Antecedentes hereditarios.—Padre muerto de accidente. Madre muerta de neumonía.

Examen físico.—Fascies indiferente.

Raza.—Ladina.

Constitución esquelética y muscular.—Normal. Membranas mucosas rosadas. Temperatura 37°. Pulso: 70′. Presión: 12 × 8 mn.

Examen de la región enferma.—Pierna izquierda. Se observan dilataciones azulosas que principian a nivel del maleolo interno y externo y suben por la cara interna y externa de la pierna hasta la rodilla, además se observa una zona eczematosa en la cara interna, rodeando una cicatriz de 4 centímetros. Sobre el maleolo externo existe una ulceración de un centímetro.

Prueba de Trendelenburg: positiva. Prueba de Perthes: positiva. Prueba de Pratt: negativa.

EXAMEN GENERAL

Tórax.—Pulmones y corazón: normales.

Abdomen.—Aparato digestivo: normal

Exámenes complementarios.—Heces, orina y sangre: negativos.

Diagnóstico.—Ulcera varicosa de la pierna izquierda.

Tratamiento.—Operación por la técnica de Pratt.

Se operó el 5 de Mayo de 1944 con anestesia raquídea. Principio de la operación: 10 a. m. Fin de la operación: 10.30′, con incisión vertical de 6 centímetros e inyección retrógradaa de 15 c. c. de solución glucosada hipertónica al 40%.

Post-operatorio.—La enferma se levantó al tercer día caminando con poco dolor, la ulceración aceleró su curación cicatrizando a los 6 días; los puntos se quitaron a los 8 días, haciéndole aplicaciones de diatermia en la pierna para mejorar el estado circulatorio. La enferma está curada a los 15 días.

Resultado.—Bueno.

Vº Bº,

Dr. Carlos A. Melville.

OBSERVACION NUMERO CINCO

Observación tomada en el Servicio de Cirugía de Mujeres, Hospital San José.

Cirujano: Dr. Carlos A. Melville.

Nombre.—J. J.

Edad.—46 años.

Originaria.—De Chiquimula.

Residente.—En Guatemala.

Fecha de ingreso.—8 de Febrero de 1944 a curarse eczema de ambas piernas

Historia de la enfermedad.—Hace 19 años con el primer embarazo se le hincharon las venas de la pierna izquierda, siguiendo después las venas de la pierna derecha; la tuvieron en reposo 22 días después del parto con lo que se alivió; al embarazo siguiente se le volvieron a hinchar las venas y así sucesivamente con los 5 embarazos que tuvo, agravándosele cada vez más la hinchazón.

Hace un año le principió a salir eczema en ambas piernas causándole muchas molestias, por lo que principió a tratarse en su casa; al ver que no se curaba consultó a varios médicos que la trataron con pomadas e inyecciones; pero al ver que no mejoraba ingresó a este hospital, donde ha sido tratada con lienzos boricados y pomadas, 5 inyecciones esclerosantes en las venas de las piernas con lo que no se ha mejorado.

Antecedentes personales.—Sin importancia.

Antecedentes hereditarios.—Sin ningún interés.

Examen físico.—Fascies indiferente. Raza indígena. Constitución esquelética y muscular normal, membranas mucosas rosadas. Temperatura: 37°. Pulso: 80′. Presión sanguínea: 12 mx 7mn.

Examen de los miembros inferiores.—Miembro inferior izquierdo: Se observan cordones azulosos dilatados en toda la pierna y suben hasta la cara interna de la rodilla, cubriendo los paquetes varicosos se encuentra una piel morena con descamación eczematosa seca. Miembro inferior derecho: Las dilataciones venosas numerosas surcan toda la pierna y llegan hasta el hueco poplíteo; son de consistencia blanda no dolorosas; la piel está pigmentada y eczematosa.

Prueba de Trendelenburg: positiva. Prueba de Perthes: positiva. Prueba de Pratt: negativa.

EXAMEN GENERAL

Tórax.—Pulmones y corazón: normales.

Abdomen.—Aparato digestivo: normal.

Exámenes complementarios.—Heces, orina y sangre: negativas.

Diagnóstico.—Várices de ambos miembros inferiores y eczema.

Tratamiento.—Operación por la técnica de Pratt.

Operación el 9 de Mayo de 1944. Anestesia raquídea, operación bilateral con incisión vertical de 10 centímeros e inyección retrógrada de 20 c. c. de solución glucosada hipertónica. Post-operatorio: la enferma principió a caminar al tercer día con poco dolor a nivel de la herida; los puntos se quitaron a los siete días; cicatrización: normal. Las várices se obliteraron a los 6 días.

Resultado.—Bueno.

Vº Bº,
Dr. Carlos A. Melville.

OBSERVACION NUMERO SEIS

Sala de Cirugía de Mujeres.—H. San José.—Observación Nº 185.

Cirujano: Dr. Carlos A. Melville.

Nombre.—G. A.

Edad.—20 años.

Ocupación.—Oficios domésticos.

Originaria.—De Guatemala.

Fecha de ingreso.—19 de Marzo de 1944.

Motivo de ingreso.—Curarse ulceraciones de los miembros inferiores.

Historia de la enfermedad.—Refiere la enferma que a la edad de 11 años le picaron unos insectos en ambas piernas y se le ulceraron, curándose con pomadas. Hace 3 años notó que las venas de ambas piernas se le hinchaban al estar de pié y le molestaban para la marcha; las ulceraciones le han repetido 3 veces y en el mes de marzo de 1943 ingresó a este hospital para curarse; fué tratada con pomadas y salió curada a los tres meses. Reingresó de nuevo en marzo de este año a curarse las ulceraciones que le habían reaparecido.

Antecedentes personales.—Sin importancia.

Antecedentes hereditarios.—Padre muerto de disentería. Madre muerta de fiebre.

Examen de los miembros inferiores.—Pierna derecha: Se observa una cicatriz de 8 centímetros sobre la cara externa de la pierna con una pequeña ulceración de 1 centímetro; dilataciones azulosas se observan abajo y arriba de la cicatriz. Pierna izquierda: Se observa una ulceración de 3 cms. sobre la cresta tibial, rodeada de piel eczematosa; por arriba y abajo el miembro está surcado de dilataciones venosas, blandas, no dolorosas.

Pruebas de ambos miembros, Trendelenburg y Perthes: positivas; Pratt: negativas.

EXAMEN GENERAL

Cráneo y cara.—Normales.

Tórax.—Pulmones y corazón: normales.

Abdomen.—Aparato digestivo: normal.

Exámenes complementarios.—Heces, orina y sangre: negativas.

Diagnóstico.—Ulceras varicosas de ambos miembros inferiores.

Tratamiento.—Operación por la técnica de Pratt.

Operación el 13 de Mayo de 1944. Anestesia raquídea. Principio de la operación: 10 y media; fin de la operación: 11 y cuarto; operación bilateral con incisión transversal de 6 centímetros e inyección retrógrada de 20 c. c. de solución de glucosa al 40%. Post-operatorio: la enferma se levantó a los dos días; los puntos se quitaron a los 7 días. Las ulceraciones curaron a los 12 días.

Resultado.—Bueno.

Vº Bº,

Dr. Carlos A. Melville.

OBSERVACION NUMERO SIETE

Sala de Cirugía de Mujeres.—H. San José.—Observación Nº 186.

Cirujano: Dr. Carlos A. Melville.

Nombre.—A. B.

Edad.—60 años.

Ocupación.—Oficios domésticos.

Residente.—En Guatemala.

Fecha de ingreso.—2 de Marzo de 1944.

Motivo de ingreso.—Curarse una úlcera de la pierna derecha.

Historia de la enfermedad.—La enferma recuerda que durante el primer embarazo en 1922 se le hincharon las dos piernas y las venas se le pusieron muy salientes pero le desaparecieron al componerse. Le reaparecieron en los embarazos siguientes que fueron dos; después del último embarazo le quedó la hinchazón permanente con sequedad en la pierna derecha donde le reventó una ulceración que le cura por tiempos para volverle después. En el año 1937 ingresó a este Hospital a curarse la ulceración y fué operada de várices, saliendo con la pierna hinchada.

Antecedentes personales.—Fué operada en el Hospital General después del 2º parto, de perineo-rrafia. En el año 1937 fué operada de várices por incisión circular; tuvo 2 hijos y un aborto. Enfermedades anteriores: sarampión, tos ferina.

Antecedentes hereditarios.—Padre muerto, ignora la causa. Madre muerta de fiebre.

Examen de la pierna derecha.—Se observan dilataciones venosas en toda la pierna, gruesas de consistencia blanda, no dolorosas, una cicatriz operatoria circular en el tercio medio de la pierna, existe además una ulceración en la extremidad inferior e interna de 5 centímetros y una más pequeña sobre el maleolo interno; la piel está pigmentada y eczematosa.

Pruebas de Trendelenburg y Perthes: positivas; Pratt: negativa.

Examen general.—Normal.

Exámenes complementarios.—Heces, orina y sangre: negativos.

Diagnóstico.—Ulcera varicosa de la pierna derecha.

Tratamiento.—Operación por la Técnica de Pratt.

Operación el 13 de Mayo de 1944. Principio de la operación a las 10 horas, anestesia raquídea. Incisión transversal de 6 centímetros, ligadura e inyección retrógrada de solución de glucosa al 40%, 20 c. c.; fin de la operación, a las 10 y 20′. Post-operatorio: normal. Los puntos se quitaron a los 8 días; la ulceración cicatrizó en 13 días.

Resultado.—Bueno.

Vº Bº,
Dr. Carlos A. Melville.

OBSERVACION NUMERO OCHO

Primera S. de Cirugía de Mujeres, Sec. B.—Observación Nº 128.

Cirujano: Dr. Enrique Echeverría Avila.

Nombre.—M. G.
Edad.—60 años.
Ocupación.—Oficios domésticos.

Originaria.—San Juan Sacatepéquez.

Residente.—En Guatemala.

Fecha de ingreso.—13 de Mayo de 1944.

Motivo de ingreso.—Curarse las venas hinchadas de las piernas.

Fecha de salida.—29 de Mayo de 1944.

Estado de la enferma al salir.—Curada.

Historia.—Refiere la enferma que durante el 3er. embarazo notó que las venas de las dos piernas se le hincharon, causándole molestias y que no desaparecieron después del parto; acentuándosele la hinchazón y causándole malestar al estar de pié y durante la marcha. Hace 2 años se le acentuaron las molestias por lo que ingresó a este hospital.

Antecedentes personales.—Fisiológicos: menarquia: ?. Tuvo 6 hijos. Menopausia: a los 40 años. Antecedentes patológicos: un aborto por traumatismo, tos frecuente.

Antecedentes hereditarios.—Madre vive y es sana.

Examen físico.—Aspecto general: regularmente nutrida, piel morena; raza ladina. Membranas mucosas, rosadas. Temperatura: 37°. Pulso: 70′ Presión sanguínea: 12 mx 8mn.

Examen de la región enferma.—Miembros inferiores: ambos miembros están surcados por vasos azulosos, que principian a nivel de ambos maleolos y suben por arriba de la rodilla, de consistencia blanda por lugares no dolorosos y otros ligeramente esclerosados.

Pruebas de Trendelenburg y Perthes: positivas. Pratt: negativas.

Examen ginecológico.—Rasgadura perineal de 2º grado, mucosas rosadas, uretra no dá pus a la expresión; cuello grande, orificio entreabierto, Schiller negativo; fondos de saco libres, útero de consistencia dura, volumen disminuído deforme. Anexos normales.

Exámenes complementarios.—Heces, orina y sangre: negativos.

Diagnóstico.—Várices de ambos miembros. Utero en involución.

Tratamiento.—Operación bilateral por la técnica de Pratt.

Operación: el día 20 de Mayo de 1944, con anestesia local novocaína al 1%, 40 c. c. para cada lado. Principio de la operación: 10 y media horas; fin de la operación: 11 y cuarto. Incisiones transversales de 6 centímetros con inyección retrógrada de 5 c. c. de solución de quinina-urea.

Post-operatorio.—Al segundo día la enferma podía caminar con poco dolor; los puntos se quitaron a los 7 días. La enferma salió curada el 29 de Mayo de 1944.

Resultado.—Bueno.

Vº Bº,

Dr. Enrique Echeverría Avila.

OBSERVACION NUMERO NUEVE

Primera S. de Cirugía de Mujeres, Sec. B.—Observación Nº 136.

Cirujano: Dr. Enrique Echeverría Avila.

Nombre.—S. S.

Edad.—35 años.

Ocupación.—Oficios domésticos.

Originaria.—De Jalapa.

Residente.—En Guatemala.

Fecha de ingreso.—20 de Mayo de 1944.

Fecha de salida.—10 de junio de 1944.

Diagnóstico.—Eczema varicoso de la pierna izquierda y várices en ambos miembros. Sarcoptiosis.

Tratamiento.—Operación por la técnica de Pratt.

Estado de la enferma al salir.—Curada.

Historia de la enfermedad.—Refiere la enferma que hace como un año y medio le empezó una comezón localizada en el maleolo externo izquierdo, bajo la forma de una ronchita que le reventó sin ningún traumatismo, habiendo sufrido una abundante hemorragia que se le contuvo con una aplicación de tintura de yodo y vendaje.

Después sintió mejoría durante seis meses al cabo de los cuales, en el mismo lugar la piel se puso roja y dolorosa espontáneamente. En la actualidad su molestia se reduce a dolor en el mismo punto, e hinchazón del pié izquierdo sobre todo en la tarde.

Antecedentes fisiológicos.—Nacida a término, parto normal, menarquia a los 15 años, reglas 2/30, escasa, dolorosa, con coágulos a veces. Dos hijos, un aborto.

Antecedentes patológicos.—Sarampión, viruela, paludismo, disentería, neumonía, flujo vaginal, escaso, de uno a dos días de duración después de la menstruación.

Antecedentes hereditarios.—Padre muerto de causa ignorada. Madre muerta de gripe. Tres hermanas sanas, 5 hermanos sanos. Esposo e hijos sanos.

Examen físico.—Aspecto general, regularmente nutrida, raza ladina, membranas mucosas, rosadas. Temperatura 36.5°. Pulso: 72′. Presión, 10 mx 7 mn.

Examen de la región enferma.—Inspección: en posición dorsal se observa en ambas piernas y muslos trayectos venosos dilatados, flexuosos, distribuídos en forma irregular, de color azul pálido unos y azul obscuro otros, piel seca. Palpación; superficial y profunda practicada desde la punta del pié hasta la raíz del miembro, siguiendo los trayectos venosos dilatados, es indolora; dilataciones blandas como paquetes de gusanos. Sobre la cara anterior del cuello

del pié izquierdo se observa una placa de eczema de 6 centímetros de extensión cubierto de costras, que trasuda líquido amarillento.

Pruebas, Trendelenburg y Perthes: positivas; Pratt: negativas.

EXAMEN GENERAL

Tórax.—Pulmones y corazón: normales.

Abdomen.—Aparato digestivo: normal.

Examen ginecológico.—Mucosas rosadas, periné con rasgadura de grado I; meato no da pus a la expresión; rectocele y cistocele moderados. Al especulun: presencia de cervicitis erosiva grado I. Reacción de Schiller: negativa. Tacto vaginal, fondos de saco laterales y Douglas: libres. Utero: normal (forma, tamaño, consistencia, posición y movilidad).

Diagnóstico ginecológico.—Cervicitis erosiva, grado I y rasgadura del periné de primer grado.

Exámenes complementarios.—Heces, orina y sangre: normales.

Diagnótico.—Eczema varicoso de la pierna izquierda y várices en ambos miembros. Sarcoptiosis.

Tratamiento.—Operación bilateral por la técnica de Pratt.

Operación el 31 de Mayo de 1944 a las 10 y 40′ con anestesia local, novocaína al 1%, 40 c. c. para cada lado; incisiones transversales de 6 centímetros e inyección de 6 c. c. de solución de quinina-urea. Post-operatorio: la paciente se levantó al día siguiente con poco dolor; el eczema principió a mejorar al 3er. día y estaba curado a los 10 días; los puntos se quitaron a los 7 días. La enferma salió curada el 10 de junio de 1944.

Resultado.—Bueno.

Vº Bº,

Dr. Enrique Echeverría Avila.

CONCLUSIONES

PRIMERA.—Es un método mixto que asocia la supresión de la columna sanguínea retrógrada y esclerosa el vaso, constituyendo así el método más efectivo.

SEGUNDA.—Es un método ambulatorio, que disminuye en alto grado el peligro de la intervención.

TERCERA.—Es una operación sencilla que está al alcance de cualquier cirujano, pudiéndose efectuar en el consultorio.

CUARTA.—Cura porque actúa sobre el elemento fisiopatológico de las várices, suprimiendo la insuficiencia valvular y obliterando el vaso.

QUINTA.—Es el método a elegir para el tratamiento de las úlceras varicosas por los magníficos resultados que se obtienen.

SEXTA.—Cura las várices de la safena interna, y las de la safena externa asociando la ligadura de ésta en el hueco poplíteo y haciendo la inyección retrógrada como en la safena interna.

SEPTIMA.—Da según Waugh el 3% de recidivas en los casos tratados en la Clínica Mayo, siempre que las indicaciones estén bien seguidas y las pruebas bien efectuadas.

FEDERICO CASTELLANOS A.

Imprímase:
ANTONIO G. VALDEAVELLANO,
Decano.

BIBLIOGRAFIA

1.—Anatomía Descriptiva "Testut y Latarjet." Angiología.
2.—Anatomía Topográfica "Testut y Jacob", Salvat ed., 1940.
3.—*Bernsten.*—"Acta Chir. Scand", núm. 62, 27, p. 61.
4.—*Barker R. F.*—"Am. J. Surg., abril, 1937, pág. 386.
5.—Compendio Médico.—Año 1943. Número 33, pág. 10.
6.—*D' Takats, G. y Quint H.*—"Surg. Gynec. & Obst."—Marzo 1930, pág. 546.
7.—*Dios Eduardo.*—"Clínica Quirúrgica".—A. López, ed. 1941.
8.—*E. Follin.*—"Patología Externa", 2º tomo, pág. 539.
9.—*Homans, Hohm.*—"Tesxtbook of Surgery", Charles L. Thomas, 1940.
10.—Historia de la Medicina.—*Arturo Castiglioni.*
11.—*Klemperer.*—Clínica Médica.
12.—Patología Externa.—*Forgue.*
13.—*Pratt G. H.*—"J. A. M. A.", julio 12 1941, pág. 100.
14.—*Pearce, Maunsel B.*—Surgery 14-901, diciembre de 1943.
15.—*Reccius A. E.*—"Tratado de Diagnóstico Quirúrgico."
16.—*Schermann R. Stanton.*—International Surgical Digest.
17.—Tesis. Tratamiento quirúrgico dos Varizes do membro inferior.—*Doctor Francisco de Asis Galvo Porto,* 1931.
18.—Terapéutica.—*Richaud.*
19.—Terapéutica clínica.—*Savy.*

PROPOSICIONES

Anatomía Descriptiva	Vena safena interna.
Anatomía Topográfica	Triángulo de Scarpa.
Anatomía Patológica y Patología General	Sarcomas.
Bacteriología	Neumococo.
Botánica Médica	Digitalis purpurea.
Clínica Quirúrgica	Punción lumbar.
Clínica Médica	Exploración del Estómago.
Fisiología	Circulación venosa.
Física Médica	Medida de la presión venosa.
Medicina Legal y Toxicología	Intoxicación por la estricnina.
Obstetricia	Pelvimetría externa.
Patología Médica	Nefrosis.
Patología Quirúrgica	Heridas del abdomen.
Patología Tropical	Uncinariasis.
Pediatría	Estenosis pilórica del niño.
Psiquiatría	Delirium tremens.
Parasitología	Necator Americano.
Química Biológica	Permeabilidad celular.
Química Inorgánica	Sulfato de magnesia.
Química Orgánica	Glucosa.
Técnica Operatoria	Apendicectomía.
Terapéutica	Estricnina.