UNIVERSIDAD DE SAN CARLOS DE GUATEMALA

FACULTAD DE CIENCIAS MEDICAS

REPUBLICA DE GUATEMALA, CENTRO AMERICA

Consideraciones sobre la Anestesia Loco-Regional Inguinoabdominal, para la cura operatoria de las Hernias Inguinales.

TESIS

PRESENTADA A LA JUNTA DIRECTIVA

DE LA

FACULTAD DE CIENCIAS MEDICAS

DE LA

UNIVERSIDAD DE SAN CARLOS DE GUATEMALA

POR

HUMBERTO SAMAYOA RUEDA

EN EL ACTO
DE SU INVESTIDURA DE

MÉDICO Y CIRUJANO

FEBRERO DE 1947

TIP. SÁNCHEZ & DE GUISE.
8ª Avenida Sur Nº 30.

PLAN DE EXPOSICION

INTRODUCCION.

CAPITULO I.—Consideraciones anatómicas.

CAPITULO II.—Anestesia inguinoabdominal.

a) Consideraciones generales;
b) Material empleado;
c) Técnica de la anestesia;
d) Variantes de la técnica.

CAPITULO III.—Ventajas.

CAPITULO IV.—Indicaciones y contraindicaciones.

OBSERVACIONES.

CONCLUSIONES.

BIBLIOGRAFIA.

PROPOSICIONES.

INTRODUCCION

Desde tiempos muy remotos, el bisturí ha ocupado su trono en el arte de curar; los hindúes le daban a la cirugía tanta importancia que Susruta calificaba al médico que no podía operar como "pájaro con una sola ala." Pero si bien es cierto que el cuchillo comenzó a salvar vidas, no por eso dejó de traer una nueva tortura; oigamos a este respecto las palabras de Celso: "Resuelto a curar a los pacientes sometidos a su cuidado, el cirujano debe ser sordo a los gritos y llantos y actuar sin hacer caso de los lamentos."

El paciente, aullando de espanto, era arrastrado hasta la mesa de operaciones por hombres robustos que le ataban pies y manos, entonces el cirujano podía comenzar su cruel tarea ante la desesperación del paciente que con plena conciencia, observaba los instrumentos en las manos del torturador. Podría decirse que el espíritu humano, insatisfecho con el dolor libremente distribuído por la naturaleza, había decidido enriquecerlo con las agonías artificiales de la cirugía.

Para aliviar el dolor en general y en particular el producido por el bisturí del cirujano, se ha recorrido un camino que al principio fué grandemente influído por ideas religiosas, ideas que sirvieron de lastre al progreso en este terreno.

Caminando a través de la búsqueda para aliviar el dolor, producido por la cirugía, encontramos grandes figuras, que se agigantan al correr de los años, como si la miseria en que vivieron en su tiempo, fuera un pedestal que aún creciera bajo el influjo de la inspiración científica que los guiara en sus descubrimientos.

En el peregrinaje para encontrar el método ideal de anestesia, se han usado diferentes procedimientos, sin que hasta la fecha haya sido encontrado el que satisfaga en toda circunstancia; y teniendo cada uno sus indicaciones, me he dicidido a insistir sobre la anestesia loco-regional en la cura de hernia inguinal, porque es un procedimiento que todo práctico debe conocer y saber usar en cualquier momento y la cual he visto que algunos cirujanos miran con desprecio, desprecio que tal vez se deba a que cuando se ven forzados a usarla, no les da los resultados deseados, terminando la operación con anestesia general por el éter.

CAPITULO I

ANATOMIA DE LA REGION

Región inguinoabdominal.—Esta región ocupa la parte anterior e inferior de la pared lateral del abdomen, tiene una forma triangular, con los límites siguientes: 1º—Abajo, el pliegue de la ingle, que la separa del muslo o mejor dicho de la región inguinocrural; 2º—Adentro, por el borde externo del músculo recto mayor del abdomen; 3º—Arriba, por una línea horizontal que, partiendo de la espina ilíaca anterosuperior, termina en el borde externo de este músculo recto mayor. En profundidad, esta región se extiende hasta el peritoneo parietal inclusive.

Capas superficiales.—Formadas por la piel y el tejido celular subcutáneo en el cual caminan los vasos y nervios superficiales.

Piel.—Es lampiña hacia fuera, está cubierta hacia dentro por pelos más o menos gruesos, que no son más que continuación de los que ocupan la región suprapúbica. Es muy elástica y se deja distender con facilidad. Es movible en toda la extensión de la región, salvo a nivel del pliegue de la ingle, en este sitio adhiere al borde anterior del arco crural de una manera suficientemente íntima para impedir que las colecciones líquidas, desarrolladas en el tejido celular subcutáneo, desciendan al muslo.

Tejido celular subcutáneo.—Está dispuesto como una verdadera fascia superficial de dos hojas, en el intervalo de las que se reúne cierta cantidad de grasa, muy variable según los sujetos. En la parte infero-interna de la región, hay cierto número de laminillas elásticas, de coloración amarillenta, más o menos anastomosadas las unas con la otras, que descienden hacia el cordón: es el aparato suspensorio de las bolsas, el cual se continúa a una altura variable, con la fibras musculares lisas que constituyen el dartos.

Señalamos también, en el mismo punto, pero en un plano profundo, la existencia de un fascículo fibroso que, saliendo de la línea media un poco por encima del pubis, se dirige en seguida hacia abajo y afuera, cruza oblicuamente el arco crural y se termina en el muslo en la aponeurosis del recto interno, es la fascia femoralis abdominalis de Thompson, la faja ventral de Velpeau. En su trayecto descendente, este fascículo cubre la parte interna del anillo inguinal (cubierta fibrosa del anillo inguinal externo de Thompson), y de aquí el papel importante que antes se le atribuía en la estrangulación de las hernias inguinales. Hoy es uni-

versalmente admitido que la fascia de Thompson no existe más que en ciertos sujetos muy musculosos y además, que no ejerce ninguna influencia en la evolución de las hernias.

Vasos y nervios superficiales.—Los vasos que caminan en el tejido celular subcutáneo, son:

a) Las arterias provienen en gran parte de la subcutánea abdominal, rama de la femoral, esta arteria (subcutánea abdominal) generalmente muy delgada, cruza por arriba el arco crural, llega a la región inguinoabdominal y termina allí por varias ramificaciones divergentes, que se anastomosan a la vez con la epigástrica, las lumbares y la circunfleja ilíaca. A las ramas de la arteria subcutánea abdominal hay que añadir además algunos ramos ascendentes de la arteria pudenda externa superior, que van por las cercanías del orificio externo del conducto inguinal: uno de estos ramos costea ordinariamente el borde superior del orificio.

b) Las venas de la región, venas subcutáneas abdominales o venas tegumentarias abdominales, descienden hacia el pliegue de la ingle, unas acompañando a las arterias y otras siguiendo un trayecto independiente. Terminan, parte en la safena interna, parte en las pudendas externas superiores: algunas, provenientes de la parte externa, van a parar directamente a la vena femoral, atravesando la fascia cribiforme.

c) Los linfáticos superficiales siguen el mismo trayecto que las venas, van a parar a los grupos súperoexterno y súperointerno de los ganglios superficiales del pliegue de la ingle. Estos ganglios están situados por debajo del pliegue de la ingle y por lo tanto, pertenecen a la región inguinocrural. Algunos autores han señalado la existencia, un poco por encima del pliegue de la ingle, por consiguiente en plena región inguinoabdominal, de tres ganglios a las cuales van algunos linfáticos que salen del pene. Estos ganglios superinguinales se encuentran rara vez, una sola en sesenta sujetos según Estevenet.

d) En cuanto los nervios, todos sensitivos, emanan de las últimas ramas intercostales y de las dos ramas abdóminogenitales del plexo lumbar.

Aponeurosis superficial.—Por debajo de la fascia superficial encontramos una lámina celulosa, siempre muy delgada, que se extiende sobre el músculo oblicuo mayor: es la aponeurosis de envoltura del oblicuo mayor, que es preciso no confundir con sus aponeurosis de inserción. Por lo demás, hacia adentro se prolonga sobre esta aponeurosis de inserción del músculo oblicuo mayor.

Capa muscular.—Esta capa nos presenta tres músculos: oblicuo mayor, oblicuo menor y transverso.

Oblicuo mayor.—El músculo oblicuo mayor se encuentra reducido a algunos fascículos carnosos que ocupan la parte súpero-externa de las región.

Estos fascículos carnosos son continuados hacia adentro por una fuerte aponeurosis que constituye la aponeurosis de inserción del músculo y que se termina como sigue:

a) Sus fascículos superiores, siguiendo una dirección transversal, pasan por delante del recto mayor del abdomen y van a terminar en la línea blanca.

b) Sus fascículos inferiores (los que nacen cerca de la espina ilíaca anterosuperior) se dirigen oblicuamente hacia abajo y adentro siguiendo el pliegue de la ingle, donde forman una cinta fuertemente tensa, una especie de cuerda saliente, que es el arco crural. Pasando por encima de la fascia ilíaca, cierto número de los fascículos precitados se fijan íntimamente a esta aponeurosis. Los otros, continuando su trayecto, pasan primeramente, a manera de puente, por encima de los vasos femorales y luego, reflejándose de adelante atrás y de abajo arriba, al mismo tiempo que se ensanchan en forma de abanico, van a terminarse en la cresta pectínea: esta porción refleja de la aponeurosis de inserción del oblicuo mayor es el ligamento de Gimbernat.

c) Sus fascículos medios, los más interesantes, se dirigen oblicuamente hacia el pubis, dividiéndose antes de llegar a él en tres paquetes, dos superficiales (uno interno y otro externo) y otro profundo: el paquete superficial externo, de 4 a 6 milímetros de anchura, se inserta en la espina del pubis por la mayoría de sus fibras (las otras se entrecruzan por delante de la sínfisis con sus similares del lado opuesto); el paquete superficial interno, un poco más ancho que el externo, como el oblicuo hacia abajo y adentro, se dirige hacia la sínfisis pubiana y se termina allí entrecruzándose con el fascículo homólogo venido del lado opuesto; el paquete profundo, más conocido con el nombre de ligamento de Colles, sebrepasa la línea media (por detrás del precedente) y, ya en el lado opuesto, se fija a la vez en el labio anterior del borde superior del pubis y en la parte interna de la cresta pectínea.

Los tres fascículos del músculo oblicuo mayor que se insertan en el pubis limitan un espacio triangular por el cual sale el cordón espermático, y que no es otro que el orificio externo o superficial del conducto inguinal. De modo que los tres fascículos en cuestión son los pilares del conducto inguinal: el fascículo super-

ficial externo, el pilar externo; el fascículo superficial interno, el pilar interno; el fascículo profundo o ligamento de Colles, el pilar posterior.

Los dos pilares, interno y externo están unidos el uno al otro en su parte superior por fibras transversales que indistintamente se designan con los nombres diversos de fibras intercolumnarias (porque van del pilar externo al pilar interno), fibras en bandolera y fibras arciformes. Estas fibras dan por resultado, primero mantener ambos pilares en sus relaciones recíprocas y después redondear en este punto, el orificio que limitan y que sin ellas terminaría en una larga punta. Conviene añadir que las fibras arciformes no existen solamente en la parte superior del orificio externo del conducto inguinal: se las encuentra también hacia atrás hasta la espina ilíaca anterosuperior, formando una especie de sistema especial, que refuerza la aponeurosis del oblicuo mayor en toda su parte inferior. La significación de estas fibras, algunas de las cuales pueden seguirse hasta la línea media, no está todavía bien dilucidada. Puede, sin embargo, afirmarse que cierto número de entre ellas son manifiestamente la continuación de las fibras mismas del oblicuo mayor, las cuales, al nivel del arco crural, se enderezan para dirigirse, siguiendo un trayecto oblicuamente ascendente, hacia la línea media. Otras, y en particular las que redondean el vértice del orificio inguinal, procederían del oblicuo mayor del lado opuesto.

Oblicuo menor.—Si incindimos el oblicuo mayor y lo separamos a la vez hacia arriba y abajo, encontramos en nuestra región inuginoabdominal: 1º—En la parte inferior, el cordón espermático, atravesando el conducto que le es propio, el conducto inguinal. 2º—Por encima del cordón, el oblicuo menor, o más exactamente, los fascículos inferiores del oblicuo menor, pues la mayor parte de este músculo pertenece a la región costoilíaca.

Estos fascículos nacen, por fuera, de la espina ilíaca anterosuperior y del tercio externo (algunas veces de la mitad externa) del arco crural. De allí se dirigen oblicuamente hacia adentro y abajo y, un poco antes de llegar al recto mayor, terminan en una aponeurosis, que es la aponeurosis de inserción del oblicuo menor. Esta aponeurosis, en la parte superior de la región, pasa por delante del recto mayor para alcanzar la línea blanca. Su parte más baja, encorvándose hacia abajo y adentro, se fusiona con la aponeurosis del transverso para ir a insertase, con esta última, en el pubis, la espina púbica y hasta en la cresta pectínea. Insistiremos después sobre estas últimas inserciones.

Los fascículos inferiores del oblicuo menor, describen una curva cuya concavidad, dirigida hacia abajo, abraza la parte

superior del cordón; los fascículos precitados cruzan oblicuamente el cordón de tal manera que, colocados primeramente por delante de él, pasan poco a poco a su parte posterior.

Por debajo del borde inferior del músculo oblicuo menor se ve un fascículo carnoso especial, el fascículo externo del cremáster. Sale del arco crural enfrente de la espina ilíaca anteroinferior; luego, en vez de dirigirse por encima del cordón, como lo hace el oblicuo menor, sigue su lado anterior, sale con él por el orificio externo del conducto inguinal y desciende a las bolsas. Recordemos de paso que el fascículo externo del cremáster a su salida del conducto inguinal se reúne con un segundo fascículo, el fascículo interno, que viniendo de la región del pubis (se le llama también fascículo pubiano), desciende por el lado interno del cordón.

Transverso.—Este músculo como el oblicuo menor, no pertenece a la región inguinoabdominal más que por sus fascículos inferiores. Nacidos de la espina ilíaca anteroposterior y del tercio externo del arco crural, estos fascículos se dirigen oblicuamente hacia adentro y abajo, terminando en una aponeurosis, la aponeurosis de inserción del transverso. Esta aponeurosis se conduce poco más o menos como la del oblicuo menor; mientras que su parte superior alcanza la línea blanca (siempre pasando por delante del recto mayor), su parte inferior, dirigiéndose oblicuamente hacia abajo, se inserta en el pubis desde la sínfisis hasta la cresta pectínea: a esta parte inferior de la aponeurosis del transverso, reunida a la parte correspondiente de la del oblicuo menor, los autores ingleses le han dado el nombre de tendón conjunto, denominación que en estos últimos tiempos ha pasado a la nomenclatura francesa.

Tendón conjunto.—Puede definirse así: el tendón común a los fascículos inferiores de los dos músculos oblicuo menor y transverso. Visto por su cara anterior, se nos aparece bajo la forma de una lámina aponeurótica, dispuesta en sentido frontal, de forma irregularmente triangular. Su vértice, dirigido hacia arriba y fuertemente truncado, no tiene ningún límite bien preciso; se continúa con los fascículos inferiores del oblicuo menor y del transverso. Su base, representada por la inserción inferior del tendón, corresponde sucesivamente a la sínfisis pubiana, a la parte de pubis comprendida entre el ángulo y la espina, a la cresta pectínea (cubierta por el ligamento de Cooper) en una extensión de 10 a 20 milímetros, a veces más. Su borde interno, situado por delante del piramidal y del recto mayor, se continúa sin línea de demarcación alguna con la vaina fibrosa de este último músculo.

Su borde externo es libre, pero extremadamente variable: en los casos en que el tendón conjunto es débil y mal diferenciado, este borde es poco claro porque está formado por fascículos tendinosos delgados y más o menos diseminados; por el contrario, en los sujetos en que el tendón conjunto está bien desarrollado, este mismo borde forma como una arista resistente que se percibe muy bien con el dedo. Ligeramente curvo, con la concavidad dirigida hacia afuera, el borde externo del tendón conjunto se acerca más o menos al orificio interno del conducto inguinal; no llega hasta él, sin embargo, estando siempre separado por los vasos epigástricos y, por dentro de estos vasos, por una zona de extensión variable y fácilmente depresible, que está formada por la fascia transversal. Nos ocuparemos de él más adelante al tratar del conducto inguinal. Por delante, el tendón conjunto está en relación: 1º—Con la aponeurosis del oblicuo mayor, que lo cubre en toda su extensión; 2º—Con el ligamento de Colles, que oculta su parte inferior y que es preciso incindir y reclinar para ver bien sus inserciones inferiores; 3º—Con la parte correspondiente del cordón. Por detrás, corresponde sucesivamente, yendo de dentro a fuera: 1º—Al piramidal del abdomen; 2º—Al recto mayor; 3º—A la fascia transversal, y sobre todo a la parte de la fascia transversal que costea el borde externo del recto mayor y que ha recibido el nombre (muy mal justificado en la mayoría de casos) de ligamento de Henle.

Vasos y nervios de la capa muscular.—Las arteriolas que caminan por la capa muscular no tienen gran importancia; provienen en parte de las arterias lumbares y en parte de la rama abdominal de la circunfleja ilíaca. Las venas siguen el trayecto de las arterias, siendo también casi insignificantes. Los linfáticos profundos terminan la mayoría en los ganglios ilíacos y en los ganglios epigástricos. Los nervios a la vez sensitivos y motores, provienen del abdóminogenital mayor y del menor, ramas del plexo lumbar. Estos dos nervios, después de haber caminado algún tiempo entre el oblicuo menor y el oblicuo mayor, penetran en el conducto inguinal y lo recorren en toda su extensión.

Capas retromusculares.—Por detrás de los músculos descritos, encontramos las tres formaciones siguientes: 1º—La fascia transversal; 2º—El tejido celular subperitoneal; 3º—El peritoneo.

Fascia transversal.—Está representada por una lámina celulosa o aponeurótica que cubre la cara profunda del músculo transverso. Ocupa toda la extensión de la región, es delgada y sim-

plemente celulosa en la mayor parte de su extensión, adquiere en ciertos puntos un espesor y una resistencia particulares. Esto depende de que en estos sitios está reforzada por numerosas fibras, unas verticales y otras transversales, que constituyen el ligamento de Henle, el ligamento de Hesselbach y la cinta iliopubiana.

El ligamento de Henle, situado inmediatamente por fuera del músculo recto mayor, tiene la forma de un pequeño triángulo de base inferior. Su borde interno, oblicuo hacia abajo y adentro, corresponde al borde externo del recto mayor, con el cual se confunde. Su borde externo, oblicuo hacia abajo y afuera, es cóncavo, falciforme, de donde el nombre de hoz inguinal, falx inguinalis, que se ha dado al ligamento de Henle en la nomenclatura anatómica de His. Su base corresponde al ligamento de Cooper, con el cual se fusiona. De sus dos caras, la posterior está cubierta por el tejido celular subperitoneal; la anterior corresponde al tendón conjunto y le adhiere íntimamente. El ligamento de Henle dista mucho de ser constante y, seguramente, con frecuencia se le ha confundido (mirando la región por su cara abdominal) con lo que en realidad era el tendón conjunto.

El ligamento de Hesselbach o ligamentum interfoveolare de los anatomistas alemanes, así llamado (de inter, entre y foveola, fosita) por su situación entre la fosita inguinal externa y la fosita inguinal media, es una pequeña lámina fibrosa, de dirección vertical, que se encuentra situada sobre el borde interno del orificio interno del conducto inguinal, entre este orificio y la arteria epigástrica. Triangular como el ligamento de Henle, se fija por abajo, por su base, a la parte correspondiente del arco crural o bien a la cinta iliopubiana. Su vértice, dirigido hacia arriba, se pierde insensiblemente en la fascia transversal; sube a veces hasta el ángulo externo del arco de Douglas y de aquí que algunos autores lo designen con el nombre de pilar externo del arco de Douglas.

La cinta iliopubiana de Thompson, está representada por un pequeño paquete de fibras transversales que se extienden de la región del pubis a la espina ilíaca anterosuperior. Estas fibras, fibras iliopubianas, nacen, por su extremidad interna, de la espina del pubis y de la cresta pectinea, no siendo raro ver las fibras más elevadas continuar el borde lateral del adminiculum lineae albae. De la espina pubiana se dirigen oblicuamente hacia afuera y arriba, pasan primeramente por encima de los vasos femorales, cruzan en seguida el psoas ilíaco, o más exactamente la fascia ilíaca que lo cubre, y finalmente, llegan a la espina ilíaca anterosuperior.

Allí se ensanchan en forma de pequeño abanico, cuyos fascículos divergentes van a fijarse, parte a la espina misma y parte al labio interno de la cresta ilíaca. Como se ve, la cinta iliopubiana sigue bastante exactamente, pero en un plano algo posterior, el mismo trayecto que el arco crural. Además, a nivel del anillo crural y a nivel del ligamento de Gimbernat, las dos formaciones fibrosas se ponen en contacto y se fusionan más o menos por sus bordes correspondientes. Respecto a sus dimensiones, la cinta iliopubiana es extremadamente variable, como todas las láminas fibrosas que acabamos de describir: mide, por término medio, de 4 a 5 milímetros de altura, siendo de notar que es mucho más ancha en sus dos extremidades que en su parte media. Al pasar por debajo de los dos ligamentos de Henle y de Hesselbach, la cinta iliopúbica se fusiona íntimamente con estos dos ligamentos, los cuales ordinariamente le envía algunas fibras de refuerzo.

Tejidos celular subperitoneal, vasos epigástricos.—El tejido celular subperitoneal aumenta de espesor a medida que se acerca al arco, detrás del cual forma el espacio de Bogros. Además, se divide en dos capas: una superficial o externa, que refuerza por detrás a la fascia transversal, y otra profunda o interna, que corresponde al peritoneo y que queda adherida a esta serosa si se la quita por simple despegamiento. De estas dos capas, la primera es más gruesa, más o menos infiltrada de una grasa amarilla: es la fascia transversal celulosa de Richet; la segunda, más fina, más delicada, íntimamente unida al peritoneo, constituye la fascia propia de Cloquet. Los vasos epigástricos (arteria y venas) y sus ramas caminan por el espesor de la fascia transversal celulosa.

Arteria epigástrica.—La arteria epigástrica, cuyo calibre es a veces tan grande como el de la radial, nace del lado anterointerno de la arteria ilíaca externa, a nivel o un poco por encima del arco crural: de allí se dirige transversalmente de afuera a adentro pasando por encima de la vena ilíaca externa; al llegar debajo del orificio interno del conducto inguinal se encorva sobre sí misma para dirigirse oblicuamente hacia arriba y adentro; llega al borde externo de la vaina del recto mayor (a 45 milímetros aproximadamente por encima del arco crural) y penetra en esta vaina para entrar en la región esternopubiana, donde termina. De esta breve descripción resulta que la arteria epigástrica, en su travesía inguinoabdominal, nos presenta dos porciones: una horizontal y paralela al arco, midiendo de 10 a 15 milímetros; la otra oblicuamente ascendente de 50 a 60 milímetros de largo, recorriendo una línea que, partiendo del ombligo, termínase en la parte media

del arco, o más exactamente a 2 centímetros por dentro de la parte media de él.

Al reunirse, las dos porciones precitadas de la arteria epigástrica forman, entre el anillo crural (que está por debajo) y el orificio interno del conducto inguinal (que está por encima), a 2 centímetros aproximadamente por dentro de la mitad del arco, una especie de asa cuya concavidad, dirigida hacia arriba y afuera, es abrazada, en el hombre, por el conducto deferente y la arteria deferencial, los cuales describen en este sitio una asa dirigida en sentido inverso. En la mujer, el asa de la epigástrica es costeada por el ligamento redondo y la arteriola que lo acompaña.

En esta porción inicial de su trayecto la arteria epigástrica camina en el tejido celular subperitoneal del espacio de Bogros, entre la fascia transversal, que está por delante, y el peritoneo, que está por detrás. Corresponde a la pared posterior del conducto inguinal, y para descubrirla en este sitio se aconseja incindir la pared anterior del conducto y emupujar el cordón hacia arriba: a través de la fascia transversal se percibe entonces la arteria, rodeada de sus dos venas.

La epigástrica también, al describir su curso, separa las dos fositas inguinales interna y externa: por dentro de ella está la fosita interna y por fuera la fosita externa. En el caso de hernia inguinal, resulta que las relaciones de la arteria con el cuello del saco variarán según que el intestino se introduzca por la fosita externa (hernia oblicua externa), o por la fosita interna (hernia directa). En el primer caso la arteria corresponde al borde interno del cuello y en el segundo corresponderá a su lado externo. Por consiguiente, en el caso de estrangulación de la hernia, el cirujano deberá practicar el desbridamiento del cuello, sea hacia afuera, sea hacia adentro, según se trate de una hernia oblicua externa o de una hernia directa. Pero como en la práctica resulta casi siempre imposible reconocer de qué variedad de hernia se trata cuando se interviene, será mucho más prudente, si se quiere tener la seguridad de evitar herir la epigástrica, no desbridar nunca el cuello ni hacia afuera ni hacia adentro (lo que expondría a la herida de la arteria en el caso en que se hubiese cometido error en el diagnóstico de la variedad de la hernia) sino desbridar directamente hacia arriba.

Muy cerca de su origen la arteria epigástrica proporciona tres colaterales: la funicular, la suprapúbica y la anastomótica de la obturatriz. La arteria funicular, muy delgada, penetra en el conducto inguinal, atravesando su pared posterior, y se reúne con el cordón, al cual acompaña hasta el testículo. En la mujer va con el ligamento redondo y, como este último, se termina en los grandes labios. La arteria suprapúbica, también de dimen-

siones pequeñas, se dirige transversalmente hacia adentro, costeando el arco crural o caminando un poco por encima de él; se anastomosa por encima del pubis con la del lado opuesto. La arteria anastomótica de la obturatriz, como su nombre indica, desciende hacia la arteria obturatriz, sea verticalmente, sea describiendo una ligera curva de concavidad externa, y se une a este último vaso. Ordinariamente de pequeño calibre, es a veces bastante voluminosa para que en este caso pueda considerársela con razón como el origen verdadero de la obturatriz.

Venas epigástricas.—Dos venas satélites, una interna y otra externa, acompañan a la arteria epigástrica. Caminan, como la arteria, en el espesor de la fascia transversal celulosa y desembocan en la porción inicial de la vena ilíaca externa, sea aisladamente, sea por un tronco común: esta última disposición suele ser la más frecuente. En el curso de su trayecto, ambas venas epigástricas están unidas por anastomosis transversales u oblicuas, bastante numerosas a veces para formar una especie de plexo. Añadamos que las venas epigástricas, muy cerca de su terminación, se anastomosan con la vena obturatriz y reciben, como afluentes, las venas suprapúbicas y el paquete posterior de las venas espermáticas.

Peritoneo.—El peritoneo parietal se extiende regularmente por la cara posterior de la región inguinoabdominal. Cerca del conducto inguinal, nos ofrece cierto número de depresiones que se designan con el nombre de fositas inguinales, las que describiremos a continuación del conducto inguinal en el hombre y en la mujer.

Conducto inguinal en el hombre.—Dijimos ya antes que la pared abdominal anterior está atravesada, en la parte interna de la región inguinoabdominal, por el cordón espermático; el conducto inguinal es el espacio que ocupa el cordón en su trayecto parietal. Digamos en seguida que este espacio no está limitado por paredes propias, claramente diferenciadas y continuas unas con otras. El cordón espermático, para salir afuera, se fragua un camino a través de los diferentes planos de la pared abdominal, como lo haría un nervio o un vaso. El conducto inguinal no es, pues, un conducto en el sentido propio de la palabra, sino un simple trayecto, y de aquí el nombre de trayecto inguinal con que lo designan ciertos autores. Está situado inmediatamente por encima de la mitad interna del arco crural, cuya dirección sigue, y como él, se dirige oblicuamente de arriba a abajo, de fuera a adentro y algo de atrás a adelante. Su longitud en el hombre

adulto es de 4 a 5 centímetros. Su anchura varía, naturalmente, según las dimensiones eminentemente variables de su contenido; ancho cuando el cordón es voluminoso, es relativamente estrecho cuando el cordón es delgado. Añadamos que en estado patológico, y en particular en el caso de hernia, sufre modificaciones considerables en su forma y en sus dimensiones, ensanchándose y acortándose al mismo tiempo que su oblicuidad disminuye. En las hernias antiguas y voluminosas desaparece casi completamente como conducto, no estanto representado más que por un ancho orificio, por el cual se penetra directamente en el abdomen. Describiremos sucesivamente, a propósito del conducto inguinal: 1º—Sus paredes; 2º—Sus dos orificios; y 3º—Su contenido.

Paredes.—En número de cuatro, las paredes del conducto inguinal se distinguen en anterior, posterior, inferior y superior.

Pared anterior.—La pared anterior es a la vez muy gruesa y muy resistente. De atrás a adelante está constituída: 1º—Por la aponeurosis de inserción del oblicuo mayor, cuyas fibras están más o menos apretadas y son más o menos sólidas según los sujetos; 2º—Por la aponeurosis de envoltura del músculo oblicuo mayor; 3º—Por el tejido celular subcutáneo y la piel. Todas estas formaciones nos son ya conocidas y no insistiremos más. Recordaremos que la cara anterior del cordón está seguida por el fascículo externo del cremáster, el cual, por este hecho, forma parte de la pared anterior del conducto.

Pared posterior.—La pared posterior es más delgada y también mucho más irregular. Para ponerla al descubierto basta separar hacia abajo la aponeurosis del oblicuo mayor y quitar el cordón. Si entonces la seguimos de afuera a adentro notamos que está formada sucesivamente: 1º—Hacia afuera, entre el orificio interno del conducto inguinal y los vasos epigástricos, por la fascia transversal, reforzada en este sitio por el ligamento de Hesselbach; 2º—Más lejos, por la fascia transversal sola; 3º—Más lejos todavía, por la fascia transversal, reforzada a la vez por el ligamento de Henle, el tendón conjunto y el ligamento de Colles.

La pared posterior presenta, pues, tres zonas de espesor muy diferente: una zona externa, pequeña, que rodea hacia adentro el orificio interno del canal y que es relativamente resistente: una zona interna, mucho más extensa y sobre todo mucho más resistente, que ocupa toda la anchura del tendón conjunto; una zona media, que se encuentra colocada entre las dos precedentes y que es siempre muy delgada, reducida como ésta a la fascia transversal.

En esta última zona, verdadero punto débil de la pared posterior del conducto, es donde se producen las hernias inguinales llamadas directas. En efecto, cuando se incinde la pared anterior del conducto y se quita el cordón, se ve con frecuencia que la fascia transversal, a nivel del punto débil, es empujada hacia adelante por la impulsión de las asas intestinales que pesan sobre ella. La anchura del punto débil varía con el desarrollo transversal del tendón conjunto; muy estrecho en ciertos sujetos, en quienes éste se acerca mucho a los vasos epigástricos, alcanza, en otros 15, 20 y 25 milímetros de anchura.

Pared inferior.—La pared inferior (borde inferior de ciertos autores) está representada por una especie de canal cuya concavidad está dirigida hacia arriba. Este canal, que es la porción interna del arco crural, pertenece manifiestamente a la aponeurosis de inserción del oblicuo mayor, la cual se ha encorvado hacia atrás y arriba para ir a insertarse en la cresta pectínea. En su borde posterior el cordón está a punto de salir del orificio externo del conducto inguinal, descansa en dicho canal; pero en todo el resto de su extensión está situado encima, y tanto más, cuanto más se acerca al orificio interno.

Pared superior.—La pared superior (borde superior de ciertos autores) está formada por el borde inferior de los músculos oblicuo menor y transverso y por las láminas céluloadiposas que los separan. Hay que notar que los fascículos carnosos de los dos músculos precipitados no existen ordinariamente más que en la porción externa del conducto: en la porción interna han desaparecido (reemplazados entonces por sus tendones), y en este sitio, efecto de la aproximación de las dos paredes anterior y posterior, la pared superior del conducto se ha transformado en un simple borde exclusivamente aponeurótico.

Orificios.—De los dos orificios o anillos del conducto inguinal, el uno es superficial y corresponde a la piel, es el orificio externo o cutáneo; el otro es profundo y está en relación íntima con el peritoneo, es el orificio interno o peritoneal. Notemos cuán inexactas son las expresiones de externo e interno aplicadas a los orificios inguinales, puesto que el orificio cutáneo que se designa con el nombre de externo está mucho más cerca de la línea media que el orificio peritoneal llamado orificio interno. Como están consagradas por el uso, conservaremos estas denominaciones.

Anillo inguinal externo.—El anillo inguinal externo (también llamado superficial o cutáneo) está situado sobre el pubis, inmediatamente por dentro de la espina. Sabemos ya, por

haberlo visto a propósito de la aponeurosis del oblicuo mayor, que corresponde a las inserciones pubianas de este músculo y que resulta de la separación de los dos fascículos tendinosos llamados pilar interno y pilar externo. Está formado: 1º—Hacia afuera, por el pilar externo, que se inserta a la vez en la espina del pubis y delante del cuerpo del mismo; 2º—Hacia adentro, por el pilar interno, que se inserta en la sínfisis; 3º—Hacia arriba, por las primeras fibras arciformes, que van de un pilar a otro; 4º—Hacia abajo, finalmente, por el pilar posterior o ligamento de Colles, procedente del músculo oblicuo mayor del lado opuesto.

Constituido de este modo, el anillo externo del conducto inguinal tiene la forma de un óvalo cuyo diámetro mayor estuviese oblicuamente dirigido de arriba abajo y de fuera a dentro, y cuya extremidad mayor estuviese situada hacia arriba. Mide por término medio de 25 a 28 milímeros de altura por 10 a 12 milímetros de anchura; admite de ordinario el pulpejo del índice.

Estas dimensiones varían en el mismo sujeto, según que la pared abdominal esté en contracción o, por el contrario, relajada: en el primer caso, las fibras tendinosas que circunscriben el anillo están tensas y el orificio se estrecha; en el segundo caso, están relajadas y el orificio se deja dilatar. Por consiguiente cuando quiera explorarse el anillo inguinal, será preciso tener cuidado de poner los pilares en relajación y, para esto, examinar al enfermo acostado, con los músculos en flexión y abducción. Es igualmente la posición que convendrá dar al enfermo en el que nos propongamos practicar la taxis.

Existen a veces, por encima del anillo inguinal externo (algunas veces por debajo), uno o dos orificios más pequeños, redondeados, ovalados o rómbicos, por los cuales salen vasos, filetes nerviosos o simples paquetes adiposos. Estos anillos accesorios, verdaderas fisuras de la aponeurosis del oblicuo mayor, pueden, en estado patológico, dar paso a las hernias epiplóicas y hasta a asas intestinales: estas hernias son descritas con el nombre de hernias por rasgadura.

Anillo inguinal interno.—El anillo inguinal interno (llamado también profundo o peritoneal) corresponde a la parte media del arco crural. Está situado un poco por dentro de la mitad de este arco, de 15 a 18 milímetros por encima de él, a 50 milímetros por fuera de la espina del pubis, a 70 milímetros de la línea blanca. Este orificio tiene más bien la forma de una hendidura vertical que la de un anillo: su diámetro mayor, medido de arriba abajo, tiene de 10 a 15 milímetros. Su lado externo es poco marcado. Su lado interno, por el contrario, bien limitado, reviste la forma de un repliegue semilunar o falciforme, cuya

concavidad mira hacia afuera y arriba; como ya lo hemos visto, está reforzado por el ligamento de Hesselbach. Sobre el orificio interno del conducto inguinal se extiende la hoja parietal del peritoneo, que presenta en este sitio una ligera depresión en forma de fosita.

Contenido.—El conducto inguinal contiene el cordón espermático, constituido por: 1º—El conducto deferente, con su arteria, la arteria deferencial, rama de la vesical inferior o de la hemorroidal media; 2º—La arteria espermática, rama de la aorta; 3º—La arteria funicular, rama de la epigástrica; 4º—El paquete venoso posterior y el paquete venoso anterior, que desembocan, el primero en la vena epigástrica, el segundo en la vena cava inferior (en el lado derecho) y en la vena renal izquierda (en el lado izquierdo); 5º—Los linfáticos del testículo, que van a los ganglios lumbares; 6º—Filetes nerviosos del gran simpático. Todos estos elementos, reunidos unos a otros por tejido celular intersticial, están envueltos en una vaina común de naturaleza fibrosa, que es la fascia transversal, la cual se ha reflejado sobre el cordón a nivel del anillo inguinal interno. Añadamos que sobre la vaina fibrosa del cordón caminan tres filetes nerviosos: el ramo genital del abdóminogenital mayor, que sigue su cara superior; el ramo genital del abdóminogenital menor, que sigue su cara superior; el ramo genital del génitocrural, que camina por debajo de él, sobre la pared inferior del conducto. Estos tres nervios salen del conducto por su orificio externo para terminarse en la piel del escroto y de la región suprapúbica.

Conducto inguinal en la mujer.—El conducto inguinal de la mujer, da paso al ligamento redondo del útero acompañado por los tres filetes nerviosos arriba descritos y algunos vasos de muy poca importancia. Está exactamente constituido como el del hombre, del cual no difiere más que por sus dimensiones: ordinariamente es un poco más largo (4 a 5 milímetros), pero también más estrecho, tanto en su parte media como a nivel de sus dos orificios, lo que depende de las dimensiones más reducidas de su contenido. El orificio superficial en particular, apenas es aparente, notándosele con el dedo más fácilmente que con la vista.

Fositas inguinales.—Para completar el estudio de la región inguinoabdominal, la examinaremos por su cara posterior o peritoneal, que prolongaremos por el momento, hasta la línea media.

Vista de frente, notamos por encima del pubis y del arco crural, tres cordones que caminan por debajo del peritoneo y que están parcialmente cubiertos por la serosa. De adentro a fuera son: 1º—El uraco, cordón fibroso impar y mediano, proveniente

de la obliteración del pedículo de la alantoides y extendiéndose, a lo largo de la línea blanca, desde el vértice de la vejiga al ombligo; 2º—El cordón fibroso resultante de la obliteración de la arteria umbilical, que, partiendo de la cara lateral de la vejiga, se dirige oblicuamente hacia arriba y adentro, se acerca poco a poco al uraco, lo alcanza y sube con él hasta el ombligo; 3º—La arteria epigástrica que, como vimos, se dirige hacia arriba y adentro, hacia el borde externo del recto mayor, siguiendo el lado infero-interno del orificio profundo del conducto inguinal.

Estos tres cordones, levantan el peritoneo, formando en este sitio tres repliegues más o menos salientes. En el intervalo de estos pliegues, y limitadas por ellos, se encuentran depresiones, conocidas con el nombre de fositas inguinales. Se encuentran tres, que de fuera a dentro son: la fosita inguinal externa, la fosita inguinal interna y la fosita vésicopubiana. La fosita inguinal externa está situada por fuera de la arteria epigástrica, por fuera también del conducto deferente y de la arteria espermática. Corresponde a la parte superior y externa del orificio interno del conducto inguinal. El peritoneo se deprime en ella en forma de embudo, formando en este sitio la única barrera que separa el intestino de los elementos del cordón. La fosita inguinal interna (fosita inguinal media de Tillaux) se encuentra situada por dentro de la epigástrica, entre esta arteria y la arteria umbilical, obliterada. Corresponde a la pared posterior del conducto inguinal, y más especialmente a lo que se conoce con el nombre de punto débil de esta pared: en efecto, entre la fosita inguinal interna y el conducto inguinal sólo se interpone la fascia transversal. La fosita inguinal interna no es constante, porque, como hace notar Richet, la arteria epigástrica se encuentra a veces tan cerca de la arteria umbilical que no queda espacio entre las dos. Cuando existe, está sensiblemente enfrente del orificio externo del conducto inguinal. La fosita vésicopubiana o suprapubiana (fosita inguinal interna de Tillaux) está situada entre el cordón de la arteria umbilical y el uraco. Corresponde al espacio comprendido entre el ángulo del pubis y la espina.

CAPITULO II

ANESTESIA INGUINOABDOMINAL

Consideraciones generales.

Corrientemente al hablar de la anestesia de la región inguinoabdominal, se dice anestesia local; pero si bien es en parte anestesia local, es también anestesia regional, por lo que es más propio llamarla anestesia locoregional. Es local, porque suprime la sensibilidad al infiltrar los tejidos que constituyen el campo operatorio, al actuar la solución analgésica sobre las terminaciones nerviosas ramificadas en estos tejidos; y es regional porque actúa a distancia del campo operatorio, sobre los troncos nerviosos (abdóminogenitales y crural).

La droga que al principio se usó, para la anestesia, tanto local como regional, fué la cocaína pero habiendo encontrado que la novocaína es mucho menos tóxica que ésta, se le prefirió y actualmente es la que se usa y la que se empleó en la anestesia inguinoabdominal, de los casos que relatan las observaciones que presento al final de este trabajo.

Antes de entrar a la descripción de la técnica de la anestesia, describiré la droga usada, es decir, la novocaína: Novocaína (clorhidrato de para-aminobenzoil-dietil-aminoetanol).

Pequeños cristales incoloros, solubles en el agua y en el alcohol. Es el menos tóxico de los anestésicos locales. Su acción general sobre el organismo, es nula a dosis terapéutica. Actúa más sobre los nervios sensitivos que sobre los nervios motores y poco sobre las mucosas.

La acción anestésica se produce a los 10 ó 15 minutos y tarda de una a dos horas. Las soluciones acuosas son neutras y muy irritantes, se alteran al calor y por lo tanto se deben esterilizar por tindalización o agregando reductores.

La solución utilizada fué al 1%, tanto para la anestesia local como para la regional, preparada frescamente en la Farmacia del Hospital General y agregándole al momento de su empleo, diez gotas de adrenalina, de la solución al 1%, para 50 centímetros cúbicos del anestésico empleado (novocaína).

Adrenalina.—La adrenalina es un polvo cristalino, blanco, ligeramente amargo, casi insoluble en el agua. Su sal más usada es el clorhidrato de adrenalina en solución al 1×1000. Su acción

es fugaz y se manifiesta por una excitación electiva del simpático en la que dominan las reacciones vasculares (vaso-constricción). En realidad, su acción es anfótropa; excita electivamente el sistema simpático, pero actúa también, secundariamente, sobre el parasimpático. Su acción vaso-constrictora es de orden periférico más que central y se demuestra por la palidez de la zona de inyección y la detención de las hemorragias de los pequeños vasos. Su acción es rápida e intensa. La vaso-dilatación secundaria por parálisis de los vaso-constrictores, puede neutralizar los efectos de la vaso-constricción inicial. Eleva la tensión arterial al principio y luego ésta desciende por debajo de la tensión inicial, subiendo por último a su cifra normal. Acelera el corazón y el ritmo respiratorio. Prolonga la acción de los anestésicos locales y combate su acción depresora sobre el corazón y la respiración.

MATERIAL EMPLEADO

1 Aguja de 10 centímetros de longitud de calibre corriente.
1 Jeringa de 10 c. c. bien calibrada.
1 Frasco con la solución de novocaína al 1% (60 c. c.)
1 Ampolla de adrenalina en solución al 1×1000.
1 Copa graduada de vidrio, de 100 c. c.

Todo este material debe estar esterilizado.

Detallo aquí únicamente el material, para la anestesia propiamente, y no así ropa para vestir al paciente y el anestesista, antiséptico, etc., que es material de uso corriente en toda intervención quirúrgica.

TECNICA DE LA ANESTESIA

Para conseguir que el enfermo llegue tranquilo a la mesa de operaciones, dar la víspera un nembutal, otro al día siguiente, es decir 30 minutos antes de la intervención e inyectar en ese mismo momento un centigramo de morfina.

1.—Colocar al enfermo como para una operación abdominal, es decir en posición decúbito-dorsal.
2.—Antisepsia de la región, ampliamente.
3.—Vestir al enfermo, de manera corriente como para toda intervención abdominal, igualmente el cirujano, pero calzándose dos pares de guantes superpuestos.
4.—Hacer dos botones dérmicos con el anéstesico indicado anteriormente (si se quiere se puede usar para toda la parte subcutánea, la solución al ½ por ciento):

El primero a dos centímetros arriba y adentro de la espina ilíaca, anterosuperior (a) y el segundo a la altura del pubis, a nivel del anillo inguinal externo (b), tal como aparece en la figura número 1.

5.—Por el botón a, infiltrar, siguiendo la dirección de las flechas de la figura 2, todos los planos extraperitoneales. Esta infiltración se hace en abanico, atravesando piel, aponeurosis del oblicuo mayor, músculos oblicuo menor y transverso del abdomen, de esta manera se alcanzan los dos abdómino-genitales, mayor y menor; en este abanico se utilizan 10 centímetros cúbicos de la solución al 1 por ciento.

6.—Por el mismo punto (a), infiltrar bajo la aponeurosis del oblicuo mayor, siguiendo las líneas de la figura número 1, hasta llegar adentro y afuera del anillo herniario, con esto se logra la anestesia del génitocrural; utilícense para esto, 10 centímetros cúbicos de la solución anterior.

7.—Tomar el cordón, con el pulgar y el índice, tal como indica la figura 3, e inyectar 10 centímetros cúbicos de la misma solución al 1 por ciento, picando sin temor, en pleno cordón. Esta infiltración se hace en abanico, tal como aparece en la figura número 4, para alcanzar de este modo, los pilares del orificio inguinal externo.

8.—Cuando se trata de hernias inguino-escrotales, es necesario circular con una banda de infiltración, toda la región genital, contorneando, adelante la raíz del miembro y atrás la raíz de las bolsas, bien levantadas con una mano, como indica la figura número 6.

9.—Hacer la anestesia subcutánea, siguiendo las líneas del rombo, representado en la figura número 1; y

10.—Finalizar la anestesia, con la infiltración de la línea de incisión.

11.—Quitarse los guantes que han servido para la anestesia y quedar con el par intacto, listo para el acto quirúrgico.

VARIANTES DE LA TECNICA

Una variante de la técnica, que creo se debe, por no haberla encontrado descrita en ningún libro, al doctor don Ramiro Gálvez A. es la siguiente:

Para mayor facilidad y seguridad de la anestesia de los pilares del orificio inguinal externo, se introduce el índice (derecho para el lado derecho e izquierdo para el lado izquierdo) en el anillo inguinal, como si se tratara de ir a palpar los contornos del orificio; y una vez con este dedo como guía, se infiltra por fuera y por dentro de él, tal como aparece en la figura número 5.

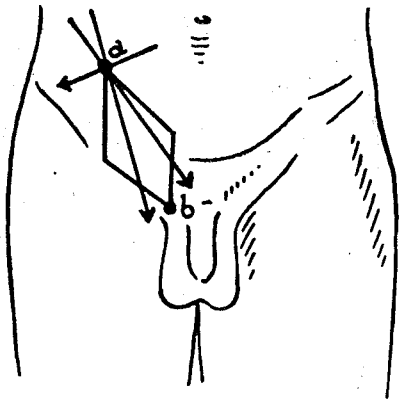

Fig. Nº 1.—(Tomado de Pauchet).

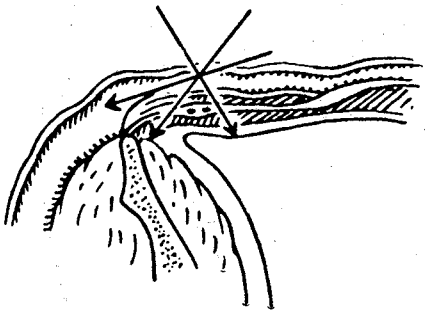

Fig. Nº 2.—(G. Roux).

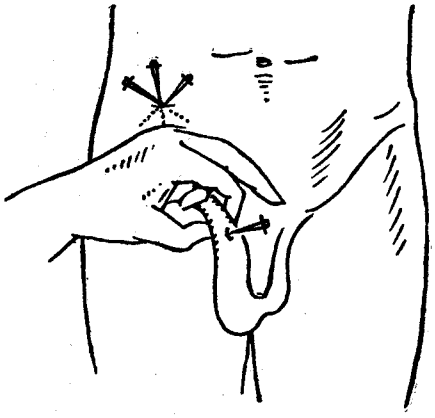

Fig. Nº 3.—(G. Roux).

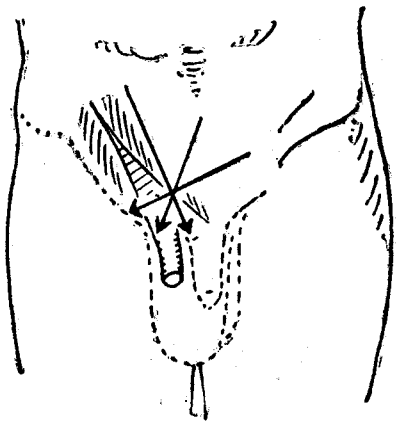

Fig. Nº 4.—(G. Roux).

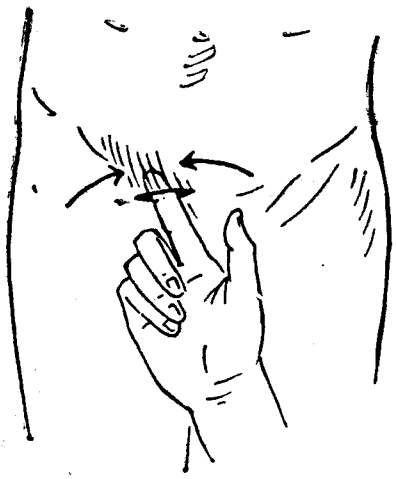

Fig. Nº 5.

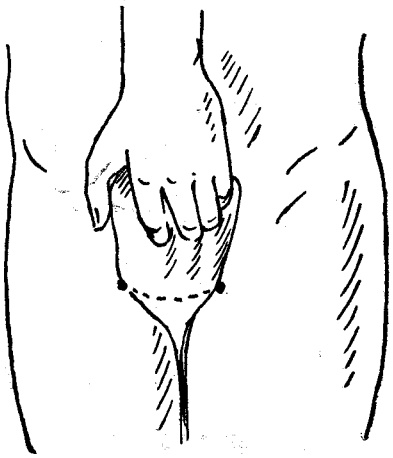

Fig. Nº 6.—(G. Roux).

CAPITULO III

VENTAJAS

La anestesia loco-regional, inguinoabdominal, por la novocaína, goza de las ventajas siguientes:

1.—Es segura y por sí misma nunca pone en peligro la vida del paciente.
2.—La infiltración del anéstesico entre los diferentes planos de la región, facilita grandemente la separación de éstos.
3.—La técnica es sencilla y ahorra personal entrenado en la administración y vigilancia de una anestesia general.
4.—El operado permanece despierto y en cualquier momento puede ayudar al Cirujano, a encontrar el saco herniario; ya que está en posibilidades de "pujar" y hacer esfuerzos.
5.—No se presentan complicaciones generales, que se puedan atribuir a esta anestesia. Así pues no encontramos ningún trastorno pulmonar, hepático, renal, del sistema nervioso central, ni del corazón y aparato circulatorio. Tampoco se producen trastornos gastro-intestinales, antes, ni después de la anestesia.
6.—No es necesario ningún cuidado post-anestésico.
7.—El paciente puede ingerir líquidos e hidratos de carbono antes de la operación, durante la misma o inmediatamente después, si fuere necesario.
8.—Su tiempo de duración es bastante largo y permite al cirujano actuar sin ningún apresuramiento.
9.—No modifica en nada la presión arterial, por lo que no es necesario controlarla.
10.—Su precio es más bajo que el de los otros anestésicos.

CAPITULO IV

INDICACIONES Y CONTRAINDICACIONES

Indicaciones.

a) En enfermos con afecciones pulmonares, agudas o crónicas.
b) En enfermos con afecciones cardíacas mal compensadas (miocarditis y asistolia).
c) En enfermos con afecciones hepáticas que se acompañan de insuficiencia glandular y de ictericia.
d) En enfermos de afecciones renales con albuminuria y amenaza de uremia, en las uremias latentes, en las afecciones orgánicas de la médula y el encéfalo.
e) En los enfermos agotados por: caquexia, hemorragia o shock traumático.
f) En los obesos.
g) En los viejos.
h) En los asmáticos.
i) En los hipotensos.

Contraindicaciones.

Las contraindicaciones son muy escasas y dependen de la naturaleza del propio enfermo:

1.—En los sujetos demasiado pusilámines, en los nerviosos.
2.—En los niños por debajo de 5 años de edad.
3.—En las afecciones donde están los tejidos inflamados, porque en este caso la anestesia es ilusoria.

OBSERVACIONES

Observación Número 1.

A. E., de 49 años, originario de Masagua; ingresa al 2º Servicio de Cirugía de Hombres, el 23-VIII-46 a curarse de hernia inguinal derecha. Se le practica el examen clínico correspondiente y los examenes complementarios ordinarios, lo que da un estado general: bueno. Temperatura 36.8°. Pulso: 78 y T. S.: 11. 5/7.

Se le opera el 28 del mismo mes y año, bajo anestesia loco-regional siguiendo la técnica descrita, habiendo comenzado la operación a las 7 horas y 20 minutos y terminado a las 8 horas y 30 minutos, sin que el enfermo haya sentido dolor durante el curso del acto quirúrgico.

La evolución fué normal y el enfermo salió curado el 7-IX-46.

Observación Número 2.

N. R., de 56 años de edad, originario de Mixco; ingresa al mismo Servicio, el 1º-IX-46 a curarse de hernia inguinal derecha. Examen general: bueno. Temperatura 37°. Pulso: 80 por minuto y Presión arterial: 14/8.

Fué operado el día 6 del mismo mes y año, bajo anestesia loco-regional, con la misma técnica anterior; habiendo esperado para comenzar el acto quirúrgico, que pasaran diez minutos despues de hecha ésta.

La operación fué laboriosa, tardando desde las 7 horas y 45 minutos hasta las 9 horas, sin que el operado sufriera durante todo este tiempo. Con un post-operatorio normal, sale curado el 17 del mismo mes y año mencionados.

Observación Número 3.

J. M., de 47 años de edad, originario de Escuintla; ingresa al 2º Servicio de Cirugía de Hombres, el 4-IX-46 a curarse de hernia inguinal derecha. A este enfermo por encontrarse anémico fué tratado antes convenientemente; pero sus condiciones no llegaron a ser óptimas por la insistencia del enfermo de ser operado pronto. Estado general: regular. Temperatura 36.7°. Pulso: 68 por minuto y Presión arterial: 10/6.

Fué operado el 16 del mismo mes y año, bajo anestesia loco-regional, usando la misma técnica. La operación tardó 45 minutos sin que el enfermo haya acusado durante este tiempo, ningún sufrimiento.

Se le da el alta ya curado y mejorado de su anemia el 30 del mes y año antes citados.

Observación Número 4.

T. R., de 32 años de edad, originario de San Juan Sacatepéquez; ingresa al 2º Servicio de Cirugía de Hombres, el 7-IX-46 a curarse de hernia inguinal derecha. Estado general: bueno. Temperatura 36.8°. Pulso: 78 por minuto. Tensión arterial: 13/8.

Operado el 13-IX-46, también usando la misma anestesia loco-regional. En este caso, durante el curso de la operación fué de gran utilidad al Cirujano la anestesia, pues el saco fué difícil de descubrir y hubo un momento en que se dudó con la vejiga, pero habiendo hecho "pujar" al enfermo todo se aclaró.

Salió curado el 23 del mismo mes y año.

Observación Número 5.

J. N., de 43 años de edad, originario de la capital; ingresa al 2º Servicio de Cirugía de Hombres el 19-IX-46 a curarse de hernia inguinal izquierda. Estado general: bueno. Temperatura: 37°. Pulso: 78 por minuto. Tensión arterial: 12.8/7.5.

Fué operado el 24-IX-46, empleando la anestesia loco-regional con la técnica descrita. Durante el tiempo de la operación, que fué de las 8 horas a las 8 y 50 minutos, el enfermo permaneció indiferente al acto operatorio.

Con un post-operatorio normal, sale curado el 4-X-46.

Observación Número 6.

C. H. A., de 38 años de edad, originario de Salamá; ingresa al 2º Servicio de Cirugía de Hombres el 22-X-46 a curarse de hernia inguinal derecha. Estado general: bueno. Temperatura: 36.8°. Pulso: 80 por Minuto. Tensión arterial: 12/8.

Operado el 25-X-46, con la misma anestesia loco-regional. El acto quirúrgico comenzó a los 10 minutos de la anestesia, a

las 7 horas y 40 minutos, finalizando a las 8 y 30 minutos, sin que el enfermo sufriera en ningún momento.

Después de un post-operatorio normal, el enfermo sale curado el 6-XI-46.

Observación Número 7.

J. G., de 53 años de edad, originario de La Palmita; ingresa el 25-X-46 al 2º Servicio de Cirugía de Hombres a curarse de hernia inguinal derecha. Estado general: bueno. Temperatura: 36.7°. Pulso: 70 por minuto. Tensión arterial: 15/9.

Fué operado el 31-X-46, bajo anestesia loco-regional, con la técnica descrita. La operación comenzó a las 8 horas y terminó a las 9 horas, sin que en todo este tiempo el enfermo se haya quejado.

El enfermo, sale curado después de un post-operatorio normal, el 12-XI-46.

Observación Número 8.

M. Ch., de 32 años de edad; originario de Zacapa; ingresa al 2º Servicio de Cirugía de Hombres, el 12-XI-46 a curarse de hernia inguinal izquierda. Estado general, regular. Temperatura 36.8°. Pulso: 78 por minuto. Tensión arterial: 13/7.

El enfermo fué operado el 15-XI-46, usando siempre la misma anestesia loco-regional ya descrita. El acto quirúrgico tarda 55 minutos, sin que nada nos indique que el enfermo ha sufrido algún dolor.

Con un post-operatorio normal, sale curado el enfermo el 27-XI-46.

Observación Número 9.

C. L., de 35 años de edad, originario de Morales; ingresa al 2º Servicio de Cirugía de Hombres el 27-XI-46 a curarse de hernia inguinal izquierda. Estado general: bueno. Temperatura: 37°. Pulso: 74 por minuto. Tensión arterial: 12/7.

Fué operado el 31-XI-46 bajo la misma anestesia loco-regional. Principió la operación a las 7 horas y 45 minutos y terminó a las 8 horas y 50 minutos, sin que el enfermo haya sentido dolor durante el curso del acto quirúrgico.

Salió curado el 14-XII-46.

Observación Número 10.

A. O., de 55 años de edad, originario de Cerritos; ingresa al 2º Servicio de Cirugía de Hombres a curarse de hernia inguinal izquierda el 3-XII-46. Al examen se encontró: Estado general: bueno. Temperatura 37°. Pulso: 76 por minuto. Tensión arterial: 13/7.

Fué operado el 7-XII-46, con la anestesia loco-regional ya señalada. La operación comenzó doce minutos después de efectuada la anestesia, a las 8 horas y 5 minutos y terminó a las 8 y 40 minutos; el tiempo que tardó el acto quirúrgico, el enfermo permaneció tranquilo sin acusar ningún dolor.

Sale curado el 18-XII-46, después de un post-operatorio normal.

Observación Número 11.

L. S., de 58 años de edad, originario de la capital; ingresa al 2º Servicio de Cirugía de Hombres el 9-XII-46 a curarse de hernia inguinal bilateral. El examen dió: Estado general bueno. Temperatura: 36.8°. Pulso: 68 por minuto. Tensión arterial: 14.5/8.

Fué operado el 14-XII-46, bajo la anestesia loco-regional mencionada antes; para cada lado fué efectuada ésta de manera sucesiva, la del lado izquierdo se hizo al terminar la cura operatoria de la hernia derecha. En ninguno de los dos tiempos operatorios, el enfermo sufrió dolor.

Después de un post-operatorio normal, sale curado el 27-XII-46.

Observación Número 12.

E. G., de 49 años de edad, originario de Sanarate; ingresa al 2º Servicio de Cirugía de Hombres el 12-XII-46 a curarse de hernia inguinal derecha. Al examen se encontró: Estado general: bueno. Temperatura: 37°. Pulso: 76 por minuto. Tensión arterial: 13.8/8.5.

Fué operado el 17 del mismo mes y año, bajo la anestesia loco-regional antes descrita. El acto quirúrgico principió 10 minutos después de terminada la anestesia, a las 7 horas y 50 minutos, finalizó a los 45 minutos, es decir a las 8 y 35. Aquí

también la anestesia dió los resultados esperados, el operado no sufrió ningún dolor.

Con un post-operatorio normal, el enfermo fué dado de alta el 28 del año y mes mencionados arriba.

Observación Número 13.

J. C. P., de 33 años de edad, originario de la capital; ingresa al 2º Servicio de Cirugía, de Hombres el 8-I-47 a curarse de hernia inguinal derecha. Estado general: regular. Temperatura: 36.7°. Pulso: 66 por minuto. Tensión arterial: 11/7.

A este enfermo se le hizo tratamiento general antes y fué operado el 18-I-47, siempre bajo la misma anestesia loco-regional. La operación principió a las 8 y 25 minutos y terminó a las 9, habiendo tardado 35 minutos, tiempo durante el cual el enfermo no sufrió ningún dolor.

Después de un post-operatorio normal, el enfermo sale curado el 30 del mismo mes y año.

Observación Número 14.

D. P., de 45 años de edad, originario de la capital; ingresa al 2º Servicio de Cirugía de Hombres a curarse de hernia inguino-escrotal derecha, el 8-I-47. Al examen se encontró: Estado general: bueno. Temperatura 37°. Pulso: 80 por minuto. Tensión arterial: 13/7.

Fué operado el 14-I-47, con la misma anestesia loco-regional. La operación dió principio a las 8 horas y terminó a las 9 horas y 5 minutos, sin que el enfermo haya sufrido algún dolor durante el acto quirúrgico.

Sale curado el 26 del mismo mes y año, después de un post-operatorio normal.

Observación Número 15.

N. L., de 39 años de edad, originario de la capital; ingresa al 2º Servicio de Cirugía de Hombres, el 14-I-47 a curarse de hernia inguinal izquierda. El examen dió: Estado general: bueno. Temperatura: 37°. Pulso: 76 por minuto. Tensión arterial: 13/7.

Fué operado el 21-I-47, bajo anestesia loco-regional; principió la operación a las 7 horas y 50 minutos y finalizó a las 8 horas y 45 minutos. La anestesia dió los resultados deseados, pues el enfermo no sintió ningún dolor durante la operación.

Salió curado el 3-II-47.

NOTA.—*La cantidad de solución anestésica empleada en cada caso, no sobrepasó de 50 c. c., salvo en la operación bilateral que llegó a 60 c. c. para ambas.*

El proceso post-operatorio, localmente fué normal, pues en todos los casos descritos, las heridas cicatrizaron por 1ª intención, sin formación de hematomas, lo que se debió a la buena hemostasis y sin infección consecutiva, debido a la buena preparación de las soluciones hipodérmicas y a la técnica seguida en la inyección.

Hago constar que las observaciones anteriores son auténticas por haber sido tomadas y seguidas en enfermos del Segundo Servicio de Cirugía de Hombres, que está a mi cargo en el Hospital General.

Guatemala, 12 de Febrero de 1947.

RAMIRO GÁLVEZ A.

CONCLUSIONES

1ª—La anestesia loco-regional inguino-abdominal, es innocua puesto que no pone en peligro la vida del paciente.

2ª—No afecta ningún órgano: corazón, pulmones, hígado, riñones, etcétera.

3ª—Ahorra anestesista especializado, necesario en la anestesia por inhalación al éter, o intravenosa como en la administración del Pentotal, o persona etrenada que vigile el pulso, la respiración, la presión arterial, etc., como es de rigor en la raqui-anestesia.

4ª—No necesita de cuidados post-anestésicos especiales.

5ª—Evita las cefaleas que con frecuencia provoca la raqui-anestesis y los vómitos tan molestos que produce la inhalación por éter.

6ª—El paciente colabora con el Cirujano al poder "pujar" y hacer más notoria la hernia, facilitando de esta manera la búsqueda del saco herniario y su aislamiento, lo que no es posible lograr con los otros métodos de anestesia.

7ª—La infiltración que produce en los tejidos la inyección de la solución anestésica, facilita la separación de los diferentes planos haciendo más anatómicos y precisos los tiempos de la intervención.

8ª—Puede ser utilizada lo mismo en el adolescente que en el adulto y con mayores ventajas en los enfermos de edad avanzada, que de por sí son enfisematosos, con dilatación bronquial, en quienes la anestesia por inhalación al éter, puede provocar afecciones bronco pulmonares post-operatorias, siempre de carácter serio, y quienes también por su edad, son por lo general cardíacos, hepáticos, renales, arterioesclerósicos o

hipertensos, estando en ellos contraindicada, por tales razones, la administración de otras anestesias, raquídea o intravenosa, que constituyen un peligro.

9ª—Constituye un gran recurso para el Cirujano General que opera en medios que no están dotados de todos los elementos, como los Centros Hospitalarios o Casa de Salud, porque lo pone en condiciones de actuar con poco personal y con recursos limitados, pero en beneficio del propio paciente.

HUMBERTO SAMAYOA RUEDA.

Vº Bº,

DR. RAMIRO GÁLVEZ A.

Imprímase,

CARLOS M. GUZMÁN,

Decano.

BIBLIOGRAFIA

Testut Jacob.—Tratado de Anatomía Humana.

Testut Jacob.—Tratado de Anatomía Topográfica.

Forgue.—Tratado de Patología Quirúrgica.

Richaud y Hazard.—Precis de Therapeutique et Pharmacologie.

Rosello, Héctor J.—Terapéutica y Farmacodinamia.

J. Maisonnet.—Cirugía Elemental del Médico Práctico.

Víctor Pauchet, Paul Sordat, Gaston Labat y R. De Butler D'ormont.—La Anestesia Regional.

G. Roux.—Petite Chirurgie.

PROPOSICIONES

Anatomía Descriptiva	Arteria epigástrica.
Anatomía Topográfica	Región inguinoabdominal.
Anatomía Patológica y Patología General	Inflamación.
Bacteriología	Bacilo Tetánico.
Botánica Médica	Ipecacuana.
Clínica Quirúrgica	Exploración del conducto inguinal.
Clínica Médica	Palpación del Hígado.
Física Médica	Escalas Termométricas.
Fisiología	Coagulación sanguínea.
Higiene	Profilaxia del sarampión.
Medicina Legal y Toxicología	Intoxicación por la cocaína.
Obstetricia	Signos de embarazo.
Parasitología	Tenia soliun.
Patología Médica	Escarlatina.
Patología Quirúrgica	Hernia inguinal.
Patología Tropical	Paludismo.
Pediatría	Sarampión.
Psiquiatría	Demencia senil.
Técnica Operatoria	Cura operatoria de hernia.
Química Biológica	Investigación de azúcar en la orina.
Química Inorgánica	Yodo.
Química Orgánica	Cloroformo.
Terapéutica	Emetina.