UNIVERSIDAD DE SAN CARLOS DE GUATEMALA

Facultad de Ciencias Médicas

# TORACOTOMÍA AXILAR A TRAVÉS DEL SERRATO ANTERIOR SIN RESECCIÓN COSTAL

**TESIS**

presentada a la Junta Directiva de la Facultad de Ciencias Médicas de la Universidad de San Carlos de Guatemala, por

FRANCISCO BALSELLS FIGUEROA

En el acto de su investidura de

**MÉDICO Y CIRUJANO.**

MAYO DE 1958

## PLAN DE TESIS

I. INTRODUCCION

II. METODO USADO

III. PRESENTACION Y ANALISIS DE 40 CASOS INTERVENIDOS CON ESTA TECNICA.

IV. ESTUDIO ESTADISTICO Y RESULTADOS

V. CONCLUSIONES

VI. BIBLIOGRAFIA

# INTRODUCCION

Es de gran importancia el conocimiento de la Cirugía Toráxica en nuestro medio dado el alto porcentaje de enfermos tuberculosos que día a día se están sometiendo en nuestros centros hospitalarios a intervenciones quirúrgicas de este tipo.

La Toracotomía es una operación catalogada en este grupo y que al situarnos frente a ella nos encontramos con un problema polifacético, pues por un lado estamos forzados a practicar una incisión bastante grande (30 a 40 cms. más o menos), con resección del plano muscular de dicha región - Trapecio, Romboides, Dorsal Ancho, Serrato Mayor, Pectoral Mayor y algunas veces hasta el Oblícuo - resección de una o varias costillas, etc., lo que se traduce por mayor pérdida de sangre, laboriosidad de la operación, traumatismo a dicha región, mayor facilidad de inducir al shock y además al seccionar los músculos anteriormente mencionados se produce en una gran cantidad de casos, alteraciones en los movimientos respiratorios y en la dinámica funcional de los miembros superiores, dado que tenemos que seccionar parte de la inervación de dichos órganos.

Por otro lado el cirujano tiene que confrontar el problema psíquico-estético del paciente; pues con esta intervención venimos a sumar al complejo del enfermo tuberculoso que siente vergüenza por su enfermedad y que se aisla de la sociedad que lo rodea por temor al desprecio y la burla, le vengamos a sumar el estigma de una cicatriz operatoria anti-estética marcándolo para toda su vida; problema que se agudiza más con pacientes del sexo femenino.

Debido a todos los factores anteriormente mencionados, considero de mucha importancia para el médico y cirujano, el conocimiento y aplicación de esta nueva técnica para Toracotomía que como veremos ayuda a resolver varios de los problemas planteados.

## METODO USADO

Antes de describir la técnica usada en nuestros casos queremos recalcar la importancia que tiene el seleccionar bien a los pacientes; el de hacerles una buena evaluación clínica para poder llegar al diagnóstico de certeza, practicar todos los exámenes que el caso amerite dado que las comprobaciones clínicas y de Laboratorio cobran hoy creciente importancia dentro del marco terapéutico de las enfermedades pleuro-pulmonares y que constituyen las primicias para un buen planteamiento quirúrgico que beneficie al paciente.

### PRE OPERATORIO

1o. Medidas Generales: paciente en ayunas, ligeramente sedado, con exámenes de rutina (sangre, orina y heces) Vit. K, antibióticos, etc.

2o. Exámenes Especiales: RX de Tórax (P.A. y lateral), capacidad vital, investigación de B.K., electrocardiograma, tomogramas, broncogramas, laringoscopias, broncoscopía, etc.

Pre-medicación anestésica:

Nembutal, morfina atropina.

Anestesia de elección:

Gas, oxígeno, éter. (G.O.E.)

Posición del Paciente:

Decúbito lateral (puede variar)

Incisión Operatoria y Técnica:

La incisión se practica por debajo del vértice de la axila, entre los músculos pectoral mayor y el dorsal ancho.

La incisión es de forma de S o C invertida y tiene aproximadamente una longitud de 10 a 15 cms., se incinde piel y tejido celular subcutáneo.

El nivel(o altura) de la incisión varía de la cuarta a la octava costilla dependiendo esto, del lugar que quiera abordar el cirujano para entrar al tejido pulmonar.

A nivel de la cuarta costilla, los haces del músculo Serrato Mayor se localizan y son de dirección más o menos horizontal en relación con el plano costal; al llegar a este nivel es indispensable, separar profundamente el dorsal ancho lo mismo que el pectoral mayor para así lograr debridar las fibras del Serrato Mayor. Al practicar este tiempo de la operación nos encontramos con el periostio; el que se secciona sobre el centro de la costilla en toda su extensión, se quita el periostio sobre su borde superior y luego sobre la cara interna; si el pulmón se encuentra con adherencias pleurales se procede a su debridación. Se coloca el separador de Finochetto que se abre suavemente para evitar la fractura costal y se expone el tejido pulmonar.

De esta manera hemos llegado al parenquima pulmonar con cierta facilidad y además, hemos evitado la sección del plano muscular, obteniendo en esta forma una menor pérdida de sangre con lo cual hemos logrado tener al paciente en condiciones más o menos óptimas para el acto quirúrgico.

El tiempo que nos lleva la intervención con esta técnica es relativamente escaso, siendo menor que con cualquier otra técnica similar.

Hago notar que esta vía es estrecha y que no tiene lo panorámico de la Toracotomía Standard (vía latero-dorsal).

<u>Cierre:</u>

El cierre se hace por planos, no encontrando ningún problema, ya que no hemos seccionado más que piel y tejido celu

subcutáneo.

En algunos casos para el adosamiento cos
a usar ni el aproximador de costillas. En ciertos
el intercostal externo con el periostio y en otros

Post operatorio:

El corriente de Cirugía Toráxica.

## PRESENTACION DE CASOS

### CASO No. 1

C.G. 20 años de edad. Lobectomía con duración de 3 horas, perdió 1500 cc. Sangre drenada: 500 c.c. Fiebre y dolor discreto en el Post Op.

### CASO No. 2

L.P. 30 años de edad. Lobectomía. Duró 2 horas 20 minutos. Perdió 300 c.c. Drenó 300 c.c. Fiebre y enfisema discreto en el Post-Op.

### CASO No. 3

R.S. 16 años. Resección Segmental. Duró 2 hrs. 30 minutos. Perdió 400 c.c. Drenó 300 c.c. Febrícula en el Post-Op.

### CASO No. 4

B.L. 36 años. Neumonectomía de Urgencia. Duró 4 hrs. Perdió 1800 c.c. Drenó 300 c.c. Dolor y disnea en el Post-Op.

### CASO No. 5

M.C.P. 18 años. Lobectomía con duración de 3 hrs. Perdió 250 cc. Drenó 200 c.c. Post operatorio satisfactorio y ligera febrícula.

### CASO No. 6

V.S. 16 años. Lobectomía 3 horas de duración. Perdió 250 cc. Drenó: 100 c.c. Post Op. satisfactorio y febrícula.

### CASO No. 7

D.C. 25 años. Neumonectomía. Duración de 5 horas.



Perdió 2800 cc. Paciente falleció en sala de operaciones.

### CASO No. 8

A.H. 26 años. Bilobectomía. Duró 4 horas. Perdió 2300 c.c. Drenó 500 c.c. Tuvo shock en sala de operaciones, pero salió bien y su post operatorio no tuvo ninguna complicación.

### CASO No. 9

M.A. de 29 años. Bilobectomía. Duración de 1 hora 30 minutos. Perdió: 150 c.c. de sangre. Drenó 20 cc. Sin complicación Post Op.

### CASO No. 10

M.A. 28 años. Bilobectomía. Duró 2 horas 30 minutos. Perdió 250 c.c. Drenó 250 c.c. Sin complicación Post Op.

### CASO No. 11

E.L. 27 años. Neumonectomía de Urgencia. Duró 4 horas. Perdió 2000 c.c. Drenó 500 c.c. Post Op: Disnea y Fiebre de 38 grados.

### CASO No. 12

M.A. 22 años. Resección en cuña. Duró 1 hora 30 minutos. Perdió 120 c.c. Drenó 100 c.c. Sin compilación Post Op.

### CASO No. 13

A.U. 20 años. Resección Segmental. Duró 3 horas. Perdió 800 c.c. Drenó 300 c.c. Sin complicación Post Op.

CASO No. 14

D. E. A. 27 años. Bisegmentectomía. Duró 2 horas 30 minutos. Perdió 1500 c. c. Drenó 300 c. c. Sin complicación Post Op

CASO No. 15

G. A. 23 años. Lobectomía. Duró 3 horas 30 minutos. Perdió 1000 c. c. Drenó 1000 c. c. Post Op: doloroso.

CASO No. 16

M. A. C. 19 años. Pleuroneumonectomía. Duró 3 horas 30 minutos. Perdió 1650 c. c. Drenó 800 c. c. Post Op. Dolor y Disnea.

CASO No. 17

V. P. 26 años. Lobectomía y Toracoplastía. Duró 3 horas 30 minutos. Perdió 1500 c. c. Drenó: 500 c. c. Post Op. Intranquilidad y dolor.

CASO No. 18

H. C. 23 años. Lobectomía. Duró 1 hora 20 minutos. Perdió 260 c. c. Drenó: 200 c. c. Sin complicación Post Op.

CASO No. 19

J. D. S. de 32 años. Lobectomía. Duró 3 horas. Perdió 1600 c. c. Drenó 100 c. c. Post Op.: enfisema

CASO No. 20

J. D. S. 32 años. Lobectomía. Duró 4 horas. Perdió 1000 c. c. Drenó 500 c. c. Post Op.: dolor.



CASO No. 21

B. L. 36 años. Lobectomía. Duró 1 hora 30 minutos. Perdió 500 c. c. Drenó 500 c. c. Post Op.: sin complicación.

CASO No. 22

E. Ll. 15 años. Lobectomía. Duró 3 horas. Perdió 1000 c. c. Drenó 1000 c. c. Sin complicación Post Op.

CASO No. 23

C. C. de 24 años. Lobectomía. Duró 2 horas 45 minutos. Perdió 500 c. c. Drenó 350 c. c. Post Op.: sin complicación.

CASO No. 24

B. A. 44 años. Neumonectomía. Duró 4 horas. Perdió 3000 c. c. Falleció por shock operatorio.

CASO No. 25

N. O. 30 años. Bilobectomía. Duró 2 horas 20 minutos. Perdió 600 c. c. Drenó 500 c. c. Post Op.: sin complicación.

CASO No. 26

E. N. 30 años. Bisegmentectomía. Duró 4 horas. Perdió 1000 c. c. Drenó 200 c. c. Post Op.: Febrícula y dolor.

CASO No. 27

D. G. 21 años. Lobectomía. Duró 4 horas. Perdió 1000 c. c. Drenó 300 c. c. Post Op.: fiebre y dolor.

CASO No. 28

C. R. 26 años. Lobectomía. Duró 3 horas. Perdió 500

c. c. Drenó 500 c. c. Post Op.: sin complicación.

CASO No. 29

G. C. 26 años. Lobectomía. Duró 4 horas. Perdió 400 c. c. Drenó 200 c. c. Post Op.: sin complicación

CASO No. 30

R. S. de 26 años. Lobectomía. Duró 4 horas. Perdió 700 c. c. Drenó 200 c. c. Post Op.: sin complicaciones.

CASO No. 31

L. L. de 28 años. Lobectomía. Duró 3 horas. Perdió 300 c. c. No hubo drenaje ni complicaciones post operatorias.

CASO No. 32

O. Q. de 26 años. Segmentectomía. Duró 2 horas 20 minutos. Perdió 300 c. c. Drenó 300 c. c. Post Op. sin complicaciones.

CASO No. 33

E. R. de 49 años. Segmentectomía. Duró 3 horas. Perdió 460 c. c. Drenó 200 c. c. Post Op. sin complicaciones.

CASO No. 34

M. A. F. de 21 años de edad. Segmentectomía. Duró 2 horas 30 minutos. Drenó 200 c. c. Post Op.: sin complicaciones.

CASO No. 35

J. G. de 22 años. Segmentectomía. Duró 3 horas 30 minutos. Perdió 600 c. c. Drenó 500 c. c. Post Op.: febrícula



y dolor.

CASO No. 36

A. L. de 32 años. Segmentectomía. Duró 4 horas. Perdió 1500 c. c. Drenó 500 c. c. Post Op.: fiebre y anfisema.

CASO No. 37

R. V. 31 años. Resección en cuña. Duró 1 hora 20 minutos. Perdió 25 c. c. Drenó 100 c. c. Post Op.: sin complicación.

CASO No. 38

A. T. 22 años. Neumonectomía. Duró 4 horas. Perdió 500 c. c. Drenó 300 c. c. Post Op.: fiebre, dolor y enfisema.

CASO No. 39

A. M. 22 años. Neumonectomía. Duró 4 horas. Perdió 500 c. c. Drenó 200 c. c. Post Op.: fiebre y dolor.

CASO No. 40

F. G. 34 años. Lobectomía. Duró 3 horas. Perdió 500 c. c. Drenó 700 c. c. Post Op.: sin complicación.

## PRESENTACION Y ANALISIS DE 40 CASOS INTERVENIDOS CON LA TECNICA EXPUESTA

| | No. Casos | Porcentaje |
|---|---|---|
| Casos operados ..... | 40 | 100.00 % |
| Indice de Mortalidad ..... | 2 | 5.00 % |
| Dolor Post Op. ..... | 7 | 17.00 % |
| Disnea Post Op. ..... | 3 | 7.50 % |
| Enfisema Post Op. ..... | 3 | 7.50 % |
| Fiebre Post Op. ..... | 1 | 2.50 % |
| Sin ninguna complicación ..... | 20 | 50.00 % |
| Con alteración en la dinámica funcional ..... | 0 | 0.00 % |
| Trastornos sensitivos ..... | 0 | 0.00 % |
| Cicatriz operatoria en buenas condiciones ..... | 36 | 90.00 % |
| Recuperación del Miembro Superior a los 3 días de la operación .... | 35 | 87.50 % |
| Alteración en los movimientos respiratorios ..... | 2 | 5.00 % |
| Parálisis Post Op. ..... | 0 | 0.00 % |

### HEMORRAGIA :

MINIMO: 25 c.c. MAXIMO: 2800 c.c.

| | No. Casos | Porcentaje |
|---|---|---|
| de O cc. a 500 c.c. | 22 | 55.00 % |
| de 500 cc. a 1000 c.c. | 4 | 10.00 % |
| de 1000 cc. a 2000 c.c. | 10 | 25.00 % |
| más de 2000 c.c. | 4 | 10.00 % |



### DRENAJE POST - OPERATORIO

| | No. Casos | Porcentaje |
|---|---|---|
| De 0 c.c. a 100 c.c. | 9 | 22.50% |
| De 100 c.c. a 300 c.c. | 10 | 47.50% |
| De 300 c.c. a 500 c.c. | 9 | 22.50% |
| de 500 c.c. a 1000 c.c. | 3 | 7.50% |

### EDAD

15 años a 49 años

| | No. Casos | Porcentaje |
|---|---|---|
| De 10 a 20 años | 8 | 20.00 % |
| De 20 a 30 años | 21 | 52.50 % |
| De 30 a 40 años | 8 | 20.00 % |
| De 40 a 50 años | 3 | 7.50 % |

### TIPO DE OPERACIONES HECHAS

| Operación | No. Casos | Porcentaje |
|---|---|---|
| Lobectomías | 17 | 42.50 % |
| Bilobectomías | 4 | 10.00 % |
| Resección Segmentaria | 9 | 22.50 % |
| Resección en Cuña | 2 | 5.00 % |
| Neumonectomías | 6 | 15.00 % |
| Pleuroneumonectomías | 1 | 2.50 % |
| Lobectomía - Toracoplastía | 1 | 2.50 % |

## CONCLUSIONES

1. La TORACOTOMIA AXILAR A TRAVES DEL SERRATO ANTERIOR SIN RESECCION COSTAL, es un procedimiento quirúrgico nuevo y guatemalteco.

2. El tiempo operatorio es más corto.

3. La hemorragia es mínima en la mayoría de los casos.

4. La cicatriz operatoria es pequeña y estética, pudiéndose cubrir fácilmente.

5. La incisión operatoria es anatómica y funcional.

6. No hay necesidad de resección costal.

7. No hubo trastornos de la dinámica muscular, ni trastornos nerviosos de tipo sensitivo

Francisco Balsells Figueroa

Vo. Bo.

Dr. Julio César Mérida

Imprímase

Dr. Ernesto Alarcón
Decano

Caso N°. 10

Caso N°. 17

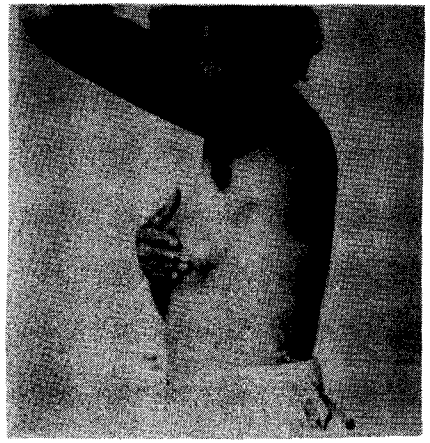

Caso N°. 28

## BIBLIOGRAFIA


1. Enfermedades del Tórax
   Bamyai

2. Cirugía del Tórax, Págs. 74. 1956
   DáAbreu

3. Cirugía del Tórax
   Donalson

4. Tuberculosis
   Hein-Kremer-Smith

5. Resecciones Pulmonares. 1954
   Letzius

6. Toracotomía Axilar (Congreso Nacional de Medicina y Cirugía de 1957)
   Martínez de Paz

7. Comunicación personal
   Martínez de Paz

8. Técnica Quirúrgica. 1955
   Orr

9. Thoracic Surgery. 1950. Caps. 4-5-6
   Sweet