UNIVERSIDAD DE SAN CARLOS
DE GUATEMALA

FACULTAD DE CIENCIAS MEDICAS

CONSIDERACIONES SOBRE MONONUCLEOSIS INFECCIOSA EN GUATEMALA

TESIS

PRESENTADA A LA JUNTA DIRECTIVA
DE LA
FACULTAD DE CIENCIAS MEDICAS
DE LA
UNIVERSIDAD DE SAN CARLOS
DE GUATEMALA

POR

RIGOBERTO RAMIREZ ALFARO

EX-INTERNO DE LA SEGUNDA CIRUJIA DE HOMBRES.
EX-INTERNO DE LA PRIMERA MEDICINA DE MUJERES.
EX-INTERNO DEL SERVICIO DEL AISLAMIENTO DEL HOSPITAL DE SAN JOSE.
EX-INTERNO DEL SERVICIO DE CONSULTA EXTERNA DE LA CLINICA DE MEDICINA.
EX-INTERNO DEL HOSPITAL DE AMATITLAN.
MEDICO-JEFE DE LA UNIDAD SANITARIA DEL DEPARTAMENTO DE SANTA ROSA.

EN EL ACTO DE INVESTIDURA DE

MEDICO Y CIRUJANO

PLAN DE TESIS

1.—CONCEPTO

2.—HISTORIA

3.—ETIOLOGIA

4.—CUADRO CLINICO

5.—DIAGNOSTICO

6.—ANATOMIA PATOLOGICA

7.—PRONOSTICO

8.—PRESENTACION DE CASOS CLINICOS

9.—TRATAMIENTO

10.—CONCLUSIONES

11.—BIBLIOGRAFIA

MONONUCLEOSIS INFECCIOSA

Sinonimias: Llamada también fiebre glandular, angina linfocítica, linfadenosis infecciosa, fiebre ganglionar de Pfeiffer, angina monocítica, linfadenosis benigna, linfoblastosis aguda benigna.

Es una infección aguda de naturaleza benigna de un cuadro clínico polimorfo que se manifiesta con fiebre irregular, adenopatía generalizada, faringoamigdalitis, esplenomegalia, linfocitosis absoluta, linfocitos maduros atípicos y serológicamente por la presencia de una aglutinina heterófila.

ETIOLOGIA: No se ha establecido todavía definitivamente el agente etiológico, pero la enfermedad se cree que posiblemente es debida a virus. Puede aparecer en forma epidémica que se observa en colegios, cuarteles y otras instituciones. También se le observa esporádicamente.

HISTORIA:

1889. — Emil Pfeiffer la observó y le dió el nombre de «Fiebre Glandular».

1896. — West en Estados Unidos hizo la primera descripción de la enfermedad.

1909. — Burns hizo notar el aumento de mononucleares en la sangre en los pacientes que la padecían.

1920. — Cprunt y Evans le dieron el nombre de Mononucleosis Infecciosa.

1922. — Schultz le dio el nombre de Angina Monocítica.

Tid y Morley indicaron que la fiebre glandular y la mononucleosis, era la misma enfermedad.

1932, — Paul y Bunnell descubrieron que en el suero sanguíneo de los pacientes que presentaban la enfermedad, podía contener anticuerpos contra los eritrocitos de carnero en concentraciones superiores a su titulación normal y a ellos se debe el honor de haber descubierto la reacción que hoy lleva su nombre para diagnóstico de la enfermedad.

Nyfeldt cree que la enfermedad se debe al bacilo monocitógeno, pero no se ha confirmado.

Van-Den Vergh cree que la enfermedad es producida por un virus.

En Guatemala el Dr. Rodolfo Pinzón en la revista de la Juventud Médica del mes de Diciembre de 1945, publicó el primer caso clínico observado en el Hospital Militar en el servicio de Medicina del Dr. Marco Antonio Cabrera.

CUADRO CLINICO:

Después de un período de incubación de 6 a 12 días, la sintomatología es variable, evolucionando con un cuadro de tipo infeccioso con fiebre elevada o bien no existe ésta, cefalea, astenia, adinamia y vómitos. Se describen las siguientes formas:

1) Ganglionar: Es muy frecuente en niños. Puede ser localizada o generalizada notándose un aumento de volumen de los ganglios linfáticos desde el tamaño de un guisante hasta el de una almendra. Pueden estar tomadas las siguientes regiones: cervical

suboccipital, axiliar, mediastinal, abdominal, epitroclear e inguinal. Se palpan aislados o bien apelotonados, duros; al principio son muy sensibles, no supuran y no se adhieren a los planos vecinos; cuando son abdominales dan trastornos digestivos.

2) Anginosa Se observa en jóvenes y niños. Se presenta como una angina común o faringoamigdalitis, observándose enrojecimiento de las fauces de forma folicular o pultácea o ulceromembranosa necrotizante muy parecida a la angina de Plaut-Vincent que es debida a invasión fuso-espirilar.

3) Febril Se presenta de 37 a 40 grados centígrados. Generalmente de forma remitente. Dura de 1 a 3 semanas. Se observa en adultos. Principia con malestar general, cefalea, escalofríos, astenia, adinamia, anorexia y erupción que hace pensar en fiebre tifoidea. Alcanza el máximo del tercer al cuarto día. Puede ir acompañada de adenopatía.

SINTOMAS COMUNES:

Bazo: Hay esplenomegalia palpable, sobresaliendo del reborde costal de 2 a 3 cms., doloroso a la presión, blando o aumentado de consistencia.

Hígado: Puede existir hepatomegalia o bien ictericia debida a que el agente etiológico invade la célula hepática simulando cuadro de hepatitis.

Manifestaciones cutáneas: Se ve un exantema maculopapuloso que aparece del cuarto al séptimo día de la enfermedad de color rosado, que desaparece con la presión del dedo, es pruriginoso; se localiza en cara, tronco y extremidades; puede ser también morbiliforme; se parece al exantema de la fiebre tifoidea o al de la escarlatina.

Manifestaciones Hemorrágicas: Como epistaxis. petequias. gingivorragias. hematuria y hasta melenas.

Manifestaciones nerviosas: Cefalea, convulsiones, coma, cuadros de meningitis serosa, cuadros de encefalo-mielitis o bien parálisis o paresias.

Cuadros Gastro-intestinales: Dolores de tipo cólico, náusea y diarrea.

Cuadros respiratorios: existe disnea y tos debidas a adenopatía mediastinal.

Síntomas cardíacos: Existe taquicardia.

Algunos autores refieren el dolor ocular e hinchazón palpebral como un signo también de la enfermedad.

DIAGNOSTICO

El diagnóstico se basa en el cuadro Hematológico y la reacción de Paul y Bunnell.

Cuadro Hematológico: En este cuadro se observa:

Eritrosedimentación: poco acelerada.

Glóbulos rojos: Normales.

Plaquetas: Normales.

Glóbulos blancos. en la primera semana hay leucopenia o bien leucocitosis moderada entre 15 y 20,000.

Raramente hasta 40,000 leucocitos.

El dato característico de la enfermedad es linfocitosis absoluta y linfocitos atípicos de los cuales se ven 3 tipos de células según Downey, que son las siguientes:

Tipo No. 1: El núcleo puede ser redondeado o con lobulaciones, central o excéntrico con citoplasma abundante, azulado, granuloso y con vacuolas.

Tipo No. 2: Son las células más grandes de los tres tipos, con núcleo oval o redondeado con citoplasma azul pálido y no es vacuolado.

Tipo No. 3: Es más raro de encontrar de núcleo moteado con nucleolos con cromatina muy delicada en su estructura.

En la fase final cerca de la convalescencia de la enfermedad se observa en todos los casos eosinofilia, siendo bastante marcada en algunos casos.

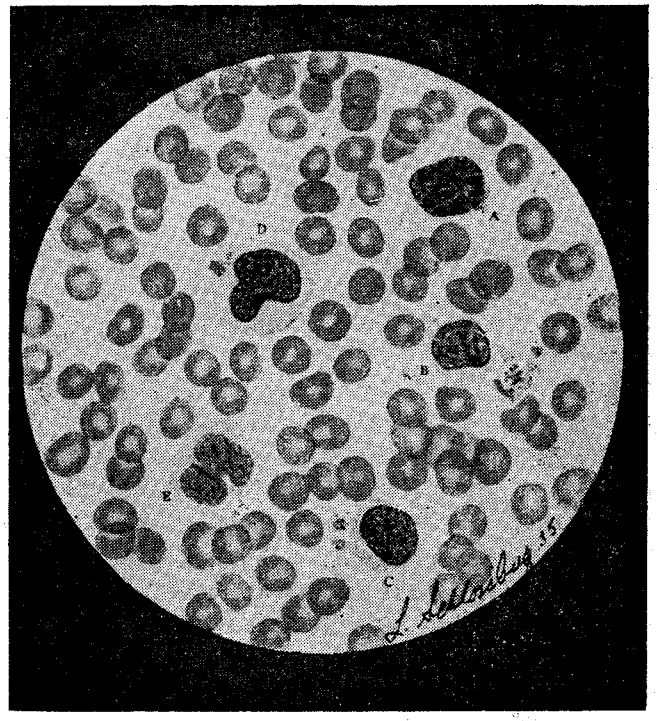

Microfotografía que muestra los linfocitos atípicos de la Mononucleosis Infecciosa: A.B.C.D.

Reacción de Paul y Bunnell: En el suero sanguíneo de los enfermos que padecen de Mononucleosis Infecciosa existen anticuerpos heterófilos que aglutinan en dilusiones altas, los eritrocitos de carnero. Antes

de la primera semana de la enfermedad, la reacción puede ser negativa o dudosa, pero en la segunda y tercera semana, en el 90% de los casos, es positiva. En el suero normal, aglutina al 1/80.. Se considera la reacción positiva clínicamente, de 1/160 en adelante y con la técnica de Davidsohn, de 1/56 en adelante.

Material necesario:

1) Sangre del enfermo sospechoso a la cual se le extrae el suero inactivándola a 56 Grados Centígrados durante 30 minutos en baño de maría para destruir el complemento.

2) Sangre de carnero fresca, no menos de 24 horas y no más de una semana. Los glóbulos deben lavarse tres veces con solución salina al 0.9%. La suspensión de hematíes, se usa al 2%; pero en la técnica que describo a continuación, que es la que se usa en el Laboratorio Bacteriológico de Sanidad Pública, el antígeno se usa a 0.66 x 100 o sea al 2 x 300. Esta es la que nos servirá como antígeno.

Técnica:

Para la reacción se necesitan 11 tubos de 75 mm. de largo por 10 mm. de diámetro interno.

1) Poner 0.6 de cc. de solución salina en el primer tubo y 0.5 cc. a los 10 tubos restantes.

2) Añadir 0.4 cc. de suero del enfermo al tubo No. 1; mezclar bien y pasar 0.5 cc. al segundo tubo, después al tercero y así sucesivamente hasta el tubo No. 10, y el sobrante del último tubo se tira.

3) Añadir a cada tubo 1.5 cc. de glóbulos lavados de carnero ya preparados.

4) Agitar bien los tubos y dejarlos a la temperatura de la habitación por dos horas para efectuar la lectura, pero lo más aconsejable, es hacer la lectura al día siguiente.

La primera dilución queda al 1/10 y las restantes al doble de la dilución que la anterior.

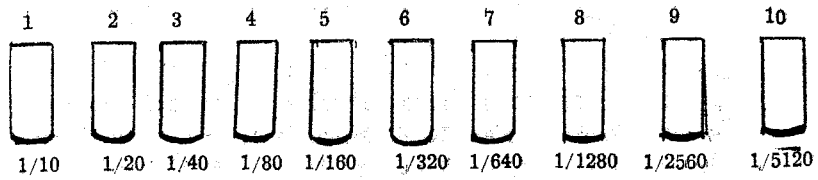

ESQUEMA: Tubos con sus diluciones.

ANATOMIA PATOLOGICA:

Macroscópicamente: Los ganglios se encuentran aumentados de volumen, la cápsula está tensa y la superficie al corte es rosada grisácea y finamente granulosa.

Microscópicamente: Hay hiperplasia del retículo y del parénquima linfático, hay zonas con condensación de linfocitos típicos y atípicos idénticos a los que se encuentran en sangre periférica. En casos avanzados pueden haber desaparecido los folículos linfáticos y los centros germinativos; no hay invasión de la cápsula ni del tejido conectivo pericapsular.

Hígado: Está infiltrado en una disposición periportal de células linfocitoides.

Bazo: Su cápsula y trabéculas están desintegradas por infiltración celular lo que facilita su ruptura.

Médula Esternal: En ésta suele observarse aumento del número de linfocitos atípicos igual que en sangre periférica.

PRONOSTICO:

La enfermedad desaparece de una a tres semanas, pero en ciertos casos, tarda de dos a tres meses, no dejando secuelas. Algunos han reportado muertes por ruptura del bazo, pero esto es muy raro que suceda. Se puede afirmar que el pronóstico siempre es favorable.

PRESENTACION DE CASOS CLINICOS

Todos los casos clínicos a continuación descritos, 18 fueron diagnosticados en el servicio del Aislamiento del Hospital San José, durante los años 1951-1958; el resto de casos en los servicios de Medicina del Hospital General en los años de 1956-1957.

OBSERVACION No. 1

Nombre: C. G. H.
Edad: 8 años.
Procedencia: Esta Capital
Ingresó: 13 de Noviembre de 1951.
Diagnóstico de admisión: Adenitis Cervical,

Historia: Hace 5 días empezó con catarro nasofaríngeo, adenitis cervical, fiebre moderada y erupción eritematosa en cara, tórax y miembros.

Examen Físico: Pulso: 100x1'. Temperatura: 39.5 Grados Centígrados. Cara: con exantema; ojos: enrojecidos; boca: presencia de enantema; amígdalas: hipertróficas e hiperémicas; cuello: con adenopatía marcada y dolorosa; abdomen: con manchas maculares; miembros: con exantema macular discreto.

Examen de Laboratorio:

Hemograma:

Glóbulos rojos	4.200,000 por mm.c.
Glóbulos blancos	7,900 por mm.c.
Hemoglobina	75 %
Eosinófilos	1 %
Basófilos	1 %
Cayados	4 %
Segmentados	38 %
Monocitos	1 %
Linfocitos	52 %
Células Plasmáticas	3 %

Reacción de Paul y Bunnell:
Aglutinó al 1/320 — 15.XI.51.
Reacción de Paul y Bunnell:
Aglutinó al 1/640 — 27.XI.51.
Alta: 20 de Noviembre de 1951.

OBSERVACION No. 2

Nombre: A. S.
Edad: 9 años.
Procedencia: Asunción Mita.
Ingresó: 29 de Enero de 1952.
Diagnóstico de admisión: Sarampión.

Historia: Empezó con fiebre, mal estar general, catarro óculonasal y erupción macular pruriginosa diseminada.

Examen Físico: Pulso: 90 x 1'. Temperatura: 37.8 Grados Centígrados.

Adenopatía mastoidea; boca: con enantema; lengua: saburral; amígdalas: con exudado pultáceo; abdomen: bazo percutible; miembros: presencia de ganglios epitrocleares e inguinales aumentados de tamaño; tos seca; piel: con exantema máculopapular diseminado en todo el cuerpo.

Examen de Laboratorio:

Hemograma:

Glóbulos rojos	4.050,000 por mm.c.
Glóbulos blancos	7,800 por mm.c.
Hemoglobina	75 %
Eosinofilos	2 %
Cayados	8 %
Segmentados	66 %
Monocitos	6 %
Linfocitos	18 %

Reacción de Paul y Bunnell:
Aglutinó al 1/640.
Alta: 11 de Febrero de 1952.

OBSERVACION No. 3

Nombre: M. L. C.
Edad: 4 años.
Procedencia: Esta capital.
Ingresó: 7 de Agosto de 1955.
Diagnóstico de admisión: Fiebre tifoidea.
Historia: Hace 15 días comenzó con cefalea, fiebre alta todos los días, vómitos alimenticios y dolor de estómago.
Examen Físico: Pulso: 90 x 1'. Temperatura: 37.8 Grados Centígrados.
Ganglios axilares, epitrocleares, inguinales, aumentados de tamaño; abdomen con bazo percutible; aparato digestivo: anorexia.

Examen de Laboratorio:

Hemograma:

Glóbulos rojos	3.140,000 por mm.c.
Glóbulos blancos	5,500 por mm.c.
Hemoglobina	70 %
Eosinofilos	2 %
Cayados	4 %
Segmentados	56 %
Monocitos	4 %
Linfocitos	34 %

Reacción de Paul y Bunnell:
Aglutinó al 1/2560.
Alta: 13 de Agosto de 1955.

OBSERVACION No. 4

Nombre. A. B.
Edad: 33 años.
Procedencia: Esta Capital.
Ingresó: 28 de Agosto de 1955.
Diagnóstico de admisión: Ninguno.
Ocupación: Carnicero.
Historia: Hace 11 días que tiene fiebre, cefalea, anorexia y fotofobia.

Examen Físico: Pulso: 80 x 1'. Temperatura: 37.8 Grados Centígrados; Ojos: conjuntiva enrojecida; boca: con lengua: Saburral; garganta: congestionada; amígdalas: hipertróficas; cuello: presencia de ganglios cervicales aumentados de tamaño; abdomen: bazo percutible; piel: manchas rosadas en abdomen y tórax.

Examen de Laboratorio:

Hemograma:

Glóbulos rojos	3.660,000 por mm.c.
Glóbulos blancos	7,300 por mm.c.
Hemoglobina	70 %
Eosinófilos	7 %
Cayados	8 %
Segmentados	45 %
Monocitos	5 %
Linfocitos	35 %

Células de mononucleosis: en regular cantidad.
Reacción de Pau y Bunnell:
Aglutinó al 1/1280.
Alta: 12 de Septiembre de 1955.

OBSERVACION No. 5

Nombre: E. de L.
Edad: 15 años.
Procedencia: Esta Capital.
Ocupación: Estudiante.
Ingresó: 29 de Agosto de 1955.
Diagnóstico de admisión: Fiebre Tifoidea.

Historia: Hace 15 días empezó con fiebre, cefalea, dolor de cuerpo y náusea.

Examen Físico: Pulso: 100 x 1'. Temperatura: 38.5 Grados Centígrados. Lengua: saburral; garganta: congestionada; ganglios cervicales: aumentados de tamaño; abdomen: bazo percutible; región periumbilical: dolorosa; piel: con exantema macular.

Examen de Laboratorio:

Hemograma:

Glóbulos rojos	4.720,000 por mm.c.
Glóbulos blancos	9,100 por mm.c.
Hemoglobina	91 %
Eosinófilos	5 %
Cayados	5 %
Segmentados	44 %
Monocitos	5 %
Linfocitos	41 %

El 31% de los linfocitos son atípicos.

Reacción de Paul y Bunnell:
Aglutinó al 1/320.
Alta: 19 de Septiembre de 1955.

OBSERVACION No. 6

Nombre: E. M.
Edad: 15 años
Procedencia: Palencia.
Ocupación: Oficios domésticos.
Ingresó: 31 de Agosto de 1955.
Diagnóstico de admisión: Parotiditis epidémica.

Historia: El día de ayer empezó con escalofrío seguido de fiebre, dolor a la deglución y refiere tener hinchadas las regiones parotideas.

Examen Físico: Pulso: 88 x 1'. Temperatura: 38.5 Grados Centígrados. Ojos: conjuntivas rojas; garganta: muy congestionada; cuello: ganglios cervicales y submaxilares aumentados de tamaño; abdomen blando; bazo: percutible; miembros: ganglios axilares derechos y epitrocleares izquierdos e inguinales: palpables, grandes y dolorosos; piel: con exantema escarlatiniforme en cara, pecho y espalda.

Examen de Laboratorio:

Hemograma:

Glóbulos rojos	3.770,000 por mm.c.
Glóbulos blancos	4,400 por mm.c.
Hemoglobina	70 %
Eosinófilos	15 %
Basofilos	2 %
Cayados	3 %
Segmentados	48 %
Linfocitos	32 %

Reacción de Paul y Bunnell:
Aglutinó al 1/160.
Sedimentación: 30 mm. por hora.
Alta: 13 de Septiembre de 1955.

OBSERVACION No. 7

Nombre: N. M. A.
Edad: 4 años.
Procedencia: Pochuta.
Ocupación: Niño.
Ingresó: 2 de Septiembre de 1955.
Diagnóstico de admisión: Fiebre tifoidea.

Historia: Hace 20 días comenzó con dolor abdominal y asientos, ha presentado fiebre diariamente y hace 8 días le apareció catarro.

Examen Físico: Pulso: 140 x 1'. Temperatura: 37.9 Grados Centígrados. Boca. con lengua saburral: cuello: ganglios pequeños; abdomen: con hepatomegalia; miembros: ganglios axilares e inguinales: aumentados de tamaño.

Examen de Laboratorio:

Hemograma:

Glóbulos rojos	3.670,000 por mm.c.
Glóbulos blancos	5,400 por mm.c.
Hemoglobina	70 %
Eosinófilos	2 %
Cayados	7 %
Segmentados	24 %
Monocitos	2 %
Linfocitos	65 %

Reacción de Paul y Bunnell:
Aglutinó al 1/320.
Alta: 15 de Septiembre de 1955.

OBSERVACION No. 8

Nombre: J. A. V.
Edad: 8 años.
Procedencia: Esta Capital.
Ocupación: Escolar.
Ingresó: 30 de Septiembre de 1955.
Diagnóstico de admisión: Fiebre Tifoidea.

Historia: Hace 8 días empezó con catarro, anorexia, fiebre moderada todos los días y últimamente la fiebre ha sido muy fuerte, se queja de dolor abdominal y epistaxis.

Examen Físico: Pulso: 116 x 1'. Temperatura: 39 Grados Centígrados. Nariz: con sangre seca en las ventanas nasales; garganta: congestionada; cuello: con ganglios submaxilares y cervicales aumentados de tamaño; abdomen: bazo percutible; miembros: ganglios axilares izquierdos y epitrocleares aumentados de tamaño.

Examen de Laboratorio:

Hemograma:

Glóbulos rojos	2.740,000 por mm.c.
Glóbulos blancos	5,100 por mm.c.
Hemoglobina	45 %
Eosinófilos	1 %
Cayados	3 %
Segmentados	54 %
Monocitos	5 %
Linfocitos	37 %

Reacción de Paul y Bunnell:
Aglutinó al 1/320.
Alta: 21 de Octubre de 1955.

OBSERVACION No. 9

Nombre: A. N. V.
Edad: 24 años.
Procedencia: San Juan Sacatepéquez.
Ocupación: Agricultor.
Ingresó: 1 de Octubre de 1955.

Diagnóstico de admisión: Fiebre tifoidea y síndrome infeccioso.

Historia: Hace 5 días tuvo escalofrío, fiebre alta, cefalea frontal; ha presentado epistaxis por 2 días; dolor abdominal, dolor de cuerpo, anorexia y diarrea por 2 días.

Examen Físico: Pulso 75 x 1'. Temperatura: 37 Grados Centígrados. Ojos: Subictéricos; nariz: señales de epistaxis; boca: lengua saburral; cuello: presencia de un ganglio de regular tamaño a cada lado; tórax: estertores húmedos en la parte lateral izquierda; abdomen: marcada contractura muscular y bazo percutible.

Examen de Laboratorio:

Hemograma:

Glóbulos rojos	4.110,000 por mm.c.
Glóbulos blancos	6,400 por mm.c.
Hemoglobina	75 %
Eosinófilos	21 %
Cayados	4 %
Segmentados	35 %
Monocitos	1 %
Linfocitos	39 %

Reacción de Paul y Bunnell:
Aglutinó al 1/320.
Alta: 14 de Octubre de 1955.

OBSERVACION No. 10

Nombre: B. L. A.
Edad: 4 años 7 meses.
Procedencia: Esta Capital.
Ingresó: 7 de Octubre de 1955.
Diagnóstico de admisión: Fiebre tifoidea.
Historia: Hace 13 días empezó con fiebre, cefalea, dolor de cuerpo, dolor en el abdomen, estreñimiento, astenia y anorexia.

Examen Físico: Pulso: 144 x 1'. Temperatura: 38.2 Grados Centígrados. Boca: lengua seca; garganta: congestionada; cuello: ganglios cervicales palpables.

Examen de Laboratorio:
Hemograma:

Glóbulos rojos	3.940,000 por mm.c.
Glóbulos blancos	8,500 por mm.c.
Hemoglobina	70 %
Eosinófilos	2 %
Cayados	8 %
Segmentados	50 %
Linfocitos	40 %

Reacción de Paul y Bunnell:
Aglutinó al 1/320.
Alta: 30 de Octubre de 1955.

OBSERVACION No. 11

Nombre: C. L. del C.
Edad: 9 años.
Procedencia: Esta Ctpital.
Ocupación: Escolar.
Ingresó: 10 de Noviembre de 1955.
Diagnóstico de admisión: No se hizo.
Historia: Dolor de cuerpo, cefalea, dolor en abdomen y fiebre alta desde hace tres días.

Examen Físico: Pulso: 104 x 1'. Temperatura: 37.2 Grados Centígrados. Nariz: secreción mucosa; garganta: congestionada y amígdalas críticas; cuello: ganglios submaxilares derechos aumentados de tamaño; miembros: ganglios axilares e inguinales agrandados; aparato respiratorio: estertores finos en campo medio izquierdo.

Examen de Laboratorio:

Hemograma:

Glóbulos rojos	3.430,000 por mm.c.
Glóbulos blancos	11,800 por mm.c.
Hemoglobina	70 %
Eosinófilos	9 %
Cayados	8 %
Segmentados	38 %
Linfocitos	42 %
Monocitos	3

Reacción de Paul y Bunnell:

Aglutinó al 1/1280
Alta: 22 de Noviembre de 1955.

OBSERVACION No. 12

Nombre: M. del C. R.
Edad: 9 años.
Procedencia: Sansare —Progreso—.
Ocupación: Escolar.
Ingresó: 12 de Diciembre de 1955.
Diagnóstico de admisión: No se hizo.

Historia: Hace 5 días que tiene fiebre, cefalea, dolor abdominal, anorexia y adinamia.

Examen Físico. Enfermo decaído con 39 Grados Centígrados de temperatura y 90 x 1' de pulso. Ojos: conjuntivas rosadas; boca: lengua saburral; garganta: con ligera congestión; abdomen: bazo percutible.

Examen de Laboratorio:

Hemograma:

Glóbulos rojos	3.560,000 por mm.c.
Glóbulos blancos	4,300 por mm.c.
Hemoglobina	70 %
Eosinófilos	1 %
Cayados	3 %
Segmentados	36 %
Monocitos	2 %
Linfocitos	58 %

Existen linfocitos atípicos numerosos.
Reacción de Paul y Bunnell:
Aglutinó al 1/160.
Alta: 30 de Diciembre de 1955.

OBSERVACION No. 13

Nombre: A. G.
Edad: 12 años.
Procedencia: Esta Capital.
Ocupación: Panadero.
Ingresó: 14 de Diciembre de 1955.
Diagnóstico de admisión: No se hizo.

Historia: Hace 4 días empezó con astenia, fiebre alta, adinamia, dolor en las mandíbulas al abrir la boca, y tos.

Examen Físico: Pulso: 76 x 1'. Temperatura: 37.5 Grados Centígrados. Ojos: enrojecidos; cuello: presencia de pequeños ganglios cervicales; abdomen: bazo percutibles.

Examen de Laboratorio:

Hemograma:

Glóbulos rojos	4.830,000 por mm.c.
Glóbulos blancos	9,000 por mm.c.
Hemoglobina	80 %
Eosinófilos	5 %
Cayados	2 %
Segmentados	30 %
Monocitos	3 %
Linfocitos	60 %

Existen numerosos linfocitos atípicos.
Reacción de Paul y Bunnell·
Aglutinó al 1/2560.
Alta: 20 de Diciembre de 1955.

OBSERVACION No. 14

Nombre: V. E. A.
Edad: 4 años.
Procedencia: Esta Capital.
Ocupación: Niño.
Ingresó: 5 de Enero de 1956.
Diagnóstico de admisión: Fiebre Tifoidea.

Historia: Hace 1 mes que principió con fiebre alta diariamente de 39 a 40 Grados Centígrados precedida de escalofríos, anorexia, asientos con moco y sangre y dolor en el abdomen.

Examen Físico: Pulso: 120 x 1'. Temperatura: 39.5 Grados Centígrados. Ojos: conjuntivas enrojecidas; nariz: secreción mucosa; boca: lengua saburral; garganta: amígdalas hipertróficas y crípticas; cuello: ganglios cervicales; abdomen: globuloso; aparato digestivo: anorexia.

Exámenes de Laboratorio:

Hemograma:

Glóbulos rojos	4.240,000 por mm.c.
Glóbulos blancos	14,200 por mm.c.
Hemoglobina	75 %
Cayados	4 %
Segmentados	52 %
Monocitos	4 %
Linfocitos	40 %
Sedimentación	40 mm. x hora.

Reacción de Paul y Bunnell:

Aglutinó al 1/640.
Alta: 28 de Enero de 1956.

OBSERVACION No. 15

Nombre: L. R. M.
Edad: 2 años 6 meses.
Procedencia: Esta Capital.
Ingresó: 9 de Julio de 1956

Diagnóstico de admisión: Gingivo estomatitis.

Historia: Hace 2 días principió con fiebre y flictenas en mucosa bucal y catarro.

Examen Físico: Pulso: 90 x 1'. Temperatura: 38 Grados Centígrados. Boca: labios secos; garganta: amígdalas enrojecidas e hipertróficas; cuello: adenopatía bilateral y submaxilar; miembros: adenopatía inguinal bilateral y ganglios epitrocleares presentes en ambos miembros; piel: máculas pequeñas en cara y región posterior del tórax.

Exámenes de Laboratorio:

Hemograma:

Glóbulos rojos	4.160,000 por mm.c.
Glóbulos blancos	13,200 por mm.c.
Hemoglobina	75 %
Eosinófilos	2 %
Cayados	2 %
Segmentados	66 %
Monocitos	2 %
Linfocitos	28 %

Reacción de Paul y Bunnell:
Aglutinó al 1/320.
Alta: 23 de Julio de 1956.

OBSERVACION No. 16

Nombre: M. W.
Edad: 5 años.
Procedencia: Esta Capital.
Ingresó: 25 de Agosto de 1956.

Historia: Hace 5 días comenzó con temperatura de 38 Grados Centígrados diariamente, con mucho sueño, anorexia y vesículas con líquido claro localizadas en la frente y en los brazos.

Examen Físico: Pulso: 100 x 1'. Temperatura: 38 Grados Centígrados. Cuello: presencia de adenopatía submaxilar y cervical; abdomen: bazo percutible; miembros: adenopatía inguinal; piel: con las vesículas ya descritas en la historia.

Exámenes de Laboratorio:
Hemograma:

Glóbulos rojos	4.000.000 por mm.c.
Glóbulos blancos	14,400 por mm.c.
Hemoglobina	75 %
Eosinófilos	10 %
Cayados	2 %
Segmentados	30 %
Monocitos	6 %
Linfocitos	52 %

Reacción de Pau y Bunnell:
Aglutinó al 1/160.
Alta: 10 de Septiembre de 1956.

OBSERVACION No. 17

Nombre: C. L. C.
Edad: 26 años.
Procedencia: Esta Capital.
Ocupación: Empleado de Caminos.
Ingresó: 18 de Septiembre de 1956.
Diagnóstico de admisión: Fiebre Tifoidea.

Historia: Hace 1 mes que tiene fiebre alta acompañada de escalofríos, cefalea frontal, mal estar generalizado, anorexia y hace una semana presentó epistaxis.

Examen Físico: Pulso: 90 x 1'. Temperatura: 37.5 Grados Centígrados. Boca: Lengua saburral;, y sepsis oral.

Exámenes de Laboratorio:
Hemograma:

Glóbulos rojos	3.230,000 por mm.c.
Glóbulos blancos	3,400 por mm.c.
Hemoglobina	75 %
Cayados	4 %
Segmentados	68 %
Linfocitos	28 %
Sedimentación	30 cm. x hora

Reacción de Paul y Bunnell:
Aglutinó al 1/320.
Alta: 5 de Octubre de 1956.

OBSERVACION No. 18

Récord: 10415.
Nombre: G. R.
Edad: 15 años.
Procedencia: San Lucas Sacatepéquez.
Ocupación: Pastor.
Ingresó: 21 de Enero de 1958.
Diagnóstico de admisión: Síndrome infeccioso.

Historia: Empezó con dolor en el cuello atrás de las orejas, con fiebre alta, asientos, náuseas, vómitos y delirio.

Examen Físico: Pulso: 150 x 1'. Temperatura: 40.5 Grados Centígrados. Paciente estupuroso; ojos: enrojecidos; nariz: secreción abundante; boca: lengua saburral; garganta: congestionada; cuello: adenopatía yugular izquierda; abdomen: dolor a la presión en el hipocondrio derecho y fosa ilíaca derecha; bazo: percutible; miebros: adenopatía inguinal; aparato digestivo: asientos líquidos y fétidos.

Exámenes de Laboratorio:

Hemograma:

Glóbulos rojos	3.080,000 por mm.c.
Glóbulos blancos	4,000 por mm.c.
Hemoglobina	65 %
Eosinófilos	15 %
Cayados	3 %
Segmentados	31 %
Monocitos	4 %
Linfocitos	47 %

Reacción de Paul y Bunnell:
Aglutinó al 1/640.
Alta: 15 de Febrero de 1958.

SON AUTENTICAS: Dr. Marco Antonio Cabrera.

OBSERVACION No. 19

Record: 25522/57.
Nombre: J. T.
Edad : 18 Años
Procedencia: Esta Capital.
Ocupación: Jornalero.
Ingresó: 5 de Noviembre de 1957.
Diagnóstico de admisión: Neumonía.

Historia: Empezó con catarro, dolor de cuerpo, mucho ardor en los ojos, temperatura alta y cefalea, anorexia, astenia, adinamia y tos seca, e ingresa con un rash pruriginoso macular.

Examen Físico: Pulso: 100 x 1'. Temperatura: 39.5 Grados Centígrados. Garganta: orofaringe congestionada; cuello: ganglios pequeños palpables; miembros: ganglios axilares epitrocleares izquierdos e inguinales palpables y aumentados de tamaño; abdomen: bazo percutible; piel: máculas rosadas en tórax izquierdo que desaparecen a la presión.

Exámenes de Laboratorio:

Hemograma:

Glóbulos rojos	3.120,000 por mm.c.
Glóbulos blancos	5,300 por mmc.
Hemoglobina	84 %
Eosinófilos	1 %
Segmentados	72 %
Monocitos	1 %
Linfocitos	26 %

Reacción de Paul y Bunnell:
Aglutinó al 1/112.
Alta: 3 de Diciembre de 1957.

OBSERVACION No. 20

Record: 18470/57.
Nombre: F .D. A.
Edad: 28 años.
Procedencia: Esta Capital.
Ocupación: Albañil.
Ingresó: 21 de Noviembre de 1957.
Diagnóstico de admisión: Paludismo.

Historia: Refiere que hace 15 días empezó con escalofríos seguidos de temperatura alta con sudoración profusa diariamente, anorexia, cefalea frontal, astenia y adinamia.

Examen Físico: Pulso: 90 x 1'. Temperatura: 39.5 Grados Centígrados. Ojos: conjuntivas oculares y palpebrales con tinte ictérico; abdomen: bazo percutible que rebasa dos traveces de dedo del reborde costal; hígado: palpable a dos traveces de dedo del reborde costal.

Exámenes de Laboratorio:

Hemograma: No se hizo.

Reacción de Paul y Bunnell:
Aglutinó al 1/112.
Alta: 26 de Noviembre de 1957.

SON AUTENTICAS: Dr. Manuel Beltranena S.

OBSERVACION No. 21

Record: 24870/57.
Nombre: C. C. y CH.
Edad: 19 años.
Procedencia: Esta Capital.
Ocupación: Oficios domésticos.
Ingresó: 27 de Octubre de 1957.
Diagnóstico de admisión: Síndrome infeccioso.

Historia: Hace 10 días empezó con dolor de garganta y dificultad al tragar, cefalea y fiebre alta, sensación de parestesias en miembro inferior derecho y dificultad para caminar.

Examen Físico: Pulso: 84 x 1'. Temperatura: 37 Grados Centígrados. Ojos: conjuntivas congestionadas; garganta: orofaringe congestionada, amígdalas hipertróficas; miembros: motilidad activa, está disminuida en miembro inferior derecho, sensibilidad superficial disminuida en miembro inferior izquierdo, reflejos: existe hiperreflexia.

Exámenes de Laboratorio:

Hemograma:

Glóbulos rojos	3.600,000 por mm.c.
Glóbulos blancos	7,700 por mm.c.
Hemoglobina	84 %
Eosinófilos	1 %
Cayados	2 %
Segmentados	67 %
Linfocitos	30 %
Sedimentación:	23 mm. x hora

Examen de líquido céfalo-raquídeo:
Reacción de Pandy Nonapelt
Positivo

Glucosa:	80	mgs.	%
Cloruros:	434	mgs.	%
Proteínas:	210	mgs.	%

Citológico: 15 linfocitos por mm.3

Reacción de Paul y Bunnell:
Aglutinó al 1/112.
Alta: 16 de Enero de 1958

NOTA: En este caso se pensó una mielitis infecciosa por mononucleosis.

ES AUTENTICA: Dr. Gerardo Alvarado R.

TRATAMIENTO

Los casos descritos respondieron a la siguiente terapéutica:

1) Reposo del enfermo;

2) Se mantuvo el estado general con alimentación adecuada;

3) Líquidos abundantes vía bucal e intravenosa, administrándose soluciones glucosadas y salinas en pacientes muy deshidratados;

4 Medidas antipiréticas: ácido acetilsalicílico;

5) En angina: gargarismos de soluciones alcalinas;

6) En algunos casos se usó sulfadiazina, aureomicina, cloromicetina y acromicina con excelentes resultados;

7) Complejo B 2cc. diariamente.

Ultimamente se ha reportado que el ACTH administrándolo 40 mgs. diariamente por tres días, es excelente.

En casos de epidemia, se usa suero de convalescientes de 300 a 500 cc. vía intravenosa.

CONCLUSIONES:

1.—Queda demostrada en Guatemala la presencia de Mononucleosis Infecciosa desde el primer caso diagnosticado en 1945;

2.—En 1956 se presentó la enfermedad en forma epidémica;

3.—Con este trabajo se comprueba que la enfermedad se presenta en todas sus formas clínicas en el país;

4.—La enfermedad es mucho más frecuente en niños y adultos jóvenes que en personas de edad avanzada;

5.—En los casos presentados, no hubo ninguna complicación grave y los enfermos respondieron favorablemente al tratamiento efectuado;

6.—De lo anterior, se deduce que el pronóstico de la enfermedad, es benigno;

7.—Es de notar que la mayoría de enfermos a su ingreso simulaban clínicamente una Fiebre Tifoidea, habiéndose descartado ésta, por los exámenes de laboratorio;

8.—De lo expuesto en el No. 7, siempre debemos tomar en cuenta a la Mononucleosis Infecciosa en el diagnóstico diferencial de la Fiebre Tifoidea y enfermedades hemorragíparas;

9.—Cuando se presenta en forma hemorrágica, puede simular púrpura o enfermedades ulcerosas del tubo digestivo.

Rigoberto Ramírez Alfaro

Vo. Bo.

Dr. Marco Antonio Cabrera.

Imprímase.

Dr. Ernesto Alarcón,
Decano.

BIBLIOGRAFIA

VARELA, MANUEL E. — Hematología Clínica, Página 552, Capítulo XXX.

WINTHROBE. —Hematología Clínica, Página 745, Capítulo XIX.

PULLEN. — Enfermedades Transmisibles, Página 339, Capítulo 22.

BRAY, W. F. — Métodos de Laboratorio Clínico, Página 379, Capítulo IX.

KOLMER Y BOERNER. — Métodos de Laboratorio Clínico, Página 116, Capítulo IV.

KOLMER. — Diagnóstico Clínico por Análisis de Laboratorio, Página 591, Capítulo XVII.

DOMARUS, A. — FARRERAS, P. — Medicina Interna, Página 796, Capítulo VII.

CLOUCH, STITT. — Practical Bacteriolofy, Hematology and Parasitology, Página 464, Capítulo XV.

CECIL. — Medicina Interna, Página 524.

REVISTA JUVENTUD MEDICA Nos. 23 y 24 de 1945.

ARCHIVOS DEL SERVICIO DE AISLAMIENTO DEL HOSPITAL SAN JOSE.

ARCHIVOS DEL HOSPITAL GENERAL DE GUATEMALA.