UNIVERSIDAD DE SAN CARLOS

DE GUATEMALA

Facultad de Ciencias Médicas

República de Guatemala, Centro América

IMPORTANCIA DE LA BIOPSIA HEPATICA EN CLINICA

TESIS

Presentada a la Junta Directiva de la Facultad de Ciencias Médicas de la Universidad de San Carlos de Guatemala, por:

JOSE ANTONIO GALINDO CARON

En el acto de su investidura de:

MEDICO Y CIRUJANO

Guatemala, Noviembre 1960.

PLAN DE TESIS:

I) INTRODUCCION

II) HISTORIA

III) METODOS PARA OBTENER LA BIOPSIA HEPATICA

1) BIOPSIA POR PUNCION
2) BIOPSIA DIRIGIDA POR PERITONEOSCOPIA

IV) INDICACIONES

V) CONTRAINDICACIONES

VI) LIMITACIONES

VII) CONTROL Y SELECCION DEL PACIENTE

VIII) REACCIONES Y COMPLICACIONES

IX) CUIDADOS POST-OPERATORIOS

X) PREPARACION Y EXAMEN DE LOS ESPECIMENES

XI) DIFERENTES TIPOS DE AGUJAS USADOS. TECNICA

XII) ANALISIS DE 70 BIOPSIAS HEPATICAS, CORRELACION CLINICA, PATOLOGICA Y DE LABORATORIO

XIII) CONCLUSIONES

XIV) BIBLIOGRAFIA

LA IMPORTANCIA DE LA BIOPSIA HEPATICA EN CLINICA

La investigación ha avanzado mucho en el conocimiento de los procesos fisiopatológicos y bioquímicos del hígado, pero aún no dispone el clínico, de métodos funcionales suficientemente precisos para el diagnóstico y pronóstico de las enfermedades hepáticas; la Biopsia Hepática sigue siendo un procedimiento diagnóstico de incalculable valor para la evaluación del hígado.

HISTORIA

La primera relación que se tiene respecto a la punción hepática en general es la de Stanley [1], que en 1833 en el St Bartholomew's Hospital, puncionó el hígado en un caso de Quiste Hidático. En 1844. Vernois [2] discute la punción-biopsia del hígado como medio diagnóstico. Erlich [3] obtuvo tejido hepático por aspiración a travez de aguja, haciendo investigaciones sobre diabetes. El investigador Lucatello, señaló en 1895 [4] un procedimiento similar, con propósitos diagnósticos.

Sin embargo durante todo este tiempo y los primeros treinta años de este siglo, la punción del hígado con aguja se usó principalmente para drenaje de abscesos hepáticos y quistes hidáticos, no siendo sino hasta en 1939 en que Iversen y Roholm [5] comunicaron una técnica de biopsia hepática con fines diagnósticos, sentando las bases de los procedimientos actuales. Aproximadamente en el mismo tiempo se reportaron estudios similares en Dinamarca [5] y poco después en Alemania [6] e Inglaterra [7].

Los primeros estudios hasta antes de 1939, reportaron alta incidencia de mortalidad [8]. Durante la segunda guerra mundial su uso como procedimiento diagnóstico se difundió ampliamente, tanto con la aguja sola como dirigida por visión peritoneoscópica, ocupando en la actualidad un puesto especial entre los procedimientos de exploración hepática.

METODOS PARA OBTENER LA BIOPSIA HEPATICA

La biopsia hepática puede obtenerse por tres diferentes medios:

1) Por punción directa del hígado con aguja, a travez de la pared torácica o abdominal.

2) Por punción con aguja, dirigida bajo peritoneoscopía.

3) Por toma directa mediante procedimientos quirúrgicos, durante la cirugía abdominal.

Es el objeto de este trabajo, corelacionar la importancia de los dos primeros métodos en su aplicación a la clínica.

BIOPSIA POR PUNCION

Contituye el método más útil y más aceptado en la actualidad, siendo además el más fácil y el que se encuentra más al alcance del clínico. Las vías que se han descrito para efectuar la biopsia por este método, son tres:

1) Lateral o Transtorácica. Es la vía de elección y la más frecuentemente usada, siempre que no existan las limitaciones que después se exponen. El sitio de punción puede ser en el 8o., 9o. o 10o. espacio intercostal derecho o en el espacio intercostal situado inmediatamente por debajo de la línea de matidéz superior del hígado, a nivel de la línea axilar anterior o media.

Las ventajas de esta vía, es que puede practicarse en hígados pequeños o normales y el peligro de perforación de víscera hueca es mínimo.

2) Anterior, Subcostal o Transabdominal. Es la vía útil en casos de hígados muy aumentados de tamaño. Se efectúa inmediatamente por debajo del reborde costal, a 2 o 4 centímetros por fuera del apéndice xifoides o exactamente encima de un nódulo palpable.

Las ventajas de esta vía son: no es necesario el período de

apnea voluntaria requerido por la vía transtorácica y puede dirigirse hacia un nódulo hepático palpable.

Entre las desventajas están la posible perforación de víscera hueca, la imposibilidad de efectuarla en hígados de tamaño pequeño y el peligro de lasceraciones del hígado por los movimientos respiratorios más amplios a este nivel, como lo demuestra el número de accidentes reportados [9], aún cuando es más fácil dominar la hemorragia en caso de ocurrir.

Por eso, esta vía se recomienda únicamente en casos de nódulos palpables con asociación de enfermedad pleural o pulmonar, así como en presencia de espacios intercostales muy estrechos para evitar las lasceraciones de la arteria intercostal y en los niños pequeños [8].

3) Medial o a Nivel del Angulo Costoxifoesternal. Este método fue ideado para alcanzar el lóbulo derecho del hígado y para disminuir el peligro de lasceraciones de grandes vasos y evitar los movimientos respiratorios muy amplios, sin embargo tiene poca aceptación por la dificultad para percutir los bordes del hígado.

BIOPSIA DIRIGIDA POR PERITONEOSCOPIA

La biopsia con aguja, dirigida por peritoneoscopía, ha substituido con éxito a la biopsia quirúrgica en cuña, aún cuando esta permite la palpación y mejor visualización del hígado; sin embargo el tejido obtenido procede generalmente del borde hepático y porción sub-capsular no siendo representativo de la estructura hepática global.

La biopsia peritoneoscópica puede obtenerse con el uso de una pinza de biopsia en el sitio visualizado, o bien con aguja dirigida por el peritoneoscopio. Este último método es más aceptado en la actualidad, ya que la pinza únicamente obtiene especímenes de tejido hepático superficial.

La biopsia dirigida requiere experiencia y entrenamiento en peritoneoscopía, así como un equipo adecuado, siendo estas

las razones que limitan su uso más frecuente.

Por otro lado, las ventajas que se obtienen con este método son 8:

1) Que el sitio de la biopsia puede ser visualizado, adquiriendo especial importancia en el diagnóstico de lesiones focales del hígado, como metástasis tumorales, granulomas, etc. Fig. No. 1.

2 Puede correlacionar los hallazgos histológicos con los macroscópicos.

3) Los especímenes por su forma alargada, pueden dar más datos en casos de lesiones hepáticas no uniformes.

4) Pueden obtenerse biopsias en diferentes sitios a la vez.

5) Es más fácil reconocer y tratar la hemorragia, así como evitar los grandes vasos.



Fig. No. 1.

INDICACIONES

La utilidad de la biopsia hepática ha sido probada ampliamente y en general se indica en todo paciente con enfermedad hepática, especialmente si se acompaña de ictericia[10]. Es de ayuda en el diagnóstico y diagnóstico diferencial de las enfermedades hepáticas, como guía para precisar el curso del tratamiento, y para dilucidar el pronóstico.

Se indica la Biopsia con fines diagnósticos, en las siguientes afecciones:

1) *ICTERICIA.* En el diagnóstico diferencial de la ictericia, la biopsia hepática tiene amplia indicación. Los hallazgos clínicos y los examenes de laboratorio permiten distinguir cuatro tipos de ictericia aguda: por colestasis, hepatocelular, por hemolitis y por trastornos de la fijación o la excreción hepática de bilirrubina. Pero en ocasiones estos métodos no son suficientes para el diagnóstico exacto y entonces la biopsia del hígado permite establecer el diagnóstico y aún indicar el tratamiento.

En el diagnóstico diferencial de Obstrucción biliar extrahepática y Colestasis intrahepática, cuando el cuadro no es clásico y el laboratorio y la radiología no son de mayor ayuda, la biopsia hepática puede dilucidar el problema.

La ictericia obstructiva crónica se ha considerado contraindicación de biopsia a travez de la piel pero el peligro puede disminuirse con un buen tiempo de protrombina y el uso de aguja de aspiración como la de Menghini [11]; con esta se disminuye el riesgo de peritonitis biliar por desgarro de un conducto biliar dilatado. La hidrohepatosis con dilatación de las vías viliares se presenta a las 3 o 4 semanas de iniciada la obstrucción y por lo tanto durante este período el peligro de escurrimiento de bilis y peritonitis es mínimo.

En cuanto a la dificultad del diagnóstico histológico en la obstrucción biliar extrahepática se debe a que se presentan tardíamente cuando ya hay hidrohepatosis y la biopsia es peligrosa. Sin embargo el estudio cuidadoso puede dilucidar la naturaleza de la colestasis.

La biopsia hepática se indica siempre que hay Colestasis no resuelta, de duración menor de tres semanas porque puede dar una respuesta sencilla, como fase colestática de una hepatitis

por virus, hígado grasiento, cirrosis u obstrucción biliar extra-hepática.

Se emplea sistemáticamente la biopsia en casos de colestasis medicamentosa principalmente por Clorpromacina.

La ictericia del niño, exceptuando la de tipo hemolítico puede establecerse con la biopsia hepática, como sucede en la atresia biliar intrahepática en que aparece fibrosis portal extensa con escasos o ningún conducto biliar.

En caso de ictericia de causa inexplicable, en que sospecha lesión hepatocelular, la biopsia hepática debe efectuarse tempranamente, ya que las alteraciones más características aparecen al principio de la evolución. En este caso, la biopsia sirve para obtener el diagnóstico etiológico específico y como método para valorar la gravedad del daño hepático. La causa más común de este tipo, es la hepatitis a virus y las entidades con las que se confunde más fácilmente son la hepatitis tóxica y síndrome de hígado grasiento y cirrosis. Sin embargo actualmente existe la confusión para diagnosticar los casos debidos a administración de fármacos como la Iproniacida que da un cuadro idéntico al de la hepatitis a virus [12]. A pesar de eso, debe efectuarse la biopsia hepática en todos los casos de insuficiencia hepatocelular inexplicable o en pacientes expuestos a venenos o fármacos.

Por último, la biopsia hepática es de utilidad en los trastornos de fijación, metabolismo o excreción anormal de la bilirrubina como sucede en la Ictericia Idiopática crónica en que se encuentra el pigmento en el hígado, variando su concentración en los hermanos, padres e hijos de estos pacientes. Por eso, debe hacerse la biopsia hepática en todos los pacientes que presenten ictericia desde la niñez.

2) *LESION HEPATOCELULAR CRONICA.* Aunque se ha criticado el uso de la biopsia hepática en el diagnóstico y valoración de la lesión hepatocelular crónica, porque el pequeño fragmento obtenido no puede representar el hígado globalmente los estudios de hígados cirróticos obtenidos en la autopsia por este método, demuestran que la exactitud diagnóstica es casi del 100% [13]. Por otro lado durante el procedimiento, la resistencia del hígado a la aguja, sirve de dato indirecto para sospechar cirrosis hepática pudiendo observarse además nódulos macroscópicamente.

En general se indica la biopsia hepática en todos los casos de hepatomegalia de origen indeterminado. En alcohólicos con hepatomegalia, que presentan hígado grasiento sin fibrosis, tiene especial importancia, ya que clínicamente y por el laboratorio es indistinguible del cuadro de la cirrosis, mientras que el pronóstico de la primera es más favorable por el hecho de poder resolverse completamente. En estos casos la coloración de Mallory es necesaria porque la grasa abundante puede ocultar una fibrosis ya extensa.

En casos de Síndrome de Hígado grasiento y Cirrosis. en la Cirrosis Postnecrótica y en la Cirrosis Biliar Primaria, la biopsia sirve para valorar la extensión del proceso, su evolución, grado de lesión hepatocelular y pronóstico.

En todos los pacientes con Hepatitis a virus, con persistencia de signos o síntomas por más de diez a doce semanas debe efectuarse la biopsia hepática, repitiéndola cada 3 a 6 meses, para seguir su evolución, ya que puede ser el punto de partida hacia una cirrosis.

3) *LESIONES FOCALES DEL HIGADO.* En las lesiones focales del hígado también está indicada la biopsia hepática y el éxito depende del tamaño, distribución de la lesión y la suerte de poder hacer contacto con ella. Por eso en este tipo de lesiones, la exactitud diagnóstica es mayor cuando se usan agujas grandes, biopsias múltiples, biopsias durante laparotomias o con visión peritoneoscópica o biopsia de la parte más voluminosa del hígado o del nódulo.

En caso de carcinomas comprobados en otro órgano diferente del hígado, que se acompañan de hepatomegalia o aumento de fosfatasa alcalina y retención de bromosulfaleina la biopsia hepática sirve para dilucidar la existencia de metástasis hepáticas.

Durante la cirugía abdominal, la biopsia hepática sirve como prueba de malignidad, o para excluirla en caso de lesiones focales del hígado.

4) *DIAGNOSTICO DE GRANULOMAS.* La biopsia está indicada cuando se sospecha lesiones granulomatosas del hígado o en pacientes con hepatomegalia y fiebre de etiología desconocida. La tuberculosis, Sarcoidosis. Esquistosomiasis, Micosis, Brucelosis, son entidades que pueden manifestarse por granulomas del hígado.

5) *HIPERTENSION PORTAL.* En el estudio de la etiología de la hipertensión portal, establece la condición histológica del hígado, de gran importancia en caso de considerar la posibilidad quirúrgica.

6) *AFECCIONES METABOLICAS.* En las afecciones metabólicas que alteran la glándula hepática, la biopsia hepática está indicada, como sucede en la Hemocromatosis. Enfermedad de Wilson y Amiloidosis. En estos tipos de lesiones, se utilizan coloraciones adecuadas para su estudio.

7) *INVESTIGACION CLINICA.* La biopsia hepática también se indica como medio de obtener información académica en investigación clínica.

CONTRAINDICACIONES

En general, las contraindicaciones de la biopsia hepática, pueden dividirse en absolutas y relativas [8]:

I) ABSOLUTAS

A) DIATESIS HEMORRAGICAS
1) Hipoprotrombinemia
2) Trombocitopenia

B) DERMATITIS DE LA PARED ABDOMINAL

C) INSUFICIENCIA CARDIACA CONGESTIVA O INFARTO DEL MIOCARDIO

D) ICTERICIA OBSTRUCTIVA PROLONGADA

E) INFECCION DE LA CAVIDAD PLEURAL O DEL LOBULO DERECHO DEL PULMON

F) FALTA DE COOPERACION DEL PACIENTE

G) CIRUGIA PULMONAR IZQUIERDA

II) RELATIVAS

A) ASCITIS

B) HIPERTENSION ARTERIAL

C) ANEMIA

LIMITACIONES

Con la mejoría de las técnicas y la mayor experiencia de los operadores se ha conseguido aumentar el porcentaje de diagnósticos positivos. Los errores diagnósticos en los diferentes autores, varía del 3 al 15 por ciento.

El hecho de obtener espécimen de hígado normal, no ex-

cluye completamente la ausencia de patología del hígado y esto sucede principalmente en caso de lesiones focales y en Cirrosis postnecrótica con grandes nódulos, en los cuales el espécimen es obtenido a nivel de una zona de hígado sano.

Además existe limitación para la biopsia en casos de hígados muy duros o fibrosos.

CONTROL Y SELECCION DEL PACIENTE

La biopsia hepática no es completamente inocua y siempre existen peligros potenciales, por eso el paciente debe ser cuidadosamente seleccionado y debe efectuarse el procedimiento, sólo cuando los otros estudios no han dado la suficiente información o cuando el cuadro histológico solo o en combinación con la clínica y el laboratorio, representan un factor decisivo en el diagnóstico o tratamiento.

El examen más importante de laboratorio, que sirve de guía para evaluar el riesgo de hemorragia, es la concentración de protrombina en el plasma, que no debe ser menor del 60% en los procedimientos ciegos, pudiendo efectuarse con concentraciones menores en caso de seguirse el procedimiento dirigido.

Fuera de lo señalado anteriormente, no es necesaria ninguna preparación pre-operatoria especial, salvo algún tipo de sedación en caso de pacientes nerviosos.

REACCIONES Y COMPLICACIONES

Después de la biopsia hepática, el paciente puede quejarse de dolor de tipo pleurítico localizado en el hipocondrio derecho u hombro del mismo lado; generalmente es de poca intensidad y cede fácilmente con los analgésicos corrientes. Esto es observado principalmente cuando se utilizan agujas de mayor calibre habiéndose observado hasta en un 25% [10], pero el porcentaje disminuye ostensiblemente con las nuevas agujas, actualmente disponibles, las cuales permiten hacer la biopsia en menor tiempo y el calibre es mucho menor.

Las complicaciones han disminuido. En los últimos reportes la incidencia ha sido de un 0.17% según estudios de aproximadamente 20,000 biopsias [14].

La complicación más seria es el hemoperitoneo, secundario a lesión de una vena del hígado o por hemorragia a nivel de la lasceración hepática cuando hay hipaprotrombinemia o trombocitopenia, o bien la hemorragia provocada por ruptura de un vaso intercostal o de la arteria cística.

Otra de las complicaciones más temidas es la peritonitis biliar, por ruptura de un conducto biliar sub-capsular, la embobiliar por comunicación entre un conducto biliar distendido y la vena hepática y la peritonitis purulenta por ruptura de un absceso hepático. Las complicaciones descritas anteriormente pueden ser fatales si no se observa cuidadosamente el post-operatorio de los pacientes.

También son posibles, complicaciones pulmonares, que incluye neumotórax y colapso del pulmón. Por último se han reportado casos de enfisema subcutaneo, hematomas abdominales y hemorragia subcutanea.

CUIDADOS POSTOPERATORIOS

Los cuidados post-operatorios, se relacionan con las reacciones y complicaciones ya enunciadas, que deben tratar de prevenirse. El paciente debe permanecer en reposo completo durante 24 horas controlándose los signos vitales cada 30 minutos por 3 horas y después cada hora por 8 horas. El objeto, es descubrir tempranamente una posible hemorragia, en cuyo caso deberá referirse el caso a cirugía antes que el paciente presente shock.

La perforación de víscera hueca, la peritonitis y las otras complicaciones podrán ser diagnosticados tempranamente, observando frecuentemente el abdomen por aparición de signos de irritación peritoneal.

El post-operatorio es indoloro, pero si el dolor se presenta, puede ser aliviado fácilmente con analgésicos corrientes de tipo Salicilatos.

No es necesaria ninguna restricción dietética.

PREPARACION Y EXAMEN DE LOS ESPECIMENES

La preparación del espécimen es de suma importancia para el diagnóstico correcto de las biopsias. El espécimen deberá ser fijado en solución neutra amortiguada de formalina, recién preparada y luego se incluye en parafina durante varias horas, tratando de no calentar demasiado la parafina. En seguida, se hacen cortes utilizando cuchillos con suficiente filo para evitar el deterioro de las muestras. Los cortes se colocan cuidadosamente en el portaobjetos y se tiñen. Generalmente la coloración con hematoxilina eosina, es suficiente, recurriéndose a otras coloraciones en casos especiales.

La parte más importante la representa el anatomopatólogo que debe ser experimentado y cuidadoso en la interpretación, dedicándole tiempo suficiente a cada estudio, para que el diagnóstico pueda ser satisfactorio.

DIFERENTES TIPOS DE AGUJAS USADOS. TECNICA

Se han ideado diferentes tipos de instrumentos hasta llegar a los arctualmente usados:

1) Aguja de punción de Vim Silverman (Silverman, 1938) y sus modificaciones.
2) Trocar de biopsia de Iversen y Roholm (1939)
3) Aguja de punción de Roth-Turkel (1944)
4) Jeringa de Biopsia de Gillman y Gillman (1945)
5) Trocar de Franssen, similar al trocar de biopsia de Iversen.
6) Aguja de biopsia de Terry (1954)
7) Aguja de biopsia de Menghini (1958)

El trocar de Iversen y Roholm, consiste [15] en una cánula que mide 8 cm de largo por 2 mm. de ancho, que termina en punta aguda con muesca, insertándose con un estilete obturador de la cánula y termina en punta aguda. El espécimen se obtiene haciendo un movimiento de rotación con la cánula y aspirando mediante una jeringa.

La de Franseen es similar pero su calibre es menor.

Gillman y Gillman modificaron el trocar, integrando la cánula y el obturador, a una jeringa especialmente construida, en tal forma que el obturador está sujeto al émbolo, que al ser retirado, hace vacío ayudando a desprender y aspirar el tejido.

El instrumento de Roth-Turkel consta de dos agujas, una externa y otra interna. La externa a su vez está formada por una cánula y su estilete obturador, midiendo 7.5 cm de largo y calibre 12. Esta aguja tiene adaptado un regulador que puede ajustarse a distintos niveles y tiene por objeto limitar la profundidad a que se va a introducir el instrumento.

La aguja interna mide 2.5 cm más largo que la anterior y es de calibre 14, terminando su punta en forma de trépano. También tiene su correspondiente estilete.

La aguja externa se introduce a travez de la piel hasta el hígado, luego se retira el estilete y se introduce la aguja interna imprimiéndole un movimiento de rotación de 360 grados. Se conecta la jeringa a la aguja interna y se aspira retirando la aguja. En seguida se extrae el tejido obtenido, introduciendo el estilete dentro de de la aguja interna. Puede suceder que el espécimen quede retenido en la aguja externa y en este caso, se conecta la jeringa a la aguja externa y se extrae haciendo aspiración.

AGUJA DE VIM-SILVERMAN

La aguja de Vim-Silverman, ha sido una de las más frecuentemente utilizadas y la biopsia se obtiene por un sistema de pinza. Consta de una aguja externa calibre 14, en la cual se introduce la aguja interna hendida, calibre 17, que es unos 2 cm más larga. Existen de 2 tamaños, midiendo la aguja externa 6 y 8.5 cm. y la interna 2 cm. más.

La aguja de biopsia, antes de ser introducida, se ajusta de tal manera que el extremo de la aguja interna, contacte con el de la externa; se insertan las agujas a travéz de la piel hasta alcanzar el hígado y en este momento se pide al paciente que efectúe una expiración seguida de apnea voluntaria. En este momen-

to se avanza toda la aguja, un medio centímetro dentro del hígado; enseguida la aguja interna se introduce hasta el máximo, mientras la aguja externa se mantiene en la misma posición. Luego se mantiene en ese nivel la aguja interna mientras se avanza la externa en unos 2 cm, con lo cual se consigue comprimir una parte de tejido hepático entre las válvas de la aguja interna; se imprime un movimiento de 360 grados a todo el instrumento y se retira completamente. En este momento el paciente puede respirar libremente de nuevo. El tejido obtenido se encuentra retenido entre las valvas de la aguja interna, de donde debe extraerse cuidadosamente.

Todo el procedimiento puede efectuarse en aproximadamente 15 segundos y el fracaso para obtener la muestra, generalmente es por no fijar adecuadamente la aguja que permanece fija mientras la otra avanza, en los distintos tiempos de la técnica. En este caso puede insertarse por segunda vez.

Otras modificaciones a la técnica, han sido empleadas, como es la de insertar la aguja externa con su estilete, antes de introducir la aguja interna.

AGUJA DE MENGHINI

Esta aguja es relativamente pequeña, comparada con la de Vim-Silverman y la de Terry (Figura No. 2) Es un instrumento cortante y de aspiración. Consta en primer lugar, de una cánula a la cual puede adaptarse una jeringa corriente. Dicha cánula tiene una pared ultrafina, de 90 micras y mide 7 cm de largo, disponiéndose de 3 tamaños: 1.2, 1.4 y 2 mm. de diámetro.

Sin embargo, actualmente tiende a desecharse las agujas de 2 mm de diámetro que la experiencia ha demostrado que las agujas de menor calibre, obtienen especímenes de suficiente tamaño y los riesgos son menores. Las 3 nuevas agujas actualmente construidas son de 1 mm, 1.2 y 1.4mm, siendo su efecto traumático igual al de otras agujas del mismo calibre, pero por sus paredes ultrafinas, obtienen especímenes de tamaño mayor.

Además de estas, existe otra aguja disponible para uso pediátrico, que mide 3.5 cm de largo, con los mismos diámetros.

El hecho de disminuir el diámetro en solo pocos milímetros con las nuevas agujas, es porque el riesgo crece en progresión geométrica al diámetro externo de la aguja, en tal forma que del calibre 1.5 al de 1.4, la reducción del riesgo es de 13% [16].

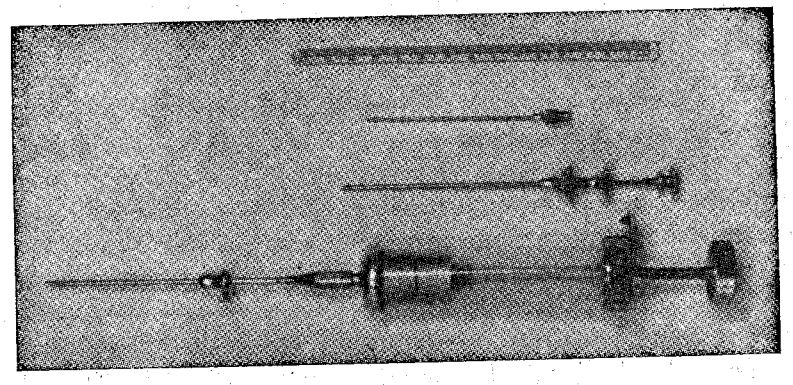

Fig. No. 2
Arriba: Aguja de Menghini.
En medio: Aguja de Vin-Silverman.
Abajo: Aguja de Terry.

TECNICA: El paciente debe permanecer acostado en posición de decúbito dorsal, con el miembro izquierdo reposando al lado del cuerpo, mientras el derecho se lleva hacia arriba en aducción en tal forma que la mano derecha queda a la altura del hombro izquierdo. La cabeza, es vuelta hacia la izquierda.

Por percusión se localiza el espacio intercostal más adecuado para introducir la aguja y una vez elegido, se procede a hacer la asepsia de la región, limitando el sitio con un campo hendido.

Siguiendo una técnica estricta de asepsia, se procede a anestesiar la región por infiltración con novocaína al 1 o 2 por ciento. Se carga la jeringa con 3-4 cc. de novocaína y se conecta a una aguja hipodérmica fina, con la cual se hace un punto dérmico y luego se avanza anestesiando el tejido celular sub-cutáneo y músculos, aspirando antes de infiltrar cada plano, para evitar inyectar en un vaso; para esto, se introduce la aguja inmediatamente por encima del borde superior de la costilla co-

respondiente al espacio intercostal elegido.

Con el estilete se perfora la piel en 2-4 cm para favorecer el paso de la cánula y se empieza el procedimiento de biopsia propiamente dicho, que consta de dos fases, una lenta en que la cánula puede permanecer indefinidamente en los planos superficiales sin peligro o molestia para el paciente y otra rápida o fase intrahepática que requiere solo una fracción de segundo.

La jeringa cargada con una pequeña cantidad de novocaína, se conecta a la cánula de Menghini y el operador colocado a la derecha del paciente, la avanza por la perforación de la piel, orientándola perpendicularmente a la pared costal e inclinada ligeramente en sentido medial y hacia arriba. Al avanzar la cánula encuentra una resistencia característica que corresponde a la cápsula de Glisson; en este momento se retira unos pocos milímetros y se infiltra una pequeña cantidad de neobocaína para anestesiar la cápsula de Glisson y expulsar cualquier tejido que pueda haberse introducido en la cánula.

Aquí termina la primera fase y se inicia la fase rápida o intrahepática, para lo cual se pide al paciente que efectúe una inspiración profunda seguida de expiración profunda y apnea voluntaria (es aconsejable que el paciente halla sido entrenado préviamente para hacer estos movimientos). En el momento de apnea, el operador pone el émbolo de la jeringa en posición de aspiración y con un movimiento rápido introduce la cánula en el tejido hepático y la saca inmediatamente.

Una vez fuera de los tejidos, se introduce el extremo en una solución fijadora y lentamente se quita la aspiración de la jeringa, hasta que es expulsado el espécimen de la cánula.

AGUJA DE TERRY: La aguja de Terry es el mejor instrumento para efectuar la biopsia hepática durante la cirugía abdominal o la biopsia dirigida por peritoneoscopía, aunque también se utiliza como procedimiento ciego.

El instrumento consta [17] de una aguja de biopsia y un trocar montados en una jeringa especial (Fig. 2).

La aguja de biopsia va unida a la boquilla de la jeringa y el trocar al pistón. La aguja tiene un diámetro interno de 2 mm y mide 10 cm de largo; termina en bisel para facilitar la entrada de la aguja y está afilado en su parte interna para asegurar la entrada del espécimen a la aguja.

El trocar es idéntico en longitud y bisel, pero es aplanado a lo largo de uno de sus lados para permitir que la presión positiva o negativa dentro de la jeringa, se transmita a la aguja.

Un mecanismo de seguridad unido a la parte posterior que tapona la jeringa, es ajustado con muescas sobre la varilla del pistón, manteniendo la presión negativa cuando el pistón está afuera.

La maniobra para obtener la biopsia es exactamente opuesta a la usada para la aspiración de líquido. La mano izquierda mantiene estacionario el pistón mientras la mano derecha avanza el resto de la jeringa en tal forma que introduce la aguja en el tejido hepático y toma la biopsia.

El resto de la técnica es exactamente igual que con los otros tipos de aguja usados.

ANALISIS DE 70 BIOPSIAS HEPATICAS

CORRELACION CLINICA. PATOLOGICA Y DE LABORATORIO

MATERIAL Y METODOS

El presente estudio comprente 70 biopsias hepáticas efectuadas en 60 pacientes asilados en los diferentes Servicios del Hospital Roosevelt de Guatemala, desde el mes de Septiembre de 1958 al mes de Julio de 1960.

La edad de los pacientes osciló entre 5 y 78 años, correspondiendo dos al sexo femenino y el resto al sexo masculino.

En todos los casos se observaron las indicaciones y contraindicaciones, presentando todos, sospecha de alguna lesión hepática.

Los diferentes tipos de agujas usados y el número de casos efectuados con cada una de ellas, se detalla en el siguiente cuadro:

FRANSSEN	11
VIM-SILVERMAN	14
MENGHINI	26
TERRY (procedimiento cerrado)	8
TERRY (procedimiento dirigido)	11
TOTAL:	70

Para evitar el peligro de hemorragia se evaluó la concentración de Protombina en el plasma, tomándose como límite inferior de seguridad, 60%, excepto en algunos pocos casos en que la concentración de Protombina permaneció más baja que dicho nivel a pesar del tratamiento, y en los cuales se recurrió a la biopsia dirigida, observándose el sitio de punción bajo visión peritoneoscópica, hasta que la hemorragia cohibió espontáneamente y tomando en consideración que con este procedimiento se hubiera podido controlar al ser necesario, con presión directa con el instrumento mismo.

La vía transtorácica se usó en la mayoría de casos excepto en algunos pocos en que se siguió el procedimiento dirigido, introduciendo la aguja por vía subcostal.

En ninguno de los casos se siguió tratamiento pre-operatorio especial. Después del procedimiento los pacientes permanecieron en reposo por 24 horas, efectuándose controles vitales cada 30 minutos por 3 horas y luego cada hora por 8 horas, observándose cuidadosamente la aparición de reacciones y complicaciones.

En siete pacientes se practicó más de una biopsia, ya sea para control o por haberse obtenido especímen insuficiente la vez anterior de los cuales en uno se efectuó 3 veces y en otro cuatro.

RESULTADOS

El tejido obtenido fue aproximadamente del mismo tamaño con las agujas de Franseen y Vim-Silverman pero ligeramente menor que el de la aguja de Menghini. La aguja de Terry obtuvo en la mayoría de casos, los especímenes más grandes.

En seis casos, no fue suficiente para el examen histológico y de estos, correspondieron 3 a la aguja de Vim-Silverman, 2 a la de Menghini y uno a la de Terry usando el procedimiento cerrado. Tomando en cuenta el número de biopsias hepáticas efectuadas con cada una de las agujas, el porcentaje de éxito con cada una de ellas es como sigue:

FRANSEEN	100%
TERRY (procedimiento dirigido)	100%
MENGHINI	92.30%
VIM-SILVERMAN	92%
TERRY (procedimiento cerrado)	78.44%

De los 6 pacientes con espécimen insuficiente para diagnóstico histológico en tres se efectuó la nueva biopsia hepática demostrándose cirrosis hepática que fue comprobada a la necropsia. En otro caso la biopsia practicada 15 días después, demostró absceso hepático y los controles posteriores con 15 días de intervalo encontraron primero, infiltración de polinucleares y luego tejido hepático normal. En los otros dos casos no se repitió el estudio, llegándose al diagnóstico final sólo en uno de ellos en que la autopsia demostró Cirrosis hepática tipo Laennec.

Es sugestivo el hecho de que en cinco de los casos en que se

obtuvo muestra insuficiente y se comprobó el diagnóstico posteriormente, 4 correspondieron a Cirrosis hepática. Posiblemente en estos casos el hígado se encontraba muy pequeño y duro, dificultando la obtención del material.

De los 70 casos estudiados, la biopsia fue de ayuda para el clínico en 53:

Confirmó el diagnóstico clínico	22 casos.
Estableció el diagnóstico	26 casos.
Sirvió para seguir la evolución	5 casos.
TOTAL:	53

En los 17 restantes, no fue de ayuda y de estos, el diagnóstico verdadero se obtuvo por otros medios en 7 casos, correspondiendo 5 a abscesos hepáticos y 1 a hepatitis amebiana, diagnosticados por peritoneoscopía. El último caso, se trató de un hepatoma diagnosticado por necropsia.

Los diferentes diagnósticos histológicos hechos en las 70 biopsias, así como el número y porcentaje de cada uno, son enumerados en la siguiente tabla:

HIGADO NORMAL	19	27.15%
CIRROSIS HEPATICA TIPO LAENNEC	9	12.85%
FIBROSIS Y ESTEATOSIS HEPATICA	7	10.00%
INSUFICIENTE PARA DIAGNOSTICO	6	8.57%
CIRROSIS HEPATICA TIPO POS-NECROTICO	5	7.14%
OBSTRUCCION BILIAR EXTRAHEPATICA	5	7.14%
HEPATITIS A VIRUS	3	4.28%
REGENARACION HEPATICA POST-HEPATITIS	3	4.28%
COLANGIOMA	2	2.86%
CARCINOMA ANAPLASTICO METASTASICO AL HIGADO	2	2.86%
METAMORFOSIS GRASA	2	2.86%
ABSCESO HEPATICO	2	2.86%
HEPATITIS AMEBIANA	1	1.43%

CIRROSIS HEPATICA TIPO BILIAR	1	1.43%
CONGESTION PASIVA DEL HIGADO	1	1.43%
SIDEROSIS HEPATICA	1	1.43%
DUDOSA: ABSCESO? NORMAL?	1	1.43%

En el estudio de las lesiones histopatológicas, se siguió la clasificación de Popper y todas las láminas fueron re-examinadas por el patólogo de la institución, Dr. Carlos Vizcaíno Gámez.

HIGADO HISTOLOGICAMENTE NORMAL. En 19 de los especímenes examinados, el diagnóstico fue de hígado normal.

En 4 casos, el diagnóstico clínico que indicó la biopsia, fue absceso hepático de etiología probablemente amebiana. De estos, las pruebas hepáticas se encontraron alteradas en 3 casos, con Bromosulfaleina entre 14 y 28% de retención; Turbidez del Timol entre 7.8 y 11 unidades; Fosfatasa alcalina entre 7.9 y 22 unidades. Las otras pruebas de funcionamiento hepático entre límites normales. El diagnóstico se comprobó por la punción dirigida bajo peritoneoscopía, en que se obtuvo material purulento. El otro caso diagnosticado clínicamente como absceso hepático, no presentó alteración de las pruebas de funcionamiento hepático ni pudo comprobarse definitivamente aún cuando la respuesta favorable a la prueba terapéutica favoreció dicho diagnóstico.

Dos biopsias reportadas como hígado normal correspondieron a controles 1 y 4 meses después de haberse diagnosticado absceso hepático en biopsia previa y de haber recibido el tratamiento adecuado.

Tres pacientes con hígados histológicamente normales fueron diagnosticados clínicamente o por peritoneoscopía como hepatitis amebiana, sólo uno de los cuales presentó alguna alteración de las pruebas de funcionamiento hepático, manifestada por retención de Bromosulfaleina de 13%. Ninguno de los casos se comprobó definitivamente pero los 3 tuvieron respuesta satisfactoria a la prueba terapéutica.

En 7 pacientes el diagnóstico clínico fue de Cirrosis hepática presentando todos, datos de lesión hepatocelular. La pe-

ritoneoscopía coincidió con este diagnóstico en dos casos, en uno de los cuales se comprobó en la autopsia, ulceraciones esofágicas y colecistitis calculosa con hígado normal. Excepto en este caso que llegó a la necropsia, el diagnóstico definitivo no fue posible establecerle, aún cuando uno de los pacientes había presentado hematemesis y la radiografía de esófago demostró imagen sugestiva de várices esofágicas.

De los últimos 3 casos en que la biopsia se interpretó como hígado normal, uno había sido diagnosticado clínicamente como hepatoma, presentando las pruebas de funcionamiento hepático alteradas, con Turbidez del Timol de 7.9 unidades y retensión de bromosulfaleina de 12%, siendo comprobado el diagnóstico a la necropsia. El otro fue sospechoso de Carcinoma gástrico con metástasis hepáticas. Las pruebas de funcionamiento hepático estaban alteradas y la serie gastrointestinal no evidenció lesión orgánica. No se obtuvo diagnóstico definitivo.

El último caso se trató de un paciente que presentó ictericia desde dos meses antes del ingreso y en el cual se hizo el diagnóstico clínico de Carcinoma de la cabeza del páncreas o litiasis del colédoce. A la peritoneoscopía, la imagen impresionó como carcinoma de las vías biliares y el colecistograma efectuado posteriormente evidenció cálculo del colédoco que fue comprobado durante la intervención quirúrgica, sin otra patología agregada.

CIRROSIS HEPATICA TIPO LAENNEC. En nuevo de los especímenes examinados, el diagnóstico fue de Cirrosis hepática tipo Laennec y las lesiones histológicas encontradas, así como la frecuencia de cada una, se detallan en el cuadro siguiente.

FIBROSIS DE NEOFORMACION: PERIPORTAL	9
NECROSIS FOCAL:	8
INMLAMACION PERIPORTAL:	7
COLESTASIS INTRAHEPATICA:	4
DEGENERACION CITOPLASMICA: HIDROPICA	4
ATROFIA:	3
METAFORFOSIS GRASA: FOCAL	3
DISEMINADA	3

INFLAMACION PERILINFANGITICA	2
DEGENERACION CITOPLASMICA: MALLORY	2
NECROSIS PERIFERICA	1
METAMORFOSIS GRASA: LOBULAR	1
FIBROSIS DE NEOFORMACION: PERIDUCTAL	1

Dos de las biopsias correspondieron a un paciente de 13 años de edad, en el cual el diagnóstico clínico fue de desnutrición. La alteración histológica encontrada en las dos biopsias, efectuadas con 15 días de intervalo no demostraron diferencias importantes y fueron diagnosticadas como Cirrosis hepática tipo Laennec incipiente. Clínicamente se encontró antecedente de mala nutrición, hepatomegalia, edema de miembros inferiores y marcado retardo pondoestatural. Las pruebas de funcionamiento hepático demostraron marcada inversión de la relación albúmina globulina con fosfatasa alcalina de 8 unidades.

La evaluación histológica del hígado en los pacientes desnutridos, tan frecuentes en nuestro medio y principalmente durante la infancia como sucedió en este caso, cobra especial importancia ya que es posible que la afección hepática provocada por la desnutrición, pueda evolucionar hacia formas más graves de lesión hepática. Es posible que esta evolución desfavorable de la glándula hepática sea más frecuente y no es sino con un estudio cuidadoso en este respecto que podrá ser determinada. En todo caso la biopsia hepática es el medio diagnóstico esencial y el que puede seguir la evolución exacta, encaminando una terapéutica más racional de la misma.

Dos biopsias interpretadas como cirrosis hepática tipo Laennec, correspondieron a un paciente de 47 años en quien la historia y los hallazgos orientaron a los clínicos hacia un proceso de obstrucción biliar extrahepática o Hepatitis a virus. Las pruebas hepáticas demostraron Turbidez del Timol de 5.5 unidades y 11.2 unidades; Bromosulfaleina de 13% de retención y Bilirrubina elevada. El único antecedente importante fue la exposición continuada a gasolina. El resultado anatomopatológico fue una sorpresa para los clínicos ya que el cuadro no encajaba en este tipo de patología y la biopsia control efectuada 1 mes después, demostró que el proceso había avanzado aún cuando

hubo mejoría clínica después de tratamiento adecuado.

En las 5 biopsias restantes el diagnóstico histológico coincidió con el clínico. Todos los pacientes tenían antecedentes de mala nutrición y tres de ellos eran alcohólicos crónicos. El edema de miembros inferiores, cara o generalizado se presentó en los 5 casos y habían presentado pérdida marcada de peso desde antes del ingreso al hospital. La hepatomegalia y esplenomegalia estuvo presente en 4 casos y la ictericia en 3. Las pruebas de funcionamiento hepático alteradas en todos los casos.

Desafortunadamente estos paciente no fueron seguidos posteriormente y no se les efectuó biopsia hepática de control. Sería ideal que en estos casos se efectuara la biopsia periódicamente cada 3 o 4 meses para poder evaluar la evolucion y determinar un tratamiento más racional.

FIBROSIS Y ESTEATOSIS HEPATICA. En siete de los especímenes examinados, las alteraciones histológicas encontradas fueron la asociacion de fibrosis que predomino en 4 pacientes y metamorfosis grasa que predomino en 3, además de otras alteraciones en la estructura histológica, según se detalla en el siguiente cuadro:

FIBROSIS DE NEOFORMACION PERIPORTAL	7
METAMORFOSIS GRASA DISEMINADA	6
INFLAMACION PORTAL: PERILINFANGITICA	3
PERIPORTAL	3
NECROSIS FOCAL	3
DEGENERACION CITOPLASMICA: HIDROPICA	3

Dos de las siete biopsias correspondieron a un paciente de 60 años de edad que ingreso al hospital por edema de miembros inferiores, ascitis, mal estado general, trastornos digestivos vagos, antecedentes de mala nutricion y alcoholismo crónico, habiéndose hecho el diagnostico clínico de Desnutricion. Las pruebas de funcionamiento hepatico demostraron Turbidez del Timol de 11.8 unidades y Bromosulfaleina de 65% de retención. En la primera biopsia la lesion histológica predominante era severa metamorfosis grasa y despues de un mes de tratamiento, la biopsia control demostro franca mejoría, con infiltracion

grasa mínima desparición de las lesiones de tipo necrótico y de degeneración citoplásmica, persistiendo el mismo grado de Fibrosis de Neoformación periportal encontrado en la primera biopsia.

Los hallazgos de este caso concuerdan exactamente con los reportados por otros autores (18) en lo referente al papel desempeñado por la metamorfosis grasa y la fibrosis en los pacientes desnutridos. El estado de metamorfosis grasa es reversible rápida y completamente, mientras que el de fibrosis no es más que parcialmente reversible cuando sucede.

Importa determinar en los desnutridos, cuál tipo de lesión predomina, ya que las 2 pueden ocasionar un hígado funcionalmente insuficiente y no hay ninguna forma de poderlas determinar más que por la biopsia hepática.

La segunda biopsia, diagnosticada como FIBROSIS HEPATICA, fue efectuada en un paciente de 60 años que ingresó en mal estado general y presentando proceso diarréico con náusea, anorexia, pérdida de peso y edema de miembros inferiores. Existía antecedentes de mala nutrición y alcoholismo y en las pruebas de funcionamiento hepático la única alteración fue en las proteínas que se encontraban muy bajas con Albúmina de 1.8 gr. y globulinas de 2.1 gr. El diagnóstico clínico fue de Desnutrición de tipo hipoprotéica. La principal alteración histológica encontrada fue metamorfosis grasa diseminada y fibrosis de neoformación periportal. Este caso se corresponde con el anterior pero desafortunadamente no fue seguida su evolución posterior con biopsia hepática.

Tres de los especímenes diagnosticados histológicamente como Fibrosis hepática se obtuvieron en pacientes en mal estado general, con trastornos digestivos, anorexia, pérdida de peso, edema de miembros inferiores. Existía antecedente de mala nutrición y alcoholismo crónico en dos casos. La hepato-esplenomegalia con ascitis y circulación complementaria estuvo presente en dos de ellos, uno de los cuales desarrolló ictericia. El otro caso sólo presentó ascitis. Todos tenían alteración de las pruebas de funcionamiento hepático con retención de bromosulfa-

leína entre 13 y 28% y proteínas totales disminuidas con inversión de la relación albúmina globulina. Ninguno de los tres tuvo control posterior de biopsia hepática.

El último caso fue catalogado clínicamente como hepatoma y presentó alteración de las pruebas de funcionamiento hepático, habiéndose encontrado a la peritoneoscopía un absceso hepático del cual drenó pus que fue estéril al cultivo.

El cuadro evolucionó favorablemente con tratiempo específico para absceso amebiano del hígado, aún cuando esta etiología no se comprobó definitivamente.

CIRROSIS HEPATICA TIPO POST-NECROTICO. En cinco biopsias el diagnóstico efetuado fue de cirrosis hepática tipo post-necrótico y las lesiones histológicas así como la frecuencia de las mismas es la siguiente.

FIBROSIS DE NEOFORMACION: PERIPORTAL	5
INFLAMACION: PERIPORTAL	4
ATROFIA	4
NECROSIS: FOCAL	3
DEGENERACION CITOPLASMICA: HIDROPICA	2
FEATHERY	2
METAMORFOSIS GRASA: DISEMINADA	2
FIBROSIS DE NEOFORMACION: PERIDUCTAL	1
METAMORFOSIS GRASA: LOBULAR	1

En cuatro de los casos el diagnóstico clínico que indicó la biopsia fue de Cirrosis hepática. Todos ellos presentaron antecedente de alcoholismo crónico. mala nutrición y trastornos dispépticos. El edema de miembros inferiores y pérdida de peso estuvo presente en 3 de ellos; se encontró hepato-esplenomegalia en 3 pacientes y ascitis en dos. La ictericia actual o antes del ingreso fue reportada en 3 casos y el colecistograma demostró colecistitis calculosa agregada en uno de ellos.

Las pruebas de funcionamiento hepático estaban alteradas en todos los casos excepto en uno. Dos pacientes presentaron da-

tos de várices esofágicas en los estudios radiológicos, uno de los cuales había presentado hematemesis.

OBSTRUCCION BILIAR EXTRAHEPATICA. En siete de las biopsias examinadas el diagnóstico histológico fue de retención biliar por obstrucción de tipo extrahepática. Los hallazgos histológicos se detallan en el siguiente cuadro:

COLESTASIS: EXTRAHEPATICA	5
NECROSIS FOCAL	4
FIBROSIS DE NEOFORMACION: PERI-DUCTAL	3
DEGENERACION CITOPLASMICA: HIDROPICA	3
COLANGIOLITIS SIMPLE	2
INFLAMACION PORTAL: PERICOLANGITIS	2
PERILINFANGITIS	1
PERIPORTAL	1

El primer caso se trató de un paciente de 62 años con historia de trastornos digestivos de 2 meses de evolución y dolor constante en epigastrio desde 15 días antes del ingreso. Durante la hospitalización desarrolló ictericia marcada. El diagnóstico clínico fue de ictericia obstructiva extrahepática por probable neoplasia. Los exámenes de laboratorio evidenciaron aumento progresivo de la bilirrubina directa hasta 16 mgr. por ciento. Se intervino quirúrgicamente encontrándose un proceso neoplásico que incluía estómago, duodeno, vías biliares y páncreas no siendo posible efectuar ningún tratamiento. El estado del paciente empeoró y falleció un mes después encontrándose a la necropsia un carcinoma de la cabeza de páncreas con metástasis a los ganglios del hilio hepático carcinomatosis peritoneal y obstrucción extrinseca del colédoco.

El segundo caso fue un paciente de 58 años con historia de dolor en hipocondrio derecho de dos años de evolución, fiebre, escalofríos, ictericia; que presentó hepato-esplenomegalia y cuyo examen de laboratorio demostró timol de 11.5 unidades y bilirrubina directa de 21 mgr. por ciento. El diagnóstico fue de hepatitis colangiolítica y al colecistograma se evidenció colecistitis calculosa.

En el tercer caso el diagnóstico clínico fue de hepatitis in-

fecciosa y se trató de un paciente de 47 años que presentó cuadro de 15 días de evolución con náusea, vómitos, dolor epigástrico, fiebre, escalofríos, ictericia, coluria y acolia; el hígado aumentado de tamaño, bazo percutible. Las pruebas de funcionamiento hepático: Timol 7 unidades. Bilirrubina directa de 20 mgr. por ciento. El colecistograma y colangiograma fueron normales. El diagnóstico definitivo no pudo establecerse.

El cuarto paciente fue catalogado clínicamente como carcinoma de la cabeza del páncreas presentando pruebas de funcionamiento hepático normales, excepto por aumento de la bilirrubina directa hasta 17.4 mgr. %. El diagnóstico histológico fue de retención biliar por obstrucción extrahepática, la etiología de la cual fue comprobada en la intervención quirúrgica en que se encontró cálculo enclavado en la ampolla de Veter con dilatación del colédoco.

El último paciente también fue diagnosticado clínicamente como carcinoma de la cabeza del páncreas. El laboratorio demostró Turbidez del Timol de 6 unidades y aumento de bilirrubina directa hasta 15 mgr. El estudio del hígado evidenció retención biliar con obstrucción extrahepática y a la operación se encontró tumefacción a nivel de la vesícula biliar no diferenciable y en donde se sospechó carcinoma de la vesícula biliar; la biopsia demostró que se trataba de un adenocarcinoma.

HEPATITIS A VIRUS. En tres pacientes se hizo el diagnóstico de Hepatitis a virus que fue confirmado con el estudio histológico. Las lesiones encontradas fueron:

INFLAMACION PORTAL: PERICOLANGIOLITIS	3
COLESTASIS: INTRAHEPATICA	2
DEGENERACION CITOPLASMICA: ACIDOFILA	1
HIDROPICA	1
FEATHERY	1
NECROSIS FOCAL	1
SUB-MASIVA	1
MASIVA	1
INFLAMACION PORTAL: PERIPORTAL	1
METAMORFOSIS GRASA: DISEMINADA	1
FIBROSIS DE NEOFORMACION: PERIPORTAL	1

Todos los pacientes dieron antecedentes de mala nutrición y dos presentaban alcoholismo crónico. Los tres se quejaron de dolor en epigastrio, hipocondrio derecho de gran intensidad, acompañado de anorexia, náusea vómitos y en dos casos de fiebre. La ictericia de aparición reciente, acompañada de prurito acolia y coluria que cedió pocos días después del tratamiento (8 a 15 días), con hepatomegalia estuvo presente en todos los pacientes. Las pruebas de funcionamiento hepático demostraron elevación de la bilirrubina directa en los tres pacientes con fosfatasa alcalina de 7 unidades en dos de ellos y Turbidez del Timol entre 6 y 15 unidades.

REGENERACION HEPATICA POST-HEPATITIS. Tres especímenes fueron diagnosticados como Regenaración Hepática post-hepatitis y las lesiones histológicas encontradas fueron:

REGENERACION CELULAR	3
NECROSIS FOCAL	3
DEGENERACION CITOPLASMICA: HIDROPICA	1
COLESTASIS INTRAHEPATICA	1
COLANGIOLITIS SIMPLE	1
METAMORFOSIS GRASA: FOCAL	1

Sólo en un paciente el diagnóstico clínico fue de Hepatitis aguda y se trató de un enfermo que se quejaba de dolor en hipocondrio derecho desde 8 días antes, con náusea, vómitos, fiebre, escalofríos pérdida de peso e ictericia de 2 días de evolución. Presentó hepatomegalia dolorosa y alteración de las pruebas de funcionamiento hepático. Turbidez del Timol 22 unidades Cefalina celesterol 4 cruces, Bilirrubina directa elevada.

El segundo caso fue diagnosticado clínicamente como desnutrición y presentó pruebas de funcionamiento hepático dentro de límites normales excepto por marcada inversión de la relación albúminaglobulina.

El último caso fue catalogado clínicamente como colecistitis calculosa y el paciente se quejaba de dolor en epigastrio desde 3 meses antes del ingreso con fiebre, escalofríos, diarrea con

moco y sangre e ictericia apreciada durante la hospitalización. La bilirrubina se encontró en límites normales y la única alteración en las pruebas hepáticas fue ligera elevación de la fosfatasa alcalina hasta 6.2 unidades.

COLANGIOMA. Dos pacientes estudiados, presentaron histológicamente un colangioma.

El primero fue catalogado clínicamente como Cirrosis hepática y presentó marcada alteración de las pruebas de funcionamiento hepático con Bromosulfaleina de 44 por ciento de retención, Timol de 10 unidades, Cefalina colesterol de 4 unidades e inversión de la relación albúminaglobulina.

En el segundo caso se pensó clínicamente en Carcinoma de las vías biliares. Las pruebas hepáticas también estaban alteradas y la fosfatasa alcalina fue de 21 unidades. A la necropsia se comprobó el diagnóstico de Colangioma.

CARCINOMA ANAPLASTICO METASTASICO AL HIGADO. La biopsia hepática se efectuó en dos pacientes con sospecha clínica de carcinoma del estómago con metástasis hepáticas. El primero de ellos presentó datos radiológicos de proceso infiltrativo del estómago y la biopsia por el procedimiento cerrado demostró un carcinoma anaplástico metastásico al hígado.

El segundo paciente también tenía sospecha radiológica de lesión neoplásica a nivel del fundus y la gastroscopía evidenció proceso infiltrativo a dicho nivel. A la peritoneoscopía se encontró el hígado aumentado de tamaño con nódulos en su superficie, de uno de los cuales se tomó biopsia dirigida en la cual se demostró un carcinoma anaplástico metastásico.

METAMORFOSIS GRASA. El diagnóstico histológico de metamorfosis grasa diseminada se hizo en dos pacientes. Uno de ellos presentaba cuadro infeccioso agudo en el que clínicamente se pensó en neumonía lobar pero que al examen físico se encontró hepatomegalia marcada. Las pruebas de funcionamiento hepático estaban en límites normales.

El otro caso presentó clínicamente datos de cirrosis hepá-

tica. Tenía antecedente de alcoholismo crónico y mala nutrición. Presentó trastornos digestivos, fiebre, escalofríos y diarrea con moco y sangre. Al examen físico se encontró hepato-esplenomegalia e ictericia. La única alteración en las pruebas hepáticas fue ligera retención de 8 por ciento de Bromosulfaleina. Fue egresado en buenas condiciones.

ABSCESO HEPATICO. En dos casos la biopsia evidenció absceso hepático. El primero de ellos fue diagnosticado clínicamente como cirrosis hepática y presentó marcada afección de las pruebas de funcionamiento hepático con bromosulfaleina de 38 por ciento de retención, Timol de 5.5 unidades. Después de efectuar el tratamiento específico para absceso hepático se hicieron dos biopsias controles en las cuales el proceso había desaparecido, coincidiendo con la mejoría clínica.

El el segundo caso el diagnóstico clínico fue de absceso hepático. La única alteración fue en la bilirrubina directa que estaba en 16.6 mgr. por ciento. La peritoneoscopía evidenció proceso de perihepatitis que impresionó como hepatitis de etiología amebiana. La biopsia dirigida demostró que se trataba de microabscesos múltiples en el hígado con infiltración de polinucleares.

HEPATITIS AMEBIANA. Un caso fue reportado en la biopsia hepática como sugestivo de hepatitis amebiana y en el cual el diagnóstico clínico que indicó la biopsia fue Desnutrición. Las pruebas de funcionamiento hepático se presentaron en límites normales. El único dato que puede correlacionarse con el diagnóstico histológico, fue el antecedente de diarrea que el paciente presentó un año antes con duración de 8 meses y que pudo tratarse de amebiasis intestinal a partir de la cual se produjo la complicación hepática.

CONGESTION PASIVA DEL HIGADO. Se efectuó la biopsia en un paciente con enfermedad cardiovascular arterioesclerótica con insuficiencia cardíaca congestiva que había presentado trastornos digestivos y hematemesis. Las pruebas de funcionamiento hepático eran normales. El reporte histológico fue de congestión pasiva del hígado sin evidencia de otra alteración

hepática.

SIDOROSIS HEPATICA. En uno de los especímenes el diagnóstico histológico fue de Siderosis hepática y en el cual se debió recurrir a la coloración de Perls para hacer el diagnóstico. Se trató de un paciente con historia de accesos de ictericia a repetición en varias ocasiones y con ictericia actual en el momento del ingreso al hospital. Presentó esplenomegalia marcada y las pruebas de funcionamiento hepático demostraron cefalina colesteról de 4 cruces. Timol de ocho unidades y bilirrubina indirecta elevada. El estudio de la médula ósea fue normal. El diagnóstico clínico fue de ictecicia hemolítica, coincidiendo con el diagnóstico histológico pero la etiología no pudo ser determinada.

INTERPRETACION DUDOSA. Se efectuó la biopsia en un paciente con desnutrición en la cual no fue posible determinar si se trataba de hígado normal o de absceso hepático. Se encontraron datos de necrosis focal, pericolangiolitis y metamorfosis grasa focal. Las pruebas de funcionamiento hepático eran normales y no fue posible excluir patología hepática. Desafortunadamente no se hicieron estudios histológicos posteriores para dilucidar el caso.

CONCLUSIONES

1) La edad de los pacientes no fue limitación para la biopsia hepática, ya que esta se efectuó entre las edades de 5 y 78 años.

2) No se observó ninguna complicación atribuible al procedimiento. Las reacciones que se presentaron fueron pasajeras y sin consecuencia para el paciente. No hubo complicaciones hemorrágicas.

3) La biopsia hepática fue de ayuda para el clínico en el 78% de los casos, ya sea confirmando el diagnóstico clínico, estableciendo un diagnóstico no sospechado clínicamente o permitiendo un control evolutivo adecuado.

4) En el 22 por ciento de los casos no se determinó por medio de la biopsia la patología existente en el hígado, correspondiendo la mayoría de estos casos a procesos localizados. Hubo sin embargo 8 casos en los cuales se sospechó clínicamente hepatopatía crónica difusa con alteraciones concomitantes de las pruebas de funcionamiento hepático que confirmaban el diagnóstico y la biopsia fue reportada como normal; creemos que en estos casos la repetición del procedimiento puede aumentar el porcentaje de utilidad de la misma.

5) Los hallazgos encontrados de metamorfosis grasa y fibrosis hepática en pacientes desnutridos concuerdan con los reportados en este respecto.

6) La biopsia hepática es un procedimiento diagnóstico que debe usarse como procedimiento de rutina en todos los casos de afección hepática.

JOSE ANTONIO GALINDO CARON.

Vo. Bo.
Dr. CESAR A. PASSARELLI.

Imprímase:
Dr. ERNESTO ALARCON.
Decano.

BIBLIOGRAFIA

1) STANLEY: Lancet, 1,189: 1833 (Cit. por Terry, 1952 Ref No. 9)

2) VERNOIS, A.G.M.: Du diagnostic anatomique des maladies du foie et de sa valeur au point de veu therapeutique. Paris, J.B. Bailliere, 1844 (Cit por Goldstein, H. I: J. A. M. A., 145, 106, 1951)

3) FRERICHS, F.T.: Veber den Diabetes Berlin p. 272, 188c. (Cit por Terry, 1952, Ref No. 9)

4) LUCATELLO, L.: 6th Congr. Ital. Med. Int. Rome. 1895 (Cit por Iversen y Roholm, Ref No. 5)

5) IVERSEN, P., y ROHOLM, K. Acta Med. Scand. 102; 1, 1939.

6) EXENFELD, H., and BRASS, K.: Frankfurt Stsette f. Path, 57: 147, 1942; 58: 220, 1944; 59: 201, 1948 (Cit. por Popper, Ref No. 8)

7) DDIBLE, J. H. and MC MICHAEL, J., and SHERLOCK, S.P.O.: Lancet 2: 402, 1943; Gastroenterology 9: 376, 1947 (Cit por Popper Ref No. 8)

8) POPPER, H. y SCHAFFNER, F.: Liver, Structure and Function, 1957.

9) TERRY, R. B.: Brit. M. J. 1: 657, 1949, 1: 1162; 1952; J. A. M. A. 154; 990, 1954; Lancet 1: 755, 1954.

10) SCHAFFNER, F. Uso clínico de la Biopsia Hepática. Clínicas Med. Norte Am. p. 709: 726 Mayo 60.

11) GRAHAM, M. J., MARVIN, H. S.: Clinic. Med. Nort. Am. p. 623: 630. Mayo 60.

12) POPPER, H. y SCHAFFNER, F.: Pathology of Jaundice Resulting from Intrahepatic Cholestasis. Ann. Int. Med. 51: 1230, 1959.

13) WODSTEIN, S. S. y Szanto, P. B.: Accuracy of samplig of needle Biopsy in Diffuse Liver Disease. Arch. Path. 50: 326, 1950.

14) ZANMCHECK, N; KLAUSENSTOCK, D.: New England J. Med. 249: 1062, 1953.

15) MITCHEL y SPELLBERG. Enfermedades del Hígado.

16) MENGHINI, G.: Two operator Needle Biopsy of the liver. Am. J. of Digest Disease 4: 682 Sept. 1599.

17) TERRY, R. BARRAT.: Needle Biopsi of the Liver During Abdominal Surgery. Am. J. of Digest. Dis. Vol 4, No. 5, 1959.

18) MEMORIA VII CONGRESO MEDICO CENTROAMERICANO As. Med. Nic. Dic. 1957.