UNIVERSIDAD DE SAN CARLOS DE GUATEMALA

Facultad de Ciencias Médicas

BREVES CONSIDERACIONES SOBRE EL CISTICO RESIDUAL

(Reporte de 4 casos)

TESIS

presentada a la Junta Directiva de la Facultad de Ciencias Médicas de la Universidad de San Carlos de Guatemala, por

GUSTAVO ADOLFO SANTIZO LEPE

Asistente al Cursillo de Parasitología en la Habana, Cuba 1952. Ex-miembro de la junta directiva de la Asociación de Estudiantes de Medicina; Miembro del Colegio Electoral estudiantil 1958; Ex-interno por oposición de la Cuarta Sala de Medicina de Hombres, de la Segunda de Cirugía de Mujeres del Hospital General de Guatemala; Ex-interno por oposición de la Maternidad del Hospital Roosevelt; Asistente de Residente por oposición del Servicio de Emergencia del Hospital General de Guatemala en 1959, Actual asistente de Residente por oposición en el mismo servicio; Practicante del Servicio de Emergencia de la Cruz Roja Guatemalteca.

En el acto de su investidura de

MEDICO Y CIRUJANO

Guatemala, Septiembre de 1960.

BREVES CONSIDERACIONES SOBRE EL CISTICO RESIDUAL

(Reporte de 4 casos.)

PLAN DE DESARROLLO:

I.— CONDUCTO CISTICO. Consideraciones gerales.

a.— Anatomía

b.— Fisiología

c.— Su importancia quirúrgica

II.— SINDROME POST-COLECISTECTOMIA. Generalidades.

III.— CISTICO RESIDUAL. Breves consideraciones.

a.— Sinonimias

b.— Definición

c.— Datos históricos

d.— Anatomía patológica

e.— Fisiopatología

f.— Cuadro clínico

g.— Diagnóstico

h.— Pronóstico

i. — Tratamiento

j.— Control post-operatorio

IV.— PRESENTACION DE CASOS. Esquemas.

V.— DATOS ESTADISTICOS.

VI.— CONCLUSIONES.

VII.— REFLEXIONES.

VIII.— BIBLIOGRAFIA.

1.— CONDUCTO CISTICO. Consideraciones generales.

a.— *Anatomía.*

El Conducto cístico se extiende desde el fondo o del lado izquierdo de la pelvis de la vesícula biliar, siguiendo un trayecto oblícuo hacia abajo, hacia la línea media y atrás, para terminar uniéndose al conducto hepático común y formar el colédoco.

El cístico, de una longitud que varía entre 33 y 45 milímetros de largo, pudiendo ser también de más o menor tamaño. Su diámetro oscila entre 3 y 4 milímetros, en su curvatura máxima, con la concavidad hacia abajo y hacia afuera. Generalmente paraleliza su extremo terminal al conducto hepático común, uniéndose a éste en el 80% de los casos para formar el colédoco. (Ver figura 1). A menudo se encuentra fuertemente adherido por bridas de tejido fibroso, al conducto biliar común. Otras veces rodea al borde derecho y desemboca en la cara anterior (10%) o después de pasar por delante o por detras, y rodeando en espiral el hepático común, desemboca en el borde izquierdo (8%), o en su cara posterior (2%). Pueden existir también



Figura 1.

conductos císticos accesorios, cuyo tamaño y calibre puede ser igual al normal; pero hay casos en que son muy pequeños. No se ha visto abrir un conducto cístico accesorio en el cuerpo de la vesícula biliar, aunque desde luego existen canalículos que van del Higado a la Vesícula, pero que por razones de nomenclatura se llaman hepáticos accesorios (Ver figura 2).

Figura 2.

Muy numerosas son las variedades del conducto cístico como hemos visto, faltándome únicamente por recordar que puede aún no existir, desembocando la vesícula en los conductos biliares o directamente en el duodeno.

RELACIONES

En el espesor del epiplón menor con el hepático común, paralelo en su porción terminal; situado por delante y por fuera de la vena porta, en contacto a la izquierda con el conducto hepático, con el cual forma dos de los lados inferiores del triángulo biliocístico o de Calot, completado por arriba con la arteria cística, rama de la hepática derecha. La vena cística acompaña a la arteria, terminando en la rama derecha del tronco porta.

El conducto cístico se puede unir al hepático a nivel del hilio, pero en ocasiones lo hace más abajo, estando en este caso en el borde libre del epiplón menor.

ARTERIA CISTICA

Nace de la rama derecha de la arteria hepática propia. Generalmente pasa por detrás del conducto hepático

y en raras ocasiones por delante, (12%). La arteria cística forma el lado superior del triángulo biliocístico, y se dirige al surco que separa el cuello del cuerpo de la vesícula, donde da sus ramas terminales.

La arteria cística puede ser corta cuando nace a la derecha del hepático, y larga cuando nace a su izquierda (27%). Pero en todo caso, casi siempre la arteria cística es más corta que el conducto cístico, condición anatómica muy importante de conocer desde el punto de vista quirúrgico, pues la ligadura de la misma, antes que la ligadura del cístico, favorece notablemente el manejo de las vías biliares durante la colecistectomía. En este caso pasará por delante del hepático, siendo su situación variable según Río Branco.

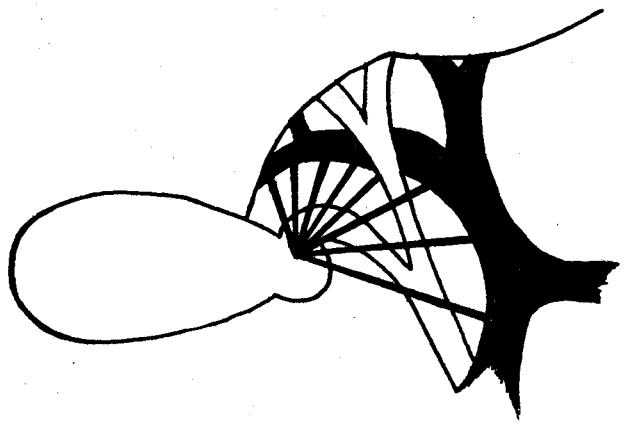

Figura 3.

Según: L. Testut y A. Latarjet.

Muchas son las variaciones anatómicas de esta arteria, sobre todo en sus relaciones con los conductos biliares, pero no siendo indispensable la enumeración de las mismas en este trabajo, únicamente hago mención de su existencia (Ver figura 3).

La vena cística se origina por la confluencia de pequeñas venas que constituyen la red venosa vesicular, acompañando a la arteria del mismo nombre en su recorrido, termina en la rama derecha del tronco venoso portal.

El sistema linfático, está constituido por el ganglio de Broca o de Mascaigne, que descansa en el origen del conducto cístico sobre su borde interno. Drena juntamente con los linfáticos de la red vesicular, desembocando en los ganglios del hilio.

El conducto cístico se encuentra inervado por filetes, que forman parte del plexo hepático.

HISTOLOGIA MACROSCOPICA

Caben señalar dos porciones anatómicas en el interior del conducto cístico a saber:

La porción valvular o primera porción, constituida por las llamadas válvulas de Heister en número de 5 a 12, en forma semilunar con un borde libre en la luz del conducto, dispuestas en espiral.

La segunda porción o terminal, generalmente carece de válvulas, encontrándose únicamente tapizada por una membrana mucosa.

Cabe agregar que existe entre el cístico y el colédoco, el llamado esfinter de Luet Kens y entre la vesícula y el cístico a manera de una espiral, el esfinter sospechado por Mirizzi de la Argentina, y comprobado por Kapandgi en el Hotel Dieu de París.

b.—*Fisiología*

1.— Siendo el conducto cístico un intermediario anatómico entre la vesícula biliar y el colédoco, permite el aflujo y deflujo de bilis entre ambos.

2.— Las paredes del conducto cístico, son elásticas y por lo tanto distendibles si son normales, perdiendo esta propiedad al presentar patología, volviéndose gruesas, duras, etc.

3.— Si existe un obstáculo a la evacuación normal de la bilis, las paredes del cístico se distienden en un principio, aumentando posteriormente la presión normal intracanalicular, como consecuencia de la fuerza de contracción determinada por la vesícula biliar, la resistencia de las paredes del conducto y del obstáculo presente.

4.— La presión intracanalicular, varía según el momento fisiológico en que se le mida, siendo menor en ayunas (18 a 22 milímetros de agua), que en los momentos digestivos, que aumenta al doble.

5.— A las válvulas de Heister, se les atribuyen las siguientes funciones:

a.— Evitar el colapso del conducto cístico, por la especial disposición anatómica, facilitando el aflujo y deflujo de bilis.

b.— Regulan la presión con que la bilis se vierte en el colédoco.

c.— Ayudan a que la salida o llegada de la bilis no sea demasiado rápida y brusca.

d.— Como consecuencia lógica, ayudan a la función condensadora de la vesícula biliar.

e.— Para muchos autores no tienen ninguna función.

6.— Negri, en 1941, al referirse al esfinter de Luet Kens dijo que, esta estructura ayuda a orientar la corriente biliar del colédoco a la vesícula y en sentido contrario.

Desde el punto de vista fisiopatológico, se pueden hacer las siguientes consideraciones:

a.— El cístico se puede colapsar por torsión, compresión, inflamación, etc., dando como resultado manifestaciones patológicas.

b.— Puede estar ocluido también por cálculos, neoformaciones y parásitos.

8.— Las válvulas de Heister, impiden el paso de grandes cálculos al colédoco.

9.— La Adrenalina, la quimotripsina, la histamina, el mecolil, etc., estimulan la contracción del músculo liso.

10.— La atropina y la ergotamina, inhiben esa contracción.

Son las anteriores, algunas de las funciones más importantes como se ha podido apreciar, del conducto cístico en su situación especial de la encrucijada biliar.

C.— *Su Importancia Quirúrgica*

Dentro del amplio campo de la cirugía abdominal, no podrán dejar de ser nunca apasionantes como delicadas las intervenciones de las vías biliares, de allí que aún hoy en día, existen innumerables problemas que no han tenido la resolución más satisfactoria, a pesar del adelanto en los conocimientos, así como en la depuración de la técnica quirúrgica empleada hasta el momento. Es por eso que al efectuar una operación en las vías biliares, se de-

be tener perfecto conocimiento de la técnica a emplear, de la anatomía de la región, sin olvidar que se pueden encontrar posibles variaciones anatómicas que se presentan hasta en un 25% de los casos. No deberá menospreciarse el valor de tener un campo operatorio claro, con buena exposición; identificando perfectamente los componentes anatómicos del llamado triángulo de Calot o biliocístico. Además nunca se ligará o seccionará una estructura sin haberla identificado plenamente.

Poniendo en tensión suavemente al conducto cístico (en condiciones anatómicas normales), se diseca cuidadosamente, hasta dejarlo limpio de tejidos (plexo nervioso) que lo envuelven.

Teniendo a la vista la encrucijada cisto-hepatocolédoco, se puede ligar el cístico con la seguridad y sin el peligro de dejar un muñón, demasiado largo o demasiado corto, previa la ligadura de la arteria cística. Se recomienda dejar como máximo, un muñón de 3 milímetros de longitud. Como material de sutura, se ha empleado en el servicio el Catgut cromizado O, con doble ligadura separada una de otra con una distancia aproximada de 1 milímetro.

Al hacer la ligadura debe tenerse cuidado de no interesar la pared del colédoco (para evitar estrecheses), anotando que en este tiempo quirúrgico, puede orientarnos la vena coledociana, que en muchos casos es ligada al hacer la primera ligadura del cístico; en algunos casos, aparece una pequeña hemorragia que proviene de la vena coledociana, haciendo ver que la disección del cístico se ha hecho hasta su límite justo.

Luego se completará la intervención, siguiendo cada uno de sus tiempos con la técnica acostumbrada.

Nunca está demás insistir en la necesidad de estudiar cuidadosamente cada caso, en el momento de planear la operación, así como en el momento de efectuarla, ya que una lesión de los conductos biliares puede ser de tal gravedad que sea muy difícil subsanarla en el mejor de los casos, siendo en un gran número de ellos, irreparable.

II.— SINDROME POST-COLECISTECTOMIA.

Generalidades.

Con este nombre se conoce como es sabido, la persistencia del síndrome doloroso y de otras manifestaciones

digestivas de naturaleza compleja, de aparición temprana o tardía, después de extirpada la vesícula biliar.

De acuerdo con la experiencia de varios autores, (1) para evitar hasta donde sea posible el síndrome post-colecistectomía, la indicación operatoria debe ser precisa, ya que cuando se falta a este principio, según las estadísticas de estos autores, dicho síndrome se ha manifestado hasta un 23.4%.

Citamos con Bockus, nueve causas de síntomas persistentes o recurrentes a saber:

1.— Diagnóstico preoperatorio equivocado.
2.— Cálculos en los conductos biliares.
3.— Estreches del colédoco.
4.— Conducto cístico residual, cálculo o inflamación.
5.— Adherencias al duodeno o al estómago.
6.— Colangitis residual.
7.— Remoción de una vesícula que esté funcionando bien.
8.— Disquinesia biliar.
9.— Lesiones malignas desapercibidas.

Como vemos, múltiples son las causas del síndrome post-colecistectomía, pero siendo el objeto principal de este trabajo el estudio de una de sus causas, únicamente nos referiremos en lo sucesivo al conducto cístico residual.

III.— CISTICO RESIDUAL.

Breves consideraciones.

a.— *Sinonimias.*— Cístico residual. Cístico remanente. Remanente del conducto cístico. Vesícula biliar neoformada. Vesícula biliar regenerada.

b.— *Definición.*— El cístico residual, no es más que la persistencia de un muñón quirúrgico demasiado largo después de la ablación de la vesícula. En algunos, este muñón se dilata de tal manera que varios autores han dado en llamarla vesícula biliar neoformada, capaz de funcionar normalmente como ésta, y susceptible de presentar pa-

(1) Miller, Graham, Makin, Judde y Wipple.

tología. De allí la sintomatología del síndrome que nos ocupa.

c.— *Datos históricos.*— Desde la época de Oddi en 1887, se demostró con experiencias en animales, que después de quitar la vesícula biliar, se produce una dilatación del "Cístico, del hepático y del colédoco".

Hartman, Smythie y Wood, confirmando las experiencias anteriores, concluyen que la causa de la dilatación del conducto cístico, radicaba en error técnico al efectuar la colecistectomía, ya que si el largo del muñón residual era de 6 milímetros o más, recidivaba la patología de las vías biliares.

Rottman, reporta el caso de un paciente colecistectomizado, con vesícula biliar neoformada en menos de un año de evolución.

Colle, Rossister y otros, hablan de cálculos, inflamaciones agudas, angulaciones y adherencias de císticos residuales.

Gray y Sharpe en 1944 reportan 44 casos, y hacen énfasis en el cuidadoso examen del muñón del cístico en los pacientes con síntomas recurrentes que se reoperen.

Peterson en 1946, reporta 42 casos, de los cuales 16 presentaron cálculos en el remanente.

Adams y Stranahan en 1947, dan a conocer 12 casos, siendo 8 de ellos con cálculos.

Garloch y Hurwitt en 1951, publican 30 casos, de los cuales 8 tenían cálculos.

Coutter reporta 7 casos, 5 de ellos con cálculos, en el año de 1954.

Fué en el mismo año, cuando Morton tiene 20 casos, 2 de ellos con cálculos.

Glen y Jonhson en 1955, de sus 35 casos, 10 presentaron cálculos.

Fué a partir del año de 1955, en que se comenzó a hacer el diagnóstico por medio de la colangiografía endovenosa. En años anteriores se había tratado de diagnosticar la remanencia del cístico, usando medios de contraste administrados por la vía oral, pero los resultados no fueron satisfactorios.

La colangiografía endovenosa, demostró ser el medio mejor para el diagnóstico de la enfermedad que nos ocupa, como lo demuestran las experiencias de Berck y Lee, Skalaroff, Sandweiss y Fulton, McClenahan con Evans y Braunstein, Batt, Shehadí, Wise y O'brien, Fleming con

Healey y Hood. Admitamos sin embargo con estos mismos autores, quienes en interesantes estadísticas, nos demuestran que no todos los císticos residuales dan sintomatología.

En los últimos 10 años, se han publicado alrededor de 33 trabajos, sobre este apasionante como discutido tema, siendo el último publicado en Marzo de 1960.

En nuestro medio este problema se ha estudiado poco, de allí que no se conozcan casos reportados hasta la fecha. En esta ocasión se darán a conocer cuatro casos estudiados y resueltos por el Cuerpo de Cirujanos del 1er. servicio de Cirugía de Mujeres del Hospital General de Guatemala.

d.— *Anatomía Patológica.*— El reporte del anatomopatólogo en los casos de autores extranjeros ha sido el de una colecistitis crónica calculosa, cuando han habido cálculos en el remanente del cístico. Se han reportado vesículas neoformadas hasta de 6 centímetros de largo por 2.2 de ancho con las características corrientes de un proceso inflamatorio crónico. Esta vesícula (neoformada en este reporte) tenía en su interior 11 pequeños cálculos facetados, de color verde, con tono negrusco y de un tamaño entre 2 y 4 milímetros.

e.— *Fisiopatología.*— Desde las experiencias de Oddi (1887), en el terreno animal, se comenzó a tener conocimiento del cístico residual. Se sabe que generalmente, por una técnica quirúrgica defectuosa (muñón cístico demasiado largo, de más de 6 milímetros en el terreno experimental y más de 3 milímetros en seres humanos) o por causas no conocidas, el muñón del cístico se va hipertrofiando progresivamente hasta llegar a constituir en un tiempo variable, una «nueva vesícula» susceptible de tener o no, cálculos en su interior, nuevamente.

Este cístico neoformado se comporta como una vesícula normal, es decir que entre otras funciones puede concentrar la bilis, contraerse a los estímulos digestivos y a los medicamentos que actúan sobre el músculo liso; y al igual que la vesícula normal, no presenta síntomas, salvo que haya patología.

Las causas de éstos síntomas son: la inflamación del remanente, que determina la alteración mayor o menor de las paredes del mismo.

La inflamación también determina disminución o supresión de la capacidad de absorción desarrollada por el cístico. Al igual que las propiedades anteriores, el poder de contracción se inhibe, observándose lo más, movimientos tónicos ligeros de la pared.

Como consecuencia del proceso inflamatorio, el muñón se puede adherir a órganos vecinos, como el colon o el duodeno; puede aún adherirse a los conductos biliares (Hepático-Colédoco), determinando angulaciones del mismo, pudiendo dar cuadros obstructivos o semi-obstructivos.

El cístico residual, como consecuencia de su tamaño o como resultado de la intervención anterior y procesos inflamatorios, se puede angular, como ya dijimos.

Para terminar esta breve exposición, diré que en el remanente pueden aparecer cálculos en número y tamaño variable, así como en forma, coloración y consistencia, capaces de producir molestias en una vesícula, no se diga en un remanente inflamado.

f.— *Cuadro clínico.*— Se trata preferentemente de pacientes del sexo femenino, (en atención a que la patología vesicular ataca más a las mujeres que a los hombres), cuyas edades fluctúan entre los cuarenta y sesenta años; por lo regular de la raza blanca, a las que se les ha hecho una colecistectomía anterior por cualquier causa.

Posteriormente en un tiempo que oscila entre menos de un año hasta más de 18, comienzan de nuevo con síntomas similares a los que experimentaron antes de ser intervenidas. No es raro ni extraño en este campo, que las pacientes ya hayan sido operadas dos veces. La primera, la colecistectomía; y la segunda por un remanente del cístico. Según nos lo demuestran las estadísticas extranjeras, no es infrecuente que se efectúen hasta cuatro reintervenciones por recidiva del conducto cístico.

La paciente, de edad madura, con una (o varias) intervenciones en las vías biliares, comienza con dolor tipo cólico, localizado en el epigastrio, y cuadrante superior derecho del abdomen, que se irradia no en todos los casos, hacia la región infraescapular derecha, y de varias horas de duración. Este dolor relacionado en muchas de las enfermas con la ingestión de comidas grasas, es muy

intenso, pudiendo ser remitente o intermitente, acompañándose de estado nauseoso, que evoluciona al vómito amarillento de sabor amargo, único o repetido. Existen trastornos en el hábito intestinal, consistentes en meteorismo postprandial, estreñimiento, alternando con evacuaciones intestinales amarillas de consistencia líquida. Hay quienes se quejan de cefalea, anorexia, boca amarga, eructos y en el momento del cólico, de calofrío y fiebre. Es raro que den historia de ictericia, pero en algunos de los casos estudiados, se quejaron de padecerla.

Para terminar con los sintomas, únicamente me queda recordar,. que no todas las personas colecistectomizadas, en las cuales se ha desarrollado un cístico residual, descubierto por colangiografía endovenosa, presentan forzosamente sintomatología. Eso no excluye la posibilidad de que la presenten posteriormente.

g.— *Diagnóstico.*— Por los trabajos científicos publicados por eminentes cirujanos, nos hemos podido dar cuenta de la evolución sufrida en cuanto al diagnóstico del problema que nos ocupa.

En un principio eran bases diagnósticas, el antecedente de haber sido colecistectomizada una persona y el cuadro clínico presentado por el paciente. Pero la certeza del diagnóstico se tenía al hacer una exploración quirúrgica de las vías biliares.

Posteriormente, se comenzó a pensar en los rayos X, y se usaron diversos medios de contraste orales, no siendo concluyentes los resultados obtenidos.

El problema se vino a resolver, al usar medios de contraste administrados por la vía endovenosa, obteniéndose radiografías que mostraban claramente el árbol biliar.

El medio de contraste usado es la Biligrafina Shering (Cholografina), para uso endovenoso. Se inyecta lentamente, se toma una película a los 20 minutos, luego cada 10 minutos (según Sheila Sherlock). Si las radiografías no son claras, se puede repetir el examen con doble dosis. (Ver figura No. 4).

Figura 4.

Biligrafina tomada a paciente, cuyo diagnóstico provisional es el de cístico residual, el cual no se ha comprobado hasta el momento, por no haber sido reintervenida. (Cortesía Dr. R. Pinzón).

La inyección endovenosa, sobre todo si no se aplica suficientemente lenta, puede dar náuseas y aun vómitos. No hay que olvidar las posibles reacciones por intolerancia al yodo.

Los resultados obtenidos con éste método, son bastante satisfactorios y puedo decir que es éste el elegido, si no, el único aconsejado para el diagnóstico del cístico residual hasta el momento.

h.— *Tratamiento.*— Podemos dividir el tratamiento del cístico residual, en dos etapas:

I.— Tratamiento paliativo.

II.— Tratamiento curativo.

I.—El tratamiento paliativo es aquel que se le da a todo paciente que entra a un servicio con patología en vías biliares, a base de analgésicos, antiespasmódicos, medidas tendientes a la hidratación, levantarle el estado general; vitaminoterapia y antibióticos (si fueran necesarios) mientras se le hacen los estudios y exámenes complementarios previos a sentar un diagnóstico definitivo y decidir fundándose en él, la conducta terapéutica.

II.—El tratamiento curativo, el sentar el diagnóstico de cístico residual, consiste en una laparotomía exploradora con miras a extirpar la vesícula neoformada, siendo necesario en algunos casos la coledocostomía.

i.— *Pronóstico.*— En cuanto al pronóstico diremos, que es bueno en cuanto a la vida del paciente.

1) Es bueno si el tratamiento quirúrgico es hecho correctamente, estando obligado a admitir que las recidivas reportadas por autores extranjeros, obedecen a que las reintervenciones operatorias no se ajustaron a los principios rigurosos de la técnica.

2) El hecho de calificar como *bueno* este pronóstico, obedece a que en los últimos tiempos se han logrado adelantos, en cuanto al diagnóstico de la afección que nos ocupa, así como al perfeccionamiento de su tratamiento.

j.— *Control post-operatorio.*— El control que se sigue a las o los pacientes de cístico residual, es el mismo que el de un colecistectomizado, teniendo presente, como es habitual, los lavados del tubo de Kerh, el cultivo de bilis, las pruebas de cierre, la colangiografía, etc., etc., cuando se ha hecho una coledocostomía, por lo que no profundizamos en este aspecto.

IV.— PRESENTACION DE CASOS.

Esquemas.

Caso Número 1

B.A.C. Sexo femenino, de 35 años de edad. G6. P6. A0. Ingresa al servicio el 2 de Marzo de 1960, con cólicos en el hipocondrio derecho.

Operada 6 años antes en el hospital de Mazatenango, por Colecistítis Crónica Calculosa (cólicos e ictericia) habiéndole hecho una colecistectomía con coledocostomía. Tres años asintomática presentando luego dolor tipo cólico en H.D., irradiado al dorso de varias horas de duración, que se repiten cada mes. Boca amarga, anorexia, intolerancia grasa, estado nauseoso y vómitos amargos de color amarillo en número de 10. Asientos amarillentos, más o menos 4 al día. Después del cólico presentaba heces blanquecinas y orina obscura. Al momento de ingreso tenía los cólicos a diario.

Antecedentes quirúrgicos: 5 años y medio antes, extirpación de fibroma uterino, en Mazatenango.

El 21 - VII - 58, Histerectomía total. Anexectomía bilateral.

Corrección de hernia incisional.
El resultado de estas operaciones fué satisfactorio.

Estudio radiológico: El pielograma, Rx de estómago y duodeno, normales. En el estudio de vías biliares que se le hizo a la paciente, únicamente tiene importancia el efectuado el 17-II-60. Biligrafina (iv). El radiólogo reporta: "Sombra que parece debida a la VESICULA BILIAR, que tiene substracciones, de sombra muy sugestiva de cálculos biliares". Colédoco más ancho que lo normal.

El médico tratante observó: "Sombras distales en el colédoco sugestivas de cálculos".— (Ver figura 5).

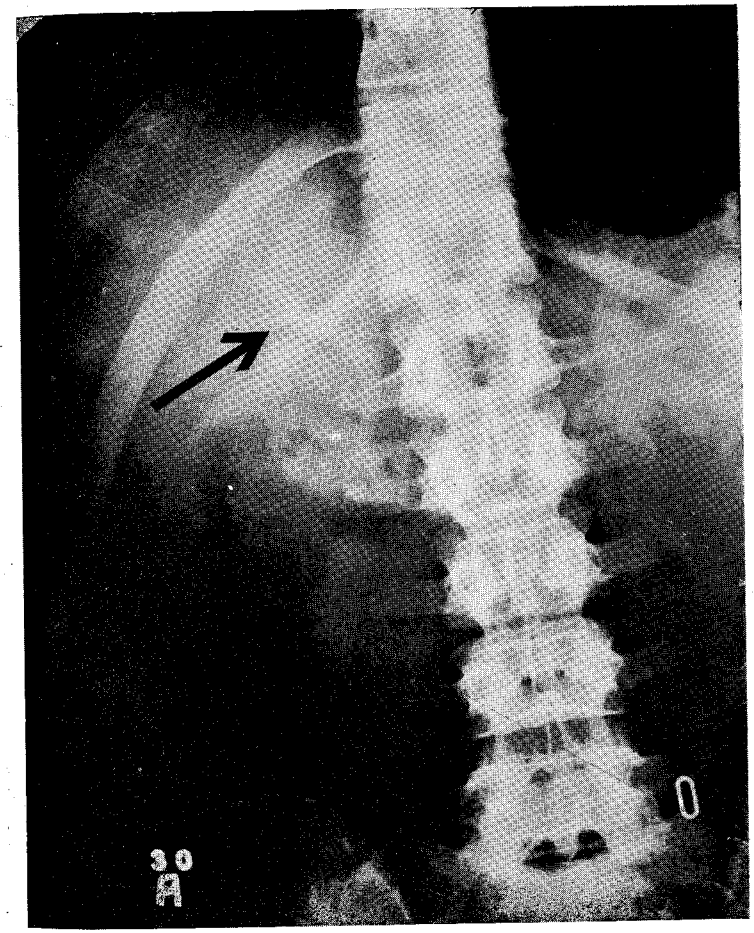

Figura 5.

Biligrafina tomada a los 30 minutos, correspondiente al caso No. 1.

Durante el estudio del caso, se pensó en el cístico residual pero los médicos del servicio la ingresaron con el diagnóstico de litiasis residual del colédoco para hacerle una exploración de las vías biliares, que se llevó a cabo el 19 de Marzo de 1960, encontrándose un cístico de 3 centímetros de largo, con su punta dirigida y adherida al hepático derecho, formando un anillo encerrado en tejido fibroso. (Ver figura 6). Se libera, se extirpa y se hace una coledocostomía. Se le da su salida el 29 de Marzo con el diagnóstico de cístico residual.

Patogenia:

La patogenia en este caso se puede ordenar así:

a) Se encontró una vesícula neoformada.

b) Dicha vesícula estaba en vuelta en una ganga fibrosa que hacía cuerpo con el hepático común y el extremo distal se adhería firmemente al Hepático derecho.

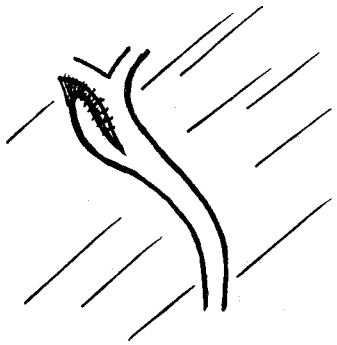

Figura 6.

Esquema que representa el cístico residual del caso No. 1.

c) Como corolario había dificultades mecánicas en el vaciamiento de las vías biliares, causa de la sintomatología.

Ultimo control post-operatorio 26-V-60, paciente asintomática. (Ver figura 7).

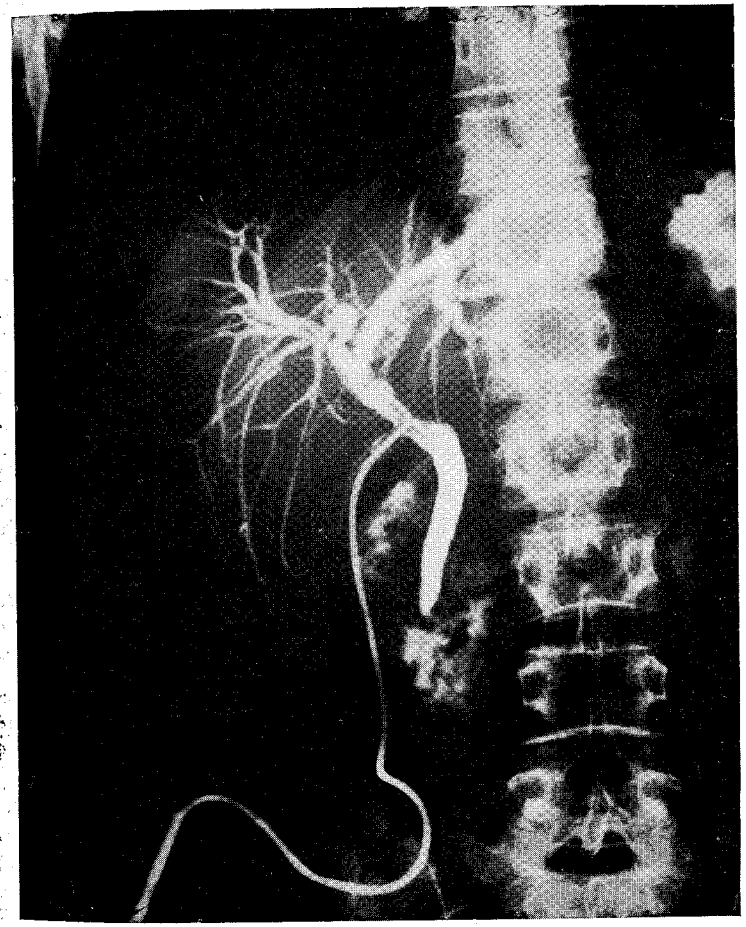

Figura 7.

Colangiografía post-operatoria de la paciente del caso No. 1.

Caso No. 2.

E.A.C. Sexo femenino, de 48 años de edad. G 5. P 4. A 1.

Consulta por dolor tipo cólico en el epigastrio. Colecistectomizada en otra sala de cirugía del Hospital General. Estuvo asintomática un año. Comenzó de nuevo con dolor tipo cólico en el epigastrio, espontáneo o relacionado con la ingesta de grasas, casi continuo. Con deseos de comer, pero sufre diarreas. Meteorismo y estreñimiento. Astenia. Adinamia. Adelgazamiento.

Antecedentes quirúrgicos: Histerectomía abdominal sub-total. Amigdalectomía. Colecistectomía el 20 de Julio de 1955.

Estudio radiológico: 9-VI-58, Rx de estómago y duodeno, Normales. La biligrafina endovenosa demuestra que parece existir una vesícula (doble ?). El médico tratante observó un defecto lagunar del colédoco. (Ver figura 8).

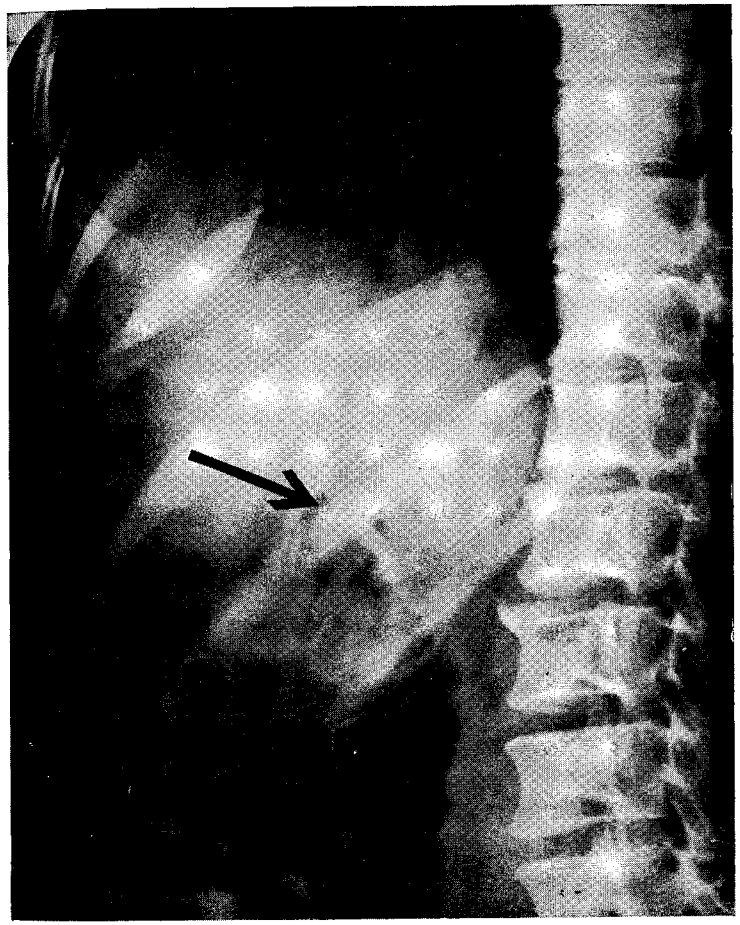

Figura 8. — Corresponde a una de las placas radiográficas tomadas a la paciente del caso No. 2. Como medio de contraste se empleó la biligrafina endovenosa.

Se hizo el diagnóstico preparatorio de Litiasis residual?, Pancreatitis crónica?, Ulcera duodenal?, Cuello residual. Se le hizo una laparotomía exploradora el 24 de Junio de 1959, disecándose un cístico residual sin cálculos de 2 centímetros de largo que comprimía el colédoco. (Ver figura 9). El cístico residual se extirpó efectuándose coledocostomía con tubo de Kerh.

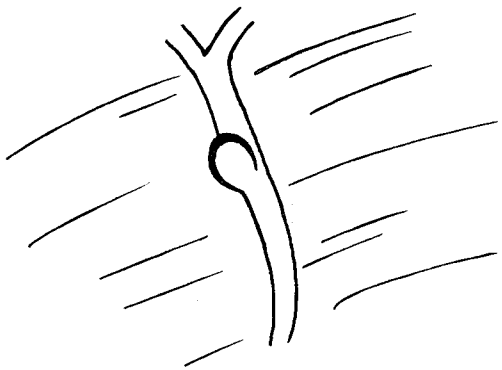

Figura 9. — Representa un esquema del cístico residual encontrado en la paciente del caso No. 2.

Patogenia:

La patogenia en este caso obedecía a que el cístico residual un tanto dilatado y envuelto en una ganga fibrosa estaba comprimiendo el colédoco, dando cuadro de de semi-obstrucción, causa de la sintomatología. Probablemente este cístico residual creado durante la colecistectomía se dejó sepultado debajo del peritoneo gastro-hepático (peritonización como tiempo operatorio) y por el tamaño del muñón encontró terreno propicio para comprimir el colédoco.

El último control post-operatorio fué satisfactorio.

Caso No. 3

D. de L. L. sexo femenino, de 48 años de edad, casada. GO. PO. AO.

Ingresa al servicio el 19 de Abril de 1952 por dolor tipo cólico en el cuadrante superior derecho del abdomen.

Operada 10 años antes en el servicio (Colecistectomía). Un año después comenzó con dolor en el hipocondrio derecho, irradiado hacia el hombro y pecho del mismo lado y hacia el hipocondrio izquierdo. El dolor se repite cada año en un tiempo de 3 meses. Intolerancia grasa. Ictericia en Diciembre de 1951. Heces y orina normales.

Antecedentes quirúrgicos: Colecistectomía y apendicectomía, 10 años antes.

Estudio radiológico: Placa vacía de abdomen: "no se observan cálculos".

El diagnóstico preoperatorio fué de litiasis residual, y se le efectuó una exploración de vías biliares el 5 de Mayo de 1952. Se encontraron adherencias en el lecho de la vesícula al epiplón mayor, estómago y duodeno. Se liberan las adherencias poniendo accesible el hilio hepático. Se identificó el colédoco y pequeño fragmento del cístico que se aisla del hepático común, encontrándose con un remanente de 3 centímetros de largo y ligeramente dilatado con caracteres de colecisto. Se hizo coledocostomía. (Ver figura No. 10).

El informe de anatomía patológica nos indica un proceso inflamatorio crónico banal.

La patogenia de este caso es similar a la del caso No. 1.



Figura 10.

Esquema del Cístico residual del Caso No. 3.

Caso No. 4.

G. Z. de 36 años de edad, de Raza Blanca.

17 años antes le fué practicada colecistectomía de la que estuvo bien durante 3 años. Después comenzó 2 a 3 veces al año con accesos muy severos de cólicos durante varios días, ictericia y fiebre. En los dos últimos años se hicieron los accesos más frecuentes, 1 a 2 veces al mes, aunque no siempre acompañados de ictericia y fiebre con predominio de dolor sumamente intenso.

Se le hizo una biligrafina: "Colédoco muy dilatado y una bolsa adyacente al colédoco como del tamaño de un dedo pulgar que fué calificado por el radiólogo como probable cístico residual".

En Noviembre de 1955 se procedió a la operación encontrándose un colédoco de 3½ centímetros de diámetro, una pancreatitis esclerosante y un cístico residual de 6 centímetros de largo por 2½ de ancho. El cístico lleno de lodo biliar y cálculos desintegrados.

Se procedió a la estirpación del cístico residual, una sonda de Katell y esfinterotomía transduodenal.

El Tubo de Katell *in-situ* 8 meses, después de lo cual fué retirado y la paciente ha permanecido asintomática. Ganó 21 libras de peso con dieta libre.

Anatomía Patológica: Cístico dilatado, paredes fibrosas, proceso inflamatorio crónico.

V. — *DATOS ESTADISTICOS*

Los datos que a continuación damos corresponden al material examinado, de la primera sala de cirugía del Hospital General, desde el año de 1951 hasta el 30 de Junio de 1960, inclusive.

Se reportaron:

570	Colecistitis crónicas calculosas .	82.84 %
78	Colecistitis crónicas no calculosas	11.34 %
6	Colecistitis agudas calculosas ..	0.87 %
11	Colecistitis agudas no calculosas	1.60 %
1	Colecistitis crónica glandular ..	0.15 %
18	Colecistitis crónicas calculosas con coledocolitiasis	2.61 %
3	Colecistitis crónicas no calculosas con coledocolitiasis	0.44 %
1	Vesícula normal	0.15 %
Total: 688		

De las 688 colecistectomías una enferma murió en el post-operatorio inmediato (0.15%).

Se hicieron 396	colecistectomías simples	57.55 %
292	colecistectomías con coledocostomía	42.44 %
Total: 688		

De las 688 operadas:

664	no necesitaron reintervención ..	96.52 %
21	fueron reintervenidas por causa hepatobiliar	3.05 %
3	fueron reintervenidas por hernias incisionales	0.43 %
Total: 688		

De las 21 pacientes reintervenidas, una fué reoperada dos veces más por el mismo problema.

De 688 Colecistectomías sólo se encontró un cístico residual lo que da un porcentaje del 0.15%. Los otros tres casos presentados en el presente trabajo, fueron reintervenidos con éxito en el servicio después de haberles efectuado la colecistectomía primaria en otro lugar.

VI. — CONCLUSIONES.

I.—Una de las causas de la reaparición de los síntomas post-colecistectomía, es el cístico residual.

II.—El cístico residual es más frecuente en el sexo femenino, de la raza blanca, entre la cuarta y sexta década de la vida y que hayan tenido hijos.

III.—El tiempo de aparición de los síntomas es variable, con un promedio entre 1 y 5 años. (Se han reportado casos de 1 mes y otro hasta de 18 años después).

IV.—No todas las personas con cístico remanente tienen síntomas.

V.—No todos los remanentes asintomáticos garantizan que posteriormente no den molestias.

VI.—No todos los císticos residuales presentan cálculos.

VII.—Los císticos residuales son más frecuentes sin cálculos

VIII.—La mayoría de los cálculos son radioluminiscentes. Su tamaño, forma y número es variable.

IX.—La Colangiografía endovenosa con biligrafina es actualmente el método de elección para hacer el diagnóstico.

X.—La colangiografía (iv) en general es un método inocuo.

XI.—El único tratamiento del cístico residual es el quirúrgico, consistente en su resección.

VII. — REFLEXIONES.

Creo que se debiera:

I.—Evaluar perfectamente cada caso, antes de efectuar una colecistectomía.

II.—Difundir más los conceptos quirúrgicos de las vías biliares para evitar las resecciones incompletas del cístico.

III.—Estudiar mejor a los pacientes con síndrome post-colecistectomía.

IV.—Pensar en el cístico residual más a menudo.

V.—Se podría iniciar un estudio a base de colangiografía (iv) en pacientes colecistectomizados.

Br. Gustavo Adolfo Santizo Lepe.

Vo. Bo.
Dr. Rodolfo Pinzón

Imprímase
Dr. Ernesto Alarcón B.
Decano

VIII— BIBLIOGRAFIA

1.— Best, Ch. H., y Taylor, N. B., Las bases fisiológicas de la práctica médica. — Cultural, S. A., La Habana. 1948.

2.— Bockus, Henry L., Gastro-enterology. Volume III. Liver, biliary tract & pancreas. Parasites. Secondary gastro-intestinal disorders W. B. Saunders company. — Philadelphia and London. September 1953.

3.— Berk, J. Edward and Lee, Robert N., Intravenous Cholangiography in detection of stone-bearing cistic duct remnants (So-called Re-formed Gall- bladers). The American Journal of Digestive Diseases. — March. 1958.

4.— Bruce, Morton Charles., M.D. Charlottesville Virginia. — Post Colecystectomy Symptoms from Cistic Duct Remnants. — Anals of Surgery. — Vol 139 page 679 May, 1954. No. 5.

5.— De Baquey, Michael E., The year book of general surgery. (1959-1960 year book series). The year book publishers. Incorporated. 200 east Illinois street. — Chicago Il.

6.— Durham, Robert H., Encyclopedia of Medical Syndroms. — Paul B. Herber, inc. Medical division of Harper & brothers. 1960.

7.— Gray, Henry., Anatomía Humana — descriptiva y aplicada. Tomo II. F.O.T. EMECE. Buenos Aires. 15 de Junio 1949.

8.— García Guillioli, Ramiro; Coledocostomía: Breves consideraciones sobre su manejo. Revista Juventud Médica. Epoca IV. año XV No. 82.

9.— Glenn, Frank., M.D., F.A.C.S., and Johnson, George, Jr., M.D., New York. Cistic Duct Remnant, A Sequela of Incomplete Cholecistectomy. — International Abstracts of Surgery. — Surgery, Ginecology & Obstetrics. — Volume 101. Page 331. Number 3. September 1955.

10.— Homans, John., Patología quirúrgica. Prensa médica mexicana — México — 1948.

11.— Medicina interna, Biblioteca; Patología médica, Segunda parte. Hígado, Vías Biliares, Pancreas y Peritoneo. — Tercera Edición. — Ateneo. Buenos Aires 1950.

12.— Maingot, Rodney; Operaciones abdominales Tomo I — Incisiones, Estómago y Duodeno — Bazo — Páncreas — Vesícula y Vías Biliares — Editorial Bibliográfica Argentina 1957.

13.— Orr, Thomas G., Operaciones de Cirugía General U.T.E.H.A. México, 1954.

14.— Padilla, T., y Cossio, P., Biblioteca de Semiología Hígado y Pancreas. Séptima edición. Ateneo. Buenos Aires. 1952.

15.— Sodeman, William A., Fisiopatología Clínica Mecanismo y producción de los síntomas. Segunda edición ilustrada. Editorial Interamericana, S.A.A. México, 1956.

16.— Sherlock, Sheila; Diseases of the liver and biliary sistem. Second edition. Charles C. Thomas: publisher. Springfield: Illinois: U.S.A. May 1958.

17.— Soto, Rodolfo., Tesis de graduación. Consideraciones sobre cirugía de las vías biliares. Guatemala, 1945.

18.— Testut, L., y Latarjet, A., Tratado de Anatomía Humana — Cuarto tomo — Aparato de la digestión. Peritoneo. Aparato urogenital. Salvat Editores S. A. Barcelona, Madrid — Buenos Aires — México — Río de Janeiro — 1952.

19.— Quintero Gutiérrez, Manuel., Consideraciones sobre la colecistectomía de urgencia. Tesis de graduación Guatemala, Agosto 1958.