UNIVERSIDAD DE SAN CARLOS
DE GUATEMALA
FACULTAD DE CIENCIAS MEDICAS

28 NOV 1963

UESTRA EXPERIENCIA CON ALGUNOS DERIVADOS PIRAZOLONICOS EN OFTALMOLOGIA

TESIS

PRESENTADA A LA JUNTA DIRECTIVA DE LA
FACULTAD DE CIENCIAS MEDICAS
DE LA
UNIVERSIDAD DE SAN CARLOS DE GUATEMALA

POR

IO CESAR CAMPOLLO CARRION

AL CONFERIRSELE EL TITULO DE

MEDICO Y CIRUJANO

GUATEMALA, NOVIEMBRE DE 1962.

PLAN DE TESIS:

I. Introducción.

II. Origen de los Derivados Pirasolónicos.

III. Acción Farmacológica, Indicaciones y Contraindicaciones en Oftalmología.

IV. Presentación de Casos Clínicos.

V. Cuadro estadístico de los casos.

VI. Recomendaciones.

VII. Conclusiones.

VIII. Bibliogra

I. INTRODUCCION

En mi práctica como residente del Departamento de Oftalmología del Instituto Doctor Rodolfo Robles, tuve la oportunidad de comprobar por experiencia personal, las excelentes propiedades farmacológicas que tienen algunos Derivados Pirazolónicos en el tratamiento de las enfermedades inflamatorias de los ojos.

Nuestro estudio fue realizado en su mayoría en pacientes de Consulta Externa, empleando exclusivamente la Irgapirina y Tanderil, y aplicándolos a todas las afecciones oculares inflamatorias agudas o crónicas, donde pudimos comprobar buenos, regulares y malos resultados. Los utilizamos también en la Parálisis Facial Periférica donde obtuvimos los mejores resultados, cuando las administramos al iniciarse la Parálisis. Cierto es que, para no sufrir decepciones terapéuticas han de excluirse de este tratamiento las lesiones de carácter degenerativo primarias, o tóxicas.

En muchos de los casos fueron empleados en calidad de Terapia Coadyuvante y en ningún momento dejamos de asociarles la Terapéutica específica o no, general o local, que consideramos necesario.

Pudimos apreciar además que en los procesos Virásicos (Queratitis Dendrítica), en los cuales está contraindicada la Cortisona, los Derivados Pirazólicos en cambio hacen un tratamiento sistemático y causal a la vez

Con el siguiente trabajo sólo pretendemos dar una somera impresión de las perspectivas y buenos resultados que puede ofrecer una terapia bien llevada a base de estos medicamentos en el tratamiento de algunas de las enfermedades oculares y reseñar, en forma suscinta, la experiencia adquirida por nosotros con estos productos.

Si con ello se lograra dar un paso más hacia la prevención de la ceguera, quedaremos más que satisfechos.

II. ORIGEN DE LOS DERIVADOS PIRAZOLONICOS

La Butazolidina fue descubierta en 1946 por Stenzl, en los laboratorios de Investigación de J. R. Geigy, S. A. Basilea, (Suiza);

su nombre químico es 3,5-dioxo-1,2-difenil-4-n-butil-pirazolidina y sometida a la investigación clínica. Un poco más tarde aparece la Irgapirina, compuesta de partes iguales de Butazolidina y de Dimetilamino-Fenil-Dimetilpirazolona.

Las dos drogas anteriores se distinguen por sus potentes acciones analgésica, antipirética y antiflogística; propiedades éstas descubiertas en 1949 por G. Wilhelmi, quien fue el primero en comprobarlas en sus investigaciones en animales.

Otros de los derivados Pirazolónicos que utilizamos mucho en Oftalmología por su acción exclusivamente antiinflamatoria, es el Monohidrato del-fenil-2 (p-hidroxifenil)-3-5-dioxo-4-n-butil-pirazolidina, conocido en el comercio como Tanderil.

Para terminar, sólo deseo mencionar que las primeras experiencias sobre el empleo de estos medicamentos en Oftalmología según tengo entendido, fueron en el año de 1950 con Bangerter y en 1953 con Franceschetti y que son múltiples los trabajos publicados al respecto con magníficos resultados, entre los que me permito citar: «The Response of Ocular Diseases to Irgapyrin». (Narendra Swarup and M. V. Jagannadha Row.). «The Role of Pyrazole Derivatives in the Treatment of Ocular Conditions». (L. P. Agarwal and Raizada).

«La Phénylbutazone en Ophtalmología». (Pierre Péne).

«Irgapirina en la práctica Oculista». (De Andrés). Etc.

III. ACCION FARMACOLOGICA, INDICACIONES Y CONTRAINDICACIONES EN OFTALMOLOGIA

ACCION FARMACOLOGICA:

A) Acción Analgésica: Pronunciada, rápida y prolongada; la cual se realiza por acción depresiva a nivel del Tálamo Optico: Siendo utilizada en los procesos agudos del ojo (Iritis, Iridociclitis, Glaucoma, etc.) en los que el síntoma dolor está presente.

B) Acción Antiflogística: Disminuye la permeabilidad capilar, lo que se traduce por efecto antiinflamatorio y antiexudativo, que en los procesos inflamatorios, constituye el factor curativo decisivo. Dicha acción se utiliza en ciertos casos de Glaucoma congestivo secundario a Irodociclitis, en los que hay bloqueo de ángulo por la aplicación de un Iris Tumefacto y Congestionado y cuerpo ciliar contra el ligamento pectíneo.

Por su acción antiflogística: nos es muy útil para combatir las Iritis, evitando las sinequias en el post-operatorio y en las heridas del Iris, disminuyendo notablemente la convalescencia de las afecciones que interesan el segmento anterior del ojo. También la hemos empleado en las uveitis simpáticas en donde controla la Iritis, y domina la congestión pericorneal. Tiene también utilidad en los edemas de la Retina que desaparecen a veces en 2 a 3 días de tratamiento y reposo con vendaje binocular.

Su acción antiflogística y alérgica unidas pueden también explicar su extraordinaria efectividad en las parálisis faciales. Recientes investigaciones tienden a explicar las parálisis periféricas como debidas a una inflamación del tronco nervioso, que a causa de estar encerrado en un canal óseo inextensible produce la constricción del nervio y por ende la parálisis. Al desinflamarse el tronco nervioso cesa la constricción y desaparece el edema, volviendo el nervio a su estado normal. Su acción en estos casos es sólo comparable a la de los corticoesteroides con los cuales se compara ventajosamente, ya que obra rápidamente y en tratamientos de corta duración, está exenta de los peligros que acompañan al uso de los esteroides.

C) Acción antialérgica: Probablemente similar a los otros antihistamínicos conocidos, los cuales se oponen a la liberación de histamina o substancias histaminoides en la reacción antígeno-anticuerpo, controlando así en gran parte la sintomatología observada en los estados inflamatorios, en los cuales hay muchas veces asociado un foco infeccioso a distancia que actúa como factor estimulante.

D) Acción antipirética: La cual se realiza sobre el Hipotálamo regulando la temperatura con estimulación de la pérdida de calor por aumento de la circulación periférica y sudor. Poco usada en Oftalmología.

INDICACIONES:

Por su poderosa acción analgésica, podemos hacer buen uso de los derivados pirazolónicos en diversas afecciones oculares, en las cuales el dolor es el síntoma agravante para el enfermo especialmente en ataque agudo del Glaucoma y para combatir los dolores consecutivos a intervenciones quirúrgicas, eliminando así los movimientos convulsivos reflejos del párpado, lo que contribuye a una curación sin complicaciones.

Afecciones de los sectores anteriores del ojo (Ver Grabado 1): Sintomático del Tracoma y Queratoconjuntivitis epidémica, úlceras de la córnea, etc. Procesos inflamatorios de los sectores intermedios del ojo (Ver Grabado 2): Iritis, Iridociclitis, Escleritis, Episcleritis, etc. Afecciones de los sectores profundos del ojo. (Ver Grabado 3): Coreorretinitis y Papilitis.

Neurología: Paresia o parálisis de los nervios motores del ojo (Motor ocular común, patético y Motor ocular externo), Paresia o parálisis facial periférica a frígore. Quiero hacer notar que los casos que mejor responden al tratamiento son del tipo neuritis periférica por comprensión del nervio por edema o exudados inflamatorios a nivel de los orificios de salida del cráneo, es decir, estilo-mastoideo para el facial y endidura esfenoidal para los oculomotores.

Antes de terminar este tema relacionado con las indicaciones, haré una breve descripción de la parálisis facial periférica como punto distintivo de la parálisis central y por que fue la que encontramos y mejores resultados obtuvimos en nuestro tratamiento. Además nos servirá para evitar repeticiones posteriores en la presentación de los casos.

La lesión del Facial tiene lugar en todo o en parte de su trayecto, desde su núcleo de origen bulboprotuberancial a la periferia. Se produce una parálisis completa del lado correspondiente de la cara, conocida con el nombre de parálisis de Bell. El ojo está más ampliamente abierto que el del lado sano (Lagoftalmo); hay epífora; al ordenar que el enfermo cierre los párpados, el ojo del lado paralizado se dirige hacia arriba y adentro (Signo de Bell), recordando que este signo no es más que un movimiento asociado

o normal, ya que toda vez que ocluimos los párpados, los ojos se dirigen hacia arriba. Signos complementarios son la asimetría de la cara, el paciente no puede arrugar la frente ni fruncir la ceja de ese lado; desviación de la comisura labial hacia el lado sano, no puede silbar, al soplar se abulta más la mejía del lado enfermo por la parálisis del buccinador.

En ocasiones cuando la lesión asienta en el trayecto por el acueducto de Falopio, y hay participación de la cuerda del tímpano (Intermediario de Wrisberg) se añadirá al cuadro anterior la pérdida del gusto en los dos tercios anteriores de la lengua, con sensaciones subjetivas anormales del gusto. Tuvimos la oportunidad de comprobarlo en dos de nuestros pacientes tratados.

CONTRAINDICACIONES:

Debemos abstenernos del empleo de estos medicamentos en las siguientes condiciones:

1o. Insuficiencia Hepática, Cardíaca y Renal.
2o. Ulceras del estómago o duodeno.
3o. Leucopenia.
4o. Diátesis hemorrágica.
5o. Hipersensibilidad medicamentosa.
6o. Predisposición a la eclampsia.

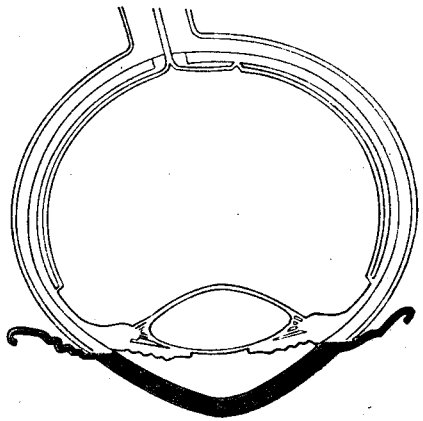

FIGURA No. 1

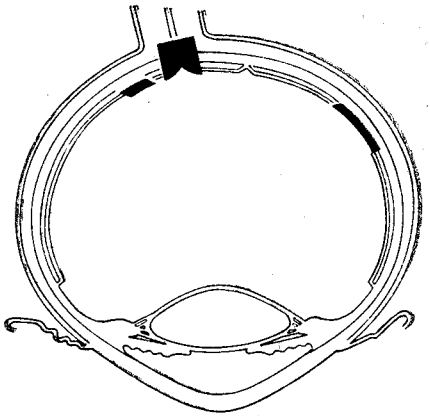

FIGURA No. 3

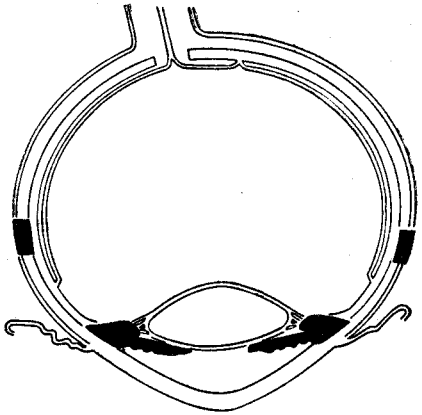

FIGURA No. 2

PRESENTACION DE CASOS CLINICOS:

GRUPO A) Afecciones del Segmento anterior del Ojo.

Caso No. 1. Paciente: A.C.P. Historia Clínica No. 13,672.

Fecha de consulta: Enero de 1962. Procedencia: Mixco. Edad: 63 años. Ocupación: Oficios domésticos.

Historia: Hace aproximadamente 3 años notó pérdida gradual de la visión del ojo derecho y después perdió paulatinamente la del ojo izquierdo. Antecedentes: Niega Ant. Fam. heredoluéticos.

Examen: V.: O.D.: Sin percepción luminosa. O.I.: cuenta dedos a 2 metros, Córnea: A.O. infiltración grisácea del parénquima. Exámenes complementarios: Recuento y Fórmula, Orina y Heces: Neg. Cardiolipina: positiva-Dil. 1/32.

Diagnóstico: Queratitis intersticial bilateral.

Tratamiento y Evolución: Polaronil 1 comprimido 3 veces al día y Soludexona 2 gotas 3 veces al día en A.O. Vuelve a los 15 días en iguales condiciones, se receta Tanderil, 1 gragea 3 veces al día y Manodey ungüento 3 veces al día en A.O. Con el tratamiento anterior se obtuvo mejoría. Fue tratada en un Dispensario con Penicilina Parenteral y en esta consulta recibió además tratamiento con Decadrón ¼ cc. subconjuntival c/2 días A.O. con resultados satisfactorios.

Caso No. 2: Paciente: D.P.G. Historia Clínica No. 14,121.

Fecha de consulta: Febrero de 1962. Procedencia: esta capital. Edad: 38 años. Ocupación: Chofer de tractor.

Historia: Hace 4 meses le entró tierra a A.O., desde entonces siente dolor, fotofobia y sensación de arenilla en A.O.

Examen: Congestión de conjuntiva bulbar y palpebral A.O., inyección pericorneal, opacidad corneal parcial A.O. y exudados en cámara anterior. No hay foco séptico visible.

Diagnóstico: Queratoconjuntivitis A.O.

Tratamiento: Irgapirina 1 ampolla intramuscular al día. Celestone: 1 comprimido 2 veces al día. Acromicina suspensión 1 gota 3 veces al día A.O. Atropina: al 0.5% 1 gota 2 veces al día A.O.

Evolución: Regresa a los 8 días bastante mejorado, opacidad es discreta y puede verse fondo de ojo.

Caso No. 3: Paciente: H.M.M.: Historia Clínica No. 14,337.

Fecha de Consulta: Marzo de 1962. Procedencia: Chiquimulilla, Santa Rosa. Edad: 48 años. Ocupación: Agricultor.

Historia: Hace 2 días sufrió golpe en O.D. con una rama, ocasionándole visión turbia y dolor.

Examen: Congestión conjuntival y opacidad de Cristalino en O.D. Tensión Ocular: O.D.: 19 mm. O.I.: 18 mm.

Diagnóstico: Catarata traumática y conjuntivitis Sec. O.D.

Tratamiento: Tanderil 1 comprimido 3 veces al día y Atropina al 0.5% 1 gota 3 veces al día en O.D.

Evolución: Desapareció conjuntivitis, posteriormente operado.

Caso No. 4: Paciente: I.Y.V.C. Historia Clínica No. 14,402.

Fecha de consulta: Marzo de 1962. Procedencia: esta capital. Edad: 9 años. Ocupación: Estudiante.

Historia: Sensación de ardor, lagrimeo, fotofobia y comezón en A.O., con remisiones desde hace aproximadamente un año.

Examen: Congestión conjuntival de ambos párpados, con secreción mucoide escasa. No hay foco infeccioso visible.

Diagnóstico: Conjuntivitis vernal alérgica.

Tratamiento: Tenderil 1 gragea 3 veces al día y Soludexona 2 gotas A.O. 3 veces al día.

Evolución: Vuelve a los 8 días bastante mejorado, se recetan lentes para astigmatismo miópico de A.O.

Caso No. 5. Paciente: B.R.M.C. Historia Clínica No. 8,454.

Fecha de consulta: Abril de 1962. Procedencia: esta capital. Edad: 12 años. Ocupación: Estudiante.

Historia: Padece desde hace 5 años de lagrimeo, secreción y escosor de A.O. Antecedentes: Mejorada en esta consulta externa hace 1 año por pchalazión y conjuntivitis alérgica, con Corticlorón y Terramicina. Administrada ésta por Amigdalitis Crónica.

Examen: Congestión conjuntival, más acentuada en mucosas palpebrales. Amígdalas normales.

Diagnóstico: Conjuntivitis crónica vernal alérgica.

Tratamiento: Tanderil 1 gragea dos veces al día y Soludexona 1 gota A.O. 3 veces al día.

Evolución: Desapareció sintomatología, no ha vuelto a reconsulta.

Caso No. 6. Paciente: M.L.P.C. Historia Clínica No. 13,184.

Fecha de consulta: Abril de 1962. Procedencia esta capital. Edad: 12 años. Ocupación: Estudiante.

Historia: Ardor y lagrimeo en A.O. Antecedentes: Mejorada hace 1 año con Decadrón localmente.

Examen: La conjuntiva bulbar, palpebral y fondo de saco se encuentra ligeramente congestionada, hay moderada secreción mucosa. No hay foco infeccioso.

Diagnóstico: Conjuntivitis crónica simple, probablemente alérgica.

Tratamiento: Tanderil 1 gragea 3 veces al día por 6 a 8 días y Soludexona 2 gotas A.O. 3 veces al día.

Evolución: Desapareció molestia subjetiva, no ha vuelto a consulta.

Caso No. 7. Paciente: M.A.R.J. Historia Clínica No. 5,276.

Fecha de consulta: Julio de 1962. Procedencia: esta capital. Edad: 24 años. Ocupación: varios.

Historia: Visión reducida en O.D. Antecedentes: en Octubre de 1960, extracción de catarata congénita O.D.

Examen: Presencia de restos capsulares en cámara posterior O.D. Exámenes complementarios: Hematología: Normal. Orina: Normal. Heces: Normal. Rayos X del Tórax: Neg. Cardiolipina: Negativo.

Diagnóstico y Evolución: Fue ingresado para capsulotomía, en el post-operatorio se administró Tanderil 1 gragea 2 veces al día, por inyección pericorneal marcada, dolor e hifema, con buenos resultados.

Caso No. 8. Paciente: D.A.C. Historia Clínica No. 15,563.

Fecha de consulta: Julio de 1962. Procedencia: esta capital. Edad: 14 años. Ocupación: ninguna.

Historia: Hace 15 días le dio «Mal de Ojo» y después le ha quedado dolor, ardor, lagrimeo y molestia a la luz.

Examen: V.: O.D.: 20/200. O.I.: 20/20. O.D.: pequeña pérdida de substancia corneal con infiltrado grisáceo a su alrededor. Inyección ciliar. No hay foco infeccioso.

Diagnóstico: Queratitis ulcerosa.

Tratamiento: Curación con cloromicetina. Tanderil 1 gragea 2 veces al día.

Evolución: Vuelve a los 8 días muy mejorado.

Caso No. 9. Paciente: T.S.T. Historia Clínica No. 16,090.

Fecha de consulta: Agosto de 1962. Procedencia: esta capital. Edad: 8 años.

Historia: Refiere la madre que hace 15 días se golpeó con una astilla el O.D., desde entonces enrojecimiento, ardor, lagrimeo y cefalea.

Examen: Córnea O.D. pérdida de substancia localizada a las 11 del reloj, con fluoresceina, congestión ciliar y fotofobia.

Diagnóstico: Ulcera corneal O.D.

Tratamiento: Curación local, con cloromicetina. Atropina al 0.5% 1 gota 2 veces al día O.D. y Tanderil 1 gragea 2 veces al día.

Evolución: Niño curado de queratitis a los 15 días, se receta calomel ungüento por pequeña nubécula.

Caso No. 10. Paciente: M.L.S. Historia Clínica No. 16,896.

Fecha de consulta: Octubre de 1962. Procedencia: esta capital. Edad: 31 años. Ocupación: Sastre.

Historia: Hace 15 días sufrió golpe con una botella en región orbitaria izquierda, perdiendo el conocimiento como 3 horas.

Examen: V.: O.D.: 20/20; O.I.: 20/80. En la base de la nariz hay una herida suturada de dirección horizontal y extensión de 4 cms. Equimosis conjuntival marcada en O.I.

Diagnóstico: Contusión y herida cutánea de regiones orbitaria y nasal izquierda.

Tratamiento: Irgapirina 1 ampolla intramuscular cada 2 días, No. 5.

Evolución: Vuelve a reconsulta al mes siguiente. Heridas cutáneas cicatrizadas, equimosis conjuntival discreta. V.: O.D.: 20/20 O.I.: 20/20.

Caso No. 11. Paciente: G.B.S. Historia Clínica No. 631.

Fecha de consulta: Diciembre de 1961. Procedencia: Jilotepeque, Guatemala. Edad: 81 años.

Historia: Disminución gradual y progresiva de la visión O.D., desde hace años. Antecedentes: Operada de catarata de O.I. hace tiempo.

Examen: Opacidad del cristalino O.D.

Diagnóstico: Catarata Senil de O.D.

Exámenes complementarios preoperatorios: Hematología: Eosinófilos: 10%, Sedimentación: 35 mm. en 1 hora. Resto normal. Orina: Neg. Heces: Ascárides Reg. cantidad, quistes de giardia abundantes. Química Sanguínea: Normal; Cardiolipina: Negativo. Rx. Tórax: Neg.

Tratamiento: Ingresó para extracción intracapsular de cristalino O.D., en el postoperatorio por dolor se administró Irgapirina 1 gragea 2 veces al día con buen resultado.

GRUPO B) Afecciones del Segmento Intermedio del Ojo.

Caso No. 12. Paciente: C.P.D.M. Historia Clínica No. 9,315.

Fecha de consulta: Enero de 1962. Procedencia: Morazán, Departamento de El Progreso. Edad: 19 años. Ocupación: Oficios domésticos.

Historia: Hace 15 días principió a sentir dolor en el O.I. y enrojecimiento. Antecedentes: desde hace tiempo padece con frecuencia de iguales síntomas.

Examen: V.: O.D.: 20/40. O.I.: 20/200. O.I.: Conjuntiva congestión e inyección pericorneal; Córnea: Depósitos en cara posterior. Iris y Pupila: reacción lenta a la luz, irregularidad pupilar y falta de estriaciones normales del Iris. Medios transparentes opacos. Probable derrame en el vítreo. Foco Séptico dentario.

Diagnóstico: Uveitis crónica O.I.

Tratamiento: Irgapirina 1 ampolla intramuscular diaria, No. 3. Metymid ungüento oftálmico 3 veces al día en O.I. Yodolaque 1 ampolla intramuscular cada 2 días. Se manda con Dentista para eliminación de piezas dentarias en mal estado.

Evolución: Reconsulta del 12/5/62 mejorada. Ocasionalmente se le enrojece el O.I.

Caso No. 13. Paciente: G.S.G. Historia Clínica No. 13,786.

Fecha de consulta: Enero de 1962. Procedencia: Chiquimula. Edad: 42 años. Ocupación: Confitero.

Historia: Refiere sufrió golpe en O.I. hace tres meses.

Examen: V.: O.D.: Mala proyección luminosa. O.I.: 20/30. Tensión: O.D. 22 mm. O.I.: 10 mm. O.D.: Opacidad corneal por infiltración de pigmentos sanguíneos en el Descemet. Coloboma traumático del Iris.

Diagnóstico: Iritis crónica traumática.

Tratamiento: Irgapirina, 1 ampolla intramuscular diaria. No. 3.

Evolución: Leve mejoría.

Caso No. 14. Paciente: M.L.C. Historia Clínica No. 8,373.

Fecha de consulta: Enero de 1962. Procedencia: esta capital. Edad: 52 años. Ocupación: vendedor de mostrador.

Historia: Padece desde hace 4 años de cefalea, lagrimeo, escozor, dolor acentuado, ardor y fotofobia en O.I.; con remisiones de 2 meses y exacerbaciones.

Examen: O.I.: Congestión conjuntival e inyección periquerática, opacidad corneal, total, cámara anterior profunda, pupilas con bordes irregulares, iris mate. Fondo: Miope. Tensión O.D. 19 mm. O.I.: 23 mm. Hay raigón molar en maxilar superior izquierdo.

Diagnóstico: Uveitis aguda recidivante.

Tratamiento: Irgapirina 1 ampolla intramuscular diaria, No. 5; después Tanderil 1 gragea 3 veces al día por 8 días. Atropina al 1% 2 gotas en O.I. 3 veces al día. Sintoftona 2 gotas en O.I. cada 4 horas. Higiene dental.

Evolución: Vuelve a los 15 días aliviada, examen con iguales signos descritos anteriormente.

Caso No. 15. Paciente: R.H.H. Historia Clínica No. 9,665.

Fecha de consulta: Enero de 1962. Procedencia: Quiché.

Edad: 61 años. Ocupación: Ninguna.

Historia: Visión borrosa desde hace 1 año.

Examen: Opacidad de cristalino O.D. Exámenes complementarios: Hematología: Normal. Tiempo de sangría y coagulación: Normal. Glicemia: 100 mg. por %. Orina: Neg. Heces: Ascárides. Cardiolipina: Neg. Rx. Tórax: Negativo.

Diagnóstico: Catarata madura O.D.

Tratamiento: Se ingresó para tratamiento quirúrgico, en el post-operatorio por dolor se administró Irgapirina 1 ampolla No. 3.

Evolución: Satisfactoria, alivio completo del dolor y ninguna complicación.

Caso No. 16. Paciente: M.M.R. Historia Clínica: 14,111.

Fecha de consulta: Febrero de 1962. Procedencia: San Marcos. Edad: 42 años. Ocupación: No trabaja.

Historia: Hace 9 años que padece de la vista, fue tratado hasta el año pasado de «Infección», dolor de cabeza región frontal.

Examen: V.: O.D.: Ve sombras de la mano. O.I.: cuenta dedos a 25 cms. Tensión: Hipotensión en A.O. O.D.: 8 mm. O.I. 7 mm. Córnea: Hay hernia pericorneal de los procesos ciliares en O.D. Iris y pupilas: en O.D. pupila adherente con sinequia. O.I. Pupila irregular con sinequias posteriores. Esclerótica: Esclerectasia bilateral. Dolor a la presión en punto suborbitario. Exámenes complementarios: Rx. Seno maxilar izquierdo: Neg. Hematología: Sedimentación: 64 mm. por hora. Orina: Neg. Heces: Ascárides y Tricocéfalos. Cardiolipina: Negativo. Rx. Tórax: Negativo.

Diagnóstico: Neuralgia del suborbitario y probable glaucoma secundario.

Tratamiento: Irgapirina 1 ampolla diaria por 5 días, seguida de Tanderil 1 gragea 3 veces al día.

Evolución: El paciente se trasladó sin dolor al H.G., donde ha sido tratado con anterioridad.

Caso No. 17. Paciente: P.M. Historia Clínica No. 14,228.

Fecha de consulta: Marzo de 1962. Procedencia: esta capital. Edad: 53 años. Ocupación: Comerciante.

Historia: Desde hace 3 meses se le enturbió la visión del O.I. y ve manchas.

Examen: Pupila de O.I. contraída e irregular con sinequias posteriores que impiden su dilatación. No hay foco infeccioso comprobable. Exámenes complementarios: Normales.

Diagnóstico: Iritis crónica O.I.

Tratamiento: Tanderil 1 gragea 3 veces al día y atropina colirio al 1% 1 gota dos veces al día en O.I.

Evolución: Vuelve a control en 10 días: desapareció la Iritis, no mejoró la visión en O.I. Se recetan lentes por hipermetropia y presbicis de O.D.

Caso No. 18. Paciente: V.M.P. Historia Clínica No. 14,421.

Fecha de consulta: Abril de 1962. Procedencia: esta capital. Edad: 51 años. Ocupación: Zapatero.

Historia: Padece desde hace tiempo de inflamación en el O.I. con dolor, fotofobia, lagrimeo y visión solamente de luz. Hace 15 días se agravaron los síntomas. Antecedentes: Hace años tuvo «infección» en el ojo derecho, desde entonces no puede ver. Ha recibido tratamiento de caries dentales.

Examen: Inyección periquerática, congestión conjuntival y oclusión pupilar en O.I. Atrofia de O.D.

Exámenes complementarios: Cardiolipina: negativa. Hematología: Normal. Orina: Neg. Heces: Neg. Rx. Tórax: Normal.

Diagnóstico: Uveitis anterior aguda recidivante O.I.

Tratamiento: Irgapirina 1 ampolla intramuscular diaria por 5 días. Atropina Colirio al 1% una gota 3 veces al día en O.I.

Evolución: Regresa 1 mes tarde curada de Uveitis, se ingresa para Iridectomía Optica O.I.

Caso No. 19. Paciente: J.H.S. Historia Clínica No. 14,732.

Fecha de consulta: Mayo de 1962. Procedencia: esta capital. Edad: 51 años. Ocupación: Ninguna.

Historia: Dolor intenso en Ojo D. Cefalea y visión reducida a percepción de luz desde hace aproximadamente 12 días. Antecedentes: Operado hace dos meses de Ciclodiatermia en el H.G. por Glaucoma absoluto de O.D.

Examen: Congestión conjuntival y ciliar de O.D., mala proyección de luz. Tensión: O.D. 50 mm. O.I.: 20 mm. Córnea: Edematosa O.D.; O.I.: Leucomas. Opacidad de cristalino O.D. Paciente en mal estado general con caries dental gr. 4 y raigones sépticos.

Exámenes complementarios: Cardiolipina: Neg. Rx. Tórax: Normal. Hematología: Eosinófilos: 18%. Sedimentación: 35 mm. por hora. Orina: leucocitos y células epiteliales abundantes. Heces: Necator americano.

Diagnóstico: Glaucoma agudo secundario. Iridociclitis aguda. Catarata hipermadura O.D.

Tratamiento: Irgapirina 1 ampolla intramuscular diaria. Diamox 250 mg. 3 veces al día. Pilocarpina al 5% 2 gotas en O.D. cada 2 horas.

Evolución: Vuelve a los dos días: Tensión O.D.: 30 mm. O.I.: 19 mm., la Uveitis y el dolor desapareció. Fue operada más tarde de catarata.

Caso No. 20. Paciente: V.M.S. Historia Clínica No. 15,186.

Fecha de consulta: Junio de 1962. Procedencia: esta capital. Edad: 20 años. Ocupación: Operador de máquina.

Historia: Dolor, lagrimeo y no tolera la luz ambos ojos desde hace cuatro días.

Examen: Inyección periquerática, Iris tumefacto y opaco, pupilas contraídas y tardías en su reacción luminosa, cámara anterior de A.O. ligeramente turbia. No hay ningún foco infeccioso visible. No se hicieron exámenes complementarios por no creerlos necesarios.

Diagnóstico: Iritis aguda bilateral.

Tratamiento: Irgapirina 1 ampolla diaria por 3 días. Atropina al 1% colirio dos gotas dos veces al día en ambos ojos.

Evolución: Regresa al 3er. día mejorado, estado subagudo. Se administra Tanderil 1 gragea 3 veces al día, Decadrón: Colirio 2 gotas cada 6 horas en A.O. y continuar Atropina. Se administró Tanderil por 15 días, paciente vuelve curado.

Caso No. 21. Paciente: M.E.T. Historia Clínica No. 15,256. Fecha de consulta: Junio de 1962. Procedencia: esta capital. Edad: 18 años. Ocupación: Mecánico automovilista.

Historia: Desde hace 8 días tiene dolor, ardor, lagrimeo y enrojecimiento del O.D.

Examen: V.: O.D.: 20/40; O.I.: 20/20. O.D.: Inyección Ciliar, cámara anterior con exudados, fotofobia, sensibilidad palpatoria O.D. No hay foco infeccioso. No se hicieron exámenes complementarios. Diagnóstico: Iriociclitis aguda O.D.

Tratamiento: Tanderil 1 gragea 3 veces al día después de las comidas y Ultracortenol 1 gota 3 veces al día en ojo D.

Evolución: Vuelve curado a los 8 días.

Caso No. 22. Paciente: J.D.F. istoria Clínica No. 15,308. Fecha de consulta: Junio de 1962. Procedencia: Barberena, Santa Rosa. Edad: 47 años. Ocupación: Operador de máquina.

Historia: Desde hace 1 mes dolor intenso en O.D. y cefalea.

Antecedentes: Hace 3 años sufrió golpe O.D. en accidente.

Examen: V.: O.D.: mala proyección luminosa. O.I.: 20/25. Tensión: O.D. 43 mm. O.I. 23 mm.: O.D.: congestión bulbar y periquerática. Opacidad corneal posterior, cámara anterior plana con exudados, iris atrófico, pupila contraída e irregular por sinequias posteriores.

Diagnóstico: Glaucoma crónico congestivo absoluto secundario a iridociclitis crónica traumática O.D.

Tratamiento: Tanderil 1 gragea 3 veces al día y Pilocarpina al 2% dos gotas 3 veces al día en O.D.

Evolución: El paciente volvió a los 15 días con tensión ocular normal (20 mm.) sin dolor y poca reacción inflamatoria.

Caso No. 23. Paciente: E.H. Historia Clínica No. 16,058. Fecha de consulta: Agosto de 1962. Procedencia: esta capital. Edad: 18 años. Ocupación: Panificador.

Historia: Hace un mes que se le enrojeció el ojo I., lagrimeo, malestar a la luz y disminución de la agudeza visual.

Examen: V.: O.D.: 20/30. O.I.: 20/50. O.I.: Congestión periquerática y fotofobia. Foco séptico dentario.

Diagnóstico: Uveítis crónica O.I.

Tratamiento: Tanderil 1 gragea 3 veces al día por 8 días. Ultracortenol colirio 2 gotas 3 veces al día en O.I. Eliminación de foco infeccioso oral.

Evolución: Vuelve a los 15 días mejorado.

Caso No. 24. Paciente: A.C.P.F. Historia Clínica No. 16,112. Fecha de consulta: Agosto de 1962. Procedencia: esta capital. Edad: 20 años. Ocupación: Estudiante.

Historia: Desde hace 15 días tiene dolor, lagrimeo y fotofobia en O.I.; tiene dos muelas en mal estado desde hace un año.

Examen: Congestión ciliar moderada O.I., córnea ligeramente turbia. V.: O.D.: 20/25; O.I.: 20/40. Hoy dos piezas molares superior e inferior en mal estado.

Diagnóstico: Iritis crónica O.I.

Tratamiento: Irgapirina 1 ampolla intramuscular al día No. 5.

Evolución: Vuelve al mes siguiente con regular mejoría objetiva, el paciente refiere que desaparecieron sus molestias.

Caso No. 25. Paciente: M.E.A.S. Historia Clínica No. 16,718. Fecha de consulta: Octubre de 1962. Procedencia: Sacatepéquez. Edad: 14 años. Ocupación: Estudiante.

Historia: Desde hace 3 días enrojecimiento, ardor, lagrimeo y molestia a la luz, en O.I.

Examen: V.: O.D.: 20/20. O.I.: 20/200. Congestión conjuntival e inyección periquerática, pupila pequeña y perezosa al fotomotor, exudados en cámara anterior, córnea opaca, no puede verse fondo de ojo. Dolor del globo ocular a la presión digital. No hay foco infeccioso.

Diagnóstico: Iridociclitis aguda O.I.

Tratamiento: Irgapirina 1 ampolla intramuscular diaria por 6 días. Atropina al 1% 1 gota 3 veces al día en O.I.

Evolución: Al volver a los 15 días hay franca mejoría y puede verse fondo de ojo. Nueva reconsulta a los 10 díasñ Curado.

Caso No. 26. Paciente: R.G.C. Historia Clínica No. 16,713. Fecha de consulta: Octubre de 1962. Procedencia: Mixco. Edad: 52 años. Ocupación: Agricultor.

Historia: Hace 8 días sufrió golpe en el O.I. ocasionándole dolor y lagrimeo.

Examen: Inyección pericorneal O.I.: V.: O.D.: 20/30. O.I.: 20/40.

Diagnóstico: Iritis aguda traumática O.I.

Tratamiento: Tanderil 1 gragea 3 veces al día por 10 días.

Evolución: Vuelve a los 15 días curado.

Caso No. 27. Paciente: S.O.L. Historia Clínica No. 16,800. Fecha de consulta: Octubre de 1962. Procedencia: esta capital. Edad: 29 años. Ocupación: Oficios domésticos.

Historia: Refiere que ayer comenzó con malestar en el O.D., consistente en dolor, lagrimeo, ardor y malestar a la luz.

Examen: V.: O.D.: 20/70. O.I.: 20/30. O.D.: Congestión pericorneal Iris opaco, córnea turbia, pupila no reacciona a la luz. Párpados con edema moderado. Amígdalas Crípticas e hipertróficas.

Diagnóstico: Iritis aguda O.D. (Reumática ?)

Tratamiento: Irgapirina 1 ampolla diaria intramuscular por 3 días.

Evolución: Vuelve a los 8 días mejorada, se aconseja amigdalectomía. Se receta Tanderil 1 gragea 3 veces al día y Atropina al 1% dos gotas dos veces al día en O.D. Vuelve a los 15 días curada.

Caso No. 28. Paciente: L.C. Historia Clínica No. 13,575. Fecha de consulta: Diciembre de 1961. Procedencia: esta capital. Edad: 28 años. Ocupación: Oficinista.

Historia: Desde hace 13 años ve una mancha con el O.I.

Examen: Exudados antiguos en el vítreo de O.I. por probable uveitis antigua.

Tratamiento: Tanderil 1 gragea después de cada comida por 10 días. Resochin un comprimido diariamente. Yodolaque 1 ampolla cada 2 días No. 3. Continuar después con Yodo-Pep 10 gotas al día.

Evolución: Reconsulta a los 3 meses se aprecia más claridad en el vitrio de O.I.

GRUPO C) Afecciones del Segmento posterior del ojo.

Caso No. 29. Paciente: M.E.R.O. Historia Clínica No. 14,196. Fecha de consulta: Marzo de 1962. Procedencia: esta capital. Edad: 13 años. Ocupación: Estudiante.

Historia: Hace 3 días al jugar carnaval le pegaron una pedrada en el O.I. ocasionándole dolor, lagrimeo y ve una mancha roja.

Examen: V.: O.D.: 20/25. O.I.: 20/50. Fondo de ojo: Edema grisaceo de retina en situación yuxta-papilar O.I.

Diagnóstico: Contusión de la Retina O.I.

Tratamiento: Reposo, Tanderil: 1 gragea 3 veces al día por 10 días y Ultracortenol colirio 1 gota 3 veces al día en O.I.

Evolución: Vuelve a los 20 días curado con visión O.D. 20/25. O.I.: 20/25.

Caso No. 30. Paciente: F.M.S. Historia Clínica No. 16,230. Fecha de Consulta: Septiembre 1962. Procedencia esta Capital. Edad: 38 años. Ocupación: Constructor.

Historia: Refiere que hace 4 meses sufrió golpe en la cabeza, quedando muy reducida su visión en O.D. repentinamente; Cefalea frontal constante, ardor y fotofobia.

Examen: V.: O.D.: 20/400. O.I.: Fondo de ojo: Turbidez de vítrio por exudados flotantes en O.D. No hay patología de coroides y Retina. Ex. Comp.: Hematología: Normal. Orina: Neg. Heces: sangre oculta.

Diagnóstico: Exudados en el Vítrio O.D.

Tratamiento: Tanderil 1 gragea 3 veces al día. Terramicina 250 mg. 0/6 horas. Quimoral 1 tableta 3 veces al día.

Evolución: 15 días más tarde vuelve mejorado, hay más claridad del vítrio y puede verse fondo fácilmente.

GRUPO D) Afecciones neurológicas del Ojo.

Caso No. 31. Paciente: R.O.A. Historia Clínica No. 13,619.

Fecha de consulta: Diciembre de 1961. Procedencia: San Marcos. Edad: 21 años. Ocupación: Pintor.

Historia: Hace 5 días al salir al frío, repentinamente se le desvió la mitad derecha de la cara.

Examen: Signos clásicos de la parálisis de Bell descrita anteriormente, no hay trastornos del gusto. No hay foco infeccioso.

Diagnóstico: Parálisis facial periférica izquierda a Frígore.

Tratamiento: Irgapirina 1 inyección diaria por 3 días.

Evolución: Vuelve a los 8 días curado.

Caso No. 32. Paciente: D.M.C. Historia Clínica No. 9,281.

Fecha de consulta: Enero de 1961. Procedencia: Fraijanes. Edad: 61 años. Ocupación: Oficios domésticos.

Historia: Sensación del adormecimiento en mitad izquierda de la cara, lagrimeo y ardor en O.I.; de evolución crónica.

Examen: Paresia y trastornos tróficos de la mitad izquierda de la cara y ojo izquierdo.

Diagnóstico: Hemiparesia facial Periférica izquierda antigua.

Tratamiento: Irgapirina 1 ampolla intramuscular diaria por 5 días. Tiamina, Amvitol y B.12 (1,000 mcg.) Intramuscular.

Evolución: Leve alivio subjetivo.

Caso No. 33. Paciente: F.C.P. Historia Clínica No. 13,934.

Fecha de consulta: Enero de 1962. Procedencia: esta capital. Edad: 46 años. Ocupación: Taquillero.

Historia: Hace un mes, al salir del cine donde trabaja, repentinamente se le desvió el lado derecho de la cara y el O.I. hacía adentro. Refiere ha recibido tratamiento con estricnina y tiamina sin ningún resultado.

Examen: Signos de parálisis de Bell. Integridad gustativa. Limitación del movimiento hacia afuera y estrabismo convergente de O.I. No pudo encontrarse foco infeccioso que explique la Parálisis.

Diagnóstico: Parálisis facial periférica izquierda y parálisis del Recto Externo.

Tratamiento: Irgapirina 1 ampolla intramuscular cada 2 días No. 3, seguida de Tanderil 1 gragea 3 veces al día después de cada comida por 10 días. Prostigmina 1 com. 3 veces al día.

Evolución: Regresa a los 15 días curado.

Caso No. 34. Paciente: F.H.F. Historia Clínica No. 13,696.

Fecha de consulta: Enero de 1962. Procedencia: Nueva Santa Rosa. Edad: 35 años. Ocupación: Agricultor.

Historia: Refiere que hace 45 días, después de una jaqueca se le desvió el O.D. hacia adentro y ve nublado.

Examen: Limitación del movimiento externo, Diplopia y Estrabismo Convergente de O.D. Tiene una infección en el pie izquierdo.

Diagnóstico: Parálisis del recto externo O.D.

Tratamiento: Una ampolla intramuscular de Irgapirina diaria por 3 días, seguida de Irgapirina una gragea 3 veces al día después de las comidas por 15 días. Prostigmina 1 com. dos veces al día. Madribon 1 comp. diariamente.

Evolución: Vuelve curado a los 15 días.

Caso No. 35. Paciente: L.M.A. Historia Clínica No. 14,492.

Fecha de consulta: Abril de 1962. Procedencia: esta capital. Edad: 46 años. Ocupación: Oficios domésticos.

Historia: Hace 3 años se le desvió el lado izquierdo de la cara, desde hace un año, lagrimeo y ardor en O.D.

Examen: Signos leves de la parálisis de Bell descrita, pero invertida (hacia lado derecho), presencia de estado espástico o de contractura del lado paralizado. No hay foco infeccioso.

Diagnóstico: Parálisis facial periférica derecha antigua.

Tratamiento: Irgapirina una ampolla diaria por 1 semana.

Evolución: Mejoría muy discreta.

Caso No. 36. Paciente: O.R.v. de A. Historia Clínica No. 14,817.

Fecha de consulta: Mayo de 1962. Procedencia: esta capital. Edad: 40 años. Ocupación: Oficios domésticos.

Historia: Hace dos meses después de una emoción, se le des-

vió la cara hacia el lado derecho, acompañado de ardor, lagrimeo y fotofobia del O.I.

Examen: V.: O.D.: 20/40. O.I.: 20/300. Signos de parálisis de Bell. No hay foco infeccioso visible.

Diagnóstico: Parálisis Facial periférica izquierda a frígore.

Tratamiento: Irgapirina 1 ampolla intramuscular al día No. 3, seguidas de Tanderil una gragea 3 veces al día. Benerva 1 gragea b.i.d.

Evolución: Reconsulta a los 6 días: mejorado, continúa igual tratamiento, vuelve a los 15 días curado.

Caso No. 37. Paciente: F.B.C. Historia Clínica No. 15,411.

Fecha de consulta: Junio de 1962. Procedencia: esta capital. Edad: 47 años. Ocupación: Oficinista.

Historia: Hace 4 días repentinamente se le desvió O.D.

Examen: V.: O.D.: 20/70. O.I.: 20/30. O.D.: Se presenta abducción, hay limitación del movimiento hacia afuera y diplopia homónima.

Diagnóstico: Parálisis del recto externo O.D. a Frígore.

Tratamiento: Irgapirina 1 ampolla intramuscular diaria por 5 días, continuar Tanderil 1 gragea 3 veces al día por 10 días más.

Evolución: Próxima reconsulta a los 8 días existe ligera paresia, la movilidad del O.D. prácticamente recuperada. V.: O.D.: 20/30. O.I.: 20/30.

Caso No. 38. Paciente: A.G.P. Historia Clínica No. 16,329.

Fecha de consulta: Septiembre de 1962. Procedencia: esta capital. Edad: 30 años. Ocupación: Costurera.

Historia: Hace aproximadamente 15 días sintió súbitamente al comer, falta de fuerza para hacerlo. Notó en espejo desviada la cara hacia el lado derecho. Antecedentes: Ha tenido frecuentemente orzuelos y conjuntivitis.

Examen: Signos clásicos de la Parálisis de Bell, no tomando la cuerda del tímpano. Ex. comp.: Hemotología: Eosinofilos: 12%. Sedimentación 20 mm. por hora. Heces: Tricocéfalos. Orina: V.D.R.L. y Rx. Tórax: Negativo.

Diagnóstico: Parálisis Facial Periférica izquierda, probablemente a Frígore.

Tratamiento: Irgapirina 1 ampolla intramuscular diaria por 5 días.

Evolución: Vuelve a las dos semanas con franca resolución; no regresó a nuevo control.

Caso No. 39. Paciente: M.A.P. Historia Clínica: No tiene.

Fecha de consulta: Marzo de 1961. Procedencia: esta capital. Edad: 19 años. Ocupación: Piloto automovilista.

Historia: Hace 2 días brúscamente se le desvió la mitad derecha de la cara y siente dormida la punta de la lengua.

Examen: Signos de Parálisis de Bell en el lado derecho. Agusia de los 2/3 anteriores de la lengua.

Diagnóstico: Paralisis Facial Periférica a Frigore izquierda.

Tratamiento: Irgapirina 1 ampolla intramuscular al día por 8 días.

Evolución: Curado cuando finalizó tratamiento.

Caso No. 40. Paciente: C.M.R. Historia Clínica: No tiene.

Fecha de consulta: Marzo de 1961. Procedencia: esta capital. Edad: 27 años. Ocupación: Optometrista.

Historia: Refiere que desde hace 2 días brúscamente se le durmió la punta de la lengua, no sintiendo sabor a los alimentos; unas horas más tarde se le desvió el lado izquierdo de la cara con sensación de adormecimiento, ardor y lagrimeo de O.I. y no puede ocluir los párpados. Antecedentes: Hace 3 años tuvo Parálisis del mismo lado, iniciándose en igual forma.

Examen: Signos de Parálisis de Bell descrita, en el lado izquierdo; con agusia de los 2/3 anteriores de la lengua.

Diagnóstico: Parálisis Facial Periférica Derecha a Frígore.

Tratamiento: Irgapirina 1 ampolla intramuscular al día por 8 días.

Evolución: A la 3a. inyección recuperó trastornos gustativos, al terminar el tratamiento completamente curado. Noviembre de 1962. Parálisis no ha recidivado desde entonces.

Es evidente que la apreciación de los resultados, sobre todo si se asocia otro agente terapéutico, como sucede en la gran mayoría de los casos, no puede hacerse en base a ninguna norma precisa, de tal suerte que estimamos que no puede haber otro criterio al respecto que la atenta y meticulosa observación clínica, y la comparación de la evolución de los casos en los cuales es utilizada con aquellos en los cuales no lo es.

V. CUADRO ESTADISTICO

Enfermedad	No. Casos	MEJORIA				
		Excel.	Buena	Regular	Ninguna	Recidivas
Conjuntivitis Crónica. Vernal.	5	—	5	—	—	—
Ulcera Corneal	2	—	2	—	—	—
Irritación por Operaciones	3	—	3	—	—	—
Contusión Orb. Simple	1	—	1	—	—	—
Queratitis Intersticial	1	—	—	1	—	—
Uveítis aguda	7	4	2	1	—	1
Uveítis crónica	4	—	—	4	—	—
Glaucoma Sec. Inflamatorio	3	—	3	—	—	—
Exudados del Vitrio	2	—	2	—	—	—
Contusión de Retina	1	1	—	—	—	—
Parálisis del Recto externo	2	1	1	—	—	—
Parálisis Facial a Frigore reciente	7	6	1	—	—	—
Parálisis Facial Periférica antigua	2	—	—	2	—	—
	40					

VI. RECOMENDACIONES:

1o. Aunque los pacientes tratados por nosotros no mostró ninguno de ellos reacción secundaria, tales como: Edemas, agramulocitosis, leucopenia, irritación renal (Hematuria-Cilindruria), náuseas, vómitos y manifestaciones alérgicas; las cuales cuando se presentan son debidas a la administración de dosis muy altas, uso prolongado del medicamento, su empleo contraindicado, o bien, en casos raros de ideosincrasia o intolerancia primaria; cuando sea preciso hacer un tratamiento de mayor duración, es imprescindible un control leucocitario periódico.

2o. Recomendamos que cuando se administre algún derivado pirazolónico en combinación con otros medicamentos, hay que tener presente su acción de retardo, es decir, la posibilidad de la acumulación del otro medicamento y de sus efectos secundarios consiguientes.

3o. Recomendamos que si se advirtiera durante el tratamiento fiebres medicamentosas, eritemas u otros síntomas que nos indiquen una manifestación alérgica, suspender o reducir las dosis según el caso, para que tales síntomas desaparezcan.

4o. Recomendamos la siguiente posología que nos ha dado buenos resultados terapéuticos y nula toxicidad secundaria. Por lo general iniciamos el tratamiento con Irgapirina 1 ampolla por vía intramuscular cada 24 horas por tres días, tiempo en el cual muchas veces logramos la remisión o aliviar el dolor, pasando entonces a Tanderil una gragea (100 mlg.) 3 veces al día después de las comidas por un tiempo no mayor de 10 días. Puede suplirse el Tanderil con grageas de Irgapirina en la misma forma (en caso de dolor).

5o. Para atenuar el dolor de la inyección, es recomendable emplear el preparado con adicción de Xilocaína al 1%.

6o. Importa recordar que la inyección intraglutea debe efectuarse en el cuadrante super externo, en dirección sagital de la aguja hacia la cresta ilíaca, lo suficientemente profunda en la masa muscular y muy lenta.

VII. CONCLUSIONES

1o. Que los derivados de la Pirazolona por su acción intensa en las afecciones inflamatorias agudas del tejido mesenquimatoso, tienen una aplicación amplia en Oftalmología, comprendiendo las enfermedades del segmento anterior del ojdo como Conjuntivitis y Queratitis ulcerosa; las enfermedades del segmento intermedio: Iritis, Iridociclitis, Uvetitis (Traumática, infecciosa y simpática), Episcleritis y Escleritis; en las enfermedades del segmento profundo del ojo: desprendimientos de Coroides y Retina (Cirugía), edemas coreoretinianos de causa inflamatoria, traumática o alérgica.

2o. Que por su acción especial en las parálisis faciales recientes (menos de dos meses), es más eficiente que los medicamentos usados tradicionalmente para este síndrome, tales como Vitamina B-12, Tiamina, Estricnina, Prostigmina, etc. y recientemente los corticoesteroides; teniendo la ventaja de combatir al mismo tiempo el dolor y los trastornos subjetivos secundarios parestésicos.

3o. Que no aconsejamos su empleo en las inflamaciones crónicas de los ojos, donde los resultados que obtuvimos fueron poco satisfactorios; afecciones éstas cuya evolución alternativa y remisiones espontáneas es bien conocida.

4o. Su utilidad en el tratamiento de pacientes ambulatorios, favorable desde el punto de vista económico por no necesitar el ingreso del paciente al Hospital, pudiendo ser tratado en la Consulta Externa.

5o. Desde el punto de vista quirúrgico, lo usamos como profiláctico pre-operatorio para disminuir la reacción inflamatoria de la operación, aliviar al paciente y acortar la convalescencia.

6o. Que en la forma en que han sido empleados por nosotros, no se ha observado ninguna lesión sobre Hígado, Riñón o Dis-

crecia sanguínea, que nos haya obligado a interrumpir el medicamento.

7o. Pueden estos medicamentos ser utilizados entonces, merced a su propiedad antiflogística, en todos los procesos oculares inflamatorios agudos, de etiología reumática o no, bien sea solos o asociados a los productos quimioterápicos y a los antibióticos, respectivamente. Por otro lado, aunque tienen un modo de acción similar al de la Cortisona y del A.C.T.H.; con todo su campo de aplicación al menos en Oftalmología, es más amplio, dado que carece de los efectos paradojales de aquellos, capaces de favorecer la difusión de las afecciones, agravar las necrosis tisulares y al mismo tiempo retardar la cicatrización post-operatoria. Tienen además a su favor su bajo costo y su acentuado poder analgésico.

VIII. BIBLIGRAFIA

1o. ARCHIVOS DEL INSTITUTO DOCTOR RODOLFO ROBLES V.

2o. LITERATURA MEDICA DE LOS LABORATORIOS GEIGY, S. A. BASILEA (SUIZA).

3o. MANUAL DE TERAPEUTICA FARMACOLOGICA DEL DOCTOR CARLOS MANUEL MONSON MALICE, EDICION 1958.

4o. SISTEMA NERVIOSO POR LOS DOCTORES RODOLFO PASSEN Y OSVALDO FUSTINONI. SEXTA EDICION.

JULIO CESAR CAMPOLLO CARRION

Dr. Alejandro Arathoon,
Asesor.

Dr. José Miguel Medrano,
Revisor.

Vo. Bo.

Dr. Carlos A. Soto,
Secretario Interino.

Imprímase:

Dr. Raúl Rodríguez Padilla,
Decano Interino.