NIVERSIDAD DE SAN CARLOS DE GUATEMALA
FACULTAD DE CIENCIAS MEDICAS

República de Guatemala, Centro América.

Aspectos de Cirugía Reconstructiva de la Mano *

TESIS

esentada a la Junta Directiva de la Facultad de Ciencias édicas de la Universidad de San Carlos de Guatemala.

Por

arlos Roberto Estrada González

En el Acto de su Investidura de:

MEDICO Y CIRUJANO

Guatemala, Noviembre de 1963.

FACULTAD DE CIENCIAS MEDICAS - BI
GUATEMALA

* Este trabajo se efectuó bajo la dirección del Dr. Alfredo Gómez Padilla, Cirujano Plástico en el Centro Hospitalario de Traumatología del Instituto Guatemalteco de Seguridad Social.

PLAN DE TESIS

INTRODUCCION

PRIMERA PARTE
Fisiología de la Mano y descripción de lesiones menores digitales. Su tratamiento.

SEGUNDA PARTE
Lesiones circulares o en guillotina. Procedimientos quirúrgicos.

TERCERA PARTE
Reconstrucciones quirúrgicas por medio de colgajos a distancia.

CUARTA PARTE
Traumatismos de la mano con dedo pulgar intacto.

QUINTA PARTE
Traumatismos que ocasionan pérdida total del pulgar.

CONCLUSIONES

BIBLIOGRAFIA

1. INTRODUCCION

"La mano órgano táctil, prensil y de trabajo, representa la raza humana la evolución más perfecta anatómica y cionalmente a que llegó la naturaleza en la escala ani-l"; en el campo artístico siempre la mano ha sido una acción, desde la mitología céltica, 800 años antes de Cris-a la Hindú que representaba a Siva, reencarnación de hnú "Rey de la Danza" con múltiples manos y brazos; ta el Renacimiento, cuando los artistas simplemente po-n una mano derecha en un brazo derecho, llegando a la lución máxima en los trabajos de Frans Hals y Velás-z, cuyas pinturas de manos jamás han sido superadas en leza y proporción.

Vemos en la vida diaria que no todas las manos son pro-cionadas, así como tampoco lo son las reconstrucciones rúrgicas, pero el cirujano plástico tiene particular res-sabilidad de ver que esta reconstrucción quirúrgica sea solo funcional, sino que también lo más normal y estética ible: "buena apariencia y buena función van general-te juntas".

Nace la cirugía de la mano con una rama quirúrgica se-ada en el año de 1948, cuando se funda la primera "So-dad de Cirugía de la Mano", en Estados Unidos. Desde época hasta nuestros días, infinidad de estudios y nue-técnicas han surgido, para obtener mejores resultados ticos y funcionales en los traumatismos, deformidades génitas o infecciones de la mano.

En las estadísticas publicadas, tanto nacionales (Docto-Esmenjaud, VonAhn, etc.) como extranjeras, vemos que traumatismos sufridos en las manos representan un 33% total de accidentes del cuerpo humano, siendo un 60% los accidentados, trabajadores de industria o campo y un % de accidentes comunes en personas de diferente edad o o desde una pequeña laceración en partes blandas, has-na mutilación severa.

PRIMERA PARTE

La mano fisiológicamente hablando, se divide en tres secciones, caracterizadas por su función separada:

A. Eminencia tenar, prolongada en el dedo pulgar con sus funciones de flexión, extensión, abducción, aducción y oposición a los cuatro dedos restantes, y que representa un 50% del trabajo manual. Sin dedo pulgar la mano pierde su característica humana.

B. Sección media o dedo índice, limitada perfectamente en la cara palmar por el pliegue tenar y el pliegue distal.

C. Sección del tecero, cuarto y quinto dedos, que están comprendidos dentro del pliegue distal.

La segunda y tercera porciones descritas, representan conjuntamente el otro 50% en la función de oposición al dedo pulgar.

En este trabajo describiré primordialmente, técnicas quirúrgicas reconstructivas llevadas a cabo en el dedo pulgar, técnicas por supuesto, que pueden ser aplicadas en su mayoría a los demás dedos de la mano, como lo son las que se utilizan para reconstruir partes blandas, retracciones cicatriciales que impidan una buena función digital, amputaciones traumáticas o quirúrgicas que han ocasionado un excesivo acortamiento, etc.

Es imperativo en toda reconstrucción quirúrgica de un dedo, escoger una técnica que proporcione o dé la mayor longitud posible, la mejor función, el mayor grado de sensibilidad y la mejor estética obtenible.

En todo tratamiento de un traumatismo de la mano, por leve que sea aparentemente, se deben aplicar las reglas de antisepsia y asepsia más severas, sin son casos de partes blandas laceradas se insiste en casi todos los tratados modernos, en la necesidad de practicar lavado con cepillo y jabón hasta obtener una limpieza perfecta, llevando a la sala

de operaciones, todos aquellos casos de pérdidas de substancia y practicando en el servicio de emergencia únicamente las suturas o curaciones necesarias en laceraciones pequeñas, comprobando previamente, bajo un examen clínico minucioso, que no existen tenosección o secciones nerviosas, lesiones que muchísimas veces pasan desapercibidas y que más tarde ocasionan problemas quirúrgicos por su problemática recuperación, o bien, ocasionan secuelas definitivas.

Lesiones que ocasionan pérdida de substancia:

Cuando ha habido laceración de un pulpejo digital, con pérdida de substancia, se procede a reconstruirlo con un injerto de piel total. Se han descrito numerosas técnicas quirúrgicas, prefiriendo los autores, las más diversas regiones donadoras, a saber:

A. Pulpejo del segundo o tercer dedo del pié, suturando la región donadora; razonando que esta piel llena los requisitos, por ser exacta a la piel palmar, desde el punto de vista histológico; pero en la práctica, muchas veces sucede que la lesión digital se encuenra ya cicatrizada, mientras que la zona donadora plantar aún está dolorosa e impide al paciente dedicarse a sus ocupaciones habituales.

B. Piel del pliegue del codo o cara antero-interna del antebrazo; desde nuestro punto de vista, histológicamente esta región donadora no es idéntica a la piel del palmar.

C. Piel total abdominal, región escasa en corpúsculo sensitivos y abundante en folículos pilosos, razones obvias para no ser usada.

D. Nosotros hemos empleado para reconstruir la pérdida del pulpejo digital, la piel total de la cara anterior del puño de la mano lesionada y hemos preferido este procedimiento por las razones siguientes: proporciona un mismo campo operatorio por ser región vecina, histo-

lógicamente es casi idéntica a la piel palmar; carece de folículos pilosos, posee abundantes corpúsculos sensitivos y, estéticamente, si se practican las incisiones siguiendo los pliegues naturales, no deja prácticamente cicatriz visible.

Practicamos este procedimiento bajo anestesia local, con suturas de seda 4-0 tipo atraumático, que son retiradas a los 7 días; y a las tres semanas después de haber sufrido el traumatismo, el paciente puede dedicarse a sus ocupaciones habituales.

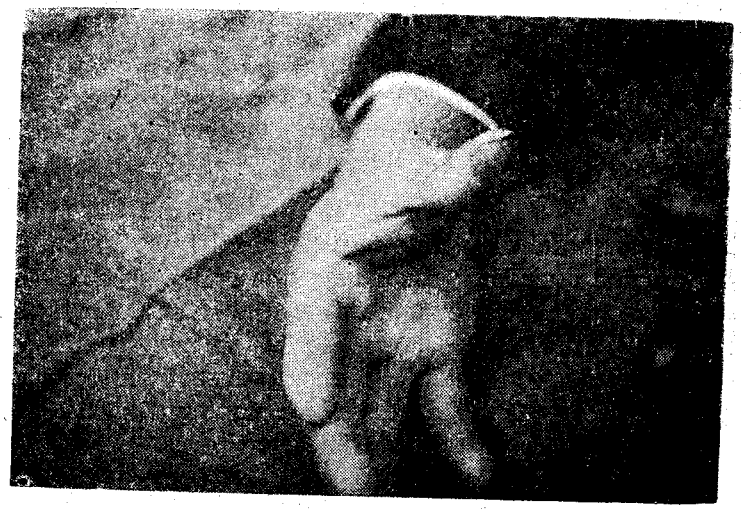

SEGUNDA PARTE

En los casos de traumatismos en guillotina, con pérdida de sustancia de una cuarta parte o mitad de la falange distal de un dedo incluyendo partes blandas, hueso y uña, el procedimiento que en nuestras manos nos ha dado el mejor resulado y que opinamos deja un dedo reconsrtuido casi en su totalidad, física y estéticamente, y que a la vez proporciona sensibilidad normal, es el procedimiento conocido con el nombre de "colgajo digito palmar". A continuación describo su técnica (según los Doctores Gómez Padilla y A. Esmenjaud), revista del Colegio Médico de Guatemala, volumen VIII, Número 1; Marzo 1957.

A. Con anestesia local se toma un injerto de piel completa en la cara anterior de la muñeca, de

forma losángica. Se disecan seguidamente los bordes de esta herida, afrontando en dos planos; el interior, con cagut simple y la piel con sede 4-0.

B. Con anestesia local se infiltra en la palma de la mano (región hipotenar para el dedo meñique o región tenar para los dedos anular, medio o índice).
Con el mismo dedo lesionado, llevándolo en flexión hacia la palma de la mano, se marca la anchura y longitud del colgajo a formarse, generalmente este tiene la forma de raqueta, más o menos elongada según necesidad; la base del pedículo debe ser proximal y suficientemente ancha para asegurar su nutrición. El colgajo debe comprender piel y tejido celular subcutáneo, este último en cantidad suficiente para formar colchón sobre el muñón óseo de la falange seccionada.

C. Con anestesia por bloqueo en la base del dedo se regularizan los bordes de la herida, si es necesario y con pinza gubia se regulariza el fragmento de la tercera falange ósea (si fuere necesario).

D. Se coloca el injerto de piel total omado de la muñeca, sobre la superficie cruenta, dejada al levantar el colgajo palmar, se acomoda y sutura con seda 4-0.

E. Se sutura el colgajo palmar con seda 4-0 a los bordes de la herida digital, a la superficie cornea de la uña, que ha sido recortada, y al borde del injerto de piel anteriormente colocado.

F. Se practica curación con gaza furacinada, rellenando el espacio que queda entre el dedo flexionado y la palma de la mano con gaza simple.

G. Curación e inmovilización con férula de yeso dorsal.

H. Después de 2 semanas se procede con el segundo tiempo operatorio. Bajo anestesia local en la base del colgajo, se libera este de la región palmar, seccionando el pedículo nutricio con bisturí.

I. Se quitan los puntos de sutura del injerto y se sutura el borde libre de la base del pedículo al injerto.

J. Con anestesia por bloqueo en la base del dedo, se retiran los puntos del colgajo y se suturan los bordes libres previamente regularizados.

K. Ocho días después se retiran todos los puntos restantes de sutura.



Colgajo Digito-Digital:

Procedimiento quirúrgico en 2 tiempos operatorios. Se emplea la piel dorsal de un dedo vecino para trasplantarla a la cara palmar del dedo atricionado, recubriendo la primera región (dorso cruento donador) con injerto de piel intermediario (toma con dermátomo).

Entre las dos operaciones se necesita dejar un lapso de 2 a 3 semanas y el paciente obtiene cicatriación completa en cuatro o cinco semanas. Estéticamente es un procedimiento pobre, especialmente en pacientes del sexo femenino.

TERCERA PARTE

Hay traumatismos que ocasionan avulsión de las partes blandas, dejando intactas las falanges distales; puede procederse en este caso, de la siguiente manera:

A. Se practica en la pared de la región abdominal opuesta al dedo traumatizado (para mantener el miembro superior en posición funcional) una pequeña incisión en ojal que incluye piel y tejido celular subcutáneo. Tres semanas más tarde, se extrae el dedo quirúrgicamente conjuntamente con el tejido celular subcutáneo adherido. Se procede a resecar el exceso de este tejido y seguidamente se cierra la herida abdominal con suturas simples, borde a borde, cubriendo el extremo digital cruento con injertos de piel; para la cara dorsal, injerto intermediario tomado con dermátomo y para la cara palmar, injerto de piel total, siguiendo el procedimiento (D.) anteriormente descrito. En caso de pérdida definitiva de uña, ésta puede ser suplantada con una pieza de acrílico implantada en una marsupialización semejante a la matriz ungueal perdida, o bien, se puede proceder a trasplantar, formando previamente una cama receptora en el dedo traumatizado; una uña, incluyendo matriz ungueal, de un dedo del pié y reponiendo en esta región donadora el espacio dejado, con una porción del injerto de piel total que llena estéticamente casi a perfección el espacio dejado por la escisión de la uña.

B. Otro procedimiento quirúrgico para este mismo tipo de lesiones consiste en emplear un colgajo del antebrazo opuesto, aprovechando piel y tejido celular subcutáneos, en dos tiempos quirúrgicos, con tres semanas de intervalo; pero además de su incomodidad por la inutilización de los dos miembros superiores a la vez, no proporciona el tejido adecuado al dedo reconstruido.

C. Colgajos toraco abdominales: Pueden ser dos clases:

AD DE CIENCIAS MEDICAS

1. Colgajo plano, aplicable directamente en el momento de su formación, de forma de hoz, con curvatura hacia arriba y que permite una vez disecado el borde inferior, suturar de inmediato la herida quirúrgica abdominal o aplicar el delantal (colgajo) por así decir, al dedo traumatizado.

2. Colgajo tubular que generalmente necesita estar diferido por tres semanas antes de poder ser aplicado con seguridad, es decir, sin que sufra desnutrición sanguínea y por consiguiente gangrena o maceración, ocasionando de esta forma, pérdida del tejido que se deseaba trasplantar. Este tipo de injertos pediculados en cualquiera de sus dos formas, llenan el espacio perdido en el dedo con ocasión del traumatismo, pero con diferencia en los estratos dermo-epidérmicos; algunas veces presentan mucha tendencia a la hiperpigmentación, poseen folículos pilosos, lo que da una estética pobre, salvo que en un tiempo quirúrgico tardío se proceda a destegumentarlos y recubrirlos seguidamente con un injerto libre de piel de grosor intermediario (tomado con dermátomo).

Siempre este tipo de colgajos, 1 y 2, anteriormente descritos necesitan dos tiempos quirúrgicos mínimos, y casi siempre es necesario practicar una revisión quirúrgica tardía (10 semanas después) buscando un resultado lo más aproximadamente posible a lo normal.

CUARTA PARTE

A continuación presento una serie de resultados obtenidos en los traumatismos del dedo pulgar, con amputación traumática de dos tercios de falange distal, tratados con aplicación inmediata de injerto de piel total, tomado de la cara anterior del puño, según descripción anterior.

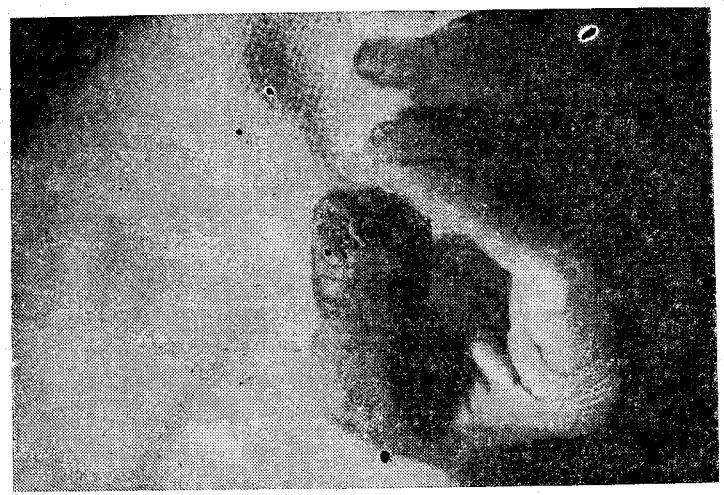

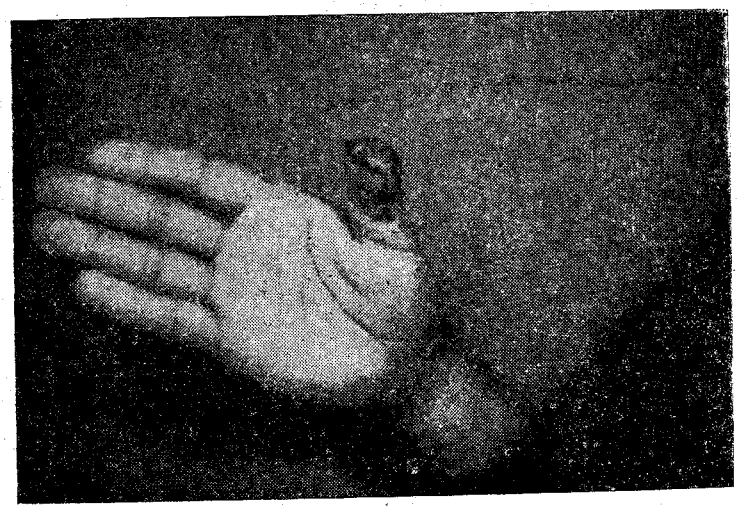

O bien, la amputación traumática se presentó en las dos secciones de oposición al dedo pulgar, (del segundo al quinto dedo), habiendo dejado intacto este. En este caso, se puede proceder:

A. A profndizar el primer espacio interdigital

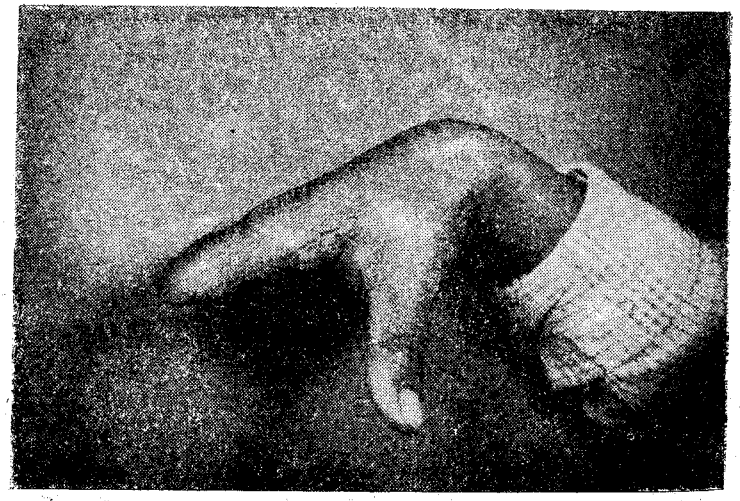

con el objeto de obtener un mayor espacio que dará un mayor volumen de prehensión;

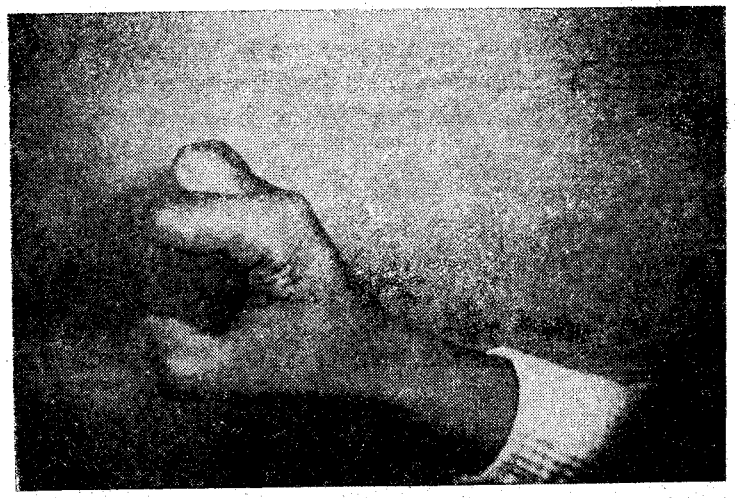

la Z-plastía en estos casos nos proporciona un procedimiento quirúrgico sencillo y de resultados bastante satisfactorios; puede ser practicada bajo anestesia local, recomendando primordialmente, que se diseñe con amplitud en sus brazos; aproximadamente dos centímetros y medio.

B. En los casos post-traumáticos o congénitos, en los cuales no existen ni la segunda ni la tercera sección de la mano (del segundo al quinto dedos), estando intacto el dedo pulgar,

puede procederse a reconstruir uno o más dedos por medio de un colgajo tubular, con la técnica de Gillies, Bunnell o Kitlowski. (Nosotros hemos preferido esta última). En el caso presente, se formó el colgajo tubular en la región toraco-abdominal, alineándolo con la circulación de la arteria mamaria externa.

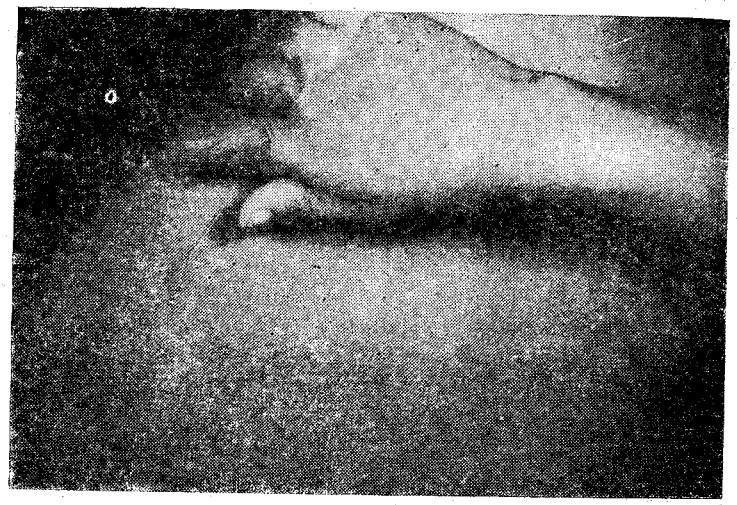

En un segundo tiempo (tres semanas más tarde) se procedió a trasplantarlo a la mano, por medio de su extremo distal, una vez obtenida buena adaptación (tres semanas) quedó liberado de la pared tóraco-abdominal (región donadora), quedando totalmente injertado en la mano, formando un arco. Adaptado a las prominencias de los muñones del segundo y tercer dedos. En estos colgajos, puede emplearse anestesia local (sin epinefrina) o bien , anestesia general, según la condición o edad del paciente. Seguidamente seccionado por la mitad, se forman dos prominencias, a semejanza de dedos, procediendo más tarde a armarlo con injerto óseo. En los casos que presento, se emplearon las primeras falanges de los quintos dedos de los pies, con ventajas sobre los injertos óseos de tibia o cresta iliaca, por su forma y estructuras homólogas.

El procedimiento quirúrgico anteriormente descrito adolesce de la falta de inervación y como consecuencia lógica, no existe sensibilidad, pudiendo presentarse cambios tróficos o traumatismos inconscientes (quemaduras de cigarrillo, etc.) El uso de buenas prótesis en muchos casos, aventaja a esta conducta quirúrgica.

C. Otros autores prefieren eliminar quirúrgicamente el segundo metacarpiano, dejando como oposición al pulgar, el muñón metacarpiano, formado por el tercero, cuarto y quinto metacarpiano, lo que proporciona a la vez, un buen primer espacio para mejor prehensión; aunque estéticamente esta técnica es criticable por ojos profanos, funcionalmente puede ser una buena solución.

D. Cuando nos encontramos frente a una mano que ha sufrido un traumatismo severo

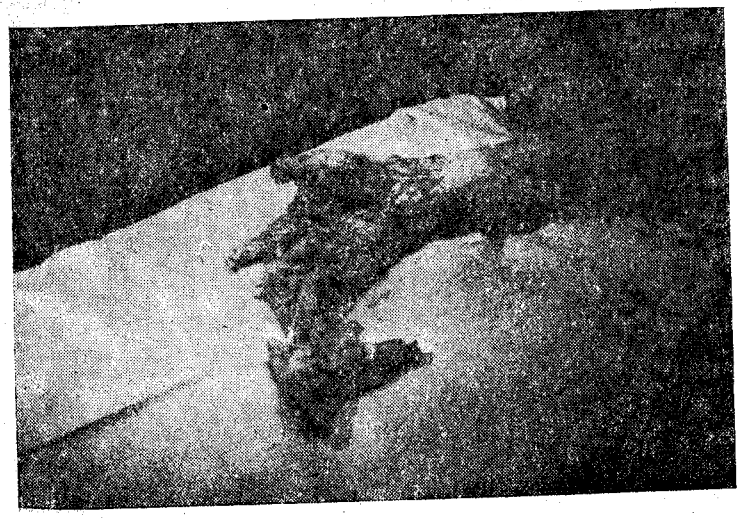

se impone aprovechar todo el tejido sano restante y aún agregar más, por medio de injertos libres o pediculados, para recubrir las superficies que darán función y oposición, relegando el deseo de amputación total del miembro a un segundo término (caso de infecciones, principio de gangrena, etc).

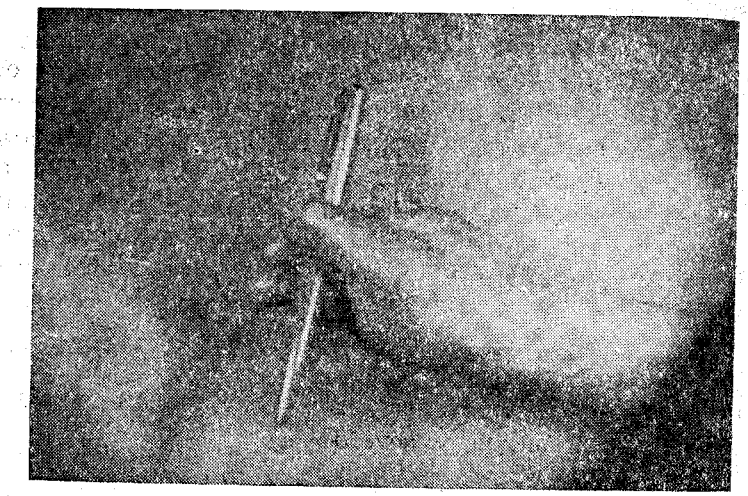

QUINTA PARTE

La mano al perder en su otalidad su primera sección (el dedo pulgar) pierde un 50% de oposición y toda su ca-caracter'stica propia funcional que la naturaleza le ha otorgado. Quirúrgicamente un dedo pulgar ausente puede ser sustituido en su totalidad:

A. Por trasplante del segundo dedo de un pié; no obstante ser una buena sugestión quirúrgica, implica innumerables molestias para el paciente, no excentas de secuelas permanentes (falta de movilidad, trastornos tróficos, etc).

B. Por trasplante de un dedo meñique (de la misma mano traumatizada, procedimiento que hace meditar mucho, antes de emplearlo, aunque han sido descritos algunos casos con resultados aparentemente satisfactorios (Littler).

C. Por formación de un colgajo tubular armado de estructura ósea.

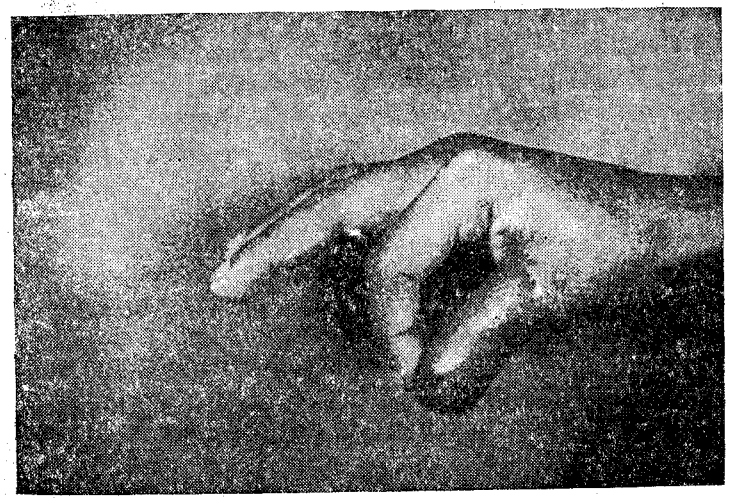

con sus defectos y secuelas de trofismo ya descritos.

D. Por pulgarización del dedo índice que se trasplanta con nervios, tendones, músculos y esqueleto ósteoarticular intactos. Esto puede efectuarse ya que los nervios colaterales se disecan quirúrgicamente hasta su bifurcación. Hemos practicado hasta la fecha, 4 pulgarizaciones de índice en personas comprendidas entre los 18 y 34 años de edad. Nos guió el procedimiento quirúrgico de Littler, con la modificación de agregar tegumentos extras por medio de un colgajo tubular abdominal.

Esta mano con pérdida total del pulgar fue reconstruida en tres tiempos quirúrgicos, a saber:

1. Formación del colgajo tubular abdominal.

2. Paso del colgajo del dorso de la mano.

3. Pulgarización del índice. La osteo-síntesis se ha practicado intubando por así decir, el segundo metacarpiano en el trapecio o en el resto de la primera falange del pulgar amputado, es deseable el acortamieno máximo que pueda darse al segundo me

tacarpiano por la longitud mayor del índice en relación al dedo pulgar.

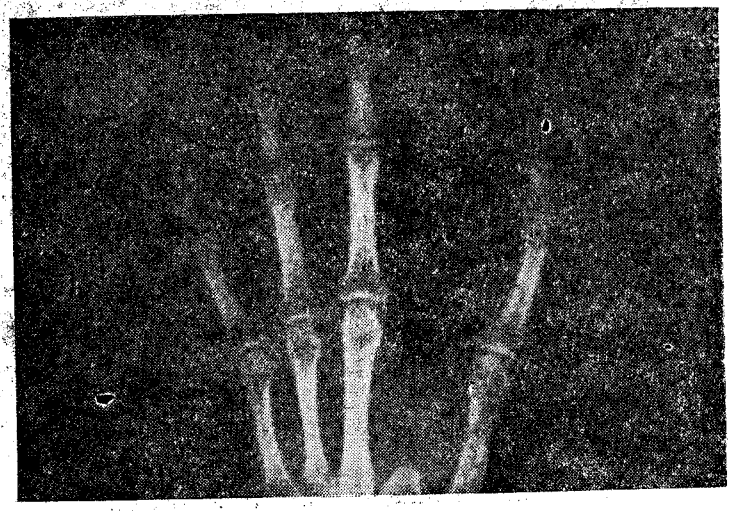

En la radiografía adjunta puede observarse la osteosíntesis sin ningún material interno de fijación.

Seguidamente puede apreciarse la mano en función de prensión.

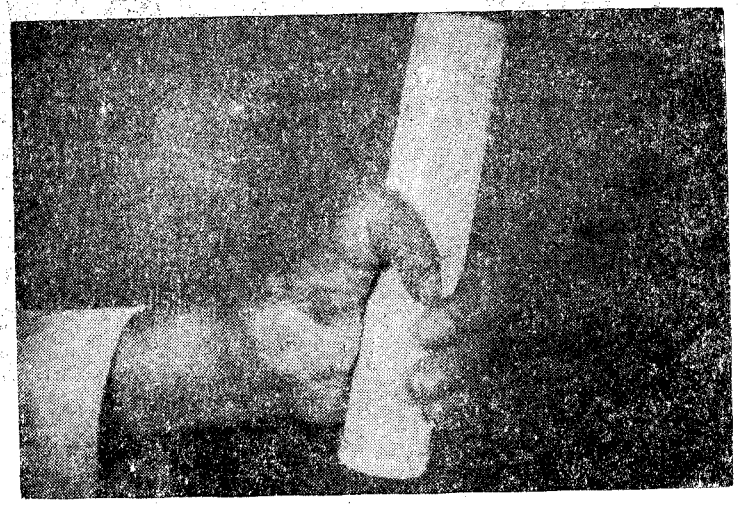

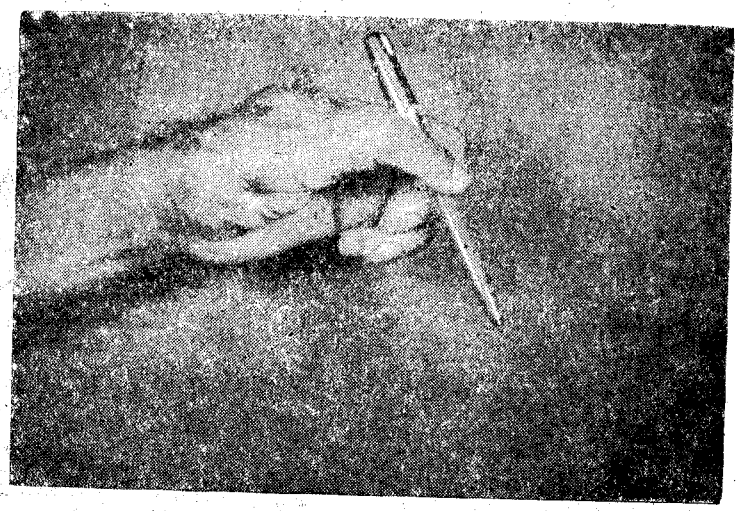

Dedo índice pulgarizado con sensibilidad y movimientos normales en su nuevo sitio.

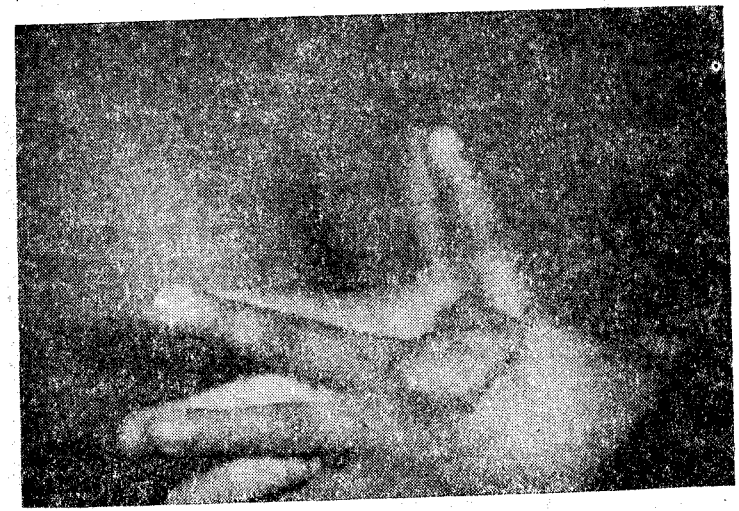

Se hace notar que los 4 casos tratados volvieron a sus ocupaciones habituales, con el mismo rendimiento funcional previo al accidente; uno de ellos es de oficio tejedor.

La pulgarización del índice puede efectuarse en un sólo tiempo quirúrgico, omitiendo en ese caso los pasos quirúrgicos 1 y 2 anteriormente descritos, cuando la piel de el dorso y la palma de la mano, en las regiones vecinas al dedo pulgar perdido están intactas después del traumatismo.

CONCLUSIONES

En presencia de un traumatismo de la mano en general, es recomendable emplear todos los recursos quirúrgicos posibles, dejando las amputaciones para un segundo término.

En las amputaciones parciales deben emplearse injertos o colgajos de piel en vez de regularizaciones quirúrgicas que acortan más el dedo traumatizado.

El procedimiento quirúrgico de subsitución del dedo pulgar amputado que proporciona función normal de sensibilidad, oposición y prensión, es hasta hoy, la pulgarización del dedo índice, aunque estéticamente dé la apariencia de mano deformada, salvo que se practique un buen acortamiento del segundo metacarpiano, y aún así, baste recordar que el pulgar posee dos falanges, mientras que los dedos restantes poseen tres.

CARLOS R. ESTRADA G.

DR. ALFREDO GOMEZ PADILLA
Asesor.

DR. JULIO DE LEON M.
Revisor.

Vo. Bo.
DR. CARLOS ARMANDO SOTO
Secretario.

Imprímase:
DR. CARLOS M. MONSON MALICE
Decano.

BIBLIOGRAFIA

1.—Gómez y Esmenjaud: *Revista del Colegio Médico,* Volumen VIII, No. 1.

2.—Kaplan, E. B: Anatomy of the Hand, Lippincott Co. 1953.

3.—Rank and Wakefield: *Surgery of repair as appied to hand injuries,* Livingston 1953. Capítulo XV.

4.—Bunell, S.: *Surgery of he Hand.* Lippincott, 1a. E. Pags. 517-547.

5.—Bowe, J.: *Journal of Plastic and Reconsructive Sugery* Vol. 13. No. 6, Pags. 474.

6.—Littler, J. W.: *Journal of Plastic and Reconstructive Surgery,* Vol. 12 No. 5, Pags. 303.

7.—Littler, J. W.: *Journal of Plastic and Reconstructive Surgery,* Vol. 10, No. 4, Pags. 215.

8.—Freeman, S. *Journal of Plastic and Reconstructive Surgery,* Vol. 17 No. 5, Pags. 393.

9.—Kelleher, J.: Sullivan, G.: *Journal of Plastic and Reconstructive Surgery,* Vol. 21 No. 6, Pags. 470.

10.—Tempest, M.: *British Journal of Plastic Surgery,* Vol. VII No. 2, Pags. 153.

11.—Campbell, D. A.: *British Journal of Plastic Sugery.* Vol. IX No. 1, Pags. 11.

12.—Clarkson, Patrick: *The General and Plastic Surgery of the Hand.* Blacwell.

13.—Byrne, John J.: *The Hand* Thomas.

14.—Flatt, Adrian E.: *Minor Hand Injuries.* C. V. Mosby.