FACULTAD DE CIENCIAS MEDICAS - BIBLIOTECA - GUATEMALA

UNIVERSIDAD DE SAN CARLOS DE GUATEMALA

FACULTAD DE CIENCIAS MEDICAS
República de Guatemala, Centro América.

PROLAPSO RECTO-SIGMOIDE Y SIGMOIDE EN EL ADULTO

(ESTUDIO CLÍNICO, RADIOLÓGICO Y PATOLÓGICO) ANÁLISIS DE 28 CASOS

TESIS

PRESENTADA A LA JUNTA DIRECTIVA
DE LA
FACULTAD DE CIENCIAS MEDICAS
DE LA UNIVERSIDAD DE SAN CARLOS DE GUATEMALA
POR

JOSE RIGOBERTO PELLECER MEZA

EN EL ACTO DE SU INVESTIDURA DE

MEDICO Y CIRUJANO

GUATEMALA, NOVIEMBRE DE 1963

TIP. SANCHEZ & DE GUISE
8ª AVENIDA NÚMERO 12-58. GUATEMALA, C. A.

PLAN DE TESIS

RIMERA PARTE

Estudio del Tema en general.
Introducción.
Materiales y Métodos.
Historia.
Definición, Clasificación y Variedades Anatómicas
Etiopatogenia.
Sintomatología del Prolapso Recto-sigmoide y Sigmoide, Diagnóstico Diferencial con Prolapso Mucoso y otras Enfermedades.

EGUNDA PARTE

Análisis de casos: Estudio Clínico, Patológico, Radiológico y consideraciones sobre el tratamiento Quirúrgico y resultados.

ERCERA PARTE

Conclusiones.
a) Del estudio del Tema en general.
b) De los casos estudiados.

UARTA PARTE

Bibliografía.

PRIMERA PARTE

ESTUDIO DEL TEMA EN GENERAL

INTRODUCCION

"Se acostumbra, de vez en cuando, analizar lo que se sabe de a enfermedad en especial, para ver exactamente hasta dónde se llegado, para preguntarse a dónde parecen llevar las conclusio-s, sacadas de los hechos acumulados y para imaginarse en qué ección se puede canalizar con éxito las investigaciones en el turo."—Osler, Conferencia Gulstoniana, 1885.

El objeto del presente trabajo es estudiar el Prolapso Recto-gmoide y Sigmoide en nuestro medio, tema que constituye un oblema muy discutido tanto en nuestro país como en el extran-o, prueba de ello es la literatura que al respecto ha sido blicada.

Los casos observados personalmente desde el año de 1960 y el udio de las otras observaciones clínicas, constituye la base del bajo.

MATERIALES Y METODOS

El presente estudio consta de 28 casos de Prolapso Recto-gmoide y Sigmoide en el adulto, de los cuales 25 fueron tomados los Archivos de la Segunda Cirugía de Mujeres y 3 de clínica ivada, durante los últimos 12 años (1952 a 1963 inclusive).

Se hace un análisis clínico radiológico y patológico de los casos, luyendo esquemas de las distintas variedades de Prolapso y algu-s fotografías (Macro y Microscópicas y radiografías más ilus-ativas).

Se analiza la literatura de "Surgery Gynecology y Obstetrics", sde el año de 1941 hasta el mes de Agosto de 1963. "Inter-tional Abstract of Surgery" también desde 1941 a la fecha. he Surgical Clinics of North America", desde el año de 1946

al mes de Junio del 63. "Diseases of the Colon & Rectum", del mes de Enero de 1958 al mes de Agosto de 1963. "Selected Abstracts", desde la misma fecha, así como numerosos libros escritos sobre Colon y Recto, por autores tales como: Gabriel, Nesselrod, Granet, Bacon, Cantor, Hirschman, Soler Roig, Buie, Jackman, Carrasco, etc.

HISTORIA

Esta enfermedad ha venido dando problemas a la humanidad desde tiempos remotos, ya que los datos que pudimos obtener de la literatura revisada, únicamente se han interesado con respecto al tratamiento y cómo poder prevenir la enfermedad, debido probablemente a que el diagnóstico no constituye problema, puesto que basta la salida del recto al exterior, para hacerlo. Entre los datos más antiguos que pudimos recopilar son los de Hipócrates ([41]) quien recomendaba para el tratamiento del Prolapso, sostener a los enfermos de los pies, agitándolos para que en esta forma el intestino retornara a su lugar. Ambrosio Paré ([41]) de tiempos más recientes, sugiere el uso de bragueros, recomendando como profilaxis no sentarse en piedras frías. Woodall ([41]) en 1617 indica espolvorear estiércol de perro alimentado con polvo de hueso, sobre el Prolapso para su tratamiento. Salmón en 1813 propone para el tratamiento la excisión completa de la membrana mucosa. Con respecto a la historia del tratamiento Quirúrgico y en especial de la Rectosigmoidectomía, mencionaremos solamente algunos autores. Mikulicz citado por Gabriel ([40]) en 1889 recomienda por primera vez la amputación por vía perineal del intestino prolapsado, Moschcowitz ([61]) en 1912 hace una descripción muy completa de la patogenia del Prolapso, considerándolo como una hernia del periné, sugiriendo para su tratamiento, repararla por vía abdominal, cerrar el fondo del saco de Douglas reparando hasta donde fuera posible la fascia pélvica; Miles citado por Gabriel ([40]) en 1933 usa el nombre de Rectosigmoidectomía por primera vez, término con el cual está de acuerdo Gabriel. Cohn en 1942 agrega la sutura de los elevadores del ano por vía perineal. En el mismo año el Dr. Roscoe R. Graham considerando el Prolapso como una hernia por deslizamiento de acuerdo con Moschcowitz, en el tratamiento por vía abdominal aconseja la sutura de los músculos elevadores del ano y fascia frente del recto. En 1948 Dunphy ([41]) reporta 5 casos de Rectosigmoidectomía. Altemeier ([28]) en 1952 describe 21 casos de Rectosigmoidectomía por vía perineal. Siendo la operación más amplia que la de Dunphy. Swinton y Mathiesen ([22]) reportaron en 1955 una serie de 52 casos procedentes de la clínica Lahey. Bacon ([62]) en 1956 reporta 69 casos de Prolapsos tratados por vía abdominal recopilados en un período de 15 años. Gabriel ([32]) en 1958 reportó 145 casos tratados con Rectosigmoidectomía. Siendo esta una de las series de casos más grandes reportados. En Mayo de 1949 Hughes y Thompson reportaron 231 casos de Prolapso rectal completo estudiados durante 17 años entre 1931 y 1947. El Dr. Ian P. Todd ([35]) habla de un informe de 550 casos con sus resultados. Desafortunadamente este último trabajo, así como el de los Drs. Hughes y Thompson no hemos podido consultarlos. Shann ([22]) en 1959 hace una revisión bastante completa de Prolapsos Totales, así como del problema de su tratamiento y combate la idea de Moschcowitz que por tantos años ha dominado la etiopatogenia y el tratamiento.

DEFINICION, CLASIFICACION Y VARIEDADES ANATOMICAS

Definición.—El Prof. Hartman ([57]) define el Prolapso Rectal de la siguiente manera: Es una lesión constituída por la salida a través del ano de una porción más o menos extensa del recto. Este Prolapso puede ser parcial o total, pasajero o persistente, reductible o irreductible.

En lo que se refiere a Prolapso recto-sigmoideo, tema de nuestra tesis, lo podemos definir como la salida del rectosigmoide y sigmoide a través del ano. Este prolapso puede también ser pasajero o persistente, reductible o irreductible. Es muy oportuno aclarar que al referirnos a Prolapso recto-sigmoide consideramos anatómicamente no sólo la salida del recto (últimos 10 cms.) distales del intestino grueso, según Binkley ([64]) sino los siguientes 10 cms. que de acuerdo a la misma concepción de este autor (ver esquema Nº 1) se debe considerar como rectosigmoide (5 cms. superiores del recto y 5 cms. inferiores del sigmoide).

Binkley aplicó este concepto al estudio del cáncer del recto y recto-sigmoide, debido a la dificultad de señalar con precisión dónde principia el recto y dónde termina el sigmoide; creemos que es perfectamente aplicable a nuestro estudio.

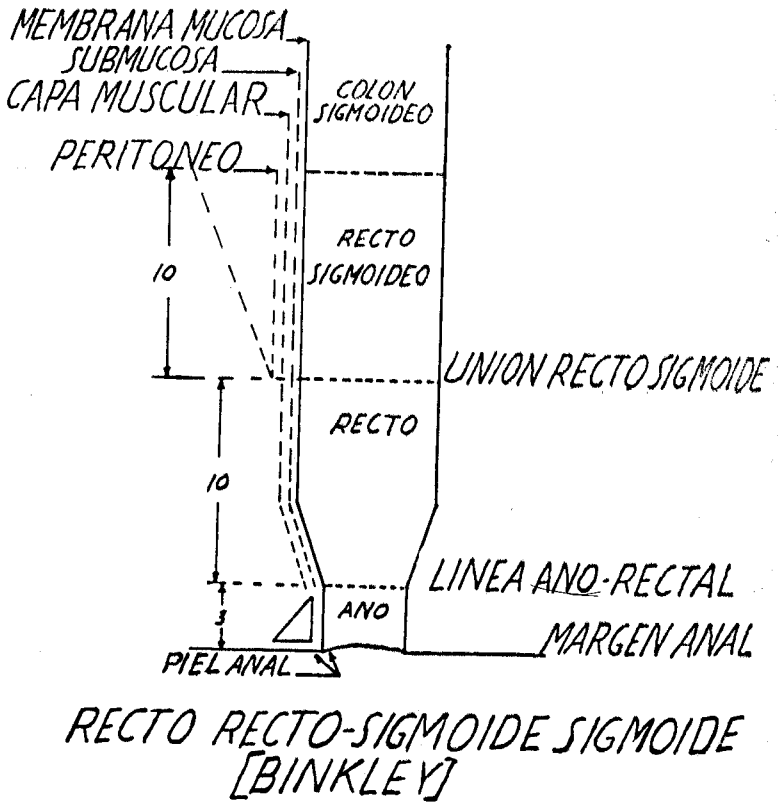

Figura Número 1.

Sin embargo, cuando al Prolapso del recto-sigmoide (10 cms.) se acompaña un segmento del sigmoide propiamente dicho, el término que creemos debe emplearse es el de PROLAPSO DEL RECTO-SIGMOIDE Y SIGMOIDE, con el cual se establece categóricamente una variedad que debe ser individualizada clínicamente y en su terapéutica Quirúrgica.

Desde el punto de vista etimológico el concepto de Prolapso rectal es más amplio, puesto que prolapso viene de la palabra en latín PROLAPSUS que quiere decir deslizamiento, caída o descenso de una parte o del todo de un órgano a través de un orificio natural. Siendo ésta una definición general para cualquier tejido u órgano que se deslice, caiga o descienda a través de un orificio natural. Probablemente es debido a esta etimología que el término de Prolapso rectal ha sido usado en múltiples casos, los cuales así como los otros conceptos y variedades se discutirán en el párrafo siguiente.

Clasificación, Sinonimias y Variedades Anatómicas.—La razón por la cual se estudia este capítulo en conjunto, clasificación, sinonimias y variedades anatómicas, es porque la mayoría de autores consultados así lo hacen en vista de las dificultades que la terminología empleada en la literatura ha acarreado. El Dr. Carrasco ([56]) en su monografía sobre Prolapso rectal publicada en 1933, en el capítulo sobre variedades anatómicas incluye la definición. A la fecha el problema persiste y otro objeto de este trabajo, es el de tratar de clarificar conceptos hasta donde sea posible.

El Dr. Hartman al decir que la procidencia del recto extra anal puede ser pasajera o persistente, reductible o irreductible, de hecho considera que el Prolapso y Procidencia son sinónimos, concepto con el cual están de acuerdo otros autores como Buie, Gabriel, Tuttle ([48], [40], [55]).

Sin embargo, autoridades como el Dr. Bacon, Miles ([44], [58]) consideran que el término Prolapso rectal es parcial cuando se sale sólo la mucosa y total cuando se salen todas las capas a través del ano, siendo este PROLAPSO TOTAL al que le llaman también Procidencia.

Se han propuesto una serie de clasificaciones, entre ellas una de las más completas es la de Cruveilhier ([65]) quien distingue cuatro variedades de Prolapso:

1.—*Prolapso Mucoso Anal.*—Que consiste en la invaginación de la mucosa ano-rectal que se desliza sobre la musculatura.

2.—*Prolapso Ano-rectal.*—Que está formado por una invaginación de la parte inferior del recto a través del ano.

3.—*Prolapso Rectal propiamente dicho.*—Que está constituído por la invaginación de la parte superior del recto en la inferior.

4.—*Prolapso Sigmoide Rectal.*—Que es debido a la precipitación a través del ano de una invaginación de la continuidad del intestino.

Otra clasificación es la propuesta por Tuttle ([55]) referida por Nesselrod ([42]), así como Buie ([48]) y Jackman ([49]) con ligeras modificaciones.

1.—Prolapso Incompleto o Parcial.

2.—Prolapso Completo: 1er. Grado, 2º Grado, 3º Grado.

El primero o Prolapso Incompleto o Parcial es la Protrusión de la pared rectal en combinación con la piel del canal anal.

Prolapso completo de primer grado.—Las paredes del ano son completamente evertidas con desplazamiento de la parte baja del recto incluyendo todas sus capas.

Prolapso completo de segundo grado.—Todas las capas del recto se invaginan a través del ano apareciendo hacia el exterior.

Prolapso completo de tercer grado.—El canal anal no se encuentra alterado y el segmento superior del recto y algunas veces la porción baja del sigmoide con todas sus capas se invaginan hacia el recto, pero no aparece al exterior. Esta última variedad es la que Tuttle ([55]) llama Prolapso oculto.

El Profesor M. Hartman ([57]) diferenció dos grandes grupos de Prolapso rectal a saber:

Prolapso Mucoso.

Prolapso Total.—Este comprende el Prolapso ano-rectal, rectal y recto-sigmoide propuesto por el Prof. Cruveilhier ([65]) así como el Prolapso completo descrito por Tuttle ([55]). Como se ve el concepto del Prof. M. Hartman es casi idéntico al de Cruveilhier.

Para hacer un estudio completo creemos que debe incluirse como Prolapso rectal Parcial el producido por el Prolapso de Hemorroides, de papilas Hipertrofiadas, pólipos, etc., en esta clasificación como lo hace Shackelford ([51]), a no ser que los autores citados anteriormente los incluyan en Prolapso incompleto parcial ó mucoso, ya que según la definición etimológica hecha anteriormente corresponden a Prolapso estas afecciones. En cuanto al Prolapso completo de tercer grado descrito por Tuttle ([55]) u oculto de Buie ([48]), Jackman ([49]) y Bacon ([44]) que no protruyen por el orificio anal debiera de considerarse mejor como intusucepción o invaginación y no como Prolapso. Esta invaginación puede ser mucosa, rectal total y rectosigmoide sobreentendiéndose que son internos. Esta variedad "Prolapsos" internos según algunos autores tales como Schapiro citado por Granet ([48]); creen que es una afección muy frecuente en infantes y niños, pero sin especificar el tipo de invaginación, debiéndose considerar como una causa de enterorragia. Hay que hacer notar que generalmente no se hace el diagnóstico por la posición en que se examina al enfermo (genupectoral), ya que la fuerza de gravedad, presión atmosférica y el recto-sigmoidoscopio desplazan al intestino a su posición normal; debido a estas razones propone que a los enfermos en que se sospecha esta afección debe examinárseles en posición de Sims pudiendo demostrar en esta forma fácilmente la afección. También el intusuceptum o porción invaginada puede descender por el orificio anal y entonces creemos que con mayor razón podría llamarse Prolapso.

Como lo hicimos notar al principio de la discusión de este capítulo, ha sido la aplicación del término Prolapso en su sentido etimológico la causa de la confusión en la terminología, puesto que realmente no deben compararse por ejemplo los Prolapsos rectales con los vaginales, puesto que en el Prolapso vaginal (descenso, caída, etc.) la vagina es una cavidad con amplia comunicación al exterior, siendo esta comunicación o separación más bien virtual, el recto por el contrario es una cavidad cerrada al exterior por un esfínter y si hay una porción superior del recto, recto-sigmoide o sigmoide que cae en el recto, esta patología para evitar confusión

debe clasificarse como invaginación, cuya sintomatología y diagnóstico físico debe hacerse en especial. En resumen, pensamos que el término de Prolapso debe considerarse cuando hay salida al exterior, con sus variedades, Prolapso rectal mucoso, Prolapso rectal mucoso sintomático, Prolapso rectal total, Prolapso recto-sigmoide, Prolapso recto-sigmoide y sigmoide y que cuando no hay salida debe considerarse como invaginación. De hecho el Prolapso rectal no es más que una invaginación, cuya cabeza alcanza el exterior.

De manera escolástica podemos describir con ilustraciones el siguiente resumen:

1.—Prolapso Rectal Mucoso (PRM) o Prolapso Rectal Parcial.—(Figura Número 2).

2.—Prolapso Rectal Mucoso Sintomático (PRMSint.) Podría llamarse Prolapso rectal mucoso acompañado de hemorroides, papilas, pólipos, Ca., etc.—(Figura Número 3).

3.—Prolapso Ano-Rectal (PAR) puede presentarse solo o combinado con cualquier otra variedad.—(Figura Número 4).

4.—Prolapso Rectal Total (PRT).—(Figura Número 5).

5.—Prolapso Recto-sigmoide y Sigmoide Totales (PRS y ST). —(Figura Número 6).

Esta figura enseña realmente el Prolapso Recto-sigmoide sólo uno similar, pero más alto demostraría el Prolapso Sigmoide total.

Estas variedades son las que deben considerarse como verdaderos Prolapsos, puesto que salen al exterior.

Las siguientes son las variedades que se conocen como Prolapsos ocultos o Prolapsos de tercer grado de Tuttle, etc.

6.—Prolapso Rectal Interno Mucoso (PRIM).—(Fig. Nº 7).

7.—Prolapso Rectal Interno Total (PRIT).—(Fig. Nº 8).

8.—Prolapso Recto-Sigmoide Interno Mucoso (PRSIM).—(Figura Número 9).

9.—Prolapso Recto-Sigmoide y Sigmoide Interno Total (PRSIT y SIT).—(Figura Número 10).

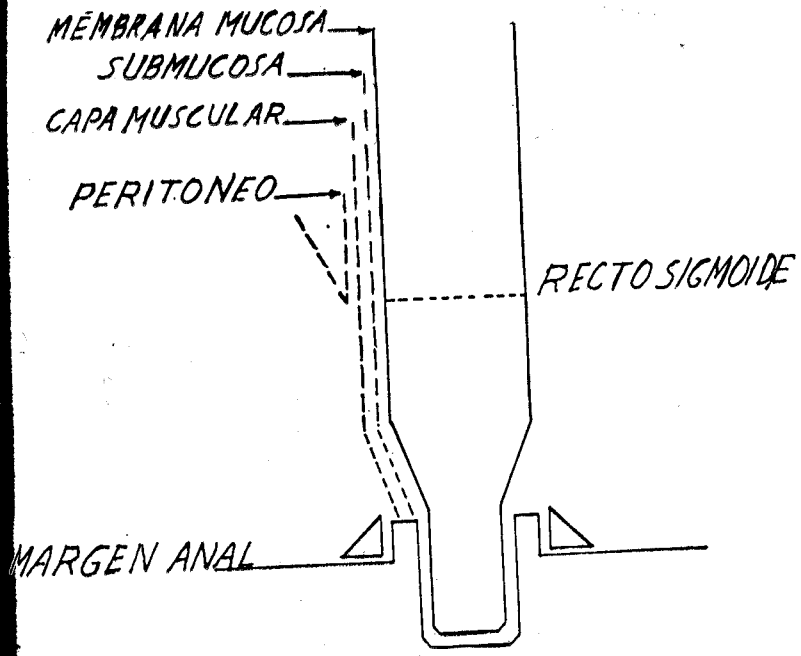

PROLAPSO RECTAL MUCOSO [BACON]

Figura Número 2.

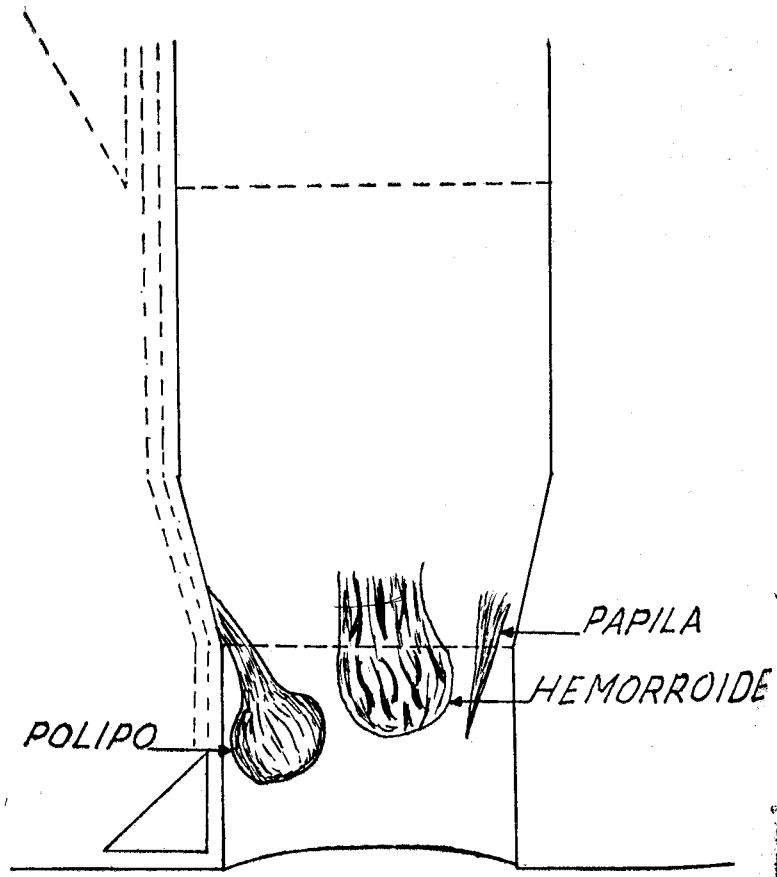

PROLAPSO RECTAL PARCIAL POR POLIPO, HEMORROIDE Y PAPILA HIPERTROFIADA

Figura Número 3.

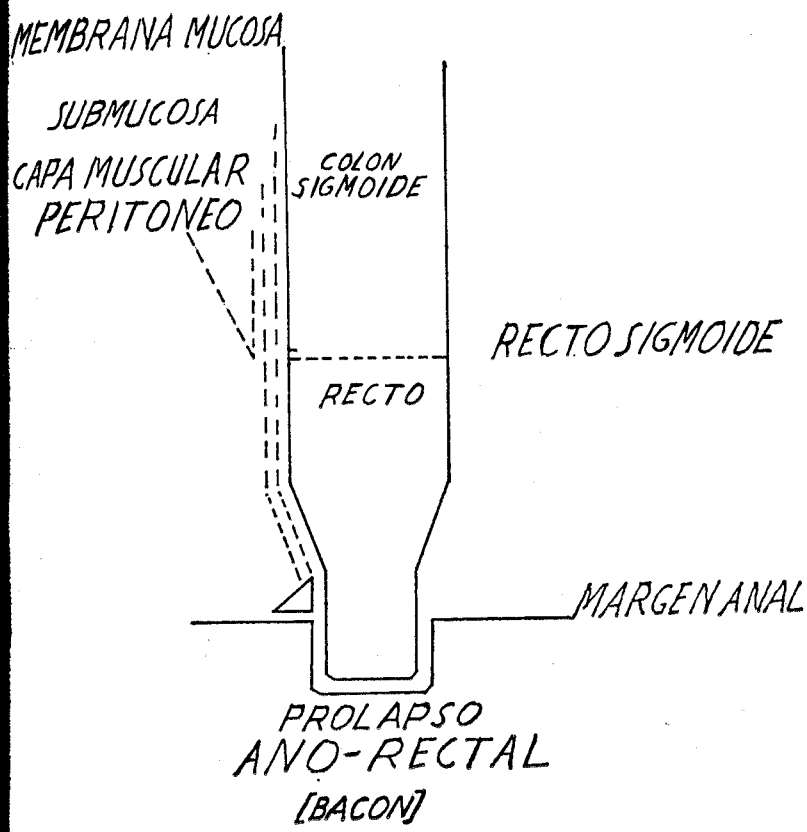

Figura Número 4.

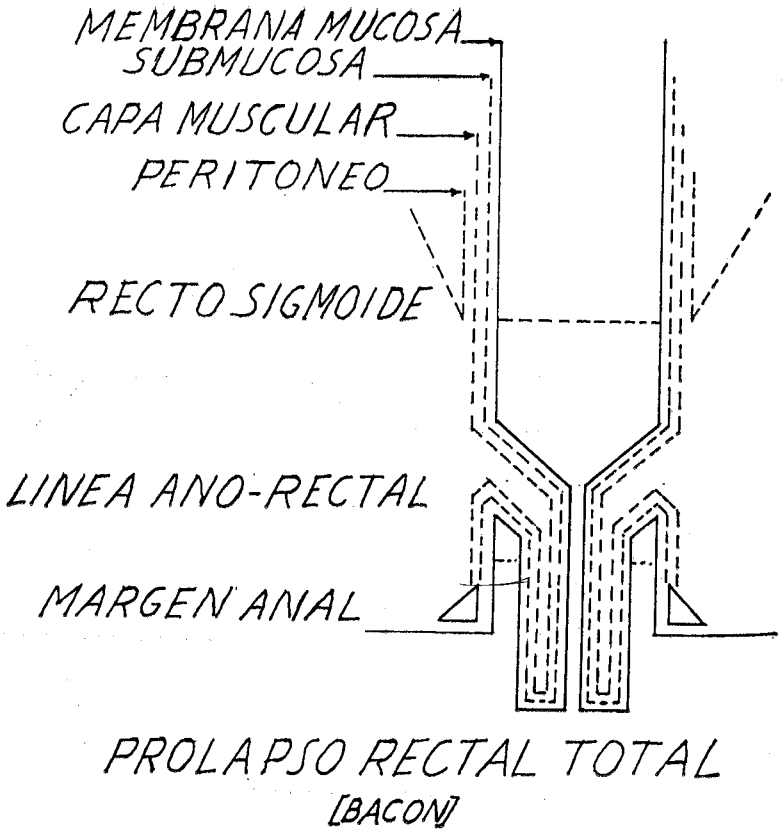

Figura Número 5.

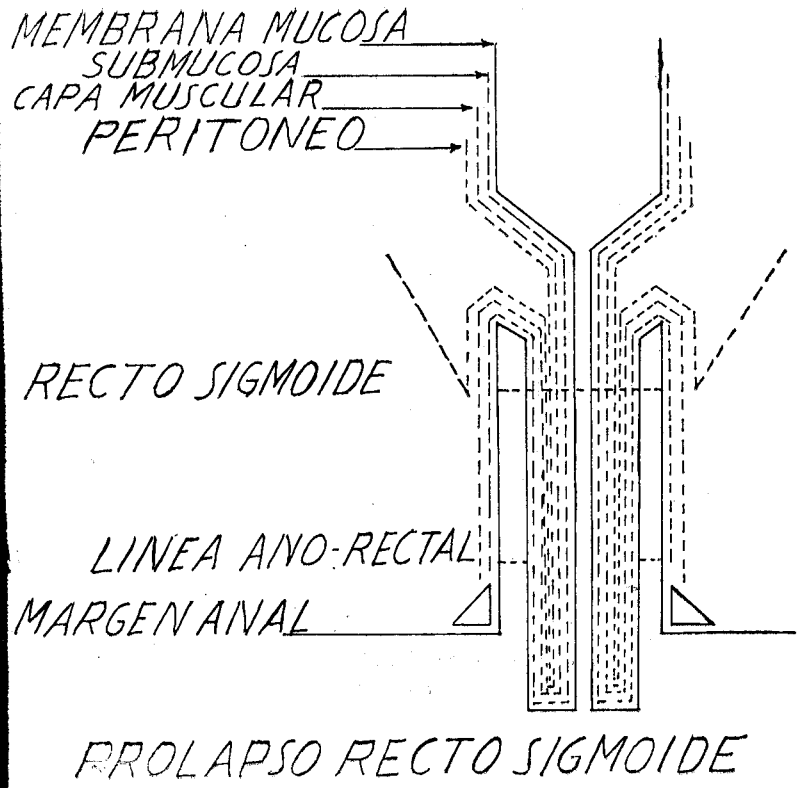

Figura Número 6.

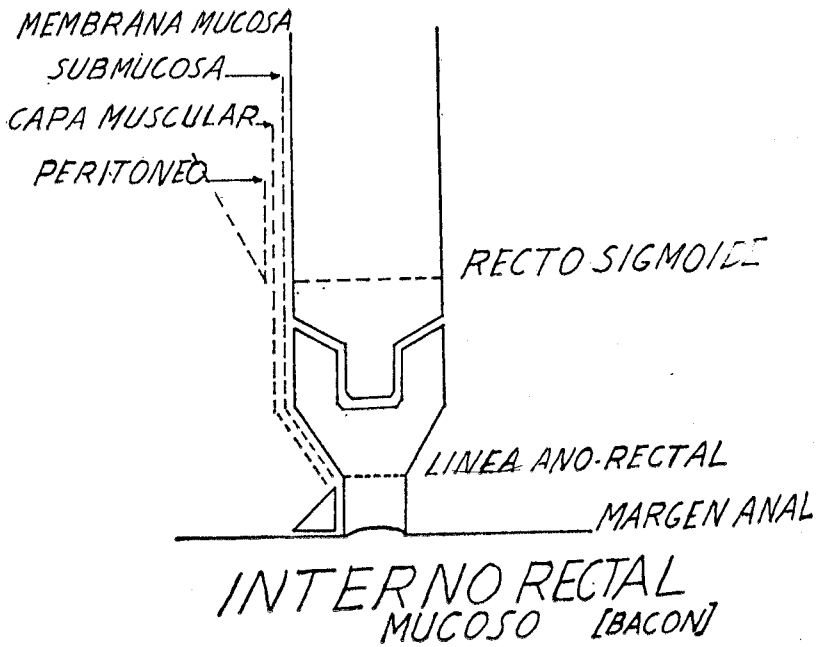

Figura Número 7.

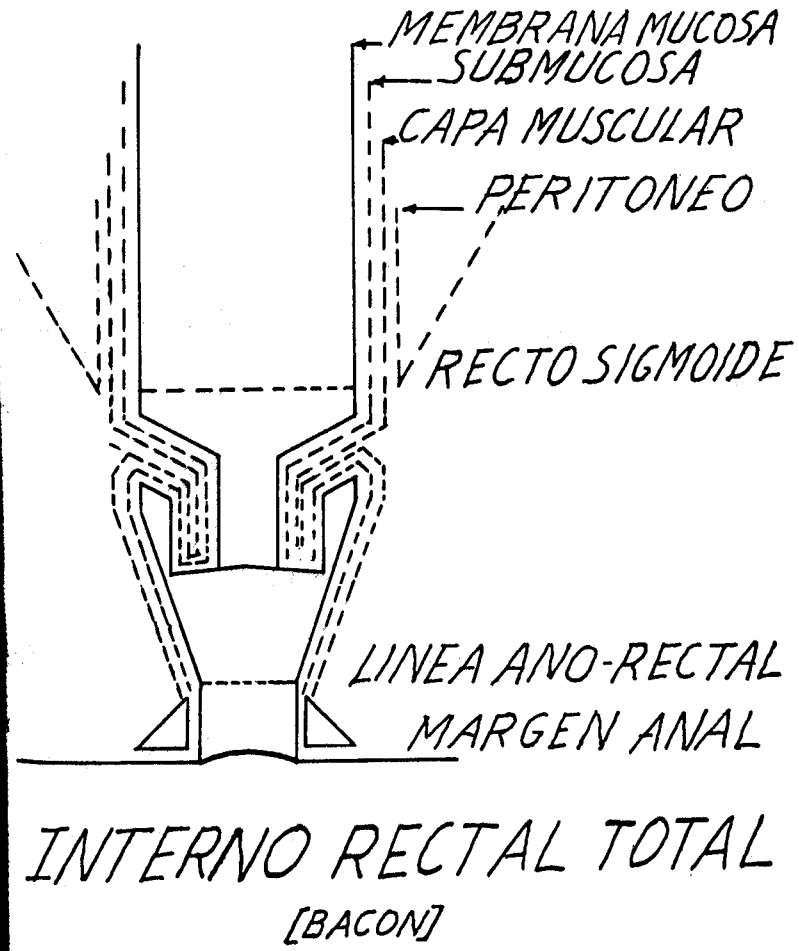

Figura Número 8.

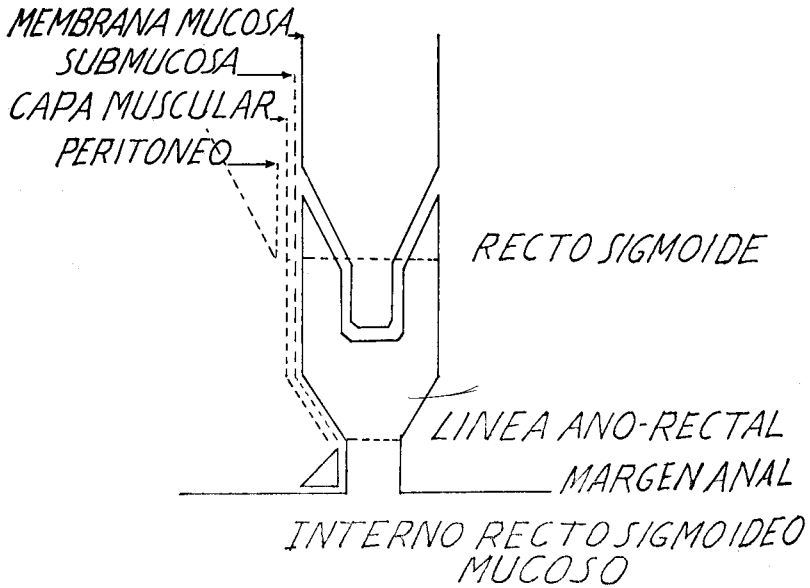

Figura Número 9.

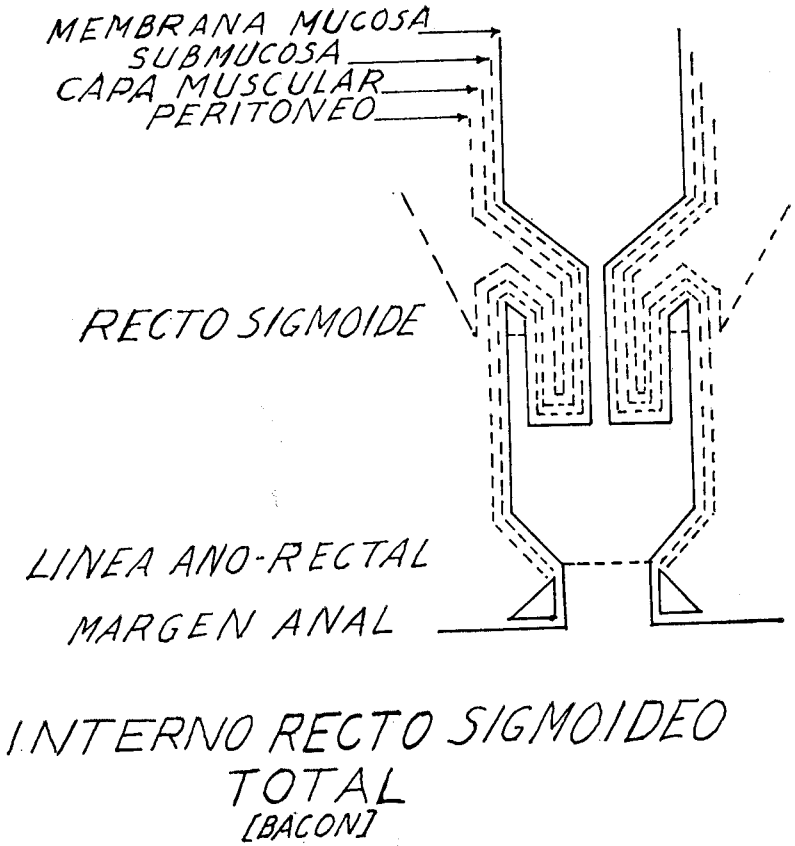

Figura Número 10.

Esta figura enseña realmente el Prolapso Recto-sigmoide sólo uno similar, pero más alto demostraría el Prolapso Sigmoide total.

Sin embargo, de acuerdo a lo expuesto en nuestra discusión, estas variedades deben considerarse mejor como invaginación o intusucepciones, debiendo clasificárseles en la siguiente forma:

1.—Invaginación o Intusucepción Rectal Mucoso (IRM).

2.—Invaginación o Intusucepción Rectal Total (IRT).

3.—Invaginación o Intusucepción Recto Sigmoide Mucoso (IRSM).

4.—Invaginación o Intusucepción Recto Sigmoide Total (IRST).

5.—Invaginación Recto-Sigmoide y Sigmoide Total (IRS y ST).

ETIOPATOGENIA

La Etiopatogenia del Prolapso rectal así como la del Recto-sigmoide y Sigmoide no es bien clara o conocida, desde este punto de vista podemos hacer nuestras las palabras de Lenormant ([63]) que dicen: "No hay un Prolapso rectal, sino varios y estas variedades difieren en su aspecto clínico, difieren también en su patogenia y por consiguiente en el modo de tratamiento que merecen." Cuando se trata de Prolapso Mucoso, Parcial, Tipo I o falso de Altemeier ([28]) conviene considerar como causas generales la desnutrición, enfermedades debilitantes, etc. y como locales el estreñimiento, diarrea, tenesmo, cambios ulcerativos e inflamatorios en la mucosa intestinal, etc. ([28]) Esto es muy probable, ya que este tipo de Prolapso aumentó en incidencia durante la primera y segunda guerra mundial, habiendo sido en esta época el azote de la humanidad la desnutrición y la diarrea. Como están de acuerdo la mayor parte de autores ([32]), ([41]), ([48]), ([49]) la incidencia de Prolapso mucoso es aumentada durante los primeros y últimos años de la vida, siendo en esta época también frecuente algunas de las causas enumeradas anteriormente.

En lo que se refiere a Prolapso Total en general, tema de nuestro estudio, muchos han sido los factores que se han imputado, pero aún no se ha llegado a una causa concluyente; así tenemos a Altemeier ([28]), Vernon ([50]), Nesselrod ([42]), etc., con algunas modificaciones quienes sugieren las siguientes condiciones como factores etiológicos:

1.—*Tonicidad Muscular Disminuída.*—Particularmente de la musculatura Perineal, no se sabe exactamente si este factor se encontraba antes que se presentara el Prolapso, o que se presenta sólo como consecuencia de la enfermedad. La baja tonicidad de la musculatura la pueden presentar una serie de enfermedades, tales como enfermedades caquectizantes, Ca. T. B., etc. y aún la edad avanzada de los enfermos, malformaciones musculares, etc., pero de éstos hay gran cantidad de enfermos, no así pacientes con Prolapso.

2.—*Factores Anatómicos.*—Falta de curvatura normal del sacro y la dirección vertical del recto, permitiendo en esta forma ejercer directamente la presión intra abdominal hacia la región anal.

Lloyd Davis citado por el Dr. Shann ([22]) en algunos casos de Prolapso total en el sexo femenino, reportan la ausencia completa de septum rectovaginal, posiblemente debido a una anomalía congénita.

El Dr. Carrasco ([56]) reporta algunos casos de Prolapso rectal en coexistencia con extrofia o ectopía vesical, hernias, nefroptosis, así como con algunas enfermedades mentales.

3.—Tood citado por Altemeier ([28]) en su análisis de la anatomía del Recto sugiere que la intusucepción del recto, recto-sigmoide o sigmoide es favorecido en la unión pelvirectal, así como en la gran válvula de Houston, en ambos puntos en donde se une la porción alta del intestino, la cual es móvil con la parte baja que es fija.

4.—Pemberton ([60]) citado también por Altemeier, cree que un mesosigmoide largo contribuye a la intusucepción, así como una movilidad marcada del recto-sigmoide. Altemeier está de acuerdo con esta causa, ya que en todos los verdaderos Prolapsos como le llama él, encontró un mesosigmoide largo, así como un colon pélvico redundante, Shann ([22]) Brintnall y otros cirujanos encontraron un colon sigmoide grande en casos de Prolapso total.

Shann ([22]) haciendo un comentario refiere que todos los sigmoides son siempre largos.

5.—Fondo de saco recto-vesical en los hombres y recto-uterino en las mujeres muy profundo, puede favorecer el desarrollo de una hernia pélvica así como un Prolapso rectal.

6.—Esfuerzos excesivos generalmente durante la defecación en casos de constipación, diarrea, etc., o bien obstrucción prostática crónica o fimosis, etc., así como en el momento del parto, o traumatismos intensos que aumenta la presión intra-abdominal, favoreciendo la producción del Prolapso rectal; este factor puede estar favorecido con la incidencia marcada de Prolapsos rectales totales en los ancianos, con lo cual están de acuerdo la mayoría de autores, así también el porcentaje es mayor en las mujeres que en los hombres; pero posiblemente para que se produzca el Prolapso en estos enfermos se necesita de algún otro factor ya descrito o que en estudios posteriores pueda determinarse, puesto que puede encontrarse el Prolapso tanto en gente joven como en nuliparas.

Nesselrod ([48]) describe las causas de Prolapso rectal como excitantes Fisiológicas y Patológicas; las primeras o sean las Fisiológicas tenemos el llanto del niño, actividades peristálticas del intestino, la fuerza durante la defecación, posición vertical del segmento del colon. Causas Patológicas: enfermedades del intestino (diarrea, tenesmo, cambios ulcerativos o inflamatorios en la mucosa), fimosis, hipertrofias Prostáticas, u otros trastornos del tracto urinario, asma, vómitos perniciosos, hemipléjicos, enfermedades debilitantes, etc., éstos pueden producir intusucepción o forzar el recto por el ano.

Como vemos es difícil determinar cuál o cuáles son exactamente las causas de Prolapso total. Se han descrito una serie de teorías; dentro de ellas la que ha sido más divulgada es la que considera al Prolapso como hernia, la cual fue formulada en 1912 por Alexis V. Moschcowitz ([61]) quien también describió una técnica propia para el tratamiento de esta afección; sus puntos de apoyo más importantes fueron dos casos presentados en la sociedad médica de Nueva York, en los cuales habían tenido hernia en la línea coccigea por extirpación de este hueso. Además él pensó que era una hernia por deslizamiento a través del fondo del saco de Douglas profundo y con una fascia pélvica atenuada y debilitamiento de esfínteres. Esta teoría es apoyada por muchos autores, tales como Quenu, Duval, Gabriel y últimamente Nigro ([31]) quien describe también que existen lesiones en el diafragma pélvico produciéndose Prolapso rectal, insistiendo en el uso de fascia lata suturándola alrededor del recto por arriba del esfínter externo para formar una especie de hamaca en la parte baja del recto.

Miles y Bacon, no consideran que el Prolapso sea una hernia sino que se inicia por la eversión de las márgenes del ano, siendo en un principio mucoso y más tarde es cuando se evierten todas las capas que protruyen por el ano. Graham's está de acuerdo con esta teoría quien describe tres casos operados por él, que principiaron cuando eran niños y más tarde se convirtieron en Prolapsos totales habiendo sido necesario el tratamiento quirúrgico.

Britnall en 1952 citado por Shann ([22]) analiza conceptos de patogenia, reportando que existen variedades anatómicas, así como el recto-sigmoide y meso-sigmoide grandes, y como otros factores el esfínter rectal dilatado, las paredes anteriores y posteriores del recto muy móviles y el fondo de saco profundo.

Altemeier ([28]), Castro ([30]) creen que el Prolapso no es más que una intusucepción. El Dr. Castro es de los autores que consideran como Prolapso oculto cuando el intusuceptum (recto-sigmoide o sigmoide) no se exterioriza a través del ano.

Shann ([22]) no está de acuerdo con ninguna de todas estas teorías principalmente cuando lo consideran como hernia.

En cuanto se refiere a la incidencia de la enfermedad la mayor parte de autores están de acuerdo en que es más frecuente en ancianos que en gente joven y más frecuente en mujeres que han tenido muchos partos. Según Dunphy ([41]) la incidencia en mujeres es de seis a uno con respecto a los hombres. Granet ([43]) refiere que de cada cinco mujeres hay un hombre con Prolapso rectal y que la enfermedad es más frecuente en la segunda y tercera década de la vida.

Gabriel ([32]) da la relación de siete mujeres a un hombre. Jackman ([49]) en su estudio encontró que en las primeras cuatro décadas 62% de los casos fueron hombres, y el 38% eran mujeres. Después de los 46 años el 52% de los casos se presentaba en las mujeres y el 48% en los hombres.

En cuanto se refiere a la edad, Gabriel ([32]) en su estudio de 145 pacientes, dos terceras partes eran mayores de 60 años, de 38 mujeres menores de 60 años, 13 eran solteras y de 89 que tenían más de 60 años, 32 eran solteras.

SINTOMATOLOGIA DEL PROLAPSO RECTO. SIGMOIDE Y SIGMOIDE, DIAGNOSTICO DIFERENCIAL CON PROLAPSO MUCOSO Y OTRAS ENFERMEDADES

La mayor parte de autores están de acuerdo con la sintomatología clásica descrita de esta enfermedad, debido a lo cual no se discutirá en detalle los síntomas, sino únicamente se hará referencia de ellos, pero siempre se hará una recopilación lo más completa posible; también se hará descripción somera de los síntomas de Intusucepción sigmoide o recto-sigmoide o Prolapso oculto de Tuttle ([55]), debido a que como ya lo describimos en el capítulo de clasificación muchos autores lo colocan entre los Prolapsos y también por ser una de las probables causas principalmente en los niños según Schapiro ([52]).

Los síntomas de Prolapso Rectal en el adulto son generalmente progresivos, se presentan casi por lo regular en personas de edad avanzada, debilitados y en muy malas condiciones generales; el primer síntoma consiste en una tumoración que protruye por el ano, generalmente después de esfuerzos, estreñimiento, diarrea, tos, etc., y que se reduce espontáneamente, más tarde dicha masa aparece al hacer un esfuerzo simple o movimientos habituales tales como ponerse de pie, etc., probablemente habiendo aumentado de tamaño, además puede referir sangre y moco en las materias fecales por la constante fricción que sufre la mucosa, muchas veces presenta incontinencia fecal, teniendo pues, una vida de inválido. La masa se reduce espontáneamente en un principio, después tienen la necesidad de introducírselos ellos mismos y en algunas ocasiones no lo logran, teniendo necesidad de otras personas y aún raramente puede hasta estrangularse. En algunos casos el Prolapso permanece en el exterior constantemente. En los enfermos de sexo femenino pueden acompañarse de incontinencia urinaria, otros pacientes presentan dolor en el hipogastrio y sensación de que el recto se encuentra lleno, Bacon ([44]) refiere que la constipación es la regla, nosotros en nuestros casos generalmente observamos diarrea, además de las molestias referidas anteriormente pueden presentar pus y sangre debidos a ulceraciones de la mucosa, y cuando se estrangula lo que no es frecuente puede producir dolor severo.

A la inspección se encuentra tumoración de 8 a 10 cms. de longitud o más, cilíndrico (esfínter fláccido) en algunos y terminando en cono en otros con el vértice y el orificio dirigido hacia atrás (acompañándose de fondo de saco de Douglas Snellman ([33]), presenta surcos circulares voluminosos, la mucosa generalmente es gruesa, hipertrofiada e hiperémica algunas veces presentan parásitos, pólipos, etc., o bien úlceras superficiales pequeñas o grandes que pueden sangrar fácilmente, siendo necesario hacer diagnóstico diferencial con Ca. del recto. En las mujeres el periné puede ser fláccido, tener rectocele y presentar signos de laceraciones antiguas, o bien pueden ser normales.

A la palpación la masa es firme gruesa, pudiendo palparse un surco entre la tumoración y la pared del recto o la línea Pectinea, siendo pues este Prolapso Rectal o Sigmoide, o puede protruirse por completo el ano, Prolapso ano Rectal Bacon ([44]). En la pared anterior del Prolapso se puede palpar fondo del saco de Douglas muchas veces ocupado por intestino delgado.

En algunos enfermos la minoría refieren una sintomatología como la descrita anteriormente, pero al examen no se observa nada en especial, a estos enfermos es necesario enviarlos al retrete que hagan esfuerzos para que se presente el Prolapso.

Diagnóstico diferencial entre Prolapso parcial (Mucoso) y total según Bacon ([44]).

	PARCIAL	TOTAL
Edad.	Generalmente en niños.	Adultos y edad avanzada
Principio.	Brusco	Gradual
Masa que Protruye.	Mucosa	Todas las capas
Características. .	Surcos longitudinales los cuales irradian del centro, de consistencia semiblanda, de 5 a 6 cms. de longitud de forma esférica.	Surcos circulares, irregulares, firmes más fuerte y grueso, de gran diámetro y longitud, esfínter tiende a ser atónico y forma ovalada, de 8, 10 o más cms.

El diagnóstico diferencial puede hacerse: 1.—Con HEMORROIDES PROLAPSADOS: los cuales presentan saculaciones fuertes y firmes, generalmente de coloración azulada entre áreas de mucosa normal. 2.—POLIPOS PROLAPSADOS: que se caracteriza por su sencillez y pedículo estrecho. 3.—PAPILAS HIPERTROFIADAS: son frecuentemente múltiples y se encuentra en la línea pectinea o ano rectal. 4.—CARCINOMA: es irregular, nodular, duro y con base firme.

Invaginación Recto-sigmoide o Prolapso oculto de Tuttle.—Seguramente la mayor parte de personas con esta afección son asintomáticos, así lo describe Granet ([48]) en su libro, que en múltiples exámenes Proctosigmoidoscópicos practicados en personas normales notaban que al hacer esfuerzo la mucosa era redundante en los diferentes segmentos de intestinos examinados, invaginándose sobre las partes inferiores. Nosotros en nuestro material revisado no podemos dar mayores datos al respecto, ya que los pacientes expuestos en este trabajo presentan Prolapso que salía al exterior, son adultos y generalmente el examen endoscópico en el Servicio lo hacemos en posición genupectoral. Schapiro ([52]) describe que son más frecuentes en niños los Prolapsos ocultos del sigmoide o como nosotros le llamamos invaginación del sigmoide a la ampolla rectal, debiéndose pensar en esta afección cuando un niño revela historia de Constipación, tenesmo, repetidas defecaciones conteniendo sangre, ciertas molestias en pelvis y periné, así como proctalgia al defecar.

SEGUNDA PARTE

ANALISIS DE CASOS: ESTUDIO CLINICO, PATOLOGICO, RADIOLOGICO, CONSIDERACIONES SOBRE EL TRATAMIENTO QUIRURGICO Y RESULTADOS

Caso Número 1.

C. T., Fem., 72 años, G. 12, P. 12.

Historia.—"Tumor" Protruye por ano desde 1947, diarrea y enterorragias ocasionales.

Antecedentes Quirúrgicos.—4 operaciones previas en otro Servicio, una de ellas fue Rehn-Delorme, David, sin mejoría.

Examen Físico.—Mala constitución, periné fláccido, masa que protruye por ano, pliegues circulares, esfínter fláccido, Proctosigmoidoscopía 25 cms. normales. Enema Ba. Normal. Heces: Huevos uncinaria 2 cruces, Ascaris 2 cruces, Tricocéfalos 2 cruces.

Tratamiento.—Operación Dunphy en 2 tiempos, anestesia general (Ag. 52).

Post-Op.—Sin complicaciones, se dió egreso, control 1 año bien.

Caso Número 2.

B. R., Fem., 41 años, G. 3, P. 3.

Historia.—"Tumor" sale por ano, principió pequeño, fue aumentando de tamaño, diarrea frecuente de 15 años evolución.

Antecedentes Quirúrgicos.—Histerectomía vaginal, Op. recto 1945, cerclaje 1951, otro Servicio.

Examen Físico.—Constitución regular, periné fláccido, tumoración 8 cms. de diámetro, pliegues circulares, protruye por ano, esfínter fláccido, Proctosigmoidoscopía 20 cms. normal. Enema Ba. Normal. Heces: huevos uncinaria, 1 cruz.

Tratamiento.—Rectosigmoidectomía perineal (Fig. Nº 11), pieza 50 cms., Lockhart Mummery (Ag. 54), anestesia general.

Post-Op.—Bien se ha controlado, presenta actualmente Prolapso Mucoso.

Anatomía Patológica.—(Ver cuadro).

Caso Número 3.

A. A. G., Masc., 43 años.

Historia.—"Tumor" que sale por ano desde niño, últimamente diarrea, enterorragia.

Antecedentes Quirúrgicos.—2 op. tratar Prolapso, otro Hospital.

Examen Físico.—Constitución regular, esfínter normal, tumoración protruye por ano 6 cms. de long., Proctosigmoidoscopía normal, Enema Ba. normal, Heces normales.

Tratamiento.—Rectosigmoidectomía abdominal (Oct. 54).

Post-Op.—No ha vuelto a control.

Caso Número 4.

J. M., Fem., 65 años, G. 7, P. 7.

Historia.—"Masa" que sale por ano, acompañado de diarrea y enterorragia escasa, 3 meses evolución.

Antecedentes Quirúrgicos.—Histerectomía vaginal.

Examen Físico.—Regularmente constituída, periné fláccido, tumoración 8 cms. long., pliegues circulares, esfínter fláccido, Proctosigmoidoscopía 25 cms. normales, Enema Ba. normal, Heces: huevos Ascaris 2 cruces, Tricocéfalos 3 cruces.

Tratamiento.—Rectosigmoidectomía abdominal (Nbre. 56), anestesia general no control.

Caso Número 5.

N. Ch. N., Fem., 65 años, G. 7, P. 7.

Historia.—"Tumor" sale por ano acompañado de diarrea y enterorragia escasa, 1 año evolución.

Antecedentes Quirúrgicos.—Negativos.

Examen Físico.—Periné fláccido, tumoración 7 cms. long., pliegues circulares, esfínter fláccido. Proctosigmoidoscopía 20 cms. normal. Enema Ba. normal. Heces normales.

Tratamiento.—Rectosigmoidectomía (Noviembre 56), Anestesia general

Post-Op.—Normal. Control 1 año bien.

Caso Número 6.

O. G., Masc., 64 años.

Historia.—"Tumor" sale por ano, diarrea, de 8 meses evolución.

Antecedentes Quirúrgicos.—Negativos.

Examen Físico.—Buena constitución, periné normal. Tumor protruye por ano de 8 cms. longitud, pliegues circulares, esfínter normal. Proctosigmoidoscopía 28 cms. normal. Enema Ba. lleno inserción amplia de mesosigmoide, asa del sigmoide grande con divertículos (Fig. Nº 12). Heces normales.

Tratamiento. — Rectosigmoidectomía perineal. Anestesia general.

Post-Op.—Bien control 2 años, murió Ca. estómago.

Caso Número 7.

M. L. C. N., Fem., 58 años, G. 11, P. 11.

Historia.—"Masa" sale por ano 10 años evolución.

Antecedentes Quirúrgicos.—Negativos.

Examen Físico.—Regularmente constituída, periné fláccido, tumoración sale por ano 7 cms. long., pliegues circulares, esfínter fláccido. Proctosigmoidoscopía 20 cms. normal. Enema Ba. normal. Heces normales.

Tratamiento. — Rectosigmoidectomía perineal. Anestesia general, (Mayo 58) reingresa, Prolapso mucoso actualmente.

Caso Número 8.

A. R. Q., Fem., 60 años, G. 6, P. 4.

Historia.—"Masa" sale por ano 10 años evolución.

Antecedentes Quirúrgicos.—5 operaciones, cura fístula anal.

Examen Físico.—Mala constitución, periné fláccido, tumoración 6 cms. long. protruye por ano, pliegues circulares, esfínter fláccido. Proctosigmoidoscopía 20 cms. normal. Enema Ba. normal. Heces normales.

Tratamiento.—Rectosigmoidectomía perineal. Anestesia general (Julio 58).

Post-Op.—Bien Control (Ag. 63).

Caso Número 9.

F. R., Fem., 60 años, G. 1, P. 1.

Historia.—"Tumor" sale por ano desde edad 4 años, ha aumentado tamaño, actualmente diarrea y enterorragia escasa.

Antecedentes Quirúrgicos.—Negativos.

Examen Físico.—Regular constitución, periné fláccido, cistocele Gr. II, masa que protruye por ano 6 cms. longitud, pliegues circulares, esfínter fláccido. Proctosigmoidoscopía 25 cms. normal. Enema Ba., asa sigmoide grande. Heces normales.

Tratamiento.—Rectosigmoidectomía perineal. Anestesia general (Ag. 58).

Post-Op.—Inmediato normal, control 2 meses.

Caso Número 10.

J. G., 50 años, G. 1, P. O.

Historia.—"Masa" sale por ano 5 meses evolución, diarrea, enterorragia escasa.

Antecedentes Quirúrgicos.—Negativos.

Examen Físico.—Mala constitución. Periné fláccido, tumoración sale por ano, esfínter fláccido. Proctosigmoidoscopía 20 cms. normales. Enema Ba. normal. Heces normales.

Tratamiento.—Rectosigmoidectomía perineal, anestesia local, (Julio 59).

Post.Op.—Normal, egreso no vino control.

Caso Número 11.

E. Ch., Fem., 32 años, G. O., P. O.

Historia.—"Masa" que sale por ano, acompañándose diarrea, 2 años evolución.

Antecedentes Quirúrgicos.—Negativos.

Examen Físico.—Fascies anormal (Fig. Nº 13) desarrollo atrasado (Figs. Números 13 y 14), mal constituída, periné normal, tumoración protruye por ano 8 cms. long. (Fig. Nº 15 recidivado) pliegues circulares, tono esfínter normal. Proctosigmoidoscopía 20 cms. presencia pólipo rectal. Enema Ba. asa sigmoide amplia. Heces normales.

Tratamiento.—2 Rectosigmoidectomías perineales (Fig. Nº 16 pieza recidivada) anestesia general (Sbre. 57, Julio 59).

Post-Op.—Apareció de nuevo tumoración, operó nuevo, post-op. normal. Presencia prolapso mucoso se puso cerclaje, actualmente bien.

Caso Número 12.

N. M., Fem., 50 años, G. 8, P. 1.

Historia.—"Masa" sale por ano 3 años evolución.

Antecedentes Quirúrgicos.—Histerectomía vaginal.

Examen Físico.—Regular constitución, periné fláccido, tumoración sale por ano 6 cms., pliegues circulares, 2 hernias inguinales. Proctosigmoidoscopía 25 cms. normal. Enema Ba. asa sigmoide amplia. Heces: huevos Ascaris 3 cruces, Tricocéfalos 2 cruces.

Tratamiento.—Rectosigmoidectomía perineal. Lockhart Mummery, anestesia general (Ag. 59).

Post-Op.—Sin complicaciones control 3 años.

Caso Número 13.

P. G., Fem., 18 años, G. O., P. O.

Historia.—"Masa" sale por ano desde niña.

Antecedentes Quirúrgicos.—Negativos.

Examen Físico.—Buena constitución, periné normal. Tumoración 6 cms. long. pliegues circulares protruye por ano, esfínter fláccido. Proctosigmoidoscopía 30 cms. normal. Enema Ba. normal. Heces normales.

Tratamiento.—Rectosigmoidectomía perineal. Anestesia general (Ag. 59).

Post-Op.—Bien último control Marzo 63, bien.

Caso Número 14.

A. H., Fem., 65 años, G. 22, P. 22.

Historia.—"Masa" protruye por ano 6 meses evolución.

Antecedentes Quirúrgicos.—Hernioplastía crural derecha.

Examen Físico.—Regular constitución, periné fláccido, Cistocele Gr. III, tumoración sale por ano, pliegues circulares. Proctosigmoidoscopía 20 cms. normal. Enema Ba. no penetró medio contraste. Heces: huevos Ascaris 1 cruz.

Tratamiento.—Rectosigmoidectomía perineal. Lockhart Mummery, anestesia general (Abril 60).

Post-Op.—Normal último control, Marzo 63, bien.

Caso Número 15.

D. V., Fem., G. 4, P. 4, 77 años.

Historia.—"Masa" sale por ano a edad 2 años, curó espontáneamente. Tumoración y constipación 2 años evolución.

Antecedentes Quirúrgicos.—Histerectomía vaginal, colecistectomía, venectomía extremidad inferior izquierda.

Examen Físico.—Regular constituída, periné fláccido, masa 8 cms. longitud, pólipo a 4 cms.. esfínter fláccido. Proctosigmoidoscopía, presencia pólipo, resto normal 20 cms. Enema Ba. normal. Heces: huevos Tricocéfalos 2 cruces.

Tratamiento.—Rectosigmoidectomía perineal. Lockhart Mummery, Anestesia general (Ag. 60).

Post-Op.—Normal control 2 años bien.

Caso Número 16.

M. T. C., Fem., 65 años, G. 7, P. 7.

Historia.—"Masa" protruye por ano, acompañado estreñimiento 4 meses evolución.

Antecedentes Quirúrgicos.—Negativos.

Examen Físico.—Fascies anormal, mal constituída, periné fláccido, tumoración 8 cms. long. protruye por ano, pliegues circulares, esfínter fláccido. Proctosigmoidoscopía 25 cms. normal. Enema Ba. asa sigmoide amplia. Heces normales.

Tratamiento.—Rectosigmoidectomía perineal. Lockhart Mummery, anestesia general (Febrero 61).

Post-Op.—No vino control.

Anatomía Patológica.—Ver cuadro.

Caso Número 17.

E. P. de S., 41 años, G. 1, P. 1.

Historia.—"Masa" que sale por ano, acompañado enterorragia escasa 8 meses evolución.

Antecedentes Quirúrgicos.—Negativos.

Examen Físico.—Fascies anormal, buena constitución, hernia umbilical. Periné normal, masa de 10 cms. longitud, pliegues circulares protruye por ano. (Fig. Nº 17), tono esfínter normal. Proctosigmoidosopía 20 cms. normal. Enema Ba. normal. Heces: normal.

Tratamiento.—Rectosigmoidectomía perineal. Lockhart Mummery, anestesia local (Marzo 61).

Post-Op.—Normal, control Mayo 63.

Anatomía Patológica.—Ver cuadro.

Caso Número 18.

H. G. de L., Masc., 21 años.

Historia.—"Masa" sale por ano desde niño.

Antecedentes Quirúrgicos.—Negativos.

Examen Físico.—Bien constituído, periné normal, tumoración 8 cms. longitud pliegues circulares, sale por ano, esfínter normal. Heces normales. Proctosigmoidoscopía normal. Enema Ba. normal.

Tratamiento.—Rectosigmoidectomía perineal, anestesia general (Abril 61).

Post-Op.—Bien, último control 30 de Enero 63.

Caso Número 19.

R. S., Fem., 55 años, G. O., P. O.

Historia.—"Masa" protruye por ano, diarrea y enterorragia escasa 8 años.

Antecedentes Quirúrgicos.—Negativos.

Examen Físico.—Regular constitución, periné normal, tumoración 7 cms. longitud, pliegues circulares sale por ano, esfínter fláccido. Proctosigmoidoscopía normal 20 cms. normal. Enema Ba. normal. Heces: normales.

Tratamiento.—Rectosigmoidectomía perineal. Lockhart Mummery anestesia general (Julio 61).

Post-Op.—Bien, control Enero 63.

Anatomía Patológica.—Ver cuadro.

Caso Número 20.

J. D., Fem., 58 años, G. 1, P. 1.

Historia.—"Masa" protruye por ano, diarrea, enterorragia escasa 5 meses evolución.

Antecedentes Quirúrgicos. — Apendicectomía, Histerectomía vaginal.

Examen Físico.—Fascies anormal, mal constituída, cardíaca, periné fláccido, sale cúpula vaginal (Fig. Nº 18). Tumoración 7 cms. pliegues circulares, esfínter fláccido. Proctosigmoidoscopía 20 cms. normal. Enema Ba. normal. Heces: huevos Tricocéfalos 1 cruz.

Tratamiento.—Rectosigmoidectomía, anestesia general (Junio 61).

Post-Op.—Muerta paro cardíaco, después terminar Op.

Caso Número 21.

J. H., Fem., 47 años, G. 3, P. 3.

Historia.—"Masa" que sale por ano, diarrea 5 años evolución.

Antecedentes Quirúrgicos.—Negativos.

Examen Físico.—Fascies anormal (Fig. Nº 19), periné fláccido, tumoración protruye por ano 8 cms., pliegues circulares. Esfínter fláccido, várices miembro inferior (Fig. Nº 20, Prolapso, Várices miembro inferior). Proctosigmoidoscopía 30 cms. normal. Enema Ba. lleno, asa sigmoide amplia, inserción amplio (Fig. Nº21). Heces: huevos Tricocéfalos 1 cruz.

Tratamiento.—Rectosigmoidectomía perineal. Lockhart Mummery (Octubre 61) anestesia general.

Post-Op.—Normal control 1 año Julio 63.

Anatomía Patológica.—Ver cuadro.

Caso Número 22.

E. D., Fem., 41 años, G. 5, P. 5.

Historia.—"Tumoración" sale por ano, diarrea y enterorragia escasa 3 meses evolución.

Antecedentes Quirúrgicos.—Negativos.

Examen Físico.—Periné normal, tumoración 9 cms. long. pliegues circulares, con pólipo, abundantes Tricocéfalos (Fig. Nº 22) tono esfínter normal. Proctosigmoidoscopía pólipo y abundantes Tricocéfalos 20 cms. Enema Ba. lleno redundancia de asa sigmoide (Fig. Nº 23). Heces: huevos Tricocéfalos 4 cruces, Ascaris 1 cruz, Uncinaria 1 cruz.

Tratamiento. — Rectosigmoidectomía perineal. Anestesia general (Dbre. 61).

Post-Op.—Normal control, Agosto 63 bien. Enema Ba. lleno demuestra trayecto casi vertical del rectosigmoide y colon descendente (Fig. Nº 24).

Anatomía Patológica.—Ver cuadro.

Caso Número 23.

J. G., Fem., 42 años, G. 4, P. 4.

Historia.—"Masa" sale por ano, 10 cms. long., diarrea 10 meses evolución

Antecedentes Quirúrgicos.—Histerectomía vaginal.

Examen Físico.—Fascies anormal, regular constitución, periné normal, tumoración 8 cms. long. pliegues circulares, protruye por ano, esfínter fláccido. Proctosigmoidoscopía normal 25 cms. Enema Ba. normal. Heces: huevos Ascaris 1 cruz.

Tratamiento. — Rectosigmoidectomía perineal (Marzo 62). Anestesia general.

Post-Op.—Hizo Prolapso mucoso, cerclaje, control Sbre. 63 bien.

Anatomía Patológica.—Ver cuadro.

Caso Número 24.

S. H., Fem., 60 años, G. 3, P. 3.

Historia.—"Tumoración" sale por ano 5 meses evolución.

Antecedentes Quirúrgicos.—Histerectomía vaginal.

Examen Físico.—Regular constitución, periné fláccido, Cisto cele Gr. IV. Tumoración 7 cms. long., pliegues circulares, tono esfínter fláccido. Proctosigmoidoscopía 25 cms. normal. Enema Ba. normal. Heces: huevos Ascaris 2 cruces, Uncinarias 2 cruces.

Tratamiento.—Rectosigmoidectomía perineal. Lockhart Mummery. Anestesia general (Junio 62).

Post-Op.—Normal último control Junio 63 bien.

Caso Número 25.

G. C., Fem., 80 años, G. 2, P. 2.

Historia.—"Masa" protruye por ano 7 años evolución.

Antecedentes Quirúrgicos.—Negativos.

Examen Físico.—Periné fláccido, Prolapso genital gr. IV, tumoración que protruye por ano 8 cms. longitud, pliegues circulares, con Prolapso uterino (Fig. Nº 25). Proctosigmoidoscopía 25 cms. normal. Enema Ba. asa sigmoide amplia. Heces: huevos Ascaris 3 cruces.

Tratamiento.—Rectosigmoidectomía perineal. Lockhart Mummery. Anestesia local (Agosto 62). Posteriormente se hizo Histerectomía vaginal.

Post-Op.—Normal posteriormente hizo Prolapso mucoso, se colocó cerclaje. Alta control 8 meses.

Caso Número 26.

S. A., Fem., 50 años, G. 1, P. 1.

Historia.—"Tumoración" que sale por ano, diarrea, 4 meses evolución.

Antecedentes Quirúrgicos.—Negativos.

Examen Físico.—Fascies anormal (Fig. Nº 26), mal constitución, desnutrido, periné fláccido, tumoración sale por ano, tono esfínter fláccido. Proctosigmoidoscopía normal 20 cms. Enema Ba. normal. Heces normales.

Tratamiento.—Rectosigmoidectomía Perineal. Anestesia local, (Marzo 63).

Post-Op.—Se dió egreso no vino control.

Caso Número 27.

G. R., Fem., 58 años, G. 6, P. 6.

Historia.—"Tumoración" protruye por ano, diarrea, enterorragia ocasional, 6 años evolución.

Antecedentes Quirúrgicos.—Hernioplastía inguinal derecha, Histerectomía vaginal.

Examen Físico.—Regularmente constituída, periné fláccido, tumoración protruye por ano 9 cms. long., esfínter fláccido, Proctosigmoidoscopía 25 cms. normal. Enema Ba. normal. Heces: huevos Triccéfalos 1 cruz.

Tratamiento.—Rectosigmoidectomía perineal, Lockhart Mummery. Anestesia general (Julio 63).

Post-Op.—Normal control Octubre 63 bien.

Anatomía Patológica.—Ver cuadro.

Caso Número 28.

M. C., Fem., 80 años, G. 5, P. 5.

Historia.—"Masa" sale por ano, diarrea 9 meses evolución.

Antecedentes Quirúrgicos.—1 op. rectal otro Hospital.

Examen Físico.—Mala constitución, periné fláccido, tumoración 6 cms. long., pliegues circulares sale por ano, esfínter fláccido. Proctosigmoidoscopía 20 cms. normal. Enema Ba. normal. Heces normales.

Tratamiento. — Rectosigmoidectomía perineal. Anestesia general.

Post-Op.—Normal control Octubre bien.

Anatomía Patológica.—Ver cuadro.

De los 28 casos estudiados, 25 fueron sacados de los archivos de la Segunda Cirugía de Mujeres y tres casos de Clínicas privadas, estos últimos fueron del sexo masculino, como se ve, nosotros no podemos sacar ninguna conclusión al respecto.

EDAD

Nuestro estudio se trata de pacientes adultos o sea mayores de 18 años.

De 11 a 20 años	1 caso	3.57%
De 21 a 30 años	1 caso	3.57%
De 31 a 41 años	2 casos	7.14%
De 41 a 50 años	8 casos	28.56%
De 51 a 60 años	7 casos	24.99%
De 61 en adelante	9 casos	32.13%

Como se ve la incidencia con respecto a la edad, es mayor en enfermos de la sexta década en adelante.

GESTACION

0.	3 casos	12%
1.	5 casos	20%
2.	1 caso	4%
3.	4 casos	16%
4.	3 casos	12%
5.	3 casos	12%
6.	1 caso	4%
7.	2 casos	8%
8 en adelante.	4 casos	16%

PARIDAD

0.	4 casos	16%
1.	5 casos	20%
2.	1 caso	4%
3.	4 casos	16%
4.	3 casos	12%
5.	3 casos	12%
6.	2 casos	8%
8 en adelante.	3 casos	12%

COMPLICACIONES

Ninguna de mayor importancia únicamente encontramos 12 casos 42.84% que presentaban enterorragia escasa.

PROLAPSO GENITAL

Lo presentaron 10 casos 40%, incluyendo por supuesto en esto los pacientes que tienen como antecedente quirúrgico Histerectomía vaginal.

PROCTOSIGMOIDOSCOPIA

Se le hizo a todos los enfermos, examinando de 20 a 30 cms., siendo todos normales a excepción de 3 enfermos que presentaban pólipos y uno de ellos que tenía abundantes tricocéfalos en la mucosa.

ENEMA DE BARIO

También se les practicó a todos los enfermos, habiendo sido reportados 19 casos como normales 65.85%; 7 casos informaron asa del sigmoide amplia, así como otras patologías, 25%; 2 casos no penetró el medio de contraste 7.14%.

EXAMEN DE MATERIAS FECALES

15 casos normales 53.55%
13 casos con huevos de parásitos 46.41%
8 casos con huevos de Ascaris
8 casos con huevos de Tricocéfalos
4 casos con huevos de Uncinarias.

Nota.—En 5 casos encontramos más de 2 clases de huevos.

TRATAMIENTO

Rectosigmoidectomía por vía perineal 26 casos 92.85%, en los cuales siempre se hizo sutura de los músculos elevadores del ano; Rectosigmoidectomía por vía abdominal 2 casos, 7.15%. Opera-

ciones complementarias: en 11 enfermos se practicó perinorrafia post-rectal (Lokhart Mummery) 39.27% cerclaje con alambre de acero 3 casos, 10.71%.

ANESTESIA

General.	25	casos	89.25%
Local.	3	casos	10.75%

POST-OPERATORIO

Se controlaron durante el año de 1963, 16 casos, 57.14%, habiéndose encontrado bien, asintomáticos.

Se controló un caso durante 2 años, habiendo estado bien; murió por Ca. del estómago.

Se controlaron 2 enfermos por un año, habiendo estado asintomáticos, pero ya no consultaron de nuevo; un paciente fue controlado únicamente por un mes, habiendo estado bien.

Después de haber dado de alta bien a 5 enfermos, no fue posible controlarlos.

Recidivó un caso, a quien se le practicó una segunda Rectosigmoidectomía, actualmente se encuentra bien.

Dos enfermos presentan Prolapso parcial mucoso,

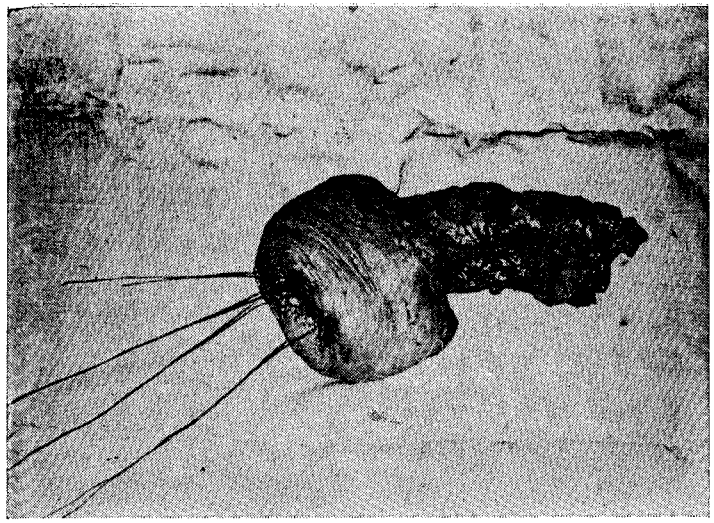

Figura Número 11.
Caso Número 2.

Figura Número 12.
Caso Número 6.

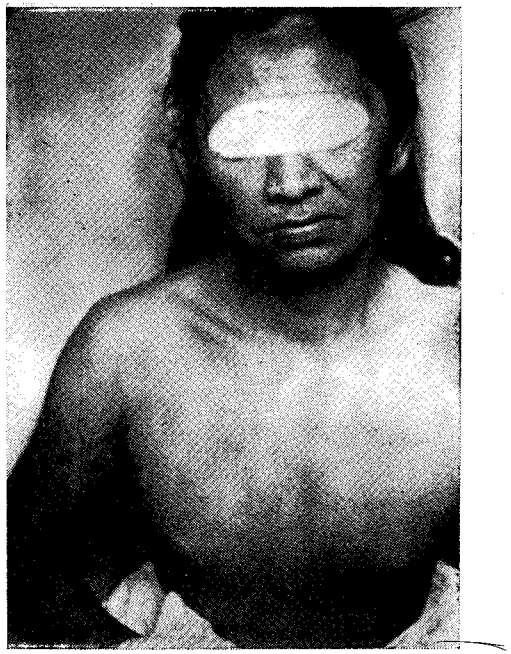

Figura Número 13.
Caso Número 11.

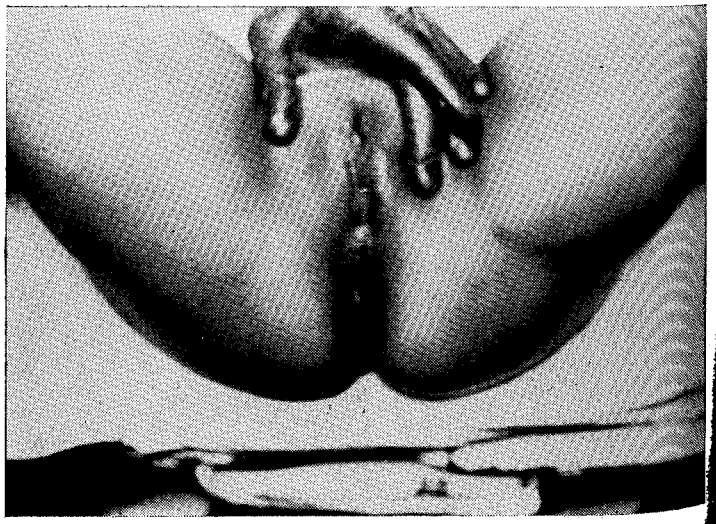

Figura Número 14.
Caso Número 11.

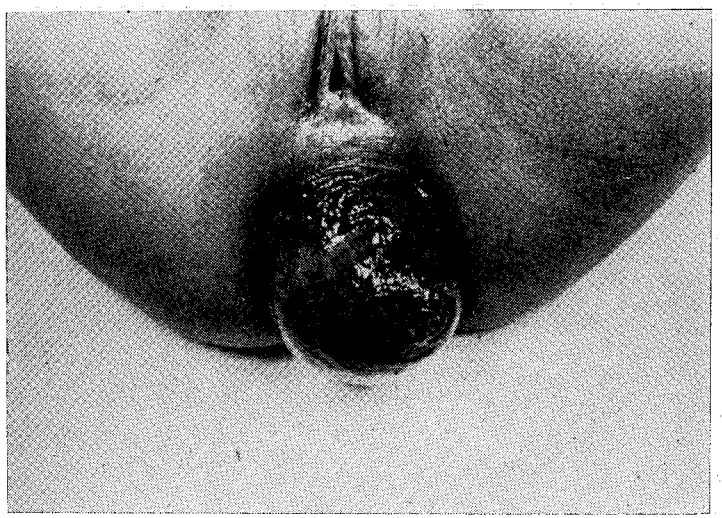

Figura Número 15.
Caso Número 11.

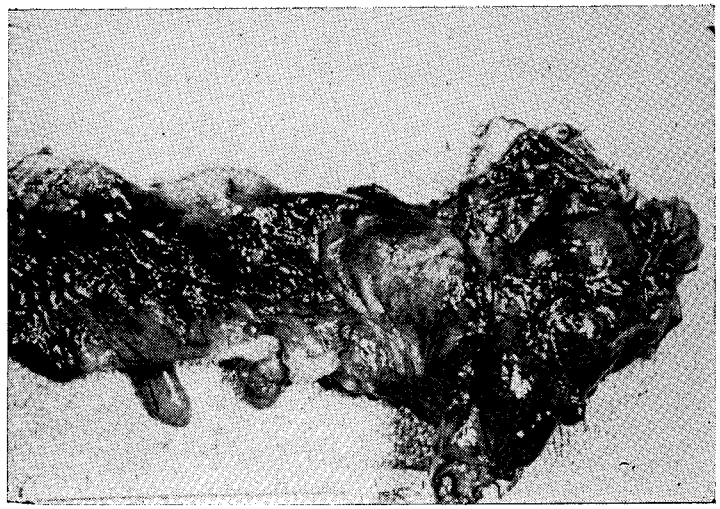

Figura Número 16.
Caso Número 11.

Figura Número 17.
Caso Número 17.

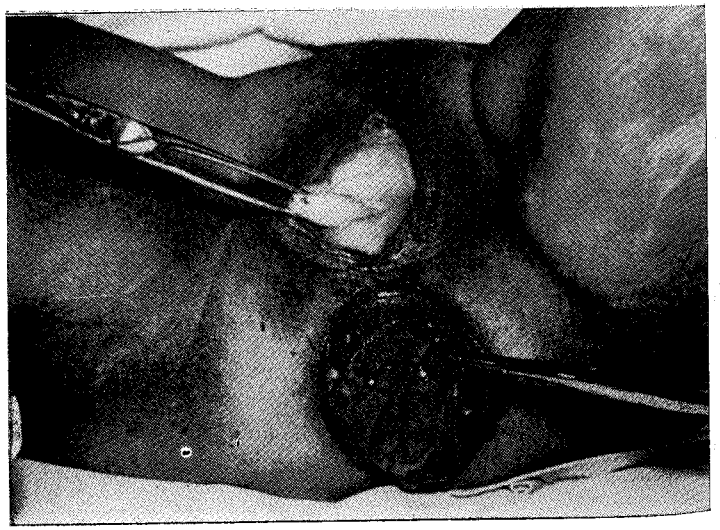

Figura Número 18.
Caso Número 20.

Figura Número 19.
Caso Número 21.

Figura Número 20.
Caso Número 21.

Figura Número 21.

Caso Número 21.

Figura Número 22.

Caso Número 22.

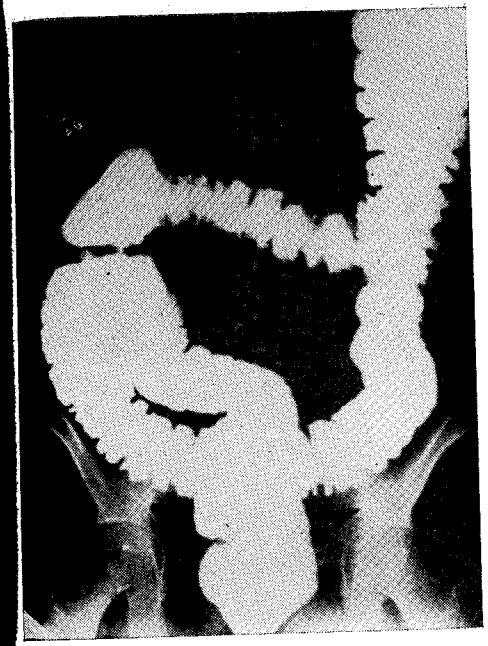

Figura Número 23.

Caso Número 22.

Figura Número 24.

Caso Número 22.

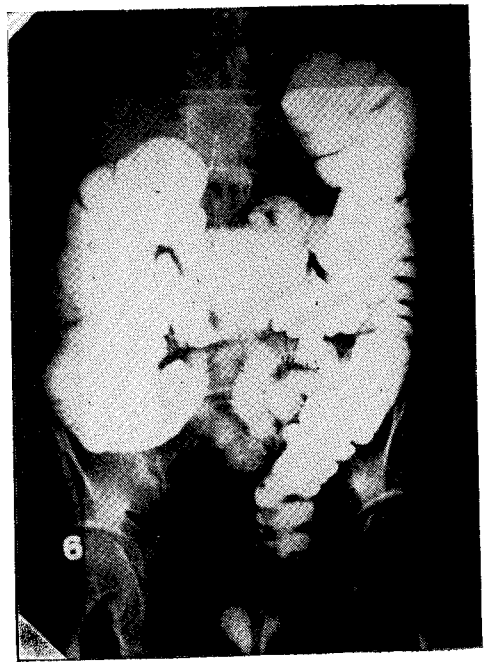

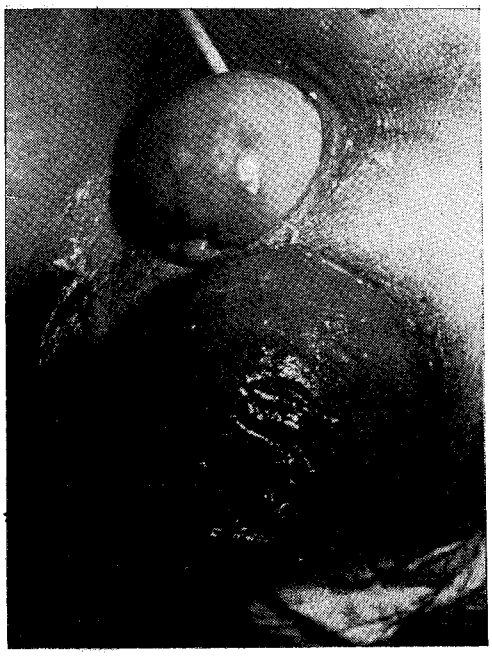

Figura Número 25.
Caso Número 25.

Figura Número 26.
Caso Número 26.

MACROSCOPICO

LONGITUD			ANCHO FIJADO		ESPESOR PARED				
Caso Nº	*Fresco*	*Formol*	*Recto*	*Sigmoide*	*Grasa*	*Extremo Inferior*	*5 cms.*	*10 cms.*	*15 cms.*
2	50 cms.	19 cms.	20 cms.	6 cms.	III-IV	1.1 cms.	1.2 cms.	0.9 cms.	0.7 cms.
16	60 cms.	26 cms.	10.3 cms.	4.5 cms.	I-II	1.1 cms.	0.8 cms.	0.6 cms.	0.7 cms.
17	55 cms.	27 cms.	10 cms.	4 cms.	II	1.5 cms.	0.6 cms.	0.5 cms.	0.5 cms.
19	52 cms.	26 cms.	13 cms.	5 cms.	II	1.3 cms.	1 cms.	0.5 cms.	0.4 cms.
21	55 cms.	30 cms.	12.5 cms.	7 cms.	I	1 cms.	0.8 cms.	1 cms.	1.2 cms
22	45 cms.	35 cms.	9.3 cms.	9 cms.	III-IV	1.5 cms.	0.8 cms.	0.6 cms.	0.7 cms.
23	52 cms.	40 cms.	12.5 cms.	6 cms.	II	1.5 cms.	0.7 cms.	0.5 cms.	0.4 cms.
27	45 cms.	22 cms.	10 cms.	5 cms.	I	0.9 cms.	0.6 cms.	0.6 cms.	0.7 cms.
28	7.5 cms.	4.5 cms	5 cms.	5 cms.	I-II	1.4 cms.	—	—	—

ESTUDIO ANATOMO-PATOL

	MICROSC									
	EXTREMO INFERIOR							A CINCO		
Extremo Superior	*Serosa*	*Muscular*	*Sub-Mucosa*	*Mucosa*	*Plexo Nervioso*	*Inflamación*	*Fibrosis*	*Serosa*	*Muscular*	*Sub-Mucosa*
0.6 cms.	No	Normal	Hipertrofia	Normal	Normal	Crónica +	++	No	Normal	Hiperplasia
0.5 cms.	No	Hipertrofia Longitudinal	Congestión	Atrófica	Agangliónico	No	+			
0.3 cms.	No	Hipertrofia Circular	Normal	Atrófica	Normal	Crónica Aguda	No	Normal	Hipertrofia Circular	Edema
0.4 cms.	No	Normal	Fibrosis	Atrofia	Normal	Crónica ++	++	Conges-tión	Normal	Edema Congestión
0.6 cms.	No	Normal	Congestión	Ulcera	Normal	Aguda	No	Normal	Normal	Edema Hipertrofia
0.8 cms.	No	Normal	Edema Congestión	Hiperplasia	Agangliónico	Crónica +	No	No	Hipertrofia	Elástica Fragmentada
0.6 cms.	No	Normal	Edema Congestión	Normal	Normal	Crónica +	No	No	Edema	Edema Congestión
0.5 cms.	No	Atrofia	Normal	Hipertrofia	Normal	Sub-aguda ++	No	Normal	Atrofia	Normal
1.1 cms.	No	Hipertrofia	Edema Congestión	Normal	Normal	Crónica ++	No			

ICO

I C O

IMETROS			A DIEZ CENTIMETROS							A	
Plexo Nervioso	*Inflamación*	*Fibrosis*	*Serosa*	*Muscular*	*Sub-Mucosa*	*Mucosa*	*Plexo Nervioso*	*Inflamación*	*Fibrosis*	*Serosa*	*Muscular*
Normal	No	No	Atrófica	Normal	Fibrosis	Dilatación glandular	Normal	No	++	Normal	Normal
			Edema	Normal	Congestión	Normal	Normal	No	+	Congestión	Hipertrofiada
Normal	Crónica	No	Normal	Normal	Edema Congestión	Normal	Normal	No	No	Normal	Normal
Normal	No	No	Congestión	Normal	Edema focal	Ulcera	Hiperplasia	Crónica ++	No	Normal	Normal
Normal	Aguda y Crónica +	No	Normal	Normal	Edema	Edema	Normal	Crónica +	No	Normal	Normal
Agan-gliónico	Crónica ++	++	Normal	Hipertrofia	Normal	Hiperplasia	Escasos	Crónica +	No	Normal	Hipertrofia
Normal	Crónica ++	No	Normal	Normal	Edema Congestión	Normal	Agan-gliónico	Crónica ++	No	Normal	Normal
Normal	Sub-aguda ++	No	Normal	Congestión	Congestión	Hiperplasia	Normal	No	No	Normal	Congestión

QUINCE CENTIMETROS					EXTREMO SUPERIOR					
Sub-Mucosa	*Mucosa*	*Plexo Nervioso*	*Inflamación*	*Fibrosis*	*Serosa*	*Muscular*	*Sub-Mucosa*	*Mucosa*	*Plexo Nervioso*	*Inflamación*
Normal	Eosinófilos	Normal	Aguda ++	Focal ++	Edema	Normal	Edema	Normal	Normal	No
Congestión	Ulcera	Normal	Crónica Aguda	+	Normal	Normal	Congestión	Normal	Normal	No
Normal	Normal	Normal	No	No	Normal	Normal	Normal	Normal	Normal	No
Normal	Normal	Hiperplasia	No	No	Normal	Normal	Normal	Normal	Hiperplasia	No
Edema	Normal	Normal	Crónica +	No	Normal	Normal	Edema	Normal	Normal	No
Normal	Normal	Hipertrofiados	Crónica ++	+	Normal	Normal	Normal	Normal	Normal	No
Edema Congestión	Ulcera	Normal	Crónica +	No	Normal	Normal	Normal	Normal	Normal	No
Congestión	Normal	Normal	No	No	Normal	Normal	Congestión	Normal	Normal	No
					No	Hipertrofia	Congestión	Hiperplasia	Normal	Crónica +

Este estudio Anatomopatológico fue hecho prácticamente de s últimos casos estudiados, habiéndose hecho cortes a diferentes veles de la pieza, el extremo inferior corresponde a 5 ó 6 cms. la línea pectinea, debido a lo cual no se encontró serosa.

Se presentan microfotografías, dentro de ellas las que más os llamaron la atención:



Figura Número 27.

(Hipertrofia e hiperplasia de la capa muscular)

35 veces aumentado.—Caso Número 16.

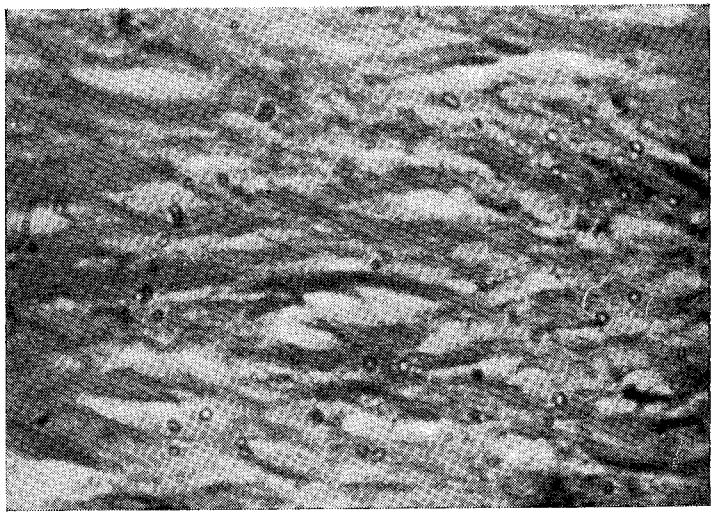

Figura Número 28.
(Hipertrofia de las fibras musculares)
400 veces aumentado.—Caso Número 16.

Figura Número 29.
(Marcado edema y congestión de la submucosa)
125 veces aumentado.—Caso Número 21.

Figura Número 30.
(Hiperplasia marcada de las glándulas Caliciformes).—400 veces aumentado.—Caso Número 28.

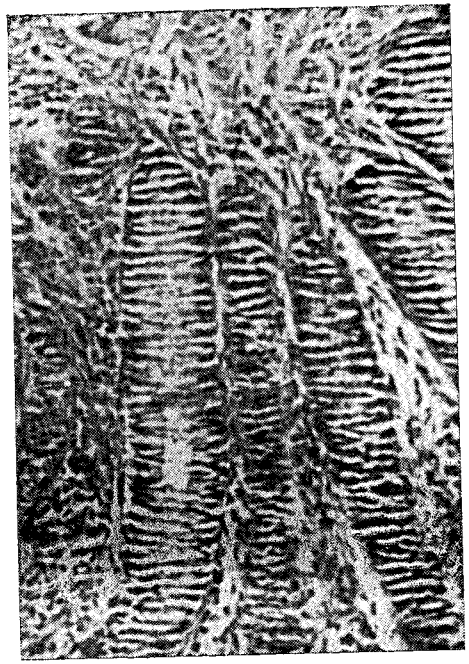

Figura Número 31.
Plexo nervioso prácticamente agangliónico.
400 veces aumentado.—Caso Número 16.

TRATAMIENTO

Según Orr ([67]) "La multiplicidad de operaciones que han sido descritas para el tratamiento del Prolapso completo del recto, demuestra la evidencia que no se ha logrado todavía una operación que pueda ser considerada completamente satisfactoria."

Con el objeto de completar el presente trabajo—aunque este capítulo no forma parte esencial del tema de la tesis—se copia un resumen que del problema hace el Dr. Azpuru ([68]) al respecto, en un artículo publicado en la Revista del Colegio Médico de Guatemala en el mes de Junio de 1955, las citas correspondientes a los autores descritos en el artículo, pueden consultarse en la Bibliografía original del mismo.

"Los procedimientos operatorios, tratan en general de suspender o fijar el Recto-sigmoide mecánicamente (sigmoidopexias, rectopexias, inyecciones, cauterizaciones, etc.) o de tratar el Prolapso como una hernia, extirpando el saco, reparando el anillo, etc.

Según Pemberton y Stalker, cinco tipos de operaciones se han usado en el tratamiento del Prolapso rectal.

1.—Los que producen un estrechamiento del ano y recto; 2.—Los que producen una reparación del piso pélvico; 3.—Los que suspenden o fijan el intestino prolapsado; 4.—Los que resecan el intestino; y 5.—Los que obliteran el fondo de saco de Douglas.

Haciendo la salvedad que algunos procedimientos son aplicables a los prolapsos parciales y de que otros se usan en combinación, es decir, de uno o varios, intentaremos hacer una clasificación en varios grupos para ilustrar mejor el problema.

a) Intervenciones sobre la mucosa procidente.—Inyección submucosa, cauterización de la mucosa, resección de la misma con ligadura y excisión. Procedimientos de Goodsall, Rehn Delorme, etc.

b) Rectopexias Externas.—Con trocar largo o con agujas especiales a los lados del sacro, o por medio de inyecciones perirectales. Procedimiento de ejecución ciega, que llevan al peligro de infección, fístulas, etc.

c) Rectopexias Internas.—Obliteración del fondo de saco de Douglas con una serie de suturas circulares en el peritoneo y fascia, Moschkowitz; con el refuezo de fascia, Mayo; con fascia sola, Orr; Pemberton y Stalker que además agregan después de la abertura del peritoneo, el desprendimiento del recto, Graham.

d) Operaciones sobre el piso pélvico y Esfínteres: 1.—Autoplastía del esfínter externo; 2.—Alambre de plata peri-anal, procedimiento de Thiersch, en niños; y en algunos adultos usados por Wrigth; 3.—Vernon David, modificación del Rehn Delorme; 4.—Sutura de los elevadores del ano por vía abdominal, Moschkowitz, Graham con el inconveniente de la vía profunda, la fragilidad de los músculos en ciertos casos y la dificultad de la sutura; Dunphy; 5.—Sutura de los elevadores por vía perineal tal como lo aconseja Cohn Gabriel y Dunphy; 6.—Perineorrafias, Mc Cann 1828, citado por Thompson.

e) Procedimientos más radicales como: las Recto-Sigmoidectomías.—Practicadas por Mikulicz 1889, Miles 1933, por vía perineal; y

f) Colostomías.—Que podrían ser de elección en aquellos casos en que se ha practicado muchas operaciones y que son incontinentes."

Debido a que se tuvo en mente que el procedimiento mejor era la resección completa del intestino prolapsado y del intestino superior adyacente con facilidad de prolapsarse, el tratamiento llevado a cabo en nuestros casos fue tomando como base la Rectosigmoidectomía por vía abdominal en dos casos, al principio del trabajo y luego por vía perineal en 26 casos también al principio empleamos la Rectosigmoidectomía ([69]) perineal combinada a un tiempo abdominal según Dunphy ([23]). La técnica actual de Rectosigmoidectomía es la técnica de Gabriel ([40]) y Altemeier ([28]) modificada.

La morbilidad fue de 0% y mortalidad 3.57%.

TERCERA PARTE

CONCLUSIONES

a) Del Estudio del Tema en General.

1ª—La historia del Prolapso Rectal en general se refiere principalmente a lo que representa un problema, es decir, al tratamiento con los múltiples procedimientos aconsejados.

2ª—En lo que se refiere a la nomenclatura y a la etiopatogenia, el estudio bibliográfico del tema demuestra que no hay un acuerdo, probablemente esto es debido a que no hay una sola clase de Prolapso, sino varios.

3ª—La sintomatología de las distintas variedades de Prolapso Rectal deben estudiarse en detalle.

4ª—La incidencia de patología asociada al Prolapso Rectal (pólipos, Cáncer, etc.) es mínima.

5ª—Los estudios radiológicos del Prolapso Rectal en general, así como los anatomopatológicos en detalle, no han sido evaluados como creemos merecen.

6ª—"La multiplicidad de operaciones que han sido descritas para el tratamiento del Prolapso completo del recto, demuestra la evidencia que no se ha logrado todavía una operación que pueda ser considerada completamente satisfactoria."—Orr.

b) De los Casos Estudiados.

1ª—Se clasifican por su sintomatología 28 casos de Prolapso Rectal como Prolapso Recto-sigmoide y Sigmoide.

2ª—Las Proctosigmoidoscopía efectuadas, examinando un trayecto de 20 a 30 cms., fueron normales en 25 enfermos y en 3 de ellos demostraron pólipos, uno de éstos tenían abundantes Tricocéfalos en la mucosa.

3ª—Los enemas de Ba. fueron informados como normales en 19 casos 65.85%, en 7 informaron asa del Sigmoide amplia, así como otras patologías 25%, en 2 casos no penetró el medio de contraste 7.14%.

4ª—Se practicaron Rectosigmoidectomías por vía perineal en 26 casos 92.85%, en los cuales siempre se hizo sutura de los músculos elevadores del ano; Rectosigmoidectomía por vía abdominal 2 casos 7.15%. Operaciones complementarias: en 11 enfermos se practicó perinorrafia post-rectal (Lockhart Mummery) 39.27%; cerclaje con alambre de acero 3 casos, 10.71%. La morbilidad fue 0% y la mortalidad 3.57%.

5ª—El estudio Anatomopatológico (Histopatología) en detalle, aunque fue practicado solamente en 9 casos, demostró que merece estudiarse en una serie mayor.

6ª—Se controlaron post-operatoriamente a 20 casos, con un tiempo de 1 a 12 años con resultados satisfactorios.

José Rigoberto Pellecer Meza.

Dr. Carlos E. Azpuru,
Asesor.

Dr. Julio R. Pineda,
Revisor.

Vº Bº,
Dr. Carlos Armando Soto,
Secretario.

Imprímase,
Dr. Carlos M. Monsón Malice,
Decano.

CUARTA PARTE

BIBLIOGRAFIA

(1) *Graham, R. R.*—Operative Repair of Massive Rectal Prolapse. Ann. Surg., 1942, 115:1007. (In International Abstract of Surgery V. 75 Oct. 42 Nbre. 4, pp. 355-356).

(2) *Smith, G. V. S.*—A modification of an Old and Simple Method of Treating Rectal Prolapse. N. England J. M., 1945, 232:495. (In International Abstract of Surgery V. 81 Nov. 45, Nº 5, pp. 394-395).

(3) *Hulten, O.*—Prolapse of the Rectum in Adults (Uber Prolapsus Recti Bei Erwachsenen). Acta Chir. Scand., 1946, 93:194. (In International Abstracts of Surgery V. 83, Nov. 46, Nº 5, p. 464).

(4) *Simon, H. E., and Williamson, B.*—Prolapse of the Rectum. South. Surgeon, 1946, 12:139. (In International Abstract of Surgery V. 84, March 47, Nº 3, p. 248).

(5) *Orr, T. G.*—A Suspension Operation for Prolapse of the Rectum. Ann. Surg., 1947, 126:833. (In International Abstract of Surgery V. 86, April 48, Nº 4, pp. 363-364).

(6) *Hayes, H. T. and Burr, H. B.*—Treatment of Complete Prolapse of the Rectum. Am. J. Surg., 1948, 75:358. (In International Abstract of Surgery V. 87 August 48, Nª 2, p. 150).

(7) *Meyer, P. H.*—Rectal Prolapse (Prolapso Rectal). Arch. Soc. cir. hosp., Santiago, 1948, Supp. 16:223. (In International Abstract of Surgery V. 88 March 49, Nª 3, p. 228).

(8) *Koenig, E.*—The Pathogenesis and Therapy of Rectal Prolapse (Zur Pathogenese and Therapie des Mastdarmworfalles). Chirurg, 1949, 20:449. (In International Abstracts of Surgery V. 90, June 50, Nº 6, p. 561).

(9) *Sarafoff, D.*—A new Point of View of the Operative Treatment of Prolapse of the Rectum. (Neuere Gesichtspunkte bei der Operativen Behandlung des Mastdarmworfalles). Chirurg, 1951, 22:211. (In International Abstracts of Surgery V. 95, Nov. 52, Nº 5, pp. 464-465).

(10) *Altemeier, W. A. Giuseffi J., and Hoxworth.*—Treatment of extensive prolapse of the Rectum in Aged or Debilitated Patients. Arch. Surg., 1952, 65:72. (In International Abstracts of Surgery V. 96, March 53, Nº 3, p. 256).

(11) *Newell, E. T. Jr.*—Combined Abdominoperineal Herniorrhaphy for massive Rectal Prolapse. Ann. Surg., 1954, 139-864. (In International Abstracts of Surgery V. 100 April 55, Nº 4, p. 373).

(12) *Snellman, B.*—Twelve Cases of Prolapse of the Rectum Treated by the Roscoe Graham Operation. Acta Chir. Scand., 1954, 108:261. (In International Abstracts of Surgery V. 101 Sept. 55, Nº 3, pp. 255-256).

(13) *Altemeier, W. A., Hoxworth, P. I. and Giuseffi, J.*—Further Experiences with the treament of Prolapse of the Rectum. Surg. Clin. N. America, 1955, 35:1437. (In International Abstracts of Surgery V. 102, June 56, Nº 6, pp. 567-568).

(14) *Turell, R., Pomeranz, A. A. and Demark, S. M.*—Colletive Review. The Colon and Anorectum in Pediatric Practice. (In International Abstracts of Surgery V. 103, Sept. 56, Nº 3, pp. 228-229).

(15) *Lahaut, J.*—Radical Cure of a Large Rectal Prolapse (Cure radicale des grands prolapsus du rectum). Chir., Par., 1956, 72:565. (In International Abstracts of Surgery V. 104 February 57, Nº 2, pp. 162-163).

(16) *Hughes, E. S. R., Gleadell, L. W. and Turner, J.*—The treatment of complete Prolapse of the Rectum. Brit. M. J., 1957, 2:19. (In International Abstracts of Surgery V. 106 April 58, Nº 4, p. 366).

(17) *Daron, P. B. and King, H. A.*—Prolapse of a Megarectum. A. M. Arch. Surg. 77:725-729, 1958.

(18) *Goligher, J. C.*—The Treatment of Complete Prolapse of the Rectum By the Roscoe Graham Operation. Brit. J. Surg., 1958, 45:323. (In International Abstracts of Surgery V. 107, October 58, Nº 4, p. 373).

(19) *Kulczycki, L. L., and Shwachman, H.*—Studie in Cystic of the Pancreas: Occurrence of Rectal Prolapse. N. England J. M., 1958, 259:409. (In International Abstracts of Surgery V. 108, April 59, Nº 4, p. 363).

(20) *Swinton, N. W. and Palmer, T. E.*—The Management of Rectal Prolapse and Procidentia. Am. J. Surg., 1960, 99: 144. (In International Abstracts of Surgery V. 111, July 60, Nº 1, pp. 50-51).

(21) *Gregory, E. J., Hartman, Jr., A. W., Hills, W. J. and Sammis W. L.*—Experiences with Rectal Prolapse. Ann. Surg., 1962, 155:495. (In International Abstracts of Surgery V. 111 October 62, Nº 4, p. 354).

(22) *Shann, H.*—The Complete Prolapse or Procidentia of the Rectum, unsolved Surgical Problem. Collective Review. (In International Abstracts of Surgery V. 109, December 59, Nº 6, pp. 521-534).

(23) *Dunphy, J. E.*—A Combined Perineal and Abdominal Operation for the Repair of Rectal Prolapse. (In Surgery, Gynecology and Obstetrics. V. 86, April 48, Nº 4, pp. 493-498).

(24) *Jenkins, Jr. S. G., and Thomas, Jr. C. G.*—An Operation for the Repair of Rectal Prolapse. Chapel Hill, North Carolina. (In Surgery, Gynecology y Obstetrics V. 114, March 62, Nº 3, pp. 381-383).

(25) *Steinberg, M. E.*—An Operation for the Repair of Massive Rectal Prolapse. (In Surgery, Gynecology y Obstetrics V. 116 June 63, Nº 6, pp. 756-760).

(26) *Bacon, H. E. and Trimpi, H. D.*—Limitations in Office Proctology. Prolapse and Procidentia. (In the Surgical Clinics of North America) October 53, p. 1406.

(27) *Swinton, N. W. and Mathiesen, W. L.*—The Treatment of Rectal Prolapse and Procidentia. (In The Surgical Clinics of North America. Surgery of the Digestive Tract.) June 55, pp. 847-852.

(28) *Altemeier, W. A., Hoxworth, P. I. and Giuseffi, J.*—Further Experiences With the Treatment of Prolapse of the Rectum. (In The Surgical Clinics of North America. Function and Diseases of Anorectum and Colon). October 55, pp. 1437-1447.

(29) *Nigro, N. D. and Walker, G. L.*—Current Treatment of Complete Rectal Prolapse. (In The Surgical Clinics of North America. Recent Advances in Gastrointestinal Surgery) V. 39, Nº 5, October 59, pp. 1399-1404.

(30) *Castro, A. F.*—Procidentia of the Rectum. (In Diseases of the Colon & Rectum) V. 1, March-April 58, Nº 2, pp. 97-100.

(31) *Nigro, N. D.*—Restoration of the Levator Sling in the Treatment of Rectal Procidentia. (In Diseases of the Colon & Rectum) V. 1, March-April 58, Nº 2, pp. 123-127.

(32) *Gabriel, W. B.*—The Treatment of Complete Prolapse of the Rectum by Rectosigmoidectomy (Auffret-Mikulics-Miles Procedure). (In Diseases of the Colon & Rectum) V. 1, July-August 58, Nº 4, pp. 241-250.

(33) *Snellman, B.*—Complete Prolapse of the Rectum. (In Diseases of the Colon & Rectum) V. 4, May-June 61, Nº 3, pp. 199-205.

(34) *Haskell, B. and Rovner, H.*—Modified Thiersch Operation for Complete Rectal Prolapse Using a Teflon Prosthesis. (In Diseases of the Colon & Rectum V. 6 May-June 63, Nº 3, pp. 192-195).

(35) *Todd, I. P.*—Prolapse of the Rectum. (In Diseases of the Colon & Rectum V. 6 March-April 63, Nº 2, pp. 94-97).

(36) *Nigro, N. D. and Walker, G. L.*—Current Treatment of Complete Rectal Prolapse. S. Clinics North America 39: 1399, 1959. (In Selected Abstracts In Diseases of the Colon & Rectum) V. 3, March-April 60, Nº 2, pp. 168-169.

(37) *Shann, H.*—The Complete Prolapse or Procidentia of the Rectum, an Unsolved Surgical Problem. Internat. Abstr. Surg. 109:521, 1959. (In Selected Abstracts In Diseases of the Colon & Rectum) V. 3, November-December 60, Nº 6, pp. 539-542.

(38) *Oeconomopoulos, C. T. and Swenson, O.*—Thiersch's Operation for Rectal Prolapse in Infants and Children. Am. J. Surg. 100, 457, 1960. (In Selected Abstracts In Diseases of the Colon & Rectum) V. 5, May-June 62, Nº 3, p. 233.

(39) *Palmer, J. A.*—The Managment of Massive Rectal Prolapse. Surg. Gynec. & Obst. 112:502, 1961. (In Selected Abstracts In Diseases of the Colon & Rectum) V. 6, May-June 63, Nº 3, p. 236.

(40) *Gabriel, W. B.*—Prolapse of the Rectum. In The Principles and Practice of Rectal Surgery. Printed in England for H. K. Lewis & Co. Ltd., 1949.

(41) *Dunphy, E. and Pinkula, J. V.*—Rectal Prolapse. Chap. 49, pp. 1001-1018. Diseases of the Colon and Anorectum. Turrell V. II W. B. Saunders Company. Philadelphia and London 1959.

(42) *Nesselrod, J. P.*—Prolapse of the Rectum. In Proctology in General Practice. Chap. 10, pp. 169-181, Reprinted April, 1961, W. B. Saunders Company Philadelphia. London.

(43) *Granet, E.*—Prolapse. Chapter 5, pp. 280-289. In Manual of Proctology 54. The year book Publishers. Inc. Chicago, U. S. A.

(44) *Bacon, H. E., Ross, S. T. and Recio, P. M.*—Prolapse and Procidentia. Chap. 18, pp. 215-232. Proctology 1956, J. B. Lippincott Company.

(45) *Cantor, A. J.*—Prolapse and Procidentia. Chap. XII, pp. 197-214. In Ambulatory Proctology. Second Printing, August. 46, Paul B. Hoeber, Inc. New York and London.

(46) *Hirschman, L. J.*—Prolapso del Ano y del Recto, Cap. XVI, pp. 261-271. En Sinopsis de las Enfermedades anorrectales. Primera Edición en Español, 1940, U. T. E. H. A.

(47) *Soler Roig, J. y Sitges Creus, A.*—Prolapso Anorrectal. Capítulo X, pp. 166-189. En Cirugía del Recto. Segunda Edición, 1956. Editorial Científico-Médica, Barcelona.

(48) *Buie, L. A.*—Rectal Prolapse. Chapter VII, pp. 255-275. In Practical Proctology. Second Edition, 1960. Charles C. Thomas. Publisher. Springfield, Illinois, U. S. A.

(49) *Jackman, R. J.*—Rectal Prolapse. Chap. XIX, pp. 239-246. In Lesions of the Lower Bowel 1958. Charles C. Thomas. Springfield. Illinois, U. S. A.

(50) *Vernon, C. David and Gilchrist, R. K.*—(Surgery of the Rectum and Anus). Prolapse of the Rectum Chap. VI. W. F. Prior Company, Inc. 1959.

(51) *Shackelford, R. T.*—Prolapse and Procidentia. Chapter X. pp. 1904-1973, V. III. In Surgery of the Alimentary Tract. Bickham Callander. W. B. Saunders Company 1955. Philadelphia.

(52) *Schapiro, S.*—Ocurrence of Proctologic Disorders in Infancy and Childhood, Gastroenterology 15; 653, 1950.

(53) *Monserrat, K. W.*—High third degree Prolapse of the Rectum, Brit. J. Surg. 14:89, 1926.

(54) *Granet, E. and Pearl, S. S.*—Sigmoidorectal Intussusception with incarceration, Am. Pract. 3:365, 1952.

(55) *Tuttle, James P.*—Diseases of the anus, Rectum and Pelvic Colon. D. Appleton & Co. New York, 1903, p. 667.

(56) *Carrasco.*—Prolapsus du Rectum (Etude Clinique. Traitement resultats Eloignes). Masson Et. Cie. Editeurs 1934.

(57) *Hartman.*—Chirurgie du Rectum. Paris, Masson. 1931, p. 398.

(58) *Miles, W. E.*—Rectosigmoidectomy as method of treatment for Procidentia recti Proc. R. Soc. M., Lond., 1932, 26:1445.

(59) *Tood, T. W.*—Anatomical Considerations in the Rectal Prolapse of infants. Ann. Surg. 71:163, 1920.

(60) *Pemberton,* citado por Altemeier.

(61) *Moschkowitz, A. V.*—Surg. Gyn. Obst; 15:7, 1912.

(62) *Bacon, H. E.*—Complete Rectal Prolapse or Procidentia Geriatrics, 1956, 11:201.

(63) *Lenormant.*—La Colopexie, Contribution a l'etude thérapeutique du Prolapsus du Rectum. Rev. de Chirurgie, 1907.

(64) *Binkley, G. E.*—"Segmental resection for Recto-sigmoid Cancer." The Surgical Clinics of North America, pp. 453-460, April 1953.

(65) *Cruweilhier,* citado por Carrasco.

(66) *Ham, Arturo W.*—Tratado de Histología. Tercera Edición, 1958. Editorial Interamericana.

(67) *Orr, T. G.*—Suspensión operation for Prolapse of Rectum, T. Ann. Surg., 1947, 126:833.

(68) *Azpuru, C. E.*—Estado actual del Tratamiento Quirúrgico del Prolapso Rectal en el Adulto. Trabajo presentado al V Congreso Nacional de Medicina de Guatemala. Revista del Colegio Médico de Guatemala, Junio 55, Vol. VI, Nº 2.

(69) *Azpuru, C. E.*—Rectosigmoidectomía: su uso actual en el Cáncer y otras enfermedades. Revista del Colegio Médico de Guatemala, Vol. VI, Sbre. 55, Nº 3, pp. 245-250.