VERSIDAD DE SAN CARLOS DE GUATEMALA

FACULTAD DE CIENCIAS MEDICAS

L USO DE MATERIALES ACRILICOS EN LAS PERDIDAS OSEAS DEL CRANEO

TESIS

sentada a la Junta Directiva de la Facultad de ncias Médicas de la Universidad de San Carlos de Guatemala ,

por

JULIO CESAR LOPEZ ESTRADA

en el acto de su investidura de:

MEDICO Y CIRUJANO

Guatemala, noviembre de 1964.

PLAN DE TESIS

INTRODUCCION

- MATERIALES USADOS PARA REPARAR PERDIDAS OSEAS DEL CRANEO

.- LOS MATERIALES ACRILICOS

.- PRESENTACION DE CASOS

.- DIAGNOSTICO

I.- TRATAMIENTO DE LAS PERDIDAS OSEAS DEL CRANEO

II.- RESULTADOS

III.-CONCLUSIONES

X.- BIBLIOGRAFIA

INTRODUCCION

Es indiscutible el enorme valor que repre
la protección del noble tejido encefálico,
as injurias externas. Como órganos cen-
del organismo humano, la naturaleza ha
do su defensa a una resistente capa ósea,
es el cráneo. Sin embargo, no por eso es
res de lesiones severas que a diario ve-
en nuestros hospitales y centros de aten-
médica. Merecen especial mención los
atismos craneanos de varias causas, que
cen finalmente, en algunos casos, a la des
ión y eliminación de fragmentos de hueso.
r proporción representan las pérdidas de
ancia ósea por infección primaria sin trau
mo previo, la ausencia parcial congénita o
tirpación quirúrgica por tumor óseo.

En la presente exposición, revisaremos al
s casos de pérdidas óseas del cráneo, de e-
istintas causas, en pacientes que se han
ntado al Servicio de Neuro-Cirugía de Hom
del Hospital General, y un caso del Hospi-
oosevelt, desde 1954 a esta parte. Así tam
se hará una descripción de su tratamiento
l uso de acrílicos como materiales de re-
trucción. Brevemente se mencionarán o-
materiales que han sido usados como próte
sea del cráneo, de los cuales no tenemos

mayores conocimientos que los proporcionados por algunos reportes de la literatura médica.

Debemos aclarar que no se toman en consideración las lesiones propiamente del cuero cabelludo, del cual se encuentran importantes estudios y técnicas de reconstrucción, que pertenecen más bien, a la especialidad del cirujano plástico.

Creo necesario dejar constancia de que la bibliografía es pobre, por la dificultad que se ha tenido en obtener obras o escritos relacionados con el trabajo que se presenta.

II

MATERIALES USADOS EN LAS PERDIDAS OSEAS DEL CRANEO

jertos de Hueso

Estos pueden ser autógenos o bien obteni-
s de bancos de huesos. Una de las áreas de
nación de injertos autógenos es la cresta ilía
, esta fuente es preferida por proveer mu-
os contornos y ser moldeable; además es útil
uando el defecto es de la curva lateral del fron
l ya que el ileon tiene una curva similar. O-
a fuente de donación es la tibia que puede pro
orcionar hasta un tamaño de 12 a 15 centímetros
largo por 0.5 de grueso. En niños el injerto
mado de la costilla es la técnica de elección,
obtiene hueso suficiente que se regenera y
uede usarse una segunda vez como injerto. De
s bancos de huesos también puede obtenerse
aterial, principalmente costillas; pero no dan
n buen papel cosmético, no se vascularizan co
o los huesos autógenos y el peligro de infec-
ión es mayor que con fragmentos óseos fres-
os del ilíaco o la tibia. Podemos agregar tam
ién que en los últimos años se ha introducido
l hueso de feto de ternero como material de in
erto.

Materiales Metálicos y de Plástico

Las craneoplastías con materiales metá-

licos se han hecho por mucho tiempo; el oro, la plata, el aluminio, el platino, el acero inoxidable y el vitalio han sido usados. En gran parte han sido sustituídos por el tantalio, que es ligero, fuerte y maleable. Tienen la desventaja las placas de tantalio de ser termoconductores y opacos a los Rayos X, obscureciendo las radiografías de estudio posterior. Los materiales acrílicos, de los cuales nos ocuparemos más adelante, fueron desarrollados desde antes de la segunda guerra mundial; tienen las características de ser ligeros, no conductores del calor y son transparentes a los Rayos X.

III

LOS MATERIALES ACRILICOS

os Históricos

El ácido acrílico del cual derivan todas resinas acrílicas, fue dado a conocer por tenbacher en 1843. Frankland y Duppa prearon el primero de los ésteres en 1865. Limann polimerizó el ácido arílico bajo la inencia de la luz en 1872. Caspary y Tollens pararon nuevos ésteres en 1873. Fueron im y Von Peckmann en 1901, quienes indica su uso industrial. Interrumpidas las invesaciones sobre este campo durante la primera rra mundial, se reiniciaron a partir de 1920, gando a obtenerse el acrílato metílico en 1927 u producción comercial en gran escala en 31. A Hill se debe haber polimerizado el mecrilato metílico monomérico en 1931.

mposición Química

Las resinas acrílicas autopolimerizables gan a obtenerse por las siguientes reacciones:

La glicerina o propanotriol calentada en resencia de substancias deshidratantes (ejemo el $HKSO_4$), por pérdida de dos moléculas de

agua, se convierte en el aldehido propenal o acroleína.



Propanotriol o glicerina — Propenal o Acroleína

Esta función aldehido por oxidación, se transforma en el carboxilo (COOH) ácido acrílico o propenoíco.

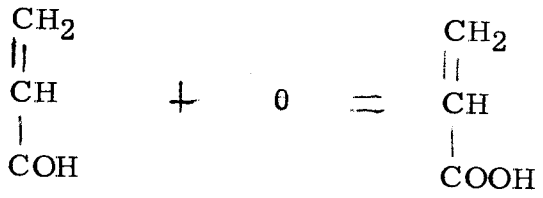

Propenal o Acroleína — Acido acrílico o Propenoíco.

En la substitución del segundo H por un radical metilo, se obtiene el ácido metil acrílico o metacrílico.

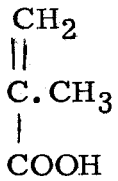

Acido metil acrílico.

Si reacciona este ácido con un alcohol, da un éster, por substitución del H de la función carboxilo (COOH) por un radical metilo.

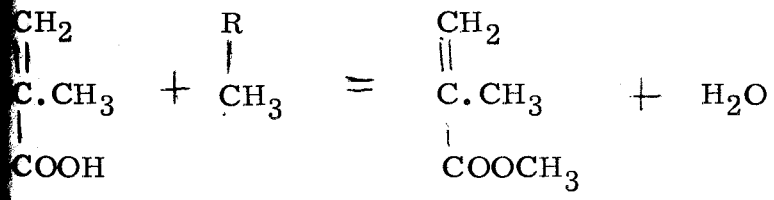

Acido Metil Acrílico — Alcohol — Metacrilato de metilo. — Agua

Polimerización

Es un fenómeno químico que consiste en hacer posible el paso de estado líquido a sólido, encadenando unas moléculas con otras, dando como resultado una substancia de igual composición elemental, pero de un peso molecular más elevado. En el caso especial de los acrílicos que nos interesa, las moléculas del meta

crilato de metilo líquido se hallan al estado libre, al cual se denomina monómero. Al sufrir el fenómeno de polimerización, sigue siendo químicamente metacrilato de metilo; pero con un peso molecular mayor y múltiplo del primero. A la substancia así obtenida se llama Polímero.

La polimerización sólo tiene lugar en hidrocarburos no saturados, es decir, cuando se encuentra una doble ligadura entre dos de los carbonos del monómero que puede desdoblarse.

Comercialmente las resinas acrílicas se presentan en forma de un polvo y un líquido. El líquido (Monómero) no es más que el metacrilato de metilo al que se ha adicionado un inhibidor de la polimerización (hidroquinona, pirogalol). El polvo (Polímero) es también metacrilato de metilo; pero ya polimerizado, es decir, es un polimetacrilato de metilo preparado en forma de pequeñas esferas o espículas, al cual se le adiciona lo siguiente: un agente capaz de proveer los radicales libres (peróxido benzoíco), sustancias colorantes y ocasionalmente un plastificante como el ftalato de butilo.

Son numerosos los productos comerciales derivados de los acrílicos, siendo las técnicas de preparación en algunos de ellos muy especiales. El principal objetivo al preparar la mezcla es humedecer con el líquido todas las partículas del polvo. En general la proporción adecuada es de 1 gramo de polvo y 1 cc. de líquido.

...cnica de Preparación de una Placa de Acrílico

En un vidrio colocamos la cantidad necesa-
...a de polvo como para reparar con ligero exce-
... el defecto óseo del cráneo. Con una espátula
...ecuada, dividimos el polvo en dos porciones
...endo una mayor. A la porción mayor le hace-
...os una depresión o cráter en su centro y le va-
...os agregando el líquido gota a gota, hasta su to
...l saturación. Al ir agregando el líquido se va
...lpeando suavemente la mezcla con la espátula
...sta obtener una buena saturación. Si no se ha
...grado esto por exceso de líquido, se agrega pol
...o de la otra porción que se ha dejado con esa in-
...nción.

La mezcla obtenida pasa por varios perío-
...os los cuales son:

...- Período arenoso
...- Período filamentoso
...- Período plástico
...- Período elástico
...- Período rígido

...S. CIENCIAS MEDICAS - BIBLIOTECA - GUATEMALA

A medida que va efectúandose el proceso
...uímico, el material va alcanzando temperaturas
...levadas (80 a 90 grados), que puede representar
...n peligro de quemaduras de las manos para
...uien prepara la mezcla. Es en el período plás-
...ico cuando se moldea la placa de acrílico que se
...abrá de utilizar en la Craneoplastía; dándole el
...amaño, forma y curvatura adecuada. Se proce-
...e luego de haber alcanzado el período rígido, a
...racticar agujeros en la placa para hacerla más

liviana y favorecer la fijación de la placa en el cráneo al llenarse esos agujeros de tejido conectivo. Después de haber sido adecuadamente pulida hasta alcanzar un grosor de tres a cuatro milímetros y hacerle un bisel en su borde que rebase ligeramente el defecto, está preparada para ser colocada.

IV
PRESENTACION DE CASOS

Caso No. 1

R.G.M. de 25 años de edad, de sexo masculino, oficinista. Consulta inicialmente al Hospital General en mayo de 1957 por herida supurada de la región parieto-occipital izquierda, recibida con arma cortocontundente días antes. Se comprobó radiológicamente fractura con hundimiento del cráneo en otro hospital. Por el trauma severo con pérdida de substancia cerebral, desarrolló una hemiplejía derecha y destrucción ósea por un proceso infeccioso en la región parieto-occipital izquierda. Resuelto el problema de infección de la región mencionada, se practica la craneoplastía por primera vez el 8 de agosto de 1958. Una semana más tarde hubo que extraerle la placa de acrílico por infección de la operación. Reingresa al servicio en 1963, para ser colocada nuevamente la placa con fecha 29 de agosto, esta vez con resultado muy satisfactorio.

Caso No. 2

E.E. de L. de 42 años de edad, de sexo femenino, oficios domésticos.

Paciente ingresa en agosto de 1959, refiriendo que desde 6 años antes, ha notado la presencia de una tumoración en la cabeza, de creci

miento lento, de consistencia dura y no dolorosa. Al examen físico se comprobó su presencia en la región parietal derecha, la cual no se encuentra adherida al cuero cabelludo y con las características anteriormente mencionadas. El 1°. de septiembre se hizo una craneotomía con resección de osteoma de la región parietal derecha. En enero de 1960 reingresa para craneoplastía en la región con pérdida de substancia ósea por resección del osteoma. Días más tarde tuvo que extraerse la placa de acrílico, ya que por fijación defectuosa se deslizó en el cráneo.- La paciente no ha vuelto al servicio para un nuevo intento quirúrgico.

Caso No.3

A.L.C. de 23 años de edad, de sexo masculino, Maestro de Educación Primaria.

Refiere el paciente que en el mes de enero de 1963, le apareció espontáneamente una tumoración en la región frontal derecha; consultó a un facultativo quien practicó una punción que dió sangre, considerando la afección como un hematoma. A la semana siguiente reapareció la tumoración, siendo tratado esta vez con incisión y drenaje. Una biopsia tomada de la lesión reportó lo siguiente: "tejido fibroso cicatriceal y proceso inflamatorio crónico con área de necrosis purulenta". El estudio radiológico reportó lo siguiente: "se observa zona de mayor radio-transparencia en la región frontal con destrucción ósea, perfectamente delimitable compatible con

eitis". Se concluyó finalmente que había una rdida de substancia ósea frontal por un proceso de osteomielitis. En mayo de 1963 tuvo lugar una secuestrectomía frontal y un año más rde se le colocó la placa de acrílico para corregir el defecto óseo.

aso No.4

R.R.U.F. de 32 años de edad, de sexo masculino, piloto automovilista.

Paciente con historia de haber sufrido en 960 un traumatismo del cráneo con hundimiento del mismo en la región frontal, además presenta crisis convulsivas generalizadas con pérdida de la conciencia, a cada uno o dos meses.- l examen físico reveló ausencia de hueso en una gran extensión de la región frontal, que permite la apreciación del latido cerebral. Fue operado el 20 de julio de 1963, para efectuar plastía del cráneo de la región frontal con placa de acrílico.

aso No.5

F.R.M. de 18 años de edad, de sexo masculino, estudiante.

Refiere el paciente que el día 18 de abril e 1961, fue atropellado por un automóvil, sufriendo varias fracturas, una de ellas en el cráneo, por lo que fue hospitalizado en estado incon

ciente e intervenido de urgencia. En la inter vención tuvo que eliminarse fragmentos de hu so, quedando con una pérdida de la región pa rietal derecha. La palpación del cráneo reve ló una zona hundida de 5 cm. de anchura por 1 de largo en la región mencionada anteriormen te. También se demostró la presencia de un hemiparesia izquierda. Se efectuó la correc ción del defecto óseo en septiembre de 1963.

Caso No.6

M.A.D. de 7 años de edad, de sexo fem nino.

Ingresó en marzo de 1964 con historia de que desde veinte días antes presentaba cuadro febril nocturno, sudoración, decaimiento y ano rexia. Días más tarde presentó cefalea inten sa, vómitos y pérdida de la fuerza muscular en el miembro superior e inferior derechos. El e xamen físico comprobó la presencia de una he miparesia derecha que dificultaba la marcha. Se observó separación de suturas con hiperten sión intracraneana y el estudio arteriográfico carotideo izquierdo reveló la presencia de una masa que ocupaba la región parietal izquierda. Fue intervenida con la impresión clínica de un tuberculoma de localización parietal izquierda, con fecha 11 de abril de 1964, practicándose u na craneotomía parieto-temporal izquierda y re sección del tuberculoma. Durante el acto ope ratorio se produjo un edema cerebral severo impidiendo la restitución del colgajo óseo que

se decidió resecar. Para corregir la pérdida de substancia ósea, fue intervenida nuevamen te el 11 de septiembre colocándole una placa de acrílico.

Caso No.7

F.H.C. de 41 años de edad, de sexo mas culino, obrero.

El paciente ingresa refiriendo que des de hace varios años, ha notado marcada defor midad de la cara en el lado derecho de la re gión frontal, que cada vez se hace más mani fiesta. El examen de la región comprobó esa deformidad, con depresión frontal y pronuncia miento del arco supraorbitario derecho. Se - diagnosticó una leontiasis ósea, prácticandose una resección de la deformidad ósea frontal en 1953. El 4 de mayo de 1954 se le colocó la pla ca de acrílico. Al paciente se le ha podido se guir viendo por varios años, siendo el estado - de la operación bastante bueno.

Caso No.8

M.A.C. de 13 años de edad, de sexo mas culino.

El paciente ingresó con sintomatología de una hipertensión intracraneana, probablemente secundaria a neoformación de la silla turca. - Fue intervenido, encontrando como hallazgo -

quirúrgico secuelas meningíticas (aracnoiditis severa de la región opto-quiasmática). En el post-operatorio el colgajo óseo tenía tendencia a deprimirse en el cráneo; se levantó en dos ocasiones fijándolo con alambre, pero el resultado fue malo. Meses más tarde se presentó el paciente con el colgajo completamente deprimido con un cuadro completamente antiestético. Se le colocó una placa de acrílico con un resultado muy satisfactorio.

Caso No. 9

M.T.R.L. de 7 años de edad, de sexo masculino.

El paciente tuvo varios ingresos a los servicios de Pediatría por diferentes afecciones, como procesos diarréicos, deshidratación, estomatitis, y presencia de manchas café con leche en regiones del cuerpo. Como un hallazgo de examen físico, se encontró que en la región occipital izquierda presentaba una ausencia de hueso de unos 6 centímetros de diámetro, por donde hacía prominencia una tumoración pulsátil, que permitía deprimirse con el dedo. Obtuvimos la información de que la deformidad la presentaba desde su nacimiento. Los estudios radiológicos comprobaron la afección, como una ausencia parcial congénita del occipital. se procedió a su intervención el 14 de agosto de 1964 con la intención de corregir el defecto óseo. Lamentablemente durante el acto quirúrgico al exponer la malformación, el paciente presentó paro cardíaco, del cual no logró recuperarse.

V

DIAGNOSTICO

No ofrece ninguna dificultad el diagnóstico de las pérdidas de substancia ósea del cráneo. Tiene importancia el antecedente de una intervención quirúrgica con resección de hueso del cráneo por traumatismo, infección o tumor óseo. En las brechas congénitas, el hecho de tener una deformidad desde el nacimiento, lógicamente, debe tomarse en consideración. Al examen físico del cráneo, la simple inspección puede ser suficiente para reconocer el defecto óseo, que ha de acompañarse siempre de la palpación. La radiología es valiosa en todos los casos, demostrando áreas de mayor radio-transparencia.

De esta manera logramos formarnos una impresión del estado del cuero cabelludo, localización y extensión del defecto, y posibilidad de recuperación estética.

VI

TRATAMIENTO

Generalidades

Debemos considerar en general como los factores que entran en juego en una craneoplastía, a los siguientes: condiciones del cuero cabelludo, el tamaño del defecto, el tipo y localización de la herida, el material de reconstrucción que se usa, las facilidades para moldearlo y el juicio artístico del cirujano.

En qué tiempo se practica una Craneoplastía en presencia de infección? La mayoría de Neuro-cirujanos creen que es necesario tener el cuero cabelludo y el hueso libre de infección por un tiempo mínimo de seis meses previos a la reparación del defecto; aunque algunos reportes publicados dan éxito de Craneoplastías en presencia de infección con el uso de grandes cantidades de antibióticos. En uno de nuestros casos tuvo lugar la reparación pasados 12 meses de la infección y en otro se llevó a cabo 5 años más tarde.

Algunos autores describen la Craneoplastía efectuada en dos tiempos; en la primera operación se toma el molde del defecto y en la segunda se inserta la placa. En nuestro Servicio la intervención se hizo en un solo tiempo,

habiéndose fabricado la placa de acrílico con bastante anticipación, cuando por palpación, estudios radiológicos o moldeo del defecto sobre el cuero cabelludo, puede tomarse idea de la forma y tamaño del mismo. En otros casos la placa de acrílico se hizo en pleno acto quirúrgico al exponerse el defecto.

La anestesia usada en todos los pacientes ha sido la general con intubación endotraqueal.

Técnica Operatoria

Las incisiones sobre el cuero cabelludo dependen de la localización de la pérdida ósea, debiendo hacerse con la intención de que haya un aporte vascular adecuado y de preferencia a través de cicatrices operatorias anteriores y que las suturas de piel no queden inmediatamente sobre la prótesis.

Se levanta el colgajo del cuero cabelludo, disecándose hasta dejar expuestos los bordes del defecto. El periosteo es reflejado hacia afuera. Se practican agujeros de trepanación sobre el borde del cráneo en un número promedio de cinco, teniendo la precaución de introducir un instrumento protector entre el cráneo y el cerebro para impedir la lesión de este órgano al penetrar la fresa perforadora. Se coloca la placa de acrílico, la cual se fija de los agujeros practicados en el cráneo a los agujeros que ya tiene esa misma placa, por medio de alambres

de acero inoxidable que se anudan conveniente-- mente. Se hace el cierre del colgajo blando en dos planos con seda.

VII

RESULTADOS

Los resultados de los casos presentados - n sido bastante satisfactorios, habiéndose lle do a cabo la corrección del defecto con placas acrílico en ocho casos de ellos. El caso No. a quien no fue posible colocarse la prótesis - r un paro cardíaco durante el acto quirúrgico, presenta por información simplemente, ya - e consideramos interesante mencionarlo por - escasa frecuencia en nuestro medio de las - echas óseas congénitas.

Las causas de pérdidas de substancia ó- a del cráneo, fueron:

raumatismo craneano no asociado infección.....2 casos

raumatismo craneano asociado a fección.....1 caso

fección primaria ósea (osteomie- itis) sin traumatismo previo.....1 caso

mposibilidad de restituir el colga- ó óseo por edema cerebral.....1 caso

estitución del colgajo óseo defec- oso .....1 caso

umores óseos..... 2 casos

VII

RESULTADOS

Los resultados de los casos presentados - n sido bastante satisfactorios, habiéndose lle do a cabo la corrección del defecto con placas acrílico en ocho casos de ellos. El caso No. a quien no fue posible colocarse la prótesis - r un paro cardíaco durante el acto quirúrgico, presenta por información simplemente, ya - e consideramos interesante mencionarlo por - escasa frecuencia en nuestro medio de las - echas óseas congénitas.

Las causas de pérdidas de substancia ó- a del cráneo, fueron:

raumatismo craneano no asociado infección.....2 casos

raumatismo craneano asociado a fección.....1 caso

fección primaria ósea (osteomie- tis) sin traumatismo previo.....1 caso

nposibilidad de restituir el colga- óseo por edema cerebral.....1 caso

estitución del colgajo óseo defec- oso .....1 caso

umores óseos..... 2 casos

La relación entre ambos sexos de los casos es tudiados, fue:

Pacientes de sexo femenino ..... 2 casos

Pacientes de sexo masculino ..... 6 casos

La edad de los pacientes fue:

Entre 0 y 10 años ..... 1 caso

Entre 11 y 20 años ..... 2 casos

Entre 21 y 30 años ..... 2 casos

Entre 31 y 40 años ..... 1 caso

Entre 41 y 50 años ..... 2 casos

Las complicaciones post-operatorias fueron:

Infección de la operación ..... 1 caso

Deslizamiento de la placa ..... 1 caso
(por fijación defectuosa)

Resultado satisfactorio ..... 6 casos

La relación entre ambos sexos de los casos estudiados, fue:

Pacientes de sexo femenino ..... 2 casos

Pacientes de sexo masculino ..... 6 casos

La edad de los pacientes fue:

Entre 0 y 10 años ..... 1 caso

Entre 11 y 20 años ..... 2 casos

Entre 21 y 30 años ..... 2 casos

Entre 31 y 40 años ..... 1 caso

Entre 41 y 50 años ..... 2 casos

Las complicaciones post-operatorias fueron:

Infección de la operación ..... 1 caso

Deslizamiento de la placa ..... 1 caso
(por fijación defectuosa)

Resultado satisfactorio ..... 6 casos

Caso No.3: A.L.C., 23 años, presentaba una pérdida de substancia ósea frontal por Osteomielitis.

Vista del Control post-operatorio del Caso No. 3

Caso No. 6: M. A. D. de 7 años, con pérdida de substancia ósea parieto-temporal, por imposibilidad de restituir el colgajo óseo en edema cerebral operatorio.



Placa de Acrílico colocada en el Caso No. 6



Vista del Control Pos-operatorio del Caso No. 6

aso No. 7: F. H. C., 41 años, con pérdida de ubstancia ósea fronto-parietal derecha, por reección en Leontiasis ósea.

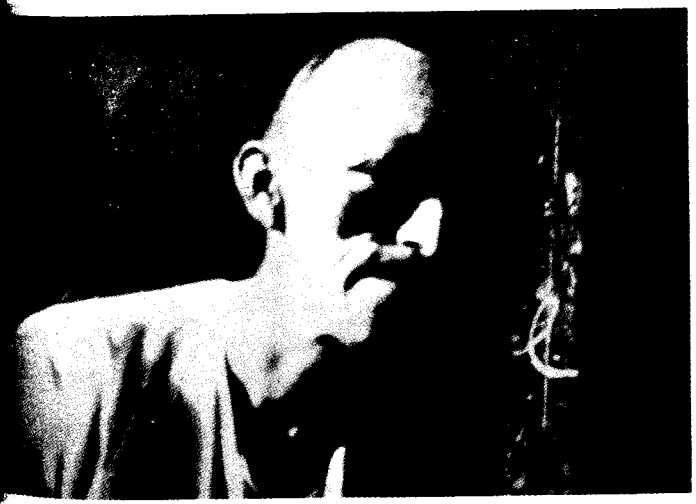

Vista de Control Pos-operatorio en el Caso No. 7

Vista de Control en Caso No.7 diez años más tar de de ser operado.

Caso No.8: M.A.C. de 13 años, con hundimien to óseo post-operatorio.

Fotografía de la placa de acrílico colocada en el Caso No.8, durante el acto quirúrgico.

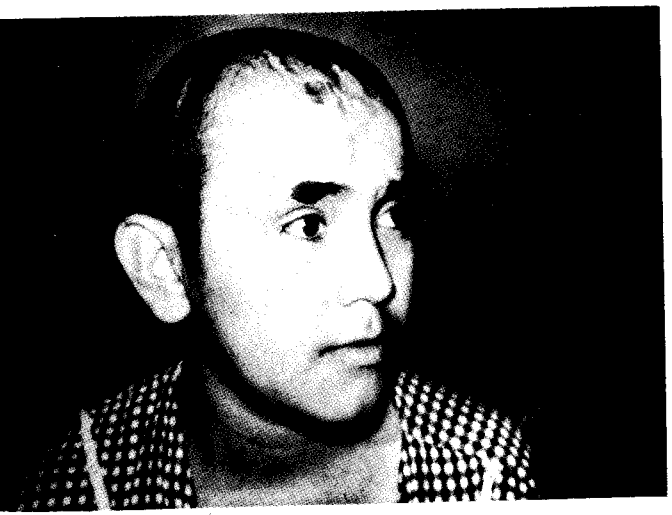

Vista de Control post-operatorio en el Caso No. 8.



Dibujo que representa la técnica operatoria en una Craneoplastía.

VIII

CONCLUSIONES

- Se revisan nueve casos de Pérdidas de Substancia Osea del cráneo, en quienes se han practicado reconstrucciones plásticas del mismo, del Servicio de Neuro-Cirugía de Hombres del Hospital General y del Hospital Roosevelt.

.- Las Pérdidas Oseas han sido debidas a: traumatismos, infecciones, tumores óseos, imposibilidad de restituir el colgajo óseo por edema cerebral severo en operaciones de este órgano, y brechas óseas de naturaleza congénita.

.- Las intervenciones practicadas se han hecho con el primordial objeto de proteger el cerebro y con un fin estético.

.- Los materiales acrílicos han sido usados en este tipo de cirugía reconstructiva, con buena tolerancia de parte del paciente, hasta por un tiempo de diez años como en uno de los casos presentados.

5.- La técnica operatoria de la Craneoplastía es sencilla, ya que en nada se comprometen las estructuras encefálicas subyacentes.

6.- Las principales molestias post-operatorias han sido, la infección y el deslizamiento de la placa de acrílico por fijación defectuosa.

7.- Los acrílicos, en relación a los demás materiales de prótesis ósea del cráneo, tienen un precio económico mucho más favorable.

Julio César López Estrada

Dr. Carlos de la Riva P.
Asesor

Dr. Antonio Arreaga
Revisor

V°.B°.-

Dr. Carlos Armando Soto
Secretario

Imprímase:

Dr. Carlos M. Monsón M.

IX

BIBLIOGRAFIA

1.- Kahn E.A., Bassett R.C., Schneider R.C., Crosby, E.C.- Correlative Neurosurgery, 1955.

2.- Kazanjian V.H., Converse J.M.- The Surgical Treatment of Facial Injuries.

3.- Moreyra Bernan L.E. y Ledesma M.P.- Acrílicos autopolimerizables endobucales, 1959.

4.- De la Riva, Dr. Carlos.- Comunicación personal.

5.- Texton, Un material obturante resinoso autopolimerizante. Revista publicada por S.S. White M.F.G. Co., Philadelphia, U.S.A. 1952.

6.- Davis L.- Principles of Neurological Surgery.