UNIVERSIDAD DE SAN CARLOS DE GUATEMALA

FACULTAD DE CIENCIAS MEDICAS

MOLA HIDATIDIFORME

Estudio Preliminar en el Hospital Roosevelt

T E S I S

Presentada a la Junta Directiva de la Facultad de Ciencias Médicas de la Universidad de San Carlos de Guatemala

por:

CARLOS ALBERTO VETTORAZZI VASQUEZ

En el acto de su investidura de

M E D I C O Y C I R U J A N O

FACULTAD DE CIENCIAS MEDICAS - BIBLIOTECA - GUATEMALA

Guatemala, Julio de 1964.

PLAN DE TESIS

1) GENERALIDADES

Historia
Incidencia
Etiología y Sintomatología
Anatomía Patológica y Diagnóstico
Pronóstico y Complicaciones
Tratamiento.

2) ESTUDIO ESTADISTICO

Incidencia
Consideraciones Pre-Natales.
Edad y Paridad
Conducta Hospitalaria
Motivo de Ingreso - Edad de Embarazo - Diagnóstico de Ingreso
Resolución del Caso
Complicaciones
Controles Posteriores.

3) PRESENTACION DE UN CASO DE MOLA EMBRIONADA

4) CONCLUSIONES

5) BIBLIOGRAFIA.

GENERALIDADES

HISTORIA

La mola hidatidiforme se ha conocido desde hace siglos. Los antiguos Griegos la conocían. Es probable que algunas de las sorprendentes historias de partos múltiples, con la descarga de docenas o centenares de supuestos huevos o embriones, fueran en realidad casos de mola hidatidiforme. La naturaleza y el origen de estos tumores fue durante mucho tiempo debatida. No fue nada difícil ver la relación entre mola hidatidiforme y el corion, porque ambos tienen una disposición vellosa, por consiguiente, el origen fetal de la mola hidatidiforme se admitió pronto.

Los antiguos autores llamaban mola a toda masa que, desarrollada dentro del interior del útero era expulsada, confundiendo con este nombre otros productos como restos de placenta retenidos después de abortos, fibromas o pólipos. Involucraban también como variedades de molas a las carnosas, vesiculares y acuosas. Poco a poco el nombre de mola se ha ido reservando al desarrollo, dentro del útero, de vesículas en las cuales se ha buscado desde hace tiempo la patogenia.

Reigner de Graaf (1678) admitió que estas vesículas eran de huevos no fecundados. Otros autores (Ruysch, Albimus) piensan que se deben a una alteración del huevo.

Mme. Boivin, MM Velpeau, Desormeax, demostraron que se debía a una enfermedad de las membranas del huevo. Ch. Robin lo atribuye a una hidropesia de las vellosidades coriales. De estas investigaciones Virchow concluye que se derivan de un Mixoma de las vellosidades coriales, de una verdadera hiperplasia del tejido mucoso que existe en el estado normal de cada vellosidad. La mola sería así constituída por una degeneración quística de las vellosidades coriales, resultado de una hipertrofia del tejido mucoso; éste sería un mixoma de placenta. Esta teoría fue combatida por H. Mueller, para quien la mola resulta de una proliferación del epitelio de las vellosidades coriales; y por Ercolani, quien insiste sobre la neoplasia de este epitelio.

Marchand no considera la mola como un mixoma, sino como un tumor epitelial, y cree que la modificación más importante es aquella de las partes epiteliales que podrían producir una alteración hidrópica del tejido celular del corion.

INCIDENCIA

La incidencia o frecuencia de la mola hidatidiforme en relación a embarazos normales es muy variable en diferentes partes del mundo. Según Williams es del 1 por cada 2,000 embarazos. A J. Guiroy y Koremblit encontraron 0.46 por 100 entre 2,145 partos. Según Reid, la incidencia en muchas clínicas es de 1 por cada 2,000 embarazos. Por razones inexplicables, la incidencia de la mola hidatidiforme es más alta en Oriente, especialmente en China, las Filipinas y Malaya, donde la frecuencia es cuatro veces más alta y según otros autores, hasta 10 veces más alta que en otras partes del mundo. Según Novak, la frecuencia es de 1 caso por cada 2,500 embarazos.

Aunque la etiología es aún desconocida, algunos estudios epidemiológicos han dado alguna luz sobre el asunto. Los estudios llevados a cabo en el Proyecto Conjunto de Estudio de Coriocarcinoma y Mola Hidatidiforme, en Asia por Acosta; Sison en las Filipinas; por King en Hong Kong y Hasegawa en el Japón, encontraron alta incidencia de Mola en pacientes multíparas y de edad avanzada con mal nutrición, en contraste con otros países con niveles de vida altos, en que la incidencia de mola es relativamente baja. Se ha hecho énfasis en la importancia de los estudios epidemiológicos de mola hidatidiforme, con la esperanza de que los resultados podrían llevar hacia los factores que rodean la etiología de esta enfermedad, más que a los factores de raza,, patología ovárica o aberración de cromozomas. Es importante también el estudio de diferentes grupos sociales, ,entre la misma ciudad, porque estos estudios podrían explicar algunas discrepancias de trabajos hechos en América Latina en relación a incidencia de mola, tales como la frecuencia variada encontrada por Fernández en Brasil, de 1 mola por 1071 embarazos, Cabrera en Chile de 1 por 829, Aramburu en Guatemala con 1 en 670 y Fernández Doblado en México con 1 en 400.

Es probable que se hagan más errores de diagnóstico en relación a otras enfermedades del embarazo y que a ello se deba en parte la variabilidad en la incidencia.

Se ha dicho que las multigrávidas están más propensas a la enfermedad que las primigrávidas. Se han encontrado molas en mujeres de más de 50 años de edad. Es notable el aumento que reportan algunos autores en la frecuencia después de los 35 años, si se considera el número relativamente pequeño de embarazos que hay en este período de la vida.

Hertig y Edmonds estudiaron 1027 huevos abortados espontáneamente y hallaron degeneración hidatidiforme en 40% de los casos. Había también huevos patológicos (47.4% del número total de huevos). En este grupo la degeneración hidatidiforme fue de 66.9 por ciento. Estos autores señalaron que la degeneración hidatidiforme probablemente comienza aproximadamente en la quinta semana de la gestación, que es la época en que debe principiar a funcionar la circulación fetal.

No hay duda que el embarazo molar es mucho más frecuente en los abortos que en los partos.

En 1963, se encontraron 53 casos de mola hidatidiforme en el Hospital General de México, sobre un número de 5890 partos normales; 2,164 abortos y 1930 casos de complicaciones prenatales; es decir una incidencia de 0.53 por ciento, o una mola por cada 200 embarazos. En este mismo estudio se encontró un porcentaje de edad de 26 años, y el 40.5 de las pacientes estudiadas estaban en la 3a. década de la vida. Con respecto a paridad, una tercera parte correspondía a primigestas y 2 terceras partes a multíparas. Se observó que entre primigestas y secundigestas comprendidas entre la 2a. y 3a. década de la vida, formaban más del 50% de los casos. Encontraron 4 casos en que se había repetido el embarazo molar, 2 casos de 2 repeticiones, 1 caso de 3 y un caso de 11 repeticiones, este último es extraordinario. Según los autores mexicanos, la edad avanzada y la multiparidad no deben considerarse como factores etiológicos de la mola, sino que debe buscarse factores como la desnutrición y la baja condición de vida.

Acosta ha reportado la asociación de mola con mala nutrición y con tuberculosis pulmonar.

Frecuencias en varios países según distintos autores, en orden decreciente de incidencia.

Autor	País	Incidencia	%
Novak	EE.UU.	1: 2,500	0.04
Hertig y Sheldon	EE.UU.	1: 2,062	0.05
Mueller y Lapp	EE.UU.	1: 1,349	0.07
de Snoo	Holanda	1: 1,200	0.08
Fernández	Brasil	1: 1,071	0.09
Cabrera	Chile	1: 829	0.12
Aramburu	Guatemala	1: 670	0.14
King	China	1: 530	0.18
Brindean	Francia	1: 500	0.20
Fernández Doblado	México	1: 400	0.25
Karzavina	Rusia	1: 333	0.30
Hasegawa	Japón	1: 232	0.43
Hosp. Gral. México.	México	1: 200	0.50
Acosta Sison.	Filipinas	1: 173	0.59

ETIOLOGIA

Poco se sabe de ella. Antes se creía que la mola hidatidiforme era una lesión degenerativa y no neoplásica, según indican los nombres que se le daban, como mixoma del corion, y degeneración quística del corion.

Marchand en su estudio clásico, publicado en 1895, comprobó que la proliferación del trofoblasto era la característica principal. Se puede considerar que la mola es una gestación patológica cuyo defecto primordial radica en el huevo. Según Hertig y Edmonds, una mola hidatidiforme típica deriva del huevo patológico en que no había embrión, o éste era señalado defectuoso desde el principio, y que por razones desconocidas no fue abortado en el período ordinario. Se creyó que el cambio hidatídico era un proceso degenerativo resultado de una Endometrititis, pero no se ha comprobado convincentemente esta teoría. Algunos autores piensan que los cambios expe-

rimentados en la desidua son secundarios y que el proceso tenga su primer origen en el mismo huevo. Otros, han pensado que se debe a una hiperfunción de la pre-hipófisis, ya que la titulación de gonadotropina coriónica es muy superior a la normal en los casos de mola hidatidiforme. Como consecuencia de experiencias en embrión de pollo se ha sugerido la posibilidad de la intervención de un virus. Se ha pensado también que la mola se origina a travez del desarrollo defectuoso de las vellosidades.

Más recientemente se considera que la degeneración hidatídica se debe a que la circulación de las vellosidades no se desarrolla normalmente y en ausencia de una buena circulación, el estroma de las vellosidades se vuelve edematoso y eventualmente forma estructuras quísticas. Una mola hidatidiforme por lo tanto, es la última fase de la historia natural de un óvulo híbrido, el cual no fue abortado a tiempo, sino que continuó creciendo y desarrollando el cambio hidatídico.

Todavía existen opiniones diferentes acerca de si la mola hidatidiforme se debe ver como una lesión degenerativa o neoplásica. Hertig y Mansell creen que la mola es un proceso degenerativo, aunque capaz de degenerar en neoplasia, ej.: coriocarcinoma, y que la causa directa del proceso hidatídico es, al parecer, una agenesis de las estructuras cardiovasculares del feto en conjunción con el funcionamiento del sistema vascular materno.

Acosta y autores mexicanos han pensado que la etiología de la mola debe buscarse en factores como la desnutrición y las bajas condiciones de vida de las pacientes que la padezcan.

SINTOMATOLOGIA

En sus primeros períodos, la mola hidatidiforme no tiene ninguna característica que la distinga de la gestación normal. Con la amenorrea aparecen los trastornos neurovegetativos gestacionales y es posible que sean más acentuados que de ordinario. En muchos casos llama la atención la presencia de albuminuria en una época en que no suele presentarse. En unas predomina el tialismo y la náusea, en otras los edemas, cefalea y las manifestaciones tóxicas que observamos comúnmente durante el 3er. trimestre de la gravidez.

Se ha llegado a pensar que la eclampsia y la hiperemesis coexisten con mola en el primer trimestre. El crecimiento del útero, más rápido que lo ordinario, se considera generalmente como signo importante de mola hidatidiforme, esto ocurre sólo en el 35% de los casos, con igual frecuencia el útero es de tamaño normal o aún menor de lo normal. Contrasta el hecho de que a pesar del volumen uterino, no se percibe el corazón fetal. Se ha descrito la presencia de un soplo materno pero carece de interés diagnóstico. Un dato concerniente y patognomómico, según algunos autores, de diagnóstico de mola, consiste en fases de crecimiento brusco, que alternan con otras fases de regresión del volumen uterino. Las primeras señalan la producción de hemorragias que disocian los paquetes vesiculares; las segundas, su organización progresiva. Así en razón de los citados cambios de volumen, se ha llamado al útero molar «útero en acordeón».

En un 95% de los casos se presenta hemorragia uterina, que comienza y termina de modo súbito y se repite con frecuencia variable. Generalmente sin algia o poco dolorosas. Su aparición es variable. Al-

gunas veces comienzan antes del aborto, generalmente intermitentes, durando varias semanas o meses. En algunas ocasiones, a la pérdida de sangre sigue la de líquido seroso. Con frecuencia hay anemia secundaria.

Ocasionalmente se expulsan vesículas hidatídicas. En la mola hidatidiforme es común la infección urinaria. Otro signo importante es la falta de movimientos fetales. Las pacientes generalmente se quejan de dolor de cintura o de sensación de pesantez, pero lo más frecuente es que manifiesten dolores en el hipogastrio semejantes a los del parto o de un aborto, pero menos intensos, los cuales se presentan durante el embarazo y se hacen más frecuentes y prolongados cuando se inicia el desprendimiento o la expulsión de la mola.

El útero de las pacientes con embarazo molar se presenta a veces bastante blando y flácido, o por el contrario, tenso, turgente, en donde la palpación no puede revelar el contenido intra-uterino.

Generalmente el proceso es de tipo caquetizante, encontrándose niveles de hemoglobina bajos y así mismo proteinuria. No es raro que las pacientes presenten desequilibrios electrolíticos por la hiperemesis, la hemorragia repetida, etc.

Por otra parte, algunas veces, cuando se trata de las llamadas molas muertas o inactivas, el útero decrese, se ausentan los signos clínicos y el cuadro dá más la impresión de un aborto frustrado.

No deben olvidarse las manifestaciones pulmonares, hepáticas, o renales consecutivas a migraciones a distancia, de tipo embólico o metastásico.

ANATOMIA PATOLOGICA Y CLASIFICACION DE LAS MOLAS.

Al examinar una mola recién expulsada se observa una masa de dimensiones variables, en la que en primer término llama la atención su consistencia gelatinosa o viscosa. El volumen es variable. Su superficie es blanquesina, grisásea, en parte recubierta de coágulos sanguíneos. En algunos casos, la masa está rodeada de una cápsula formada por la caduca. El elemento esencial de la mola es la vesícula, la cual es redonda u oval con un tamaño que varía desde menos de 1 mm. hasta más de 1 cm. de diámetro, de ordinario forman agrupaciones unidas a pedículos delgados que recuerdan racimos de uvas.

Histológicamente las vellosidades más pequeñas están llenas de un material mucoso y las más grandes tienen en su centro una cavidad quística conteniendo un líquido claro compuesto de mucina, agua, albúmina y sales. Es bajo en sodio y proteínas siendo aproximadamente de 123 mEqxl de sodio y de 1.0 gr. por 100 ml. de proteínas. Tiene una concentración alta de potasio y fósforo inorgánico. Algunas molas tienen en su centro una cavidad amniótica llena de líquido, conteniendo algunas veces un embrión, son las llamadas molas embrionadas, y cuando no tienen embrión molas huecas.

Según la extensión de la degeneración hidrópica de las vesículas, se habla de molas parciales; cuando existe una parte normal de placenta y molas completas o totales; cuando la degeneración hidrópica es total. En las molas parciales la supervivencia fetal es posible. Se ha observado casos de embarazo gemelar en que uno de los huevos era mola. De acuerdo a la sintomatología, la repercusión sobre el estado

FACULTAD DE CIENCIAS MEDICAS - BIBLIOT

de la madre y los exámenes de laboratorio, así como la dosificación de gonadotropina, se ha clasificado también a las molas en activas o muertas, también las molas se han clasificado según sus características microscópicas del producto examinado, así:

GRUPO 1. Benigno.

De nada a una ligera hiperplasia trofoblástica. Es similar a como se mira una vellosidad en un embarazo normal durante el primer trimestre. No hay mitosis en el Sincitio.

GRUPO 2. Probablemente benigno.

Ligera o moderada hiperplasia. Las mismas características del grupo 1, excepto por un mayor grado de hiperplasia del trofoblasto.

GRUPO 3. Posiblemente benigno.

Hiperplasia con ligera anaplasia. La mola demuestra cantidades variables de hiperplasia de los elementos trofoblásticos, con menos diferenciación y con ligera o definitiva anaplasia.

GRUPO 4. Posiblemente maligno.

Anaplasia moderada con hiperplasia. La mola revela marcada hiperplasia del cincitiotrofoblasto y del citotrofoblasto y una anaplasia moderada. El crecimiento abundante de estos tejidos difiere en proporción y en patrón histológico en cada espécimen.

GRUPO 5. Probablemente maligno.

Anaplasia marcada con hiperplasia. El trofoblasto demuestra marcada anaplasia y tiende a ser de una sola variedad primitiva.

GRUPO 6. Maligno.

Crecimiento trofoblástico exuberante, con anaplasia marcada. Hay excesiva hiperplasia del trofoblasto con anaplasia y evidencia de invasión endometrial.

En muchos casos de mola hidatidiforme se encuentran en los ovarios, quistes luteínicos múltiples, cuyo tamaño es variable, desde microscópico hasta 10 cm. o más de diámetro, la superficie de los quistes es lisa y a menudo de color amarillento, y está tapizada de células luteínicas. Se ha calculado la frecuencia de estos quistes asociados a la mola desde 25 hasta 60%, esta diferencia depende de las bases empleadas para su clasificación. Novak dice que la mayor parte de los ovarios que no presentan quistes luteínicos macroscópicos poseen cambios quísticos microscópicos e hiperreacción luteínica que a menudo abarca los elementos tecales y de la granulosa. Se cree que los quistes luteínicos resultan de la estimulación excesiva de las células luteínicas por la abundante gonadotropina coriónica secretada por el trofoblasto en proliferación. En general, la formación extensa de quistes suele asociarse con la mola hidatidiforme de mayor tamaño y con un largo período de estimulación. Los quistes experimentan regresión después de la expulsión de la mola y a la postre desaparecen. Estos quistes luteínicos generalmente bilaterales son, en efecto, un test biológico positivo in situ del embarazo, debido a la producción excesiva de gonadotropina coriónica. Algunas veces los quistes más grandes son palpables por vía abdominal varias semanas después del parto, El líquido de los quistes luteínicos es rico en gonadotropina coriónica, así como en estrógenos y progesterona. Si los tests biológicos del embarazo permanecen positivos después del período convencio-

nal (3 semanas) del aborto, teóricamente por lo menos, la gonadotropina coriónica podría ser derivada de un almacenamiento en quistes luteínicos que no han regresado, más que de resíduos de citotrofoblasto viable.

DIAGNOSTICO

A menudo se diagnostica la mola hidatidiforme hasta que es expulsada. Puesto que el síntoma más común es la hemorragia, primero se piensa en amenaza de aborto. Son signos muy probables de un embarazo molar, las hemorragias uterinas atípicas, el dolor abdominal, las náuseas y vómitos, la falta de movimientos fetales o de cuerpo fetal cuando se efectúa la palpación o el estudio radiográfico, la consistencia blanda y elástica del útero, la forma globular de éste, a menudo el crecimiento uterino rápido, las contracciones irregulares, la albuminuria, el edema y otros signos de toxemia.

Los datos positivos son seguros, pero los negativos son menos fidedignos, por ejemplo, en el estudio radiográfico ordinario a menudo no se observa esbozo de esqueleto fetal, como sucede también en una gestación normal. Más o menos la mitad de las pacientes con mola hidatidiforme desarrollan cierto grado de proteinuria e hipertensión. El grado de toxemia es variable, puede ser de tipo benigno a severo y rara vez se han reportado eclampsia o convulsiones. Según Reid, algunas pacientes con embarazo molar han demostrado evidencia de estado hipertiroideo temporal, presentando los signos y síntomas de hipermetabolismo; el yodo ligado a la proteína más elevado que en el embarazo normal. Todos estos signos y síntomas desaparecen en 24 a 72 horas después de que el embarazo molar se expulsa.

Una de las aplicaciones más interesantes de Endocrinología a la Medicina Clínica, ha sido el desarrollo de varios tests de embarazo cuantitativo, en el diagnóstico y pronóstico de estas lesiones. El test de embarazo se basa en el hecho de que el trofoblasto normalmente vivo produce un principio gonadotrópico, que llega a la sangre y orina de la madre, y que inyectándolo después a una rata o coneja, produce ciertos cambios característicos en los ovarios del animal. Esto es lo que se puede esperar en vista de las grandes cantidades de trofoblasto que se encuentran en la mola hidatidiforme.

Han habido numerosos reportes del valor de este plan diagnóstico, pero debería reconocerse ciertas limitaciones, por ejemplo, se ha sabido que aún en embarazos normales hay, en un período de un mes después del principio de lo que sería la primera menstruación, una repentina alza de hormona coriónica, entonces el título urinario podría demostrar mayores cantidades de las que se encuentran a menudo en la mola hidatidiforme.

La mola hidatidiforme produce abundante gonadotropina coriónica resultado del gran crecimiento del trofoblasto, pues todos los datos indican que las células de Langham elaboran esta substancia, y es posible que los ensayos biológicos de la gonadotropina coriónica constituyan el factor decisivo en el diagnóstico de mola. Estos estudios deben efectuarse con suero sanguíneo, pues la concentración de gonadotropina es menos variable en la sangre que en la orina.

En las gestaciones normales, durante los 2 o 3 primeros meses, la valoración de la hormona gonadotrópica varía entre 3.000 y 10,000 unidades rata por litro. En los casos de mola las cifras de gonadotro-

pina circulantes en la sangre alcanzan niveles de 60,000 hasta 500,000 U.I.

Una mola hidatidiforme muerta, al igual que una mola hematomatosa muerta sin conexión viva con el útero quizás no dé reacción positiva de Aschheim-Zondek.

Los valores muy altos en los 2 o 3 primeros meses carecen de significación, ya que se observan con frecuencia en el embarazo normal, sin embargo, después de 100 días contados desde el último período menstrual, la gonadotropina disminuye rápidamente, de manera que la concentración persistentemente alta o creciente en esta época es signo bastante claro de crecimiento anormal del trofoblasto. (Ver gráfica No. 1).

Zondek hace énfasis en el valor de los tests positivos obtenidos del líquido cefaloraquídeo, del grupo anormal, comparando con los resultados negativos en el embarazo normal. Al tratar de descubrir una degeneración maligna en mola hidatidiforme se debe también recordar que los tests altamente positivos se pueden obtener por muchos meses después de la expulsión o evacuación de molas perfectamente benignas. Hay ciertos peligros de diagnóstico erróneo en la aplicación de este método, porque aunque a menudo ayuda en los problemas de diagnóstico y pronóstico, así como descubrimiento de metástasis, puede ocasionalmente llevar a un error, a menos que se combine con un estudio clínico y patológico completo del caso individual; sin embargo, combinado con los hallazgos clínicos y patológicos es una unión muy valiosa como se hizo notar en un estudio reciente de Delfs.

CURVA DE GONADOTROPINA CORIONICA

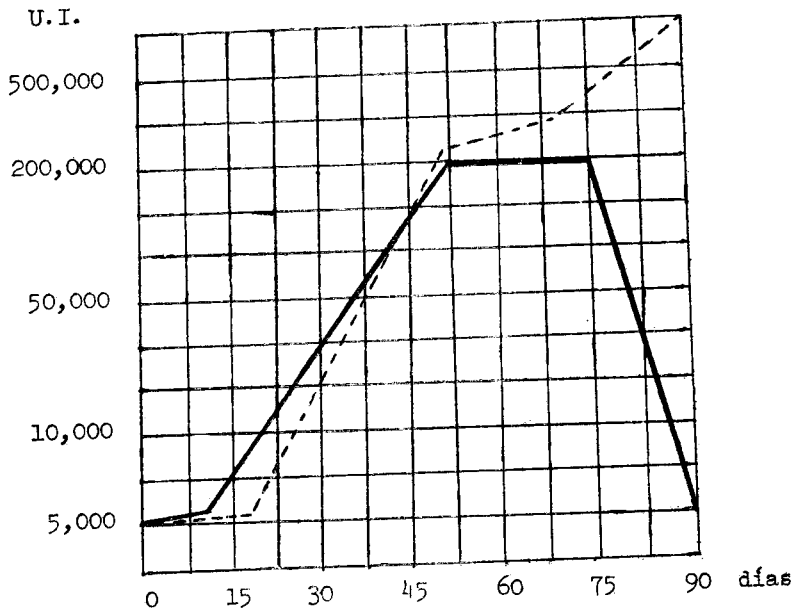

Línea contínua: embarazo normal

Línea discontínua: embarazo molar.

El valor más importante no está en el diagnóstico temprano, porque el embarazo múltiple, la mola y el corioepitelioma son difíciles de distinguir en sus niveles biológicos.

Antes se creía que la presencia de gonadotropina en líquido cefaloraquídeo indicaba mola hidatidiforme o coriocarcinoma, pero es probable que solo traduzca la elevada concentración sanguínea.

Los estrógenos en el embarazo molar conservan niveles normales. Cárdenas sostiene que el pregnandiol urinario es por regla general bajo, y que la mola se desarrolla preferentemente en presencia de una función luteínica deficiente.

DIAGNOSTICO DIFERENCIAL

La confusión de un embarazo molar con el aborto es muy frecuente. El diagnóstico diferencial con la endometritis puede ser difícil, tiene que apoyarse en los caracteres de las pérdidas, más a menudo serosas en ésta, pero particularmente en el volumen del útero gestante que permanece inalterado en la endometritis desidual.

El embarazo complicado con fibroma, con sus metrorragias, tiene además la irregularidad de los contornos uterinos y la consistencia también irregular de sus paredes, la cual nunca falta. Muchas veces existe la posibilidad de que se trate de un embarazo múltiple o de una amenaza de aborto con hemorragia, provocando un ensanchamiento del útero mayor que el tamaño esperado a la edad de la gestación. Los errores de diagnóstico se deben a la posibilidad de un embarazo múltiple, que presenta títulos de gonadotropina coriónica más altos que en el embarazo normal. El útero es desproporcionadamente más

grande y el feto siendo más pequeño no se puede ver en un estudio de Rayos X.

Existen también casos de embarazo gemelar, en los cuales uno es normal y el otro molar, indicando ésto, lo confuso que puede ser un diagnóstico de embarazo molar.

Con aborto frustrado, es muchas veces imposible el diagnóstico diferencial, especialmente en aquellos casos de molas muertas o inactivas, en las que el útero decrece y no hay signos clínicos que puedan indicar la presencia de una mola hidatidiforme.

Con el corioadenoma destruens se diferencia la mola hidatidiforme por la tendencia a invadir las capas musculares uterinas y a dar metástasis tempranas que posee este tumor. Clínicamente no se puede diferenciar la mola del corioadenoma destruens.

Con quiste del ovario se diferencia, porque el crecimiento abdominal del quiste es más rápido, el abdomen más tenso y desplazable la masa. Por la hemorragia vaginal que presenta la mola hidatidiforme en ocasiones hay que hacer el diagnóstico diferencial también con placenta previa.

PRONOSTICO Y COMPLICACIONES

Según Williams, antes la mortalidad inmediata de la mola hidatidiforme era hasta de 10%, principalmente a causa de hemorragias, infección, y perforación uterina.

En un análisis hecho por Mathiew sobre 576 casos efectuados a fines del decenio de 1930 halló una mortalidad de 1.4%.

Además de la hemorragia, la infección y el shock, hay otros peligros propios de la evolución lejana de la mola. Se ha señalado molas que anatomopatológicamente fueron benignas, y que fueron seguidas de lesiones al parecer metastásicas, en la vagina por ejemplo, y que curaron con tratamiento local, como es la exéresis de la úlcera, sin que el examen de ésta mostrara malignidad. Mucho más importante es la secuela del corioepitelioma, neoplasia maligna que se instala en el mismo útero, en otros órganos del aparato genital o a distancia. Diversos autores relatan que la frecuencia de la transformación de mola hidatidiforme en corioepitelioma es de 1 o 2% hasta más del 10%. Esta discrepancia posiblemente se deba a la diferente interpretación anatomopatológica, aunque es posible que la cifra menor sea la exacta con respecto al coriocarcinoma verdadero. Toda mujer que ha tenido una mola está expuesta al corioepitelioma. El período durante el cual existe tal posibilidad se extiende a 2 años por lo menos.

El criterio de curación definitiva y, como consecuencia, de desaparición del riesgo de corioepitelioma, se basa en los conceptos siguientes: Uno clínico, en el cual la mujer que presenta anomalías menstruales o metrorrágicas tiene que despertar la sospecha de que no está curada; otro es el biológico, en el que la titulación hormonal baja hablará en pro del criterio de curación; (ver Gráfica No. 2) también está el anatomopatológico, que depende del grado de reacción de defensa que presenten los elementos desiduales. Existe también el peligro de que las vesículas coriales invadan progresivamente las capas musculares, hasta perforar todo el útero y terminar con una peritonitis. Otra cosa grave es la asociación de mola con eclampsia. Todas las pacientes que han padecido de molas deben ser controladas periódicamente con examen general y titulación de gonadotropinas coriónicas por un

período de por lo menos 2 años, y tratar de evitar embarazos, que podrían prestarse a confusión.

Las complicaciones más frecuentes que presenta la mola hidatidiforme son el peligro de las hemorragias considerables, con shock y anemias agudas, las cuales favorecen las infecciones, especialmente intrauterinas. La asociación de una mola hidatidiforme con una toxemia, desmejora las condiciones generales de la paciente, lo que aumenta los riesgos de las complicaciones.

Acosta y Sison han reportado dos casos fatales de mola hidatidiforme. Uno debido a perforación del útero y hemorragia intraperitoneal y otro debido a embolia trofoblástica, ilustrando la necesidad del diagnóstico y terapia tempranos.

Según Acosta y Sison, la incidencia de mola hidatidiforme se encuentra en aumento en las últimas décadas. Estos mismos autores dicen que la histerectomía con mola in situ es una medida salvadora en casos con evidencia clínica de malignidad demostrada por metástasis o perforación uterina o en multíparas de 45 años o más.

Acosta estudió 210 casos de mola hidatidiforme en los cuales encontró incidencia de malignidad en 34, o sea 16.19 %, lo cual es más alto que el 5 % dado en los libros de texto de obstetricia.

La malignidad de la mola podría empezar a desarrollarse desde los 18 años de edad, pero su porcentaje de incidencia crece con los años de la paciente. Todo caso de mola hidatidiforme debe ser vigilado buscando signos de malignidad, especialmente si la paciente pasa de 38 años.

CURVA DE GONADOTROPINA CORIONICA

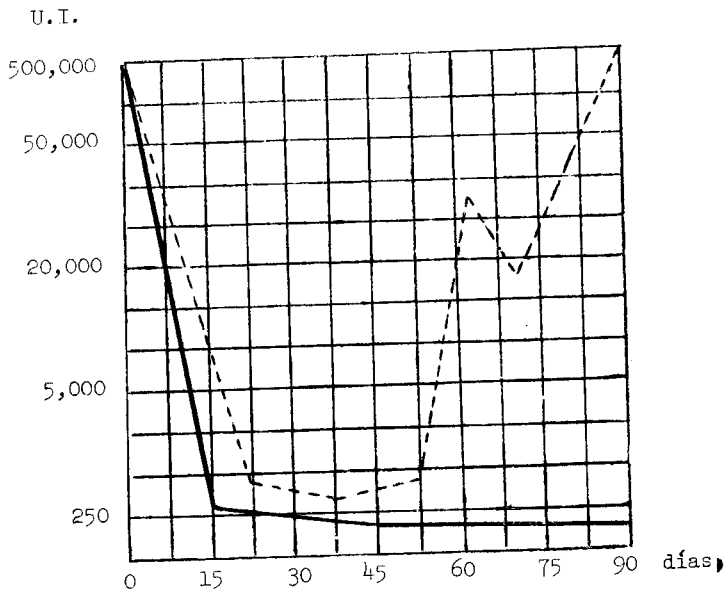

Línea contínua: Descenso de las gonadotropinas después de evacuada una mola.

Línea discontínua: Curva de las gonadotropinas en caso de degeneración maligna.

Schiffer, Pomerace y Mackells en Nueva York, estudiaron 63 casos y creen que la mola hidatidiforme es un tumor que puede ir seguido de una enfermedad coriónica maligna en un alto porcentaje de casos, y que debe ser por ello, tratada activamente.

La naturaleza maligna de esta enfermedad algunas veces toma algún tiempo en ser reconocida.

Acosta recientemente ha aconsejado que para prevenir complicaciones de mola hidatidiforme benignas que podrían poner en peligro la vida de las pacientes, hay métodos preventivos como Panhisterectomía o un tratamiento profiláctico de metrotexate.

TRATAMIENTO

Los riesgos que supone la mola hidatidiforme han movido a distintos autores a decir que media vez se ha hecho el diagnóstico de embarazo molar, debe ser evacuado el útero, lo más pronto posible, sin esperar a que se inicie espontáneamente un trabajo de parto, para evitar la amenaza de toxemia, hemorragias serias que puedan producir shock, invasión local o perforación del útero, o la más remota posibilidad de un coriocarcinoma.

En más de la mitad de los casos de mola hidatidiforme, ésta se elimina espontáneamente, pero siempre debe ir seguida de legrado uterino minucioso el cual debe ser efectuado con mucho cuidado por el peligro de perforación uterina, ya que estos úteros son muy blandos.

Palacios Costa dice que en la mayoría de los casos se puede esperar la evacuación de la mola, vigilando estrechamente el estado general de la pacien-

te, y sólo se deberá intervenir cuando la repetición de las hemorragias comprometa la vida de las pacientes.

Existe gran divergencia de opiniones acerca de si una mola debe ser evacuada por vía vaginal o por vía abdominal. Cuando la vía vaginal es el método elegido, el cervix debe ser dilatado suficientemente para permitir una evacuación rápida y completa del útero. Algunos autores consideran que el tamaño de la mola y el estado general de la paciente determinan el método de tratamiento a usar. Aconsejan la vía abdominal en casos de mola mayores de lo corriente, es decir, si existe diferencia de edad estimada y calculada pensando que el embarazo sea mayor de 4 meses.

Parson y Sommers dicen que el método de vaciar un útero con mola hidatidiforme, debe ser de conformidad con las condiciones individuales que prevalezcan, y si hay o no indicación de que la degeneración maligna se ha desarrollado.

Algunos autores creen que el peligro de malignidad ha sido sobre enfatizado y que debe permitirse a la paciente el aborto espontáneo de mola, siempre que la hemorragia no sea excesiva, y que si una paciente está en trabajo de parto y expulsando vesículas debe dejársele que termine.

Los autores que favorecen la evacuación por vía vaginal, de una mola hidatidiforme, o de restos de vesículas que han quedado después de una expulsión espontánea en que no hay trabajo de parto, consideran que el útero puede ser perfectamente vaciado por un legrado o histerotomía vaginal, que lleva poco peligro de diseminación coriónica, y que el raspado uterino es preferible a la histerotomía abdominal, y que la única excusa para remover por histerotomía abdominal un embarazo molar, es la inseguridad del cirujano para remover todo el contenido uterino.

Los autores que se oponen a la histerotomía abdominal como el método más preferido de tratamiento, dicen que dicho procedimiento es defendido porque los embarazos molares se creen con frecuencia malignos, lo que no es aceptado a la fecha.

Los autores que son partidarios de la histerotomía abdominal dicen que tiene la ventaja de que evita los peligros de hemorragias excesivas, infección pélvica, perforación del útero por instrumentación, y al mismo tiempo asegura completa evacuación del útero, eliminando en esta forma la necesidad del subsecuente legrado con su peligro potencial, ya que el legrado digital e instrumental no asegura completamente que el tejido molar ha sido removido en su totalidad.

En el Hospital Lying-In de Boston, consideran que la histerotomía abdominal es el método más seguro y el tratamiento preferido, no importando el tamaño del útero o la etapa de embarazo, haciendo excepción a esta regla, aquellas pacientes que entran al hospital con trabajo de parto espontáneo, sin hemorragia alarmante, y quienes expelen la mola en un tiempo relativamente corto.

Moragues dice que si una paciente que ha tenido un embarazo molar, a los 60 o 120 días se obtiene una curva hormonal de evolución maligna, ésta indica la histerectomía total por vía abdominal, que debe ser seguida por radioterapia profunda. No aconsejan quitar los ovarios, porque es infrecuente que sirvan de localización a metástasis, y en cambio, es frecuente la regresión de las lesiones quísticas en las se-

manas o primeros meses que siguen a la histerectomía.

Acosta dice que si el examen del tejido obtenido por legrado uterino presenta células coriónicas malignas, está justificada la histerectomía inmediata, y que también debe ser practicada con mola in-situ en aquellas pacientes que muestran evidencia clínica de malignidad, o metástasis concomitantes, o perforación uterina, o en multíparas mayores de 45 años con embarazo molar.

Los resultados de la histerectomía no siempre son halagadores, porque la degeneración epiteliomatosa puede no corresponder sólo a restos coriales de localización uterina, sino a metástasis producidas por acúmulos celulares partidos un tiempo antes de la mola o del tumor.

La histerectomía total da un 50 a 70 por ciento de curación defintiva.

Se considera curación definitiva, cuando al cabo de dos años la paciente continúa bien y las reacciones biológicas son negativas.

A continuación describiremos nuestra casuística.

El material empleado se obtuvo de los archivos del Departamento de Maternidad del Hospital Roosevelt. En total, se presentaron 36 casos de mola hidatidiforme en el lapso comprendido entre el 15 de Diciembre de 1955, al 31 de Diciembre de 1963. Se analizó en ellas, lo que a nuestro juicio era más importante para obtener conclusiones prácticas acerca del tópico. Además, por su rareza, se presenta un caso de mola embrionada.

ESTUDIO ESTADISTICO

INCIDENCIA

Se revisaron los casos de mola hidatidiforme que se han presentado en el Departamento de Maternidad del Hospital Roosevelt, en el tiempo comprendido entre el 15 de Diciembre de 1955 al 31 de Diciembre de 1963. Durante ese tiempo se han registrado un número de 74,187 partos, y se encontró que en este mismo tiempo se han presentado 36 casos de mola hidatidiforme, lo que nos dá una incidencia de una mola por cada 2,060 partos normales, es decir, un 0.048 por ciento. En relación con las incidencias en otros países, la nuestra es relativamente baja.

Pre-Natal

Con pre-natal	5 pacientes.....	13.89 %
Sin pre-natal	31 pacientes.....	86.11 %

Aparentemente el control pre-natal es bajo, sin embargo, debe considerarse que la afección generalmente aparece en el primer trimestre y por otra parte, muchas veces el síntoma capital, hemorragia, hace que la paciente visite como la primera fuente a la emergencia.

Evolución en Pre-Natal

De las 5 pacientes que tuvieron pre-natal, 4 eran multíparas y una primigesta. 4 consultaron con em-

barazos que oscilaban entre las 22 y 27 semanas, y una con embarazo en curso de 12 semanas. Cuatro pacientes refirieron en sus controles hemorragia vaginal, con evolución de 3 días hasta 2 meses. Una paciente había estado hospitalizada 15 días por hemorragia, previamente a su primera consulta. La paciente restante consultó por ausencia de movimientos y falta de crecimiento del abdomen, teniendo 40 semanas por UR y 27 por AU, no se le escuchó foco, ni se palparon partes fetales, se pensó en un aborto frustrado, se dosificaron Gonadotropinas que fueron negativas para 750 y 3000 unidades, se le hizo Rayos-X del abdomen, donde sólo se veía una masa abdominal que podía ser atribuible a quiste ovárico, o tumefacción uterina. No se visualizaban partes fetales, por lo que se ingresó para estudio.

A ninguna de las pacientes se les encontró foco, ni se palparon partes fetales. En una paciente había una diferencia de 1 semana entre AU y UR. en otra una diferencia de dos semanas, en otra sí había una franca discordancia. De las otras dos pacientes solamente se tiene el dato de edad por UR, desconociéndose por AU.

De las cinco pacientes dos tuvieron solamente un control, ya que fueron ordenados sus ingresos para estudio. Una tuvo dos controles antes de su ingreso, y las otras dos restantes tuvieron tres controles antes de su ingreso.

Los diagnósticos que se hicieron a estas pacientes en consulta pre-natal fueron: a una paciente embarazo molar, descartar aborto frustrado; a otra, aborto frustrado; a otra, placenta previa; otra, embarazo normal; y la última se creyó que no estaba embarazada.

Edad

Menores de 15 años	1 paciente....	2.77 %
de 16 a 25 años	19 pacientes...	52.77 %
de 26 a 35 años	11 pacientes...	30.55 %
de 36 a 40 años	3 pacientes...	8.34 %
de más de 40 años	2 pacientes...	5.55 %

El promedio de edad fue de 25.80 años. La paciente más joven fue de 13 años, la mayor de 43 años.

Nuestros hallazgos son similares a los encontrados por otros autores, especialmente mexicanos, ya que la mayoría de nuestras pacientes (más del 80 por ciento) estaban entre la segunda y tercera década de la vida.

Paridad

Se estudiaron 36 pacientes con un promedio de 4.16 hijos por paciente. Se encontraron 8 pacientes primigestas.

Gesta 1	8 pacientes.....	22.22 %
Gesta 2 a 4	14 pacientes.....	38.89 %
Gesta 5 o más	13 pacientes.....	36.10 %
No consignadas ..	1 paciente	2.77 %
Para 1	5 pacientes.....	13.89 %
Para 2 a 4	8 pacientes.....	22.22 %
Para 5 o más	9 pacientes.....	25.00 %
Para 0	13 pacientes.....	36.11 %
No consignadas ...	1 paciente	2.77 %
Abortos 0	22 pacientes.....	61.11 %
Abortos 1	8 pacientes.....	22.22 %
Abortos 2 a 4	5 pacientes.....	13.89 %
Abortos 5 o más ..	0 pacientes	
No consignadas ..	1 paciente	

De lo anterior se deduce que el porcentaje de abortos previos es muy alto. Puede ser sugestivo este dato y hace pensar que restos endometriales o defectos por abortos previos puedan influir en la etiología

Motivo de Ingreso

Hemorragia vaginal	13	pacientes -	36.10 %
Hemorragia vaginal más dolores	5	"	13.89 %
Hemorragia vaginal, nasal y gingival	1	"	2.77 %
Asientos, náusea y vómitos y hemorragia vaginal	1	"	2.77 %
Dolores de parto	4	"	11.11 %
Vómitos y edema en miembros inferiores	3	"	8.34 %
Expulsión incompleta de mola	4*	"	11.11 %
Desnutrición y anemia	2	"	5.55 %
Mareos, hipertensión arterial y disnea	2	"	5.55 %
Masa abdominal	1**	"	2.77 %

* Estas pacientes acompañaban su sintomatología de náusea, vómitos y hemorragia vaginal.

** Paciente ingresó a un servicio de cirugía

Como se dijo al hablar del pre-natal, la hemorragia es el síntoma que obliga a las pacientes a acudir al hospital. En total, 55.55 por ciento llegaron por ello; si se suma las que ingresaron por expulsión incompleta de mola, que presentaron también hemorragia, suma en total 66.66 por ciento.

Edad Embarazo

	UR	AU
De 14 a 18 semanas	11	2
De 19 a 23 semanas	5	5
De 24 a 28 semanas	8	19
De 29 a 32 semanas	0	4
De 33 a 37 semanas	1	3
De 38 a 42 semanas	1	0
No consignadas	10	3

	AU mayor que UR	UR mayor que AU
De 1 a 2 semanas	0 pacientes....	1 paciente
De 3 a 5 semanas	1 paciente	2 pacientes
Más de 5 semanas	15 pacientes....	4 pacientes

En 16 pacientes, la edad estimada sobrepasaba ampliamente a la edad calculada. Por otra parte, en 7 pacientes puede decirse que la mola era más bien hipotrófica o inactiva, ya que la edad calculada resultó mayor que la estimada. En resumen, vemos que en 23 casos había disparidad entre ambas edades, y que por consiguiente, ,sigue siendo importante como signo de diagnóstico la diferencia que pueda observar un examinador entre ambas edades, dato que debe hacerlo pensar en la posibilidad de la existencia de una mola, o por lo menos hacerlo pensar en este diagnóstico.

Pacientes cuya edad por UR es igual a edad por AU	2
Pacientes con diferencia de 1 a 5 semanas	4
Pacientes con diferencia de más de 5 semanas ...	18
Pacientes en que no se conocía edad por UR	10
Pacientes en que no se conocía edad por AU	2

Diagnóstico de Ingreso

Placenta previa	3 pacientes . . .	8.34 %
Embarazo molar	6 pacientes . . .	16.67 %
Aborto frustrado	4 pacientes . . .	11.11 %
Amenaza de aborto	9 pacientes . . .	25.00 %
Embarazo simple más anemía y desnutrición	2 pacientes . . .	5.55 %
Amenaza parto inmaduro .	5 pacientes . . .	13.89 %
Pre-Eclampsia	2 pacientes . . .	5.55 %
Hiperemesis gravídica . . .	2 pacientes . . .	5.55 %
Quiste del ovario;		
Descartar Ovito fetal . . .	1 paciente . . .	2.77 %
Tumor feminizante ovario?	1 paciente . . .	2.77 %
Insuficiencia cardíaca . . .	1 paciente . . .	2.77 %

Consideramos que no se puede hablar de error diagnóstico, a pesar de la poca frecuencia en que se pensó en el cuadro clínico, ya que es sabido lo difícil que resulta solamente basados en datos semiológicos, hacer diagnóstico de mola.

A todas las pacientes, durante su estancia en el hospital y antes de la resolución del caso, se les practicó un examen general, un examen ginecológico, y se trató de hacer estudios radiográficos y dosificaciones hormonales, los cuales en la mayoría de las pacientes no se llevaron a cabo, porque 18 de las 36 pacientes, o sea un 50 %, expulsaron fragmentos de vesículas que hacían el diagnóstico. 8 pacientes presentaron hemorragias vaginales copiosas, haciendo necesario practicarles legrados, lo que resolvía el caso, no permitiendo hacer los estudios pensados. Unicamente en 10 pacientes se pudieron hacer algunos estudios.

Resolución del Caso

Expulsión espontánea, seguida de legrado uterino	18 pacientes..	50.00 %
Histerotomía abdominal	5 pacientes..	13.89 %
Legrado uterino por hemorragia copiosa	8 pacientes..	22.22 %
Inducción con Pitocin o Syntocinon, seguido de legrado uterino	5 pacientes..	13.89 %

Por vía abdominal se extrajeron 5 molas, el resto por vía vaginal. De las que se resolvieron por vía vaginal, 18 fueron espontáneamente, y 13 se extrajeron premeditadamente, 5 con inducción con Pitocin o Syntocinon, y las 8 restantes como consecuencia de cuadro hemorrágico agudo que presentara la paciente, el cual se resolvió legrando el útero. Podemos concluir con los datos anteriores, que para el Hospital Roosevelt, la vía de elección es la vaginal conservadora, ya sea en expulsión seguida de legrado o la evacuación por legrado digito - instrumental, antes que entrara en franca expulsión molar. Entre los 5 casos que se resolvieron por histerotomía abdominal, se encontró uno de mola embrionada, el cual se presentará al final del trabajo.

Exámenes de Laboratorio

Galli mainini	12 pacientes	33.33%
Gonadotropinas coriónicas	14 pacientes	11.11%
Pacientes que se les hizo Rayos-X de abdomen	14	38.89%
Pacientes que no se les hizo Rayos-X	22	61.11%
Pacientes en quienes se hizo Anatomía Patológica	27	75.00%
Pacientes en quienes no se hizo Anatomía Patológica	9	25.00%
Pacientes a las que no se les hizo exámenes	4	11.11%

Los exámenes de Anatomía Patológica fueron informados así:

Mola hidatidiforme Grado I	20	55.55%
Mola hidatidiforme Grado II	6	16.67%
Mola hidatidiforme potencialmente maligna	1	2.77%

Por dificultades, sobre todo económicas, de la Institución, en muchas ocasiones se tuvo solamente la intención de hacer controles de laboratorio, los cuales no fue posible obtener.

Complicaciones post-aborto

Muerte materna por paro cardíaco en acto quirúrgico.	1 paciente..	2.77%
Shock post aborto por hemorragia aguda	4 pacientes.	11.11%
Sin complicaciones	31 pacientes.	86.11%

Relativamente hubo pocas complicaciones en los casos estudiados, sobre todo si se piensa en que por la naturaleza de la afección, las pacientes no gozan de un estado general satisfactorio y si a ello se agrega la hemorragia durante la expulsión, o el acto quirúrgico, podemos concluir en que (5 complicaciones) no constituyen índice de morbilidad alto.

Es de lamentar la paciente fallecida, pero debemos juzgarla como inevitable, ya que en realidad no se puede atribuirla a la afección, ni al hospital.

Controles Posteriores

Pacientes con control posterior	17 pacientes	47.22%
Pacientes sin control posterior	19 pacientes	52.77%
Controladas por 1 mes	5 pacientes	13.89%
Controladas por 2 meses	4 pacientes	11.11%
Controladas por 3 meses	0 pacientes	
Controladas por 4 meses	1 paciente	2.77%
Controladas por 5 meses	2 pacientes*	5.55%
Controladas por 6 meses	0 pacientes	
Controladas por 7 meses	0 pacientes	
Controladas por 8 meses	0 pacientes	
Controladas por 9 meses	2 pacientes	5.55%
Controladas por 10 meses	2 pacientes	5.55%
Controladas por 11 meses	0 pacientes	
Controladas por 12 meses	1 paciente	2.77%

* — Una de estas pacientes, durante su tercer control presentó Galli mainini positivo, útero aumentado de tamaño, Gonadotropinas coriónicas positivas para 50.000 UI, negativas para 200.000 y 500.000 UI, se le ingresó repitiéndose la dosificación de gonadotropinas, que volvieron a ser positivos para 50.000 UI. se le hizo legrado diagnóstico, el cual no fue concluyente por lo que se le dió egreso nuevamente. Un mes más tarde, nuevamente en consulta externa, gonadotropinas fueron negativas. El siguiente control un mes más tarde (5 meses de control) Galli mainini fue positivo, se encontró un útero aumentado de tamaño por lo que se remitió al Hospital General con diagnóstico de Corioepitelioma, el cual fue confirmado en este Hospital, practicándosele a la paciente una Histerectomía total con anexectomía bilateral y dándosele tratamiento con Metrotexate.

De las pacientes que no vinieron a control, 12 pacientes residen en la capital y 7 en áreas rurales.

De las pacientes con control, 13 viven en la capital y 4 en áreas rurales. Las 19 pacientes restantes no asistieron a control post-natal, desconociéndose evolución posterior.

De las pacientes controladas, una de ellas, en el primer control post-aborto, se quejó de dolor abdominal agudo y tumoración abdominal. Se le hizo diagnóstico de quistes luteínicos bilaterales, fue ingresada resolviéndose el caso por tratamiento médico.

Otra paciente que sólo vino un mes a control posterior, 3 años más tarde acudió a consulta por embarazo simple, encontrándose un cuello duro, del cual se hizo biopsia, que fue informada como carcinoma de células escamosas grado III, del cuello uterino.

De las pacientes controladas por 10 meses, una de ellas presentó siempre en sus controles Galli mainini positivo, siendo el examen ginecológico y el estado general satisfactorio, por lo que se le propuso ingreso para practicársele legrado diagnóstico, no aceptando la paciente el ingreso y no volviéndose a saber de ella.

De las pacientes controladas por 5 meses, una de ellas presentó a los 5 meses Galli mainini positivo y aumentó el tamaño del cuerpo uterino mostrando un cuello blando, gonadotropinas fueron negativas para 750 y 3,000 UI, habiendo relatado relaciones sexuales por lo que se pensó en embarazo, comprobándose más tarde.

A las 17 pacientes que tuvieron controles post-aborto, se les practicaron exámenes ginecológicos, reacciones de Galli mainini y dosificación de gonadotropinas en la forma siguiente:

Exámenes ginecológicos 55, o sea un promedio de 3.2 exámenes por paciente. Galli mainini 50, o sea 2.9 reacciones por paciente. Dosificación de Gonadotropinas 24, o sea 1.4 dosificaciones por paciente.

Paridad posterior

1 embarazo posterior	9 pacientes	25 %
2 embarazos posteriores ..	2 pacientes	5.55 %
3 embarazos posteriores ..	1 paciente	2.77 %

De las 24 pacientes restantes se desconoce paridad posterior. De las pacientes que se sabe tuvieron paridad posterior, 1 paciente quedó embarazada a los 5 meses post-aborto. 10 quedaron embarazas después de un año y una después de 2 años post aborto. La paciente que presentó 3 embarazos posteriores, en su último embarazo se le diagnosticó además un carcinoma de células escamosas grado III del cuello uterino.

MOLA EMBRIONADA

Se trata de una paciente de 30 años de edad, Gestas 7, Para 6, Abortos 0. No tuvo pre-natal. Su motivo de ingreso al Hospital fue de desnutrición y anemia secundaria, con un embarazo en curso de las 25 semanas por AU, desconociéndose edad por UR. Se le ordenaron sus exámenes de laboratorio, los cuales dieron los resultados siguientes: Hemoglobina, 7 gramos; Hematocrito 22 %; Proteínas totales 5.1 gr. % con 2.7 gr. % de albúmina, y 2.3 gr. % de Globulinas. Se le comenzó a tratar su estado general con transfusiones y dieta hiperprotéica, pero dos días después de su ingreso, comenzó con hemorragia vaginal masiva, se le practicó un examen vaginal, encontrando un útero, tenso, un cuello uterino que deja introducir un dedo, palpándose una placenta central total.

No se oyó foco, se consideró que se trataba de un caso de placenta previa central total con feto muerto, decidiéndose a hacer una Histerotomía abdominal.

Se le practicó la histerotomía abdominal, encontrando un embarazo con feto inviable de más o menos 20 semanas, una inserción baja de placenta y una mola hidatidiforme. La paciente salió bien del acto quirúrgico, no teniendo ninguna complicación post-operatoria, siendo dada de alta a los 7 días, en buenas condiciones, con cita para controles en Consulta Externa, a donde no acudió, desconociéndose el paradero de la paciente.

Fotografía del caso de mola embrionada, presentado anteriormente.

CONCLUSIONES

1) Se estudiaron 36 casos de mola hidatidiforme que se presentaron en el departamento de Maternidad del Hospital Roosevelt.

2) Se encontró una incidencia de una mola por cada 2,060 partos normales, la cual es relativamente baja, si se compara con las dadas por otros autores en otros países.

3) La hemorragia vaginal se presentó como el signo más frecuente (66.66%).

4) De los 36 casos estudiados, únicamente en 6 o sea un 16.67 % se hizo el diagnóstico clínicamente al ingreso, lo que nos indica lo difícil que es hacerlo basados solamente en datos semiológicos.

5) La mola hidatidiforme se presentó en un 83.32% en pacientes con edades comprendidas entre 16 y 35 años.

6) La mola hidatidiforme se presentó en 27 pacientes (74.99%) con gestas entre 2 y 5, es decir, fue más frecuente en multíparas.

7) En el 50% de los casos la mola fue expulsada espontáneamente.

8) Unicamente en 5 pacientes (13.89%) se practicó la histerotomía abdominal y las 31 pacientes restantes se resolvieron por vía natural.

9) Se encontró y se reporta un caso de mola embrionada.

10) Unicamente 4 pacientes (11.11%) tuvieron complicaciones post-expulsión de la mola.

11) En los casos estudiados hubo una muerte materna, la cual no fue producida directamente por la afección. Representa una mortalidad global de 2.77%.

12) Unicamente 17 pacientes (47.22%) llegaron a control posterior.

13) De los 36 casos estudiados, solo en una paciente se desarrolló un coriocarcinoma, es decir, que se tuvo un índice de 2.77% de degeneración maligna.

CARLOS ALBERTO VETTORAZZI VASQUEZ.

Dr. Ernesto Alarcón E.,
Asesor.

Dr. Ricardo Alvarez,
Revisor.

Vo. Bo.
Dr. Carlos Armando Soto,
Secretario.

IMPRIMASE
Dr. Carlos M. Monsón Malice,
DECANO.

BIBLIOGRAFIA

1) American Journal of Obstetrics and Gynecology. April 1, 1963. Volume 8. number 7. Pág. 856.
2) Obstetrics and Gynecology. February. 1962. Volume 19, number 2. Pág. 156.
3) American Journal of Obstetrics and Gynecology. March 1, 1964. Volume 88, number 5. Pág. 634.
4) American Journal of Obstetrics and Gynecology. April, 1961. Volume 81, number 4. Pag. 715 — 717.
5) American Journal of Obstetrics and Gynecology. December 1, 1962. Volume 84. number 11, part 1. Pag. 1424.
6) American Journal of Obstetrics and Gynecology. September, 1960. Volume 80. number 3. Pag. 516.
7) Novak's Gynecologie and Obstetric Pathology. Fifth Edition, 1962. W.B. Saunders. Pag. 564.
8) Reid, Duncan. A Textbook of Obstetrics, 1962. W.B. Saunders.
9) Ribemonts-Dessaignes. Precis D'Obstetrique 1900. Cinquieme Edition 1900. Pag. 791 — 802.
10) Parsons and Sommers. Gynecology. Saunders 1962. Pag. 408-422.
11) Moragues-Bernat, Jaime. Clínica Obstétrica. El Ateneo. Pag. 443 — 452.
12) De Lee y Greenhill. Principios y Práctica de Obstetrica. Tomo 1, Uthea. Segunda Edición, 1955. Pag. 552 — 558.
13) Williams. Obstetricia. Tercera Edición, 1960. Uthea. Pag. 552 — 558.
14) Dexeus Font y Dexeus Trias de Bes. Tratado de Obstetricia. Tomo I. Salvat S. A. Segunda Edición 1957. Pag. 999 — 1010.
15) Wharton, Laurence R., Ginecología con una sección sobre Urología Femenina. Editorial Inter-Americana S. A. 1950. Pag. 555 — 558.
16) Graber, Edwuard A., Gynecologic Endocrinology. Pag. 125.
17) Archivos del Departamento de Maternidad del Hospital Roosevelt.