UNIVERSIDAD DE SAN CARLOS DE GUATEMALA

FACULTAD DE CIENCIAS MEDICAS

ESTUDIO PRELIMINAR SOBRE EL USO DE SEDA VIRGEN EN CIRUGIA OCULAR EN GUATEMALA

TESIS

Presentada a la Facultad de Ciencias Medicas de la Universidad de San Carlos de Guatemala.

POR

VICTOR MANUEL TEJADA SOLARES

En el Acto de su Investidura de

MEDICO Y CIRUJANO

Guatemala, junio de 1968

PLAN DE TESIS

I INTRODUCCION

II CONCEPTOS GENERALES DE CICATRIZACION

III MATERIAL DE SUTURA

IV TIPOS DE SUTURA

V TECNICA DE SUTURA SUBCONJUNTIVAL

VI CASUISTICA. ESTUDIO COMPARATIVO

VII SUMARIO

VIII CONCLUSIONES

IX BIBLIOGRAFIA

INTRODUCCION:

La técnica operatoria para la extracción del cristalino data de tiempo inmemorial. Antes de 1865 se intervenía en base de la coaptación de los labios de la incisión, dejando prácticamente a la eventualidad el éxito operatorio.

Como es lógico suponer, las complicaciones postoperatorias eran altamente frecuentes por lo que la intervención no era acompañada de una seguridad quirúrgica.

La introducción por Desmarres (1858) del recubrimiento conjuntival aporta una inquietud por encontrar un medio de cicatrización más adecuado en el procedimiento técnico.

La práctica de la sutura fué iniciada en 1865 por Williams (Boston USA) con éxito variable practicando la sutura corneal ó conjuntival.

José Antonio Barraquer Roviralta utilizó la sutura conjuntival situada a las 12 horas del reloj.

Sin embargo, quien la generalizó fué Kalt (1894) quien empleaba la sutura esclerocorneal.

El perfeccionamiento del material quirúrgico y de la técnica operatoria han hecho que la sutura a emplearse sea más perfecta, más tolerable y sobre todo de mayor resistencia

y delicadeza.

En Guatemala desde 1864 se efectuaron intervenciones quirúrgicas para la extracción del cristalino, habiéndose empleado procedimientos de acuerdo a la época en que se realizaron.

Con el avance de las técnicas qurúrgicas, los cirujanos han ido utilizando diversos materiales de sutura inclinándose según las preferencias por la seda trenzada, el catgut simple ó cromizado y últimamente por la seda virgen con aguja atraumática.

Naturalmente, la elección del material es asunto de preferencia estrictamente personal, y más adelante se hará un estudio comparativo de las ventajas que se pueden obtener con cada uno de ellos. (1-2)

CONCEPTOS GENERALES DE CICATRIZACION:

El objeto de suturar la incisión operatoria es de permitir que los bordes estén bien coaptados, a fin de mantener un cierre hermético y seguro de la cámara anterior al finalizar la operación y que dure hasta que el proceso cicatrizal sea capaz de mantener, por sí mismo, la unión firme y estable de los bordes de la incisión.

Estas condiciones se logran colocando la sutura de borde a borde, en sentido radial y con el asa que pase en el tercio medio del espesor tisular, debiendo ser multiple para distribuir de manera uniforme la tensión a lo largo de la incisión. Debe tener una resistencia adecuada para contrarrestar la presión intraocular y en algunos casos, un traumatismo leve. (1-2)

Debe tenerse en cuenta además el material de sutura, la solidez del nudo y la firmeza del tejido comprendido en la sutura. Por último debe ser capaz de cumplir su cometido sin interferir con el proceso de cicatrización y mantenerse firme por diez o quince días, hasta que éste sea lo suficientemente fuerte. Entre los factores que condicionan el proceso de cicatrización cabe mencionar:

-Tipo de incisión y de colgajo.

a) Incisión: Generalmente se efectúa en la semicircunferencia superior del limbo y puede ser corneal, limbar o escleral.

Corneal: Tiene la ventaja que no sangra, bordes netos, se colocan mejor las agujas al suturar. Tiene las desventajas siguientes: cicatrización lenta, mayor porcentaje de queratitis estriada, mayor incidencia de distrofia corneal post operatoria. Técnicamente la abertura es menor, lo cual dificulta la iridectomía y la extracción del cristalino. Además no permite la sutura subconjuntival. (2-6)

Límbica: Incisión córneoescleral es la clásica. Tiene las ventajas de que sangra poco y es de ejecución rápida. Tiene el inconveniente de un colgajo pequeño, lo cual sólo permite un plano de sutura.

Incisión esclerocorneal: Tiene las ventajas de que permite un buen colgajo, el cierre en dos planos, la cicatrización es más rápida (por mayor vascularización). Permite la colocación de puntos subconjuntibales que no necesitan extracción, el cierre es más hérmético y la cicatriz queda in-

visible.

Por el contrario, requiere una ejecución más lenta y cuidadosa, obliga a una buena hemostasis y el riesgo de hifema es mayor, lo cual se evita si se hace una buena sutura. (2-6-15).

b) Colgajo: puede ser de base en el fórnix ó de base en el limbo. De base en el fórnix: Se secciona la conjuntiva a nivel del limbo y se diseca hacia el fondo de saco, obteniéndose un colgajo capas de recubrir la incisión esclerocorneal. Tiene las siguientes ventajas: es de fácil ejecución, no estorba la sutura, permite una buena visibilidad de los instrumentos en la cámara anterior; si hay desgarros en el limbo, se cubre fácilmente con sólo disecar más conjuntiva. Las complicaciones postoperatorias se tratan más fácilmente pues el colgajo se puede ampliar y recubrir con facilidad.

Tiene las desventajas de que si en el postoperatorio precoz la incisión está bien recubierta al cabo de los diez o doce días el colgajo se retraer y los puntos quedan al descubierto siendo necesario retirarlos.

La sutura del colgajo por ser córneoescleroconjuntival y con-

juntivoepiscleral es técnicamente más compleja que la de base en el limbo. (2-6-15)

De base en el limbo: Este colgajo es de ejecución más difícil, puesto que la disección de la conjuntiva hacia el limbo se ve dificultada por las adherencias de la misma a la esclerótica en algunas zonas muy en especial en los extremos del meridiano. Durante la disección de esta zona puede perforar la conjuntiva o desgarrarse en su unión con el limbo y quedar una parte de la incisión mal recubierta. Por otra parte, la ejecución de la incisión esclerocorneal es más laboriosa por quedar el colgajo unido al labio corneal.

Además la visibilidad de los instrumentos en la cámara anterior es más reducida debido a que el colgajo queda reclinado sobre la córnea.

Las suturas córneoesclerales pueden ser aplicadas subconjuntivalmente a los largo de toda la incisión, pero en algunas oportunidades el tejido subconjuntival tiende a invaginarse con el hilo de sutura.

Fundamentalmente la ventaja de este colgajo estriba en la unión que posee al limbo y que la línea de incisión conjun-

tival queda a cinco mm. del mismo, por lo que la zona de incisión queda permanentemente recubierta.

Si la incisión esclerocorneal filtra en algún punto, el humor acuoso queda subconjuntivalmente, con lo cual se evita que la cámara anterior se vacíe.

Los puntos córneoesclerales no necesitan retirarse y la fijación del colgajo con puntos conjuntivoconjuntivales es muy simple. La incisión operatoria queda invisible a los pocos días de la operación (2-6-8-15).

Otra ventaja adicional es que la hemostasis se puede y se debe hacer antes de abrir la cámara anterior, con lo cual se evita que entre sangre en ella.

Traumatismo operatorio en los labios de la incisión.

Entre más se manipule una incisión y en especial los bordes de la misma, se produce más edema y se pierde la nitidez del corte, lo cual no permite una coaptación adecuada. Generalmente el exceso de traumatismo se debe a técnicas defectuosas, tales como incisión inadecuada, bisturí con poco filo, sutura inapropiada, demasiada cauterización al hacer la hemostasis. Los desgarros también son de tomarse en cuenta.

-Interposición de cuerpos extraños entre los labios de la herida operatoria: Entre ellos cabe mencionar trozos de conjuntiva, cápsula de Tenon, coágulos de sangre, restos de cápsula del cristalino, fibras de humor vítreo, fragmentos de seda, etc. Es bien sabido que cualquier material extraño que se interponga entre los labios de una incisión retarda considerablemente el proceso de cicatrización.(2-15)

-Empleo de medicamentos que pueda interferir ó favorecer los procesos de reparación (entre los cuales se menciona los esteroides de tipo anabólico, los esteroides antiinflamatorios derivados de los glucocorticoides), las enzimas proteolíticas, etc. Aquí cabe mencionar que los esteroides derivados de la cortisona, no retardan el proceso de cicatrización, salvo que se empleen mucho tiempo antes de la intervención, sino que por su acción antiinflamatoria aceleran el proceso al disminuir el edema producido por el trauma operatorio. El uso de enzimas proteolíticas (por ejemplo Varidasa) aceleran la reabsorción del edema postoperatorio (12).

-Infección y asepsia: Es uno de los factores más importantes que intervienen en el proceso de cicatrización. El uso de la técnica de asepsia más depurada permite una contaminación mínima del área operatoria y por ende previene la infección masiva de la herida operatoria, lo cual en la cirugía ocular puede tener efectos catastróficos. El uso de antibióticos locales y sistémicos favorecen la cicatrización al impedir la proliferación bacteriana.

-Tipos de sutura y material empleado: Como se verá más adelante, el empleo de distintos materiales de sutura así como las distintas técnicas de sutura favorecen ó retardan el tiempo de cicatrización y el tiempo de hospitalización.

MATERIAL DE SUTURA:

El ideal de cualquier material a emplearse para suturar una incisión quirúrgica es que sea lo más resistente posible y que a la vez produzca la menor reacción posible a cuerpo extraño. (2-14)

Varios son los materiales que se utilizan para suturar, clasificándose en reabsorbibles y no reabsorbibles (inabsorbibles).

Entre los absorbibles están el catgut simple (natural) y el catgut cromico o cromizado (6-0).

Entre los nos absorbibles están las sedas que pueden ser filamentos trenzados (7-6-0) y de filamentos unidos por sericina (seda virgen de 7,3 y 2 filamentos), el algodón, el alambre de acero (no utilizado en la cirugía ocular) y el nylon.

El nylon tiene el inconveniente de ser muy deslizante, lo cual hace que el nudo se afloje, y de ser muy rígido, por lo que los cabos tienden a perforar la conjuntiva. Por estas razones es raramente utilizado en la cirugía ocular.

El Catgut simple produce una mínima reacción a cuerpo

extraño al reabsorberse, sin embargo, la reabsorción es muy irregular y rápida, lo cual no garantiza la aposición adecuada y lo suficientemente prolongada de los bordes hasta que la cicatrización sea firme, por lo cual su uso no es prudente ya que puede reabsorberse antes que la reparación de los tejidos sea lo suficientemente estable. (1-2)

El Catgut crómico (catgut simple endurecido con ácido crómico) se reabsorbe más despacio y tarda de siete a doce días, con lo cual se logra mantener la aposición de los bordes de la herida durante el período cicatrizal. (2-11-14)

Debido a su rigidez no se corta tan fácilmente como la seda al hacer la incisión cuando se utilizan suturas precolocadas. Es muy usado en la América del Norte (5-8)

La fuerza de unión de una herida o incisión suturada disminuye durante los dos o tres primeros días. Esta fuerza aumenta después de tres o cuatro días, cuando los fibroblastos se empiezan a formar y la fuerza tensil de la herida aumenta. En la cicatrización de una herida limpia hay un período de cuatro o cinco días cuando la fuerza de la herida se debe a adherencias fibrinosas tempranas. Durante este período los márgenes de la incisión se mantienen unidos solamente por los me-

muestran que el período inicial es más prolongado en heridas suturadas con catgut que en heridas cerradas con suturas no absorbibles de seda, algodón, alambre de acero y nylon. Los estudios efectuados (Howes) demuestran que cuando hay presencia excesiva de sangre, suero o exudado inflamatorio, tanto el catgut simple como el cromizado tienden a perder rápidamente su fuerza tensil. Obviamente los mejores resultados se obtienen cuando se utiliza hemostasis estricta, trauma quirúrgico mínimo y asepsia rigurosa. Jenkins y Hrdina encontraron que con pocas excepciones el catgut simple perdía su fuerza en cuatro a seis días, pero si la pierde en menos de diez días se reabsorbe por completo en una a tres semanas; si la mantiene más de diez días, es lentamente reabsorbido en tres a seis meses. Los estudios de Howes y Harvey demuestran que el catgut simple pierde su fuerza tensil alrededor de los cinco días y que el catgut cromizado dura

La alergia al catgut es muy discutida. Kraissl y asociados lograron sensibilizar a cobayos de laboratorio contra el catgut, con la resultante de un alto índice de licencias. Hopps declara que es posible crear una hipersensibilidad al catgut, pero que esta sensibilidad no interfiere con la cicatrización. Howes afirma que el mito de la alergia al catgut debe destruirse de una vez por todas y que debe admitirse que una técnica pobre es la que contribuye a las complicaciones en la cicatrización y que son fácilmente achacables a la alergia al catgut. En el estado actual de nuestros conocimientos la afirmación de Howes parece ser suficiente. (2-11)

La Seda está ganando cada día más adeptos que la consideran el material de sutura más adecuado. Es de mayor seguridad que el catgut puesto que mantiene de una manera permanente la coaptación de los bordes de la incisión. Tiene la desventaja que si se utiliza seda corriente los puntos deben ser extraídos puesto que al cabo de los doce días los tejidos circundantes tienden a infiltrarse y necrosarse por la presencia de material grueso y no absorbible que actúa como cuerpo extraño. Esta es la razón funda-

mental que muchos autores prefieran usar el catgut como material de sutura. (1-2-5)

En el transcurso de los primeros siete días, la reacción inflamatoria alrededor de los puntos es mínima y la cicatrización progresa rápidamente.

Con las técnicas clásicas (transconjuntivales), como los puntos no están recubiertos por conjuntiva y la superficie de la seda es muy lisa, el túnel labrado en el interior de los tejidos es tapizado por células epiteliales. Alrededor de los doce días cambia el cuadro histológico y se presenta una severa reacción a cuerpo extraño, con necrosis alrededor de los puntos si la sutura no ha sido extraída. Esta tiende a expulsarse espontáneamente. (2).

Si se utiliza material de sutura fino y los puntos se colocan subconjuntivalmente, no se presenta la epitelización del túnel y la reacción de cuerpo extraño es mínima. (1-2-13)

La seda virgen es seda natural muy fina, generalmente teñida con azul de metileno o de negro para aumentar su visibilidad. Comparando con su calibre es muy resistente y es ideal para la sutura córneoescleral permitiendo u-

tilizar agujas muy finas y atraumáticas. (1-3-13)

Además permite aumentar el número de puntos sin aumentar mucho la reacción inflamatoria "colocada bajo la conjuntiva es tolerada indefinidamente".

Cada hilo de seda virgen "Standard" se compone de siete filamentos no arrollados sino unidos entre sí por una substancia propia llamada sericina.

Su calibre (0.04 mm) equivale a unos 7-0 (algunos lo clasifican como 8-0) según el standard USP. Su resistencia a la tracción es de unos 100 gramos, según José I. Barraquer.

Willmersdorf, J.C., empezó a usar seda virgen de tres filamentos (diámetro de 0.025 a 0.030) y de dos filamentos (diámetros de 0.020 a 0.025)cuya ventaja reside en su extrema finura y en cambio su resistencia, según Cyro de Rendeze es de sólo 40 a 24 gramos respectivamente.

Diez o quince días después de incertados los puntos, la conjuntiva puede ser perforada, sin embargo, la reacción inflamatoria y molestias que producen al paciente serán mínimas. El punto podrá dejarse hasta veinte días después de la

operación, para extraerlo cuando la cicatriz es firme. Los puntos de sutura pueden verse debajo de la conjuntiva sin que exista ninguna reacción inflamatoria a su alrededor. (2-13)

El algodón (4-0) es muy resistente en relación con su calibre y menos rígido y cortante que el nylon, supramid, etc. Lubricado con cera de Horsley se evita la invaginación de la epiesclera, vainas musculares y cápsula de Tenon.

Cuando se utiliza sutura transconjuntival el algodón puede usarse indistintamente en lugar de la seda. Los estudios de Maede y Ochsner demuestran que el algodon mantiene su fuerza tensil más tiempo que la seda, pero sus otras caulidades, reacción tisular, maniobrabilidad, etc. es prácticamente igual.

Valor comparativo del Catgut y la seda, en la cirugía general.

Jenkins y colaboradores no encontraron ninguna diferencia entre el uso del catgut y la seda inclinándose por el uso del catgut.

Meleney, por el contrario, encontró que la seda producía menos reacción inflamatoria y sus experimentos demostraron que las incisiones contenían más bacterias y más exudado tisular alrededor de las suturas de catgut que en las suturas de seda. Shambaugh y Dunphy demostraron que las heridas contaminadas cicatrizaban mejor cuando se usaba seda comparado con el catgut.

Elkin reportó que el 9.4% de las heridas en las que se usaba catgut se infectaban comparado con el 2.1% cuando se usaba seda.

Por lo tanto la evidencia está a favor del uso de la seda, pero todavía sigue siendo asunto de preferencia personal y experiencia.

Desde el punto de vista de la cirugía ocular y en especial de la cirugía de la cámara anterior, la evidencia está a favor de la seda y en especial la seda vírgen, que es más delgada y de mayor tolerancia que cualquier otro material de sutura.

TIPOS DE SUTURAS:

Existe una gran cantidad de maneras de colocar las suturas y cada autor considera que la suya es la más adecuada. Se exponen únicamente las más recomendables. Además se presentan los inconvenientes de algunas técnicas que no merecen la confianza que aún se les dispensan.

1) SUTURAS POST-COLOCADAS: los puntos de sutura se aplican después de realizada la incisión:

a) Córneoescleroconjuntival: La sutura atravieza los bordes de la incisión corneoescleral en forma radial y por el centro de su espesor. No engloba la conjuntiva, que luego la recubre en su totalidad.

b) Córneoescleral-transconjuntival (clásica): Se diferencia de la anterior en que se atravieza el colgajo conjuntival, lo engloba y comprime contra la incisión.

c) Córneocorneal: No existe colgajo y la sutura se encierra sobre la misma incisión. Puede cubrirse temporalmente por un colgajo conjuntival de base en el fórnix.

2) SUTURAS PRE-COLOCADAS: Los puntos de sutura se colocan antes de la apertura de la cámara anterior. Antes se labra el sur-

co, el cual una vez colocadas las suturas, permite completar la incisión sin seccionarlas.

Pueden emplearse las mismas modalidades descritas para las post-colocadas.

3) SUTURAS TUNELIZADAS: Se consideran intermediarias entre las precolocadas y las postcolocadas. Las sutura se coloca después de hecha la incisión, la cual pasa por un túnel que se ha labrado con una aguja atraúmática antes de practicar la incisión. (2-4-14-15)

Ventajas e inconvenientes de los diversos tipos de suturas.

Aunque la elección del tipo de sutura ya sea esta precolocada, postcolocada o tunelizada depende de la escuela del cirujano, es conveniente hacer una comparación de las ventajas, desventajas e inconvenientes de los diferentes tipos de sutura empleados en la actualidad.

1) Suturas postcolocadas: Son las únicas que se pueden emplear cuando se emplea la incisión esclerocorneal con colgajo conjuntival de base en el límbo con base en el limbo.

Su aplicación es la más simple (no la más fácil) y rápida.

La sutura atraviesa simultáneamente ambos bordes de la incisión y con excepción del punto previo, es anudada inmediatamente después de colocada, con lo cual se evita un contacto prolongado con las asas con la conjuntiva (menos peligro de contaminación).

En contraste, debido a que requiere una aposición, en profundidad y radio exije del cirujano una mayor habilidad, destreza y entrenamiento que cuando se utilizan las suturas precolocadas.

Por el hecho de que tiene que ejecutarse con la cámara anterior abierta, existe mayor riesgo de lujación del cristalino ó prolapso del humor vítreo. Además, precisa agujas de punta muy aguda. -2-10-14-15.

2) Suturas precolocadas: Cuando se desea la aposición perfecta de los bordes de la incisión, resulta la sutura ideal, puesto que al no estar abierta la cámara anterior, la aguja pasa exactamente al mismo nivel en ambos labios de la incisión.

La cámara anterior permanece abierta menor tiempo que con las suturas post-colocadas, ya que la incisión superficial, la hemostasis y la aplicación de las suturas se realizan con la cámara anterior cerrada.

Por consiguiente, no es necesario el empleo de agu-

jas tan perfectas, puesto que aunque se tenga que ejercer más presión para atravesar los tejidos, no hay peligro de que haya prolapso del contenido intraocular.

La ejecución de la incisión-sutura es más completa y lenta: a) requiere una incisión "ab-externo" en la mitad superficial de los tejidos a suturar; b) su colocación previa hace más laboriosa la maniobra de completar la incisión y siempre existe el riesgo de cortar los hilos de la sutura. El hecho que el cirujano tiene que enfocar su atención a esta fase de la intervención quirúrgica facilita la producción de escalones en la incisión y de lesiones en el iris; c) las asas de las suturas interfieren luego en el resto de los tiempos operatorios y quedan en contacto prolongado con la conjuntiva antes de que se puedan anudar, aumentando el riesgo de contaminación. (2-6)

3) Suturas tunelizadas: Su aplicación es simple, la aposición es igual a la que se consigue con las suturas precolocadas. Pero, el traumatismo operatorio es mayor, puesto que deben usarse agujas mas gruesas para que después se localicen con mayor facilidad el túnel labrado, a pesar

de lo cual no siempre resulta fácil. Además, al efectuar la puntada que hace el túnel es difícil calcular la profundidad de la misma al no exitir surco ni incisión que lo guíé.

Estos tipos de sutura pueden emplearse en las diversas técnicas descritas previamente, a saber: Subconjuntival, Transconjuntival, Córneocorneal, cada una de las cuales tienen sus ventajas y desventajas:

Sutura subconjuntival: La incisión y la sutura quedan recubiertas por el colgajo conjuntival. Con esto se logra:

a) Si algún punto córneoescleral es muy profundo y se filtra humor acuoso, éste forma una vesícula bajo el colgajo y la cámara anterior mantiene su forma y tensión normal. Además, esta vesícula desaparece espontáneamente al consolidar la cicatrización y desaparecer la fístula formada.

b) No quedan cabos de la sutura rozando en el fondo de saco conjuntival, por lo que la irritación postoperatorio es mínima ó nula, el bienestar del paciente es mayor y por lo tanto se disminuyen las complicaciones debidas a las contracciones del músculo orbicular.

c) No existe la epitelización de los túneles de los puntos

de la sutura y se evita la contaminación por la flora conjuntival.

d) Debido a que la conjuntiva no queda comprendida entre la sutura, su aplicación es simple y precisa, ya que puede comprobarse directamente la aposición de los bordes de la herida operatoria.

e) Los puntos de sutura no necesitan quitarse, puesto que la seda vírgen es tolerada a perpetuidad y el catgut se reabsorbe; si en el postoperatorio algún punto de seda perfora la conjuntiva, produce escasas molestias y se puede retirar quince ó veinte días después cuando la cicatrización ya está completa (1-2-8-10-14)

Sutura transconjuntival: La sutura atraviesa el colgajo conjuntival, con lo cual se consigue:

a) Usar seda y nylon más gruesos, fuertes y resistentes que la seda vírgen.

b) Los cabos de los nudos quedan en contacto con el fondo de saco conjuntival, lo cual representa contaminación de la sutura, la epitelización de los túneles formados por los hilos y una mayor irritación postoperatoria.

c) Si algún punto es muy profundo y fistuliza, la cámara anterior se aplana con el peligro de que se infecte y epitelice.

d) El colgajo conjuntival interfiere al efectuar la sutura ya que queda englobada en la misma.

e) Los puntos de seda o de nylon deben retirarse a los diez o doce días después de la intervención quirúrgica, cuando la consolidación de la cicatriz es insegura.

Sutura córneocorneal: No existe colgajo conjuntival y los bordes que se tienen que suturar no contienen vasos, con lo cual se obtiene:

a) que la aplicación de los puntos es muy simple.

b) No sangra

c) Tiene todos los inconvenientes de la sutura transconjuntival y el proceso de cicatrización es más lento.

Errores que deben evitarse al colocar una sutura.

La colocación de los puntos de sutura lo más perfecta-ta posible garantiza una aposición perfecta, un proceso de cicatrización más rápido y el mínimo de complicaciones post-operatorias. Por lo tanto debe evitarse el cometer errores

al suturar y estar prevenidos contra ellos:

Si la colocación del punto no es radial, el borde corneal quedará desplazado con respecto al borde escleral. Esto se reconoce por los pliegues que se producen en la córnea, los cuales se ven mejor si su superficie está seca. Si el punto está demasiado superficial, producirá una diastasis, en la parte más profunda de la incisión, lo cual causa infiltración del humor acuoso entre las laminillas del parénquima córneal con el consiguiente retraso en la cicatrización. La falta de coaptación puede producir una fistulización. Además, la sutura será poco resistente, puesto que los tejidos pueden desgarrarse al ser la presa muy pequeña.

Si la sutura es muy profunda, puede ser penetrante o convertirse en penetrante a los diez o doce días después debido a la necrosis de las capas profundas con la consiguiente formación de una fístula.

Cuando los tejidos se edematizan, la sutura profunda los estrangula, lo cual puede producir necrosis, con el consiguiente debilitamiento de la cicatriz. En otras ocasiones se produce un espolón de tejido de granulación con lo cual la cica-

triz puede quedar débil.

Si la aplicación de los puntos se efectúa de manera escalonada, es decir, que en un labio se colocan superficiales y en el otro profundos, el confrontamiento de ambos bordes será muy defectuoso, pudiéndose combinar los defectos previamente descritos.

Si los puntos se colocan demasiado cerca del borde libre de la incisión, los tejidos pueden desgarrarse en forma parecida cuando se colocan muy superficialmente, debido a que la presa es muy pequeña.

Si, por el contrario, se abarca demasiado tejido (aplicación muy alejada) en uno o ambos lados de la incisión, al apretar el nudo los tejidos se arrugan, y la coaptación de los bordes es defectuosa, el astigmatismo es mayor y puede producirse necrosis por estrangulamiento.

Si la tensión de todos los puntos no es uniforme, la cicatriz puede quedar distorsionada, debido a que la tracción de cada uno de llos es distinta. Si los puntos están muy apretados, comprimen en exceso los tejidos, con la consiguiente necrosis y debilitamiento de la cicatriz, pro-

duciéndose además, una entreabertura profunda.

Si los nudos se dejan flojos, se deslizan o apelotonan, no logran mantener los bordes suficientemente coaptados, con lo cual se dificulta la formación de la cámara anterior con humor acuoso artificial.

Si el número de puntos es insuficiente, la coaptación de los bordes puede ser buena, pero fallar al aumentar la presión intraocular.

Si el número de puntos es excesivo, se produce mayor traumatismo y se prolonga innecesariamente el tiempo operatorio.

Si el material utilizado es grueso, produce más inflamación. (2-3-5-15)

Considerando todos estos factores, no son aconsejables los siguientes tipos de sutura:

Sutura córneoescleral de colchonero transversal, debido a que el trayecto de unión de los dos labios pasa solamente por la superficie, y al traccionarse se entreabren las capas profundas con la consiguiente invaginación de los bordes.

Sutura córneoescleral de colchonero vertical, por ser su trayecto de unión únicamente intratisular produce el fenómeno a la in-

versa, es decir, la eversión de los bordes de la incisión. Sutura conjuntival exclusivamente, aunque la aposición tisular puede ser buena, la elasticidad del tejido conjuntival produce una pésima resistencia a la elevación de la presión intraocular. (2-14)

Tomando en cuenta todo lo descrito, se deduce que una sutura óptima debe llenar los siguientes requisitos:

Obtener un cierre hermético, un astigmatismo mínimo, resistencia suficiente para contrarrestar la tensión intraocular, una buena tolerancia que permita una cicatrización rápida y segura.

Esto se consigue colocando puntos de borde a borde, siguiendo el mismo radio, que pasen por el tercio medio del espesor córneoescleral y que estén a medio milímetro del borde de los labios de la incisión. La tensión de los puntos debe ser igual y suficiente para mantener la incisión bien coaptada.

El número de puntos debe ser directamente proporcional a la longitud de la incisión y proporcionalmente inverso al calibre del material usado.

El calibre de la aguja y del material de sutura debe ser el mínimo que garantice una resistencia suficiente, con lo que disminuye el traumatismo, se consigue una menor reacción inflamatoria, lo que representa una mejor cicatrización. (2-14)

Se describe la técnica que se usó en los casos que se suturaron con seda virgen.

1. Preoperatorio: se insistió fundamentalmente en tener una buena hipotensión ocular, usando Diamox rutinariamente (250 mg. tid). 2 a 5 días antes de la intervención.

2. Anestesia conjuntival: con instalación local de Cocaína.

3. Anestesia: Local con inyección de xilocaína al 2%, 1.5 cc retrobulbar. Aquinesia (tipo Van Klint). Se obtuvo una parálisis muscular facial y anestesia adecuada.

4. Anestesia del Recto superior: Con inyección local de xilocaína.

5. Midriasis: Se puede utilizar Atropina al 1 o 2% por instilación, dos o tres días antes de la operación. Algunos utilizan Epinefrina en el momento operatorio; actualmente se utiliza Midriacyl al 1%.

6. Separación mecánica de los párpados: Fijación con punto de hilo o mosquitos de Castroviejo.

7. Fijación: Se realiza por medio de un punto de hilo de

algodón transconjuntivalmente al músculo recto superior. Esto deja el ojo fijo.

8. Colgajo: Colgajo conjuntival de base limbar; el corte se hace 5 mm por fuera del limbo esclerocorneal y se extiende en superficie en la mitad superior del globo, desde las 9 hasta las 3. Seguidamente se diseca el colgajo hacia el limbo, hasta dejarlo completamente al descubierto. Se deben evitar las perforaciones conjuntivales.

9. Hemostasis: Se hace por coagulación de los vasos superficiales del limbo, usando varilla de metal calentado. La cauterización se efectúa únicamente en el sector disecado esclerocorneal y en una anchura de 2 mm.

10. Incisión: Se efectúa con querátomo a las 10 horas y a 1 mm. por detrás de la inserción del colgajo conjuntival.

11. Ampliación córneoescleral: Se efectúa con tijera de Castroviejo ó de Barraquer iniciándola en la brecha hecha con el querátomo, se sigue hasta completar la semicircunferencia (180°) a 1 mm. por detrás de la inserción de la conjuntiva (en el limbo esclerocorneal).

12. Puntos previos: Se colocan a las 10, 12 y 14 (del reloj).

13. Iridectomía: Por regla general periférica y basal. En los casos que se consideró necesario se efectuó iridectomía total. En caso de iridectomía periférica es indicado el uso del separador de iris.

14. Extracción: Crioextractor de Duch en todos los casos.

15. Sutura: Completada la extracción se anudan los puntos. Generalmente son suficientes de tres a cinco. Se utilizó seda virgen 8-0 con aguja atraumática. Todos los puntos son subconjuntivales. Para la sutura conjuntivoconjuntival empleamos catgut simple 6-0 en puntos separados.

16. Tiempos complementarios: Se introduce en la cámara anterior una burbuja de aire, con lo cual se verifica la hermeticidad de la misma. Por criterio se utiliza pilocarpina al 1 ó 2%, por instilación. Inyección subconjuntival de Dexametasona, triamcinolona y penicilina. Colocación de apósito en ambos ojos.



Foto No. 1 . Ojo antes de la operación, Midriasis Satisfactoria

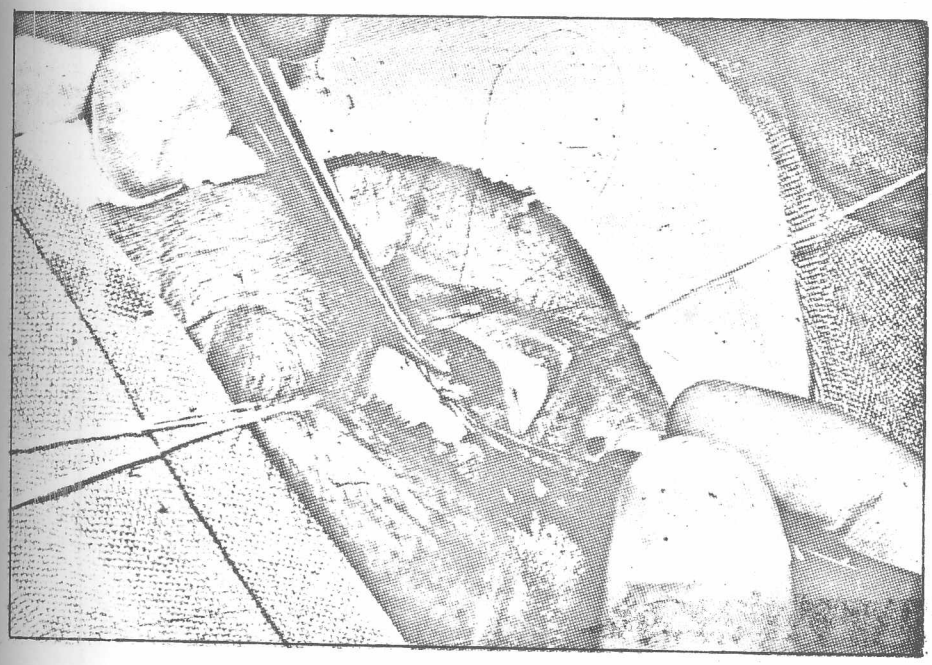

Foto No. 2 Colocación de los puntos subconjuntivales

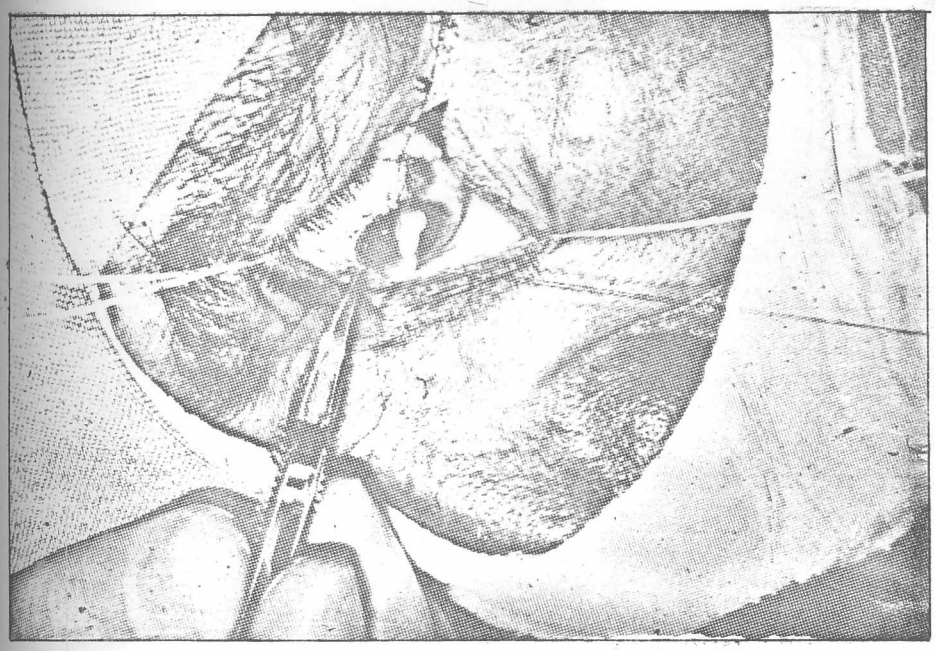

Foto No. 3 Cámara Anterior Abierta; se demuestra la Hipotensión con la que se opera.

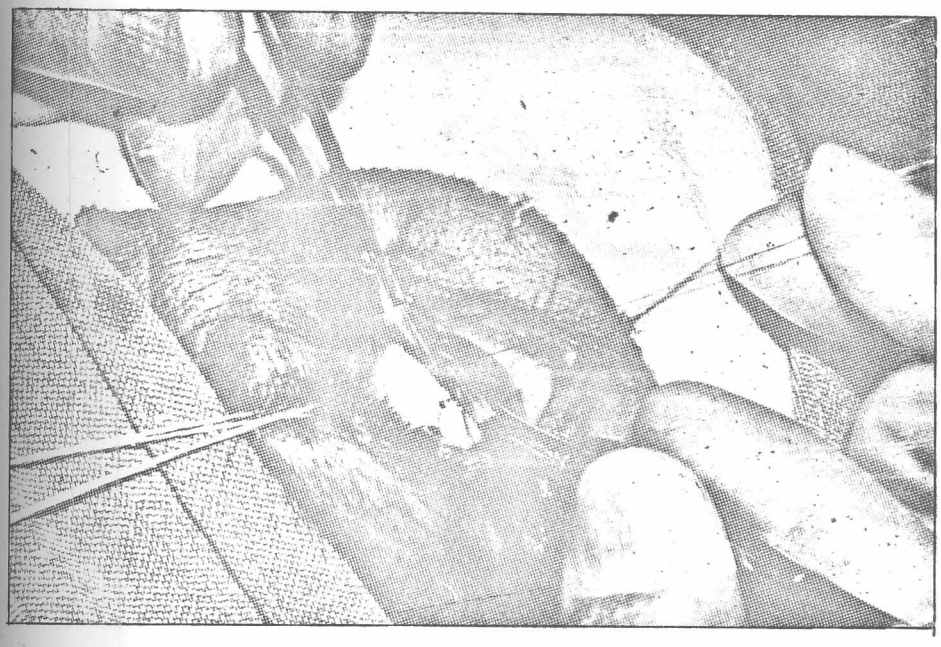

Foto No. 4 Iridectomia Periférica

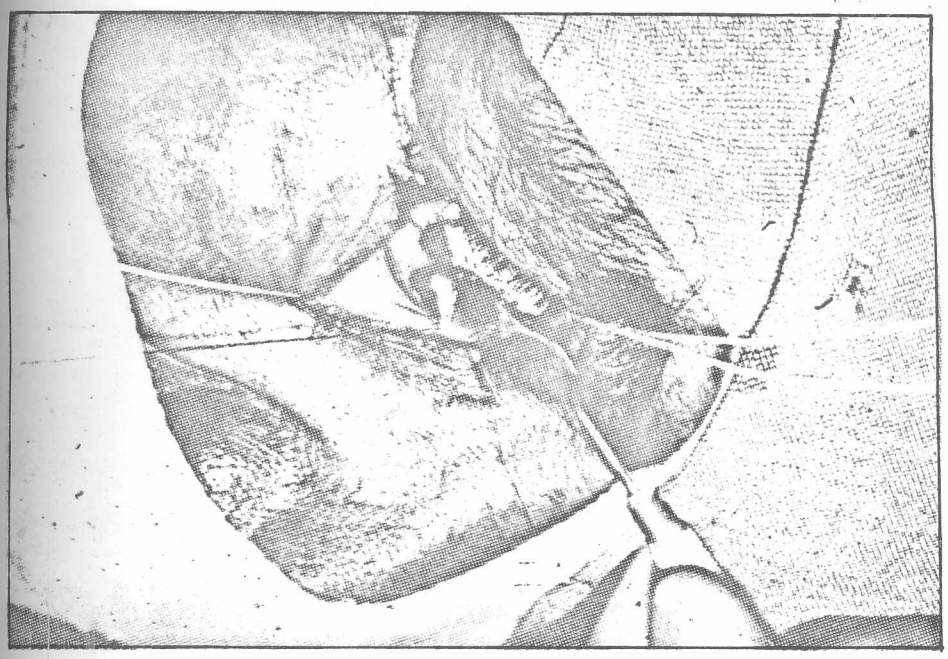

Foto No. 5 Colocación del separador de Iris; previa a la extracción

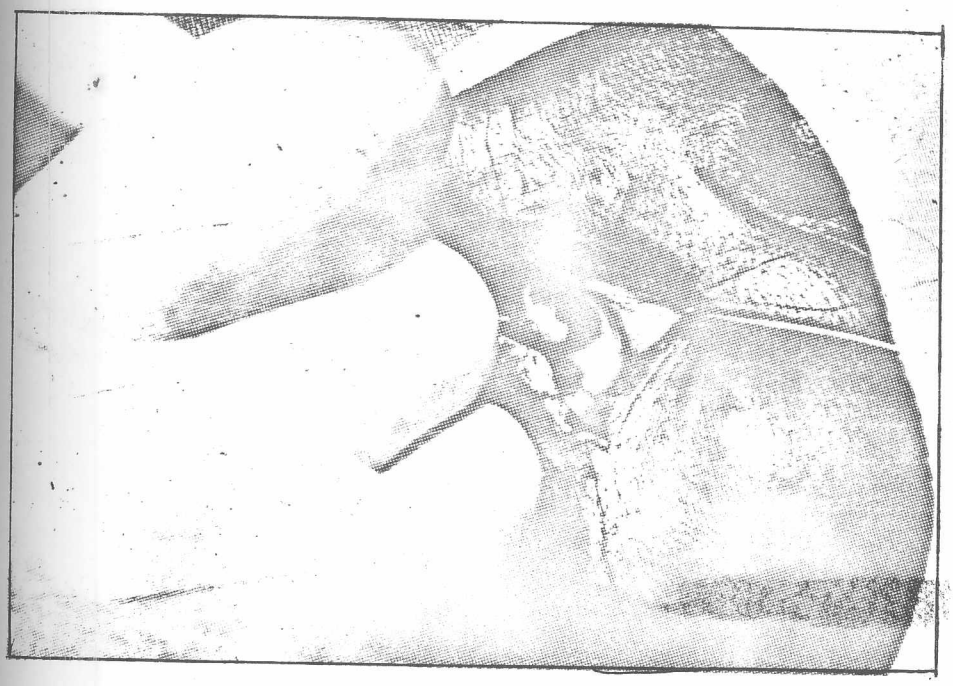

Foto No. 6 Crioextracción con crioextractor de Duch

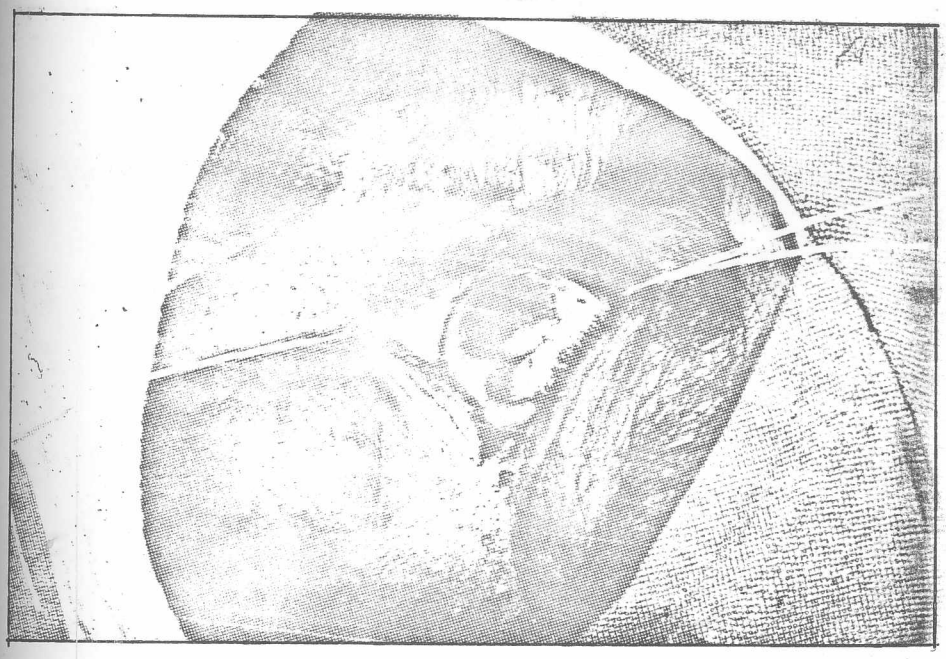

Foto No. 7 Sutura subconjuntival finalizada

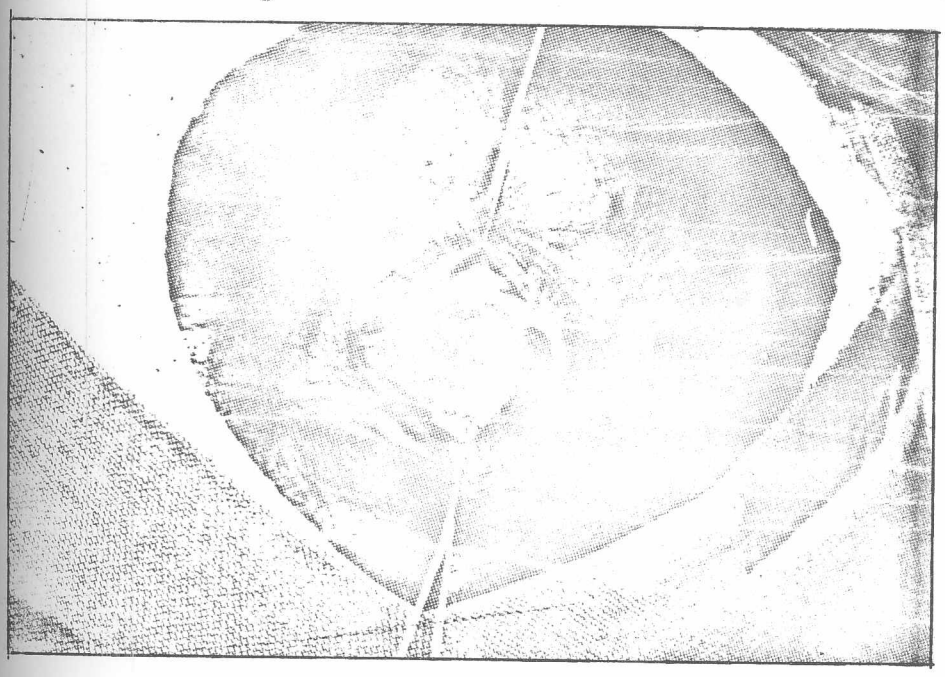

Foto No. 8 Resultado postoperatorio

CASUISTICA. ESTUDIO COMPARATIVO

En este capítulo se presentan los casos operados con seda virgen con aguja atraumática. Se considera la edad, el ojo operado, el tipo de catarata que padece el paciente, la fecha de la operación, las complicaciones que se presentaron y finalmente los resultados expresados en funcionalidad y estética.

Similares estudios se hacen con un número igual de pacientes que fueron operados con catgut crómico con aguja atraúmatica 6-0. No se consideró necesario agregar datos al respecto de la agudeza visual, lugar de origen, etc., ya que estos datos no afectan el resultado final de la evaluación comparativa de los distintos materiales de sutura que es el objetivo primordial de este trabajo.

Todos los casos presentados, excepto tres, fueron pacientes de la Sala de Oftalmología de Mujeres del Hospital General San Juan de Dios.

Debe tomarse en cuenta que siendo relativamente reciente el uso de la seda virgen con aguja atraumática en Guatemala, faltan estudios exhaustivos y de largo plazo con un núme-

ro grande de pacientes, para tener una estadística nacional que permita evaluar de manera definitiva, el lugar del material discutido. Será el futuro quien diga la palabra final (7).

OPERACIONES EFECTUADAS CON SEDA VIRGEN 8-0 AGUJA ATRAUMATICA

Casos	Historia	Edad	Ojo	Tipo de Catarata	Fecha de la intervención	complicaciones	Hospitalizacion postoperatoria	Resultados
1	25523-67	85	I	Senil	23/Feb-68	-	7 dias	Satisfac.
2	23137-61	49	D	Complic.	26/Feb/68	-	8 días	Satisfac.
3	17975-61	58	I	Senil	8/Abr/68	-	7 días	Satisfac.
4	4629-68	70	D	Senil	19/Abr/68	-	8 días	Satisfac.
5	23562-66	59	I	Senil	24/Abr/68	-	8 días	Satisfac.
6	---	65	I	Senil	25/Abr/68	-	7 días	Satisfact.
7	5564-68	64	D	Senil	26/Abr/68	-	8 dias	Satisfac.
8	22819-64	49	D	Glaucomat.	29/Abr/68	-	9 días	Satisfac.
9	---	75	D	Senil	3/Mayo/68	-	7 días	Satisfac.
10	4277-68	60	I	Senil	3/Mayo/68	-	7 días	Satisfac.
11	20447-67	54	I	Senil	6/mayo/68	-	7 días	Satisfac.
12	6118-68	37	D	Complic.	10/Mayo/68	Hifema, desp. retina	Paciente en control	
13	4807-68	68	I	Senil	13/Mayo/68	-	8 días	Satisfac.
14	25513-56	67	I	Senil	13/Mayo/68	-	10 días	Satisfac.
15	8885-68	65	I	Senil Diabética	25/Mayo/68	-	Paciente hospitalizado	

OPERACIONES EFECTUADAS CON CAGUT CROMIZADO 6-0 AGUJA ATRAUMATICA

Casos	Historia	Edad	Ojo	Tipo de catarata	Fecha de la intervención	Complicaciones	Hospitaliación post-operatoria	Resultados
1	6932-67	67	D	Senil diabética	6/Oct/66	-	10 días	Satisfac.
2	24981-67	-	I	Senil diabética	12/Ene/68	-	10 días	Satisfac.
3	24800-67	19	I	Congénita	15/Ene/68	-	7 días	Satisfac.
4	6005-67	48	D	Senil	31/Ene/68	-	6 días	Satisfac.
5	1983-57	51	I	Senil	2 Feb/68	-	7 días	Satisfac.
6	1676-68	15	I	Congénita	9/Feb/68	Hérnia del iris	Paciente en control	
7	3129-61	60	D	Senil	16/Feb/68	-	10 días	Satisfac.
8	21641-67	66	I	Senil	21/Feb/68	-	7 días	Satisfac.
9	2678-68	72	I	Senil	1/Mar/68	-	11 días	Satisfac.
10	23606-67	58	D	Senil	2/Mar/68	-	16 días	Satisfac.
11	23552-67	37	D	Senil	4/Mar/68	-	17 días	Satisfac.
12	20430-67	48	I	Senil	8/Mar/68	-	10 días	Satisfac.
13	2836-68	41	D	Senil	22/Mar/68	-	11 días	Satisfac.
14	3152-68	80	I	Senil	25/Mar/68	-	8 días	Satisfac.
15	2826-68	48	D	Glaucomat	5/Abr/68	-	12 días	Satisfac.

OPERACIONES EFECTUADAS CON SEDA TRENZADA 6-0 AGUJA ATRAUMATICA

Casos	Historia	Edad	Ojo	Tipo de catarata	Fecha de la intervención	Complicaciones	Hospitalización post-operatoria	Resultados
1	8680-66	49	I	Senil	1/Jun/66	-	20 días	Satisfac.
2	6138-64	35	I	Por pan-oftalmitis	12/Ag/66	-	10 días	Satisfac.
3	1907-66	72	I	Senil	1/Sep/66	-	13 días	Satisfac.
4	13730-66	75	D	Senil	2/Sep/66	-	15 días	Satisfac.
5	20344-66	23	D	Glaucomat	14/sep/66	-	15 días	Satisfac.
6	20447-67	54	I	Senil	10/Ene/68	-	10 días	Satisfac.
7	4360-68	60	I	Senil	3/Mar/68	-	19 días	Satisfac.
8	13491-61	46	D	Glaucomat	22/Mar/68	-	28 días	Satisfac.
9	2932-68	36	I	Glaucomat.	29/Mar/68	Vaciamiento de cámara anterior	34 días	Paciente en control period.
10	20114-67	57	I	Senil	19/Abr/68	-	17 días	Satisfac.
11	5295-68	54	D	Senil	19/Abr/68	-	12 días	Satisfac.
12	1003-61	45	I	Senil	25/Abr/68	-	28 días	Satisfac.
13	9131-67	77	D	Senil	10/May/68	Hifema ligero	Paciente hospitalizado	
14	7854-68	66	I	Senil	10/May/68	-	Paciente hospitalizado	
15	6640-68	44	D	Senil	17/May/68	-	Paciente hospitalizado	

SUMARIO:

Se hace un analisis de los factores que intervienen en el proceso de cicatrización, poniendo énfasis en el tipo de incisión, colgajo, trauma operatorio, existencia de material extraño en la sutura, el papel de la infección, el uso de medicamentos, y el papel que juega el tipo y material de sutura. Seguidamente se hace un estudio de los diversos materiales de sutura que gozan de popularidad entre los cirujanos, especialmente los Oftalmólogos, demostrándose que el catgut simple es poco seguro y que el catgut cromizado, el cual es muy usado en los Estados Unidos de Norteamérica, es un material de sutura confiable, de buena resistencia y que su fuerza de tensión dura el tiempo suficiente para permitir que el proceso cicatrizal sea lo suficientemente firme. Se estudia las propiedades de la seda, la trenzada y la virgen, así como el algodón y su preferencia cada vez mayor como material ideal de sutura. Se exponen los estudios llevados a cabo por los investigadores los cuales llegan a la conclusión, tomando en cuenta la divergencia de opiniones, que el material no reabsorbible es el más conveniente para las intervenciones quirúrgicas; así mismo se demuestra

que la seda vírgen es el material más adecuado para la cirugía oftalmológica.

Se estudian los diversos tipos de sutura y de incisión, observándose las bondades, ventajas, desventajas e inconvenientes de cada uno de ellos.

Los más usados en la actualidad son: La técnica transconjuntival con incisión esclerocorneal y colgajo de base límbica, utilizando dos planos de sutura La evidencia que se dispone en la actualidad favorece el uso de la técnica subconjuntival por ser la más segura, la que menos problemas postoperatorios tiene y que permite una deambulación más rápida

Se describe, acompañada de ilustraciones, la técnica subconjuntival actualmente usada en Guatemala por el Dr. Wellinton Amaya A. La intervención descrita es ampliamente usada en los países latinoamericanos (México, IMSS; Colombia, Salomón Reinoso A,J.I. Barraquer y colaboradores, etc) y España (Barraquer y colaboradores).

Se hace un estudio comparativo de los casos operados con seda virgen, con catgut simple 6-0 y con seda 6-0, llegándose

a la conclusión de que la superioridad de la seda virgen reside especialmente en que acorta a la mitad el tiempo postoperatorio requerido comparado con la seda común y más o menos la tercera parte comparado con el catgut. Esto significa menos complicaciones derivadas del encamamiento e inmovilidad prolongados, tales como neumonía hipostática, atelectasias, úlceras por presión, etc.

VIII

CONCLUSIONES

1- En la cirugía oftalmológica, especialmente en la cirugía de la cámara anterior, los materiales de sutura empleados son catgut cromizado 6-0, seda trenzada 6-0 y seda virgen de 5 y 7 filamentos (7 y 8-0) .

2- De las diversas técnicas descritas, las que tienen mayor preferencia son la transconjuntival con colgajo de base en el limbo, utilizando catgut cromizado o seda trenzada, con incisión esclerocorneal y la técnica subconjuntival con colgajo de base en el limbo utilizando seda virgen con incisión escleroconjuntival. Ambas son técnicas de sutura postcolocadas. El resto de técnicas son raramente utilizadas.

3- En igualdad de condiciones y con pacientes en similares condiciones: edad, estado general, etc., la sutura subconjuntival con seda virgen ofrece mayor seguridad, menos problemas postoperatorios y el bienestar de los pacientes es mayor.

4. La ventaja neta de la técnica subconjuntival con seda virgen, es que el tiempo postoperatorio promedio (hospitalización), salvo las complicaciones, lo acorta a la cifra de siete u ocho días.
5. La sutura transconjuntival con catgut cromizado, tiene un promedio postoperatorio de diez a doce días.
6. La sutura transconjuntival con seda común 6-0, es la que mayor tiempo postoperatorio tiene, siendo éste de quince a viente días.
7. Considerando el valor de la hospitalización por día de un paciente, y el poco tiempo que permanece hospitalizado en el postoperatorio, el menor porcentaje de complicaciones que se evita con la deambulación precoz, considerando la edad avanzada de la mayoría de los pacientes que se somenten a este tipo de operaciones, es indiscuntible que la seda virgen debería ser el material de elección. El beneficio sería para ambos, paciente e institución (Hospital General).
8. El avance de la tecnología moderna exige que la cirugía ocular se mantenga al día. Uno de los avances más significativos es el uso de la seda virgen con aguja atraumática.

BIBLIOGRAFIA

1. BARRAQUER, Ignacio: Evolución de la facoéresis. I Curso Internacional de Oftalmología, Barcelona, Inst. Barraquer, 1956, pp 1-17.

2. BARRAQUER, Joaquín et al: Cirugía del segmento anterior del ojo. Inst. Barraquer, 1964, pp 185-220.

3. DUNNINGTON, J.H.: Complications of wound healing after cataract surgery. En: HAIK, G.M.: Symposium on Diseases and Surgery of the Lens. St. Louis, Mo., Mosby, 1957, pp 158-161.

4. DUNNINGTON, J.H.: Normal healing of the cataract incision. En: HAIK, G.M.: Symposium on Diseases and Surgery of the Lens. St. Louis, Mo., Mosby, 1957, pp 138-145.

5. DUNNINGTON, J.H.: REGAN, E.F.: The effect of sutures and of thrombin upon ocular wound healing. Amer. J. Ophthal., 35: 167-177, 1952.

6. DUQUE ESTRADA, W.: Operative and postoperative complications related to the incision. An. Inst. Barraquer, 3: 94-98, 1962.

7. GUATEMALA, Archivos del Hospital General 1968.

8. HILL, H.F.: The "ideal" closure of the cataract wound. An. Inst. Barraquer, 3: 70-79, 1962.

9. KATZIN, H.M.: Instrumentation in ophthalmic surgery. II Curso Internacional de Oftalmología, Barcelona, Inst Barraquer 1958, pp 27-70.

10. McLEAN, J.M.: A new corneoscleral suture. Arch. Ophthal. 23:554-559, 1940

11. ORR, T.G.: General Surgery, 3a. ed. Phil. W.B. Saunders, 1958, pp 5-10.

12. ORTIZ, Julio César: El uso de Streptokinase y Streptodornase en cirugía ocular; Tesis, 1965.

13. REINOSO A. Salomon: Resultados de cien casos de catarata intervenidos mediante la técnica del Dr. José I. Barraquer. Arch. de la Soc. Amer. de Oft. y Opt., 4: 321-355, 1963.

14. ROPER, K.L.: Suturing in cataract surgery. Trans. Amer. Ophthal. Soc., 52: 587-749, 1954.

15. SALLERAS, A.: Complicaciones operatorias y postoperatorias en relación con la incisión y la sutura. An. Inst. Barraquer, 3: 85-93, 1962.

16. STRAMPELLI, B.: L' importance de la fermeture hermé tique de l' incisión. An. Inst. Barraquer, 3: 203-205, 1962.

Vo.Bo. Ruth R. de Amaya
Ruth R. de Amaya
Bibliotecaria

Br. Víctor Manuel Tejada Solares

Dr. Wéllington Amaya A.
Asesor

Dr. José Miguel Medrano
Revisor

Dr. Rodolfo Solís Hegal

DIRECTOR DEL DEPARTAMENTO DE CIRUGIA

Dr. Francisco Villagrán M.
SECRETARIO

Vo.Bo.

Dr. Julio de León M.
DECANO