C1

UNIVERSIDAD DE SAN CARLOS DE GUATEMALA

FACULTAD DE CIENCIAS MEDICAS

FACULTAD DE CIENCIAS MEDICAS
BIBLIOTECA
U. S. C. G.

"EL OJO AFACO Y CONSIDERACIONES CIENTIFICAS MODERNAS"

MARIO LEOPOLDO LEON GROSS

Guatemala, Agosto de 1970

PLAN DE TESIS.

I. INTRODUCCION (Definición de Afaquia)

II. DESCRIPCION ANATOMICA, FISICA Y FISIOLOGICA DEL CRISTALINO

III. REFRACCION EN EL OJO AFACO

IV. GLAUCOMA EN EL OJO AFACO

V. DESPRENDIMIENTO DE RETINA EN EL AFACO

VI. CASOS DE AFAQUIA DEL HOSPITAL DE SAN JUAN DE DIOS SALA DE OFTALMOLOGIA DE SEÑORAS Y NIÑOS.

VII. MOTIVOS PRINCIPALES POR LOS CUALES HAY NECESIDAD DE EXTRAER EL CRISTALINO

VIII. CONCLUSIONES

IX. BIBLIOGRAFIA.

I. INTRODUCCION

DEFINICION DE AFAQUIA: Tiene su orígen en las raíces griegas sin, phakos - lente. Es decir, ausencia del cristalino. Este estado resulta de una luxación -- del cristalino o de su extracción, alterando, la refracción del ojo. A consecuencia de esa insuficiente refracción, la afaquia acarrea generalmente hipermetropía la cual, puede llegar a ser alta. En cambio, en el miope, cuya refracción es exagerada, el paciente al volverse hipermétrope, se resta a la miopía mejo-- rando su defecto visual.

II. DESCRIPCION ANATOMICA, FISICA Y FISIOLOGICA DEL CRISTALINO:

El cristalino es una lente biconvexa, situada en el trayecto de los rayos lu-- minosos que entran al ojo. Su elasticidad le permite cambiar de forma y enfo-- car estos rayos en la retina, ya sea que provengan del infinito o de cerca del ojo, constituyendo así el sistema dióptrico más importante de este órgano, que permite la visión clara a diversas distancias.

ANATOMIA: Tiene el cristalino particularidades anatómicas interesantes como - las de no poseer ni vasos nutricios, ni nervios, ser elástico y transparente. Se halla sostenido entre la cámara posterior del ojo y el vítreo, por la zónula o ligamento suspensorio constituído por fibras que se insertan por una parte en los procesos - ciliares y por otra en el ecuador del cristalino y sus vecindades de las caras anterior y posterior.

La lente cristalina es biconvexa, con la cara anterior más plana que la posterior. Su color es ligeramente amarillento en el jóven, acentuándose el - matiz con la edad. En cuanto al peso aumenta durante toda la vida, a los 30 años es aproximadamente de 180 mg.

El exámen histológico muestra una capsula delgada que envuelve el tejido propio, formado por numerosas fibrocélulas dispuestas en capas de afuera - adentro.

El núcleo central está formado por las más antiguas capas; con la edad, pierde agua y se endurece, quitando elasticidad al órgano y alterando sus pro-- piedades dipoptricas.

FISICA: La presión osmótica del cristalino es parecida a la de la sangre, 0º 51 a 0º 63, y si se sumerge en una solución de ClNa 1% no le producen cam-- bios de volumen.

El pH 7.4 es análogo al resto de los tejidos.

Los rayos luminosos que lo atraviesan son absorvidos principalmente -- por las proteínas y en relación a su longitud de onda. Del espectro visible absorven un 8%, aunque no todas las bandas en igual proporción. En cuanto a los rayos infrarrojos y los ultravioleta, son absorvidos en gran cantidad y producen lesiones.

FISIOLOGIA: Los dos aspectos más estudiados de la fisiología del cristalino son

FACULTAD DE CIENCIAS BIBLIOTECA

los relacionados con su metabolismo y los de su papel en la acomodación del ojo a la distancia. Estos últimos debido a su complejidad e importancia serán tratados posteriormente.

Respiración: el cristalino toma oxígeno del humor acuoso que le baña, el -- que a su vez lo recibe de la córnea y los procesos ciliares; basta extirparla, para que aumente la presión del oxígeno del humor acuoso. El ingreso de oxígeno al e cristalino se debe a su contenido en glutatión y ácido ascórbico. Estas dos enzi-- mas respiratorias se encuentran en el cristalino en grandes cantidades, sobrepasando el de otros tejidos.

El papel del glutatión consiste en tomar oxígeno del medio y pasarlo a la beta-cristalina con la que forma un sistema.

En cuanto al ácido ascórbico o vitamina C, es tomado del humor acuoso en su forma oxidada y devuelto reducido, quedándose la lente con oxígeno. Llama la atención que la concentración de esta sustancia en el cristalino sobrepasa am-- pliamente el humor acuoso, y esta, la de la sangre, para lo que algunos suponen que se sintetiza en parte en este órgano. Finalmente, cabe señalar que en la catarata disminuyen el glutatión y el ácido ascórbico.

Acomodación a la distancia: la acomodación a la distancia consiste en la serie de modificacones que tienen lugar en el ojo para permitir la visión neta de - los objetos situados a distancias diferentes. El estudio de estos cambios ha preo--

cupado grandemente a los fisiológos y a los físicos, desde hace más de un siglo y ha permitido establecer varios hechos en forma indudable como es el papel fundamental que desempeña el cristalino y el de las demás estructuras que constituyen a contribuir con él.

Una demostración práctica de la existencia en el ojo de un mecanismo de acomodación fué dada por Scheiner en 1614. Si se mira una aguja sostenida a un largo de brazo, a través de dos pequeños agujeritos hechos sobre una tarjeta negra y separados entre sí 2 ó 3 mm., se le verá simple. En cambio, aparecerá doble si se mira más alla o más acá de la aguja, porque la retina cortará los rayos luminosos antes o después de formado el foco. (Ver figura No. 1.).

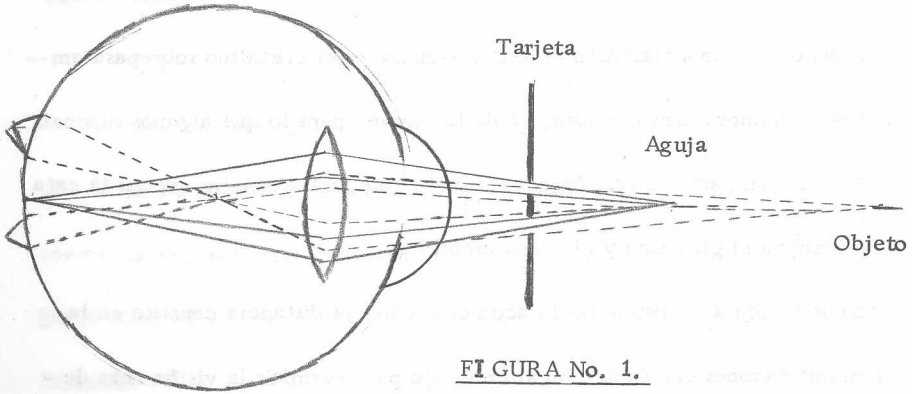

FIGURA No. 1.

Descripción de los cambios: Con los datos suministrados in vivo por el biomicroscopio y la tonografía de las imágenes de Purkinje, se han podido estudiar con precisión los cambios que sufre el cristalino durante la acomodación. Al mirar a un objeto próximo su cara anteior se incurva en la parte central disminuyendo, su radio, mientras que se achata en la periferia; su cara posterior también se hace más convexa aunque no tanto como la otra. Consecuencia de estos cambios disminuye el ojo ecuatorial y aumenta el anteroposterior, sumamente en unas 12 D el poder dióptrico. (Ver figura No. 2).

La velocidad con que se hacen estos cambios es mayor al mirar de lejos a cerca como se deduce de las siguientes cifras:

Lejos a cerca 0.39 a 0.82s
Cerca a lejos 0.50 a 1.16s

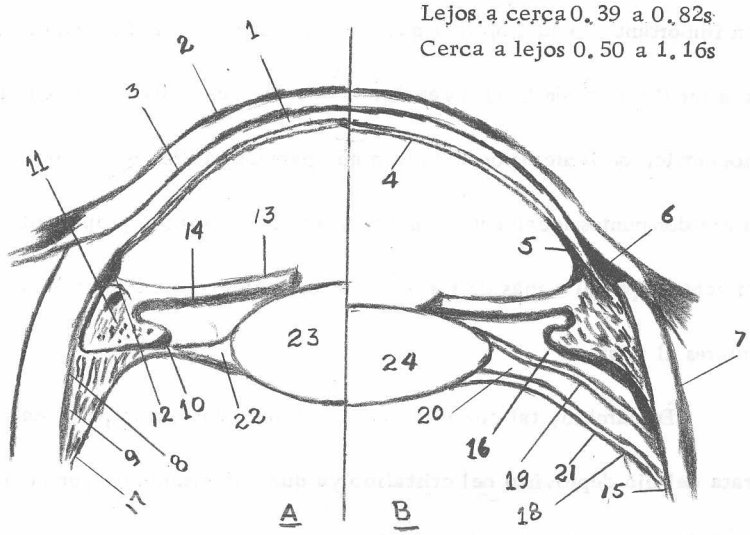

FIGURA No. 2.-

(Mecanismo de Acomodación)

A.- Ojo acomodado para la visión de los objetos próximos. B.- Ojo durante - la visión lejana.

1.- Sustancia propia de la córnea; 2-3, Epitelio anterior de la córnea; 4, Membrana Decemet; 5, Ligamento pectíneo; 6, Conducto de Fontana; 7, Esclerótica; 8, Coroides; 9, Retina; 10, Procesos Ciliares; 11, Musculo Ciliar; 12. f. Orbiculares; 13-14 Iris; 23, Cristalino; acomodado para la visión de objetos próximos; 24, Cristalino para objetos lejanos. 16, Procesos ciliares; 17, Membrana hialoidea; 18. Zónula.

III. REFRACCION EN EL OJO AFACO:

A pesar de la despreciable diferencia en índices de refracción de los o-- tros medios transparentes, la presencia del cristalino en el ojo influye de manera tan importante en su dióptrica que para simplificar su compresión, se ha recurrido a las fórmulas de Gauss (Ver figura No. 3), que reducen cualquier sistema homocéntrico de lentes (por complejo que parezca) al de uno, el que incluye sobre su eje dos puntos focales y dos nodales (estos últimos son propiedades similares a un centro óptico) a más de sus planos principales (de entrada y salida) perpendiculares al mismo.

En cambio, tal complejidad desaparece casi en la práctica cuando se -- trata del ojo deprovisto del cristalino ya que, precisamente por la similitud de - los índices de refracción de los diferentes medios transparentes que lo integran, - puede reducirse esquemáticamente al caso de la refracción entre dos medios separados entre sí, por una superficie esférica: para encontrar los puntos de interés - en esta nueva situación dióptrica, se aplican las fórmulas de este caso (Ver figura No. 4.)

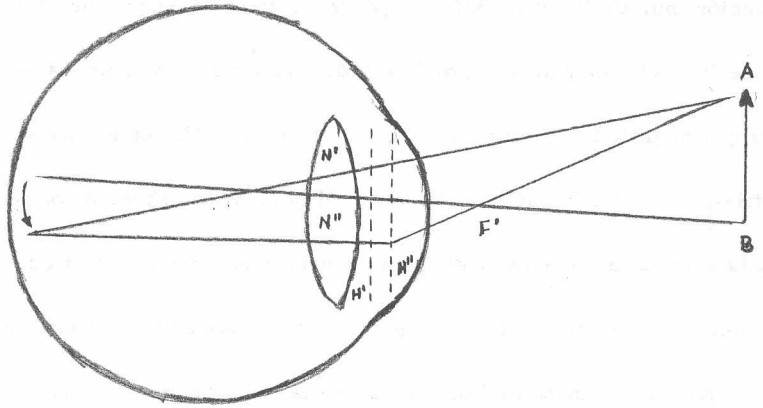

FIGURA No. 3.

(Ojo Esquemático).-

F', Punto focal anterior; H' H'' Planos principales; N' N'' Puntos nodales; ab -- imágen de AB en foco posterior (retina).

Considerando el índice de refracción de los medios oculares promediados - como 1.337 siendo el del aire la unidad y suponiendo una curvatura corneal media de 7.8 mm. de radio (e idalmente esférica), el punto focal anterior de este - sencillo sistema queda a 23.2 mm., del vértice corneano, mientras el focal posterior se sitúa a 31.2 mm., atrás del mismo vértice, es decir, más allá de la retina de un ojo ideal con un radio de curvatura escleral de 11 mm. En tal virtud

no se forma sobre la retina una imâgen nítida de un objeto situado en el infinito, sino, una serie de círculos de difución la hacen borrosa (y distorcionada en el caso de que la pupila sea irregular y excêntrica).

Por estar rodeado el cristalino en el ojo, de acuoso y vítreo con índices de refracción muy similares (1.336), su poder dióptrico es mucho menor (solamente de 10 a 14 dióptrias según su estado de relajamiento o acomodación) que el que manifiesta el mismo órgano "in vitro" es decir, en el aire (19.11 dióptrias). Es por ello que la corrección del defecto de refracción ocasionado por la afaquia se requieren anteojos de mucho menor poder dióptrico.

El anteojo se usa desde hace siglos para la corrección compendadora de la afaquia, existiendo distintas posibilidades según la refracción pre-existente, razón por la cual se realiza una suma algebraica de ambas. Si el ojo era hipermétrope, aumentará la hipermetropía, si era miope elevado, disminuirá la corrección miópica en aproximadamente 12 dióptrias o desaparecerá integramente dando lugar a una hipermetropía débil; finalmente, se pueden dar casos de neutralización de la miopía por efecto de la afaquia.

Otro tanto se puede decir del astigmatismo pre-existente. La cirugía también puede provocar ese defecto que se sumará o nó algebraicamente con el original. Las técnicas modernas tienden a disminuir la creación de astigmatismo post-quirúrgico.

El astigmatismo del afaco debe corregirse con anteojos y se pueden tolerar cilindros fuertes si su prescripción es correcta en cuanto a signo, poder y eje.

Sin embargo, aunque el uso de anteojos se ha demostrado útil como lo prueba la experiencia de millones de afacos, es innegable que su empleo tiene innumerables desventajas, dependiendo casi todas ellas del efecto telescópico que provocan .

En efecto, desde un punto de vista puramente óptico, el retirar el cristalino de un ojo equivale a neutralizar su poder con un lente de igual valor y poder contrario (negativo), incluido en el mismo sitio del sistema dióptrico. Por otra parte, para corregir este desenfoque así provocado, se recurre al empleo de una lente positiva muy por delante de la córnea. Al meditar sobre lo logrado, se comprueba el haber introducido en el sistema un telescopio galileico con su ocular (negativo) y su objetivo (positivo) logrando, enfocar de nuevo la imâgen sobre la retina pero, aunque nítida, con caracteres diferentes, de mayor tamaño (33%), con mayor estrechéz de campo y aplanada. (Ver figura No. 5).

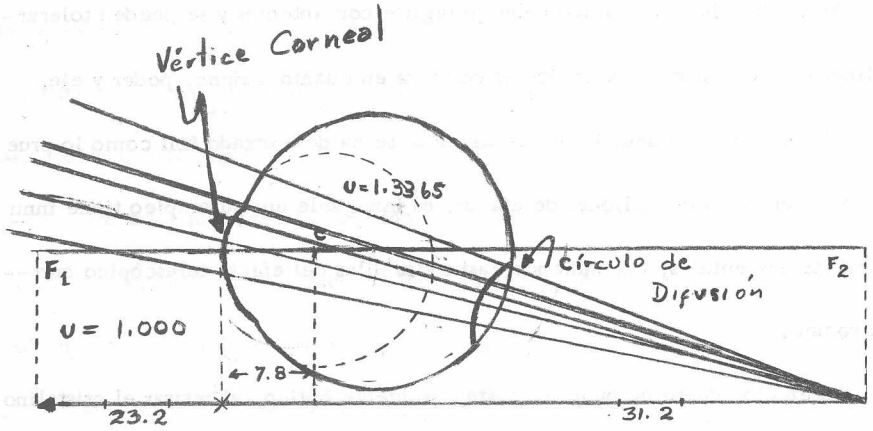

FIGURA No. 4. Ojo Afaco.

Obsérvese la formación de la imágen por detrás de la retina y la formación a nivel de esta membrana, del círculo de difusión.

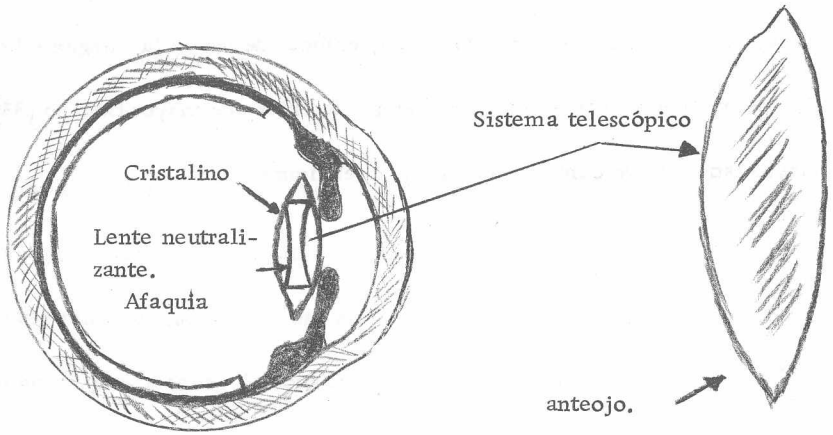

Figura No. 5. Efecto telescópico obtenido al introducir en el sistema dióptrico ocular una lente positiva (correctora) por delante, después de extraído el cristalino (equivalente) a introducir lente negativa del mismo poder y signo contrario.

En toda afaquia, pueden presentarse las siguientes posibilidades:

a) Tratarse de afaquia unilateral corregida con la adaptación de anteojos adecuadamente pero, notando la diferencia con su visión normal previa, el otro ojo sin visión.

b) El caso de darse una afaquia binocular es también tolerable al empleo de anteojos ya que, no habrá aniseikonia (las imágenes amplificadas y en foco sobre ambas retinas son sensiblemente iguales). Si el centrado ajuste de los anteojos adecuadamente prescritos lo permiten, se obtendrá incluso buena visión binocular, fusión y hasta un cierto efecto estereoscópico. Cuando hay errores en la adaptación del anteojo, caso muy frecuente por desgracia, el paciente acaba por eliminar una imágen, resolviendo así, los problemas de confusión que pueda ocasionarle esta nueva situación y quedándose con una falsa sensación de comodidad.

c) En el caso de afaquia monocular con buena visión en el ojo contralateral, el anteojo provoca una desigualdad en el tamaño de las imágenes formadas sobre la respectiva retina, de hasta 33% da aniseikonia que es intolerable. Se recomienda entonces el uso de un lente esmerilado por delante del ojo operado para evitar la confusión provocada por una imágen borrosa, o establecer un balance compensador.

Para la buena adaptación del anteojo, debe tomarse en cuenta:

a) Distancia del vértice: cuanto más anteriormente quede situada la lente con respecto al vértice corneano, mayor será su poder dióptrico, efectivo

en el sistema y mayor será también su efecto telescópico.

b) Central: El centro óptico de cada lente debe coincidir con el eje del ojo -- respectivo, independientemente de la asimetría fascial que puede existir.

c) Situación del plano de la lente: debe estar perpendicular al eje óptico, de lo contrario, su inclinación provoca efectos cilíndricos imprevistos.

d) Color: Por tener el cristalino un poder de absorción selectivo para radia-- ciones al rededor de 400mm. de longitud de onda (ultravioleta), por lo que - el afaco se encuentra deprovisto de esta protección. En tal virtud, es conve niente el empleo de tintes rosas (que tienen similar absorción), en los cristales empleados para corregir la afaquia. El ojo afaco vé azul, porque le falta el filtro del azul, o sea el rosa.

e) Peso: por razón de su poder, los anteojos para el afaco son gruesos y por -- consiguiente pesados; para aminorar el problema que ello condiciona, se recurre al uso de lentes lenticulares en plástico. Los armasones empleados deben ser de razonable rigidéz para que conserven una recta colocación.

IV. GLAUCOMA EN EL AFACO:

Como en cualquier otro glaucoma, las técnicas exploratorias importantes a seguir en un ojo afaco, son tonometría, tonografía, campo visual, estudio de la papila óptica y gonoscopía, todas con ciertas modalidades impuestas por la afaquia.

a) Tonometría: Frecuentemente el ojo afaco presenta alteraciones en la rigidéz

escleral, factor que es de tenerse en cuenta. Debe utilizarse el tonómetro de aplanación, que dará una mayor exactitud en las tomas.

b) Tonografía: El valor de control y pronóstico que proporciona esta técnica, es de importante capital en el manejo del caso y no necesita más énfasis.

c) Campo Visual: Bien conocidas son las dificultades para tomar un campo visual en el afaco corregido. Las restricciones impuestas por el anteojo y la necesaria adaptación de un lente de contacto, que dé al ojo como foco conjugado -- precisamente la retina y el arco del perímetro restan valor a los datos logrados - de ordinario. Cabe recordar el ecotoma anular variante que sobreviene en los - pacientes afacos corregidos con anteojos, que desaparecen con el uso de lentes de contacto, de tal modo, que solo tiene valor el campo visual cuando la visión del paciente está corregida con lente de contacto.

d) La Papila: En vista de lo anterior, la observación en secuencia y su registro gráfico, sea por dibujos o por fotografías, adquiere importancia capital. La extensión y localización de un defecto en el campo visual, corresponde general-- mente a una alteración visible en la papila, y el progreso de dicha alteración - tiene un valor más alto en el afaco que en el campo visual, por cuanto aquel es objetivo pudiendo dársele más confianza al valorar el cuadro.

e) Gonoscopía: es la encargada de proporcionanos a través de su estudio la etiología del glaucoma.

GENERALIDADES:

El glaucoma del ojo afaco puede ser de los siguientes tipos:

1. - Primario de ángulo abierto

2. - Asociado a seudo-exfoliación

3. - Debido a bloqueo pupilar

4. - Debido a sinequias periféricas anteriores

5. - Por reacción inflamatoria post-operatoria inmediata o tardía

6. - Por invasión del vítreo o cámara anterior

7. - Debido a epitelización de la cámara anterior

1. - Glaucoma primario de ángulo abierto en el ojo afaco: no es raro encontrar glaucoma de ángulo abierto coincidiendo con una catarata, ya que ambos predominan en la segunda mitad de la vida. El glaucoma pueden encontrarse en cualquier estadío de su desarrollo al tiempo de la intervención y puede verse diagnósticado anteriormente a la operación ó haber pasado desapercibido para hacerse evidente en el post-operatorio de la catarata. Unicamente se puede llamar primario cuando a la gonioscopía el ángulo se encuentra abierto y libre de sinéquias, no habiendo otra anomalía. Generalmente es bilateral y de evolución similar en ambos ojos, sea que el ojo contralateral esté o nó afaco. Se ha encontrado una buena proporción de casos de glaucoma crónico de ángulo abierto existente previo a la operación, cuyo tratamiento posterior a la cirugía ha sido extraordinariamente simplificado requiriendose tan

solo de una dósis de pilocarpina. Básicamente el manejo del glaucoma de ángulo abierto en el afaco, consiste en mantener una presión intra-ocular inferior a 20 mm. de Hg., con una papila invariable a los daños que presente, un campo visual estático y finamente con control tonográfico adecuado. Generalmente bastará la pilocarpina, en ocasiones se requerirá de mióticos potentes y a veces inhibidores de anhidrasa carbónica. Mientras que en condiciones normales no es aconsejable el empleo de mióticos potentes, en la afaquia no hay peligro de bloqueo angular y por tanto, pueden emplearse cuando estén indicados.

2. - Glaucoma asociado con pseudoexfoliación: Así como la extracción del cristalino no ejerce efecto permanente sobre el glaucoma crónico simple tampoco lo tiene sobre el asociado a pseudo-exfoliación capsular. El manejo de este procedimiento, exista o nó el cristalino es igual al del glaucoma crónico de ángulo abierto.

3. - Glaucoma debido a sinequias periféricas anteriores: El más frecuentemente encontrado en el ojo afaco, es el único que en rigor merecería el nombre de glaucoma afáquico ó glaucoma iatrogénico. Es, el resultado directo del mal manejo del paciente al permitir la formación tardía de la cámara anterior. El glaucoma así originado ocasiona un cuadro de bloqueo angular, cuyo manejo es un serio problema. Los mióticos débiles, fuertes, aún asociados a inhibidores de la anhídrasa carbónica son insuficientes para controlar la hipertensión en la mayoría de los casos y generalmente es necesario recurrir a la cirugía (ciclodiálisis) muchas veces

para lograr finalmente el control del glaucoma en un porcentaje no satisfactorio de pacientes.

4. - Por invasión del vítreo a cámara anterior: En ciertos ojos afacos, el glaucoma se debe a que el vítreo llena por completo la cámara anterior bloqueando al ángulo iridocorneal.

Generalmente, se debe a la ruptura hialoidea, que combinada con un desprendimiento del vítreo, bloquea al ángulo, su tratamiento es la midriasis acentuada, ya que la miosis agrava el cuadro. Se requiere la ayuda de inhibidores de la anhidrasa carbónica durante el período de alza tensional. Los dos tipos de glaucoma corresponden a: glaucoma transitorio post-quirúrgico, el cual se resuelve expontáneamente, donde ni los inhibidores de anhidrasa carbónica tienen efecto alguno. El otro tipo, secuela de una epitelización de la cámara anterior es extraordinariamente serio, formando el glaucoma severo e intratable posiblemente, condenado a la ceguera lo cual, con la criocirugía viene a dar alguna esperanza.

V. DESPRENDIMIENTO DE RETINA EN EL AFACO: Cuando la extracción de la catarata y su post-operatorio han resultado perfectos se facilita el exámen de todo el contenido ocular mientras, se vé seriamente comprometido en ojos víctimas de una cirugía tormentosa. El desprendimiento que se presenta puede ser:

A_ Previo a la cirugía de la catarata (ignorado ó conocido);

a) Ignorado: es importante una perfecta exploración previa a la extracción de la catarata. Si esta es monocular, de tipo complicado, la tensión se encuentra disminuida y acaso puedan recordarse síntomas de fotopsia, ha de sospecharse la posibilidad de un desprendimiento. Por otra parte, no es raro encontrar ojos con buena percepción y proyección de luz y aparentemente normotensos, que muestran una vez extraído el cristalino, un desprendimiento antiguo (Ver figura No. 6).

b) Conocido: a los datos antes mencionados se ha de añadir la posibilidad de que el otro ojo haya sido afectado por desprendimiento retiniano o por el contrario, sea aparentemente sano y logremos encontrar en él datos que sugieren tal padecimiento. (Ver figura No. 7).

B) Desprendimiento provocado por la cirugía de la catarata consecuente a varios hechos tales como:

a) Son muy frecuentes las inclusiones de iris y vitreo a la herida corneana.

b) No es raro encontrar organización del vítreo en bandas que van de esta inclusión a los desgarros.

c) En otras ocasiones varias bandas tiran directamente de retina y sus pliegues.

En tal virtud, es fácil suponer que sea mayor la incidencia de desprendimientos de retina en afacos con cirugía complicada, lo que se ve confirmado en la práctica. Ver figura No. 8).

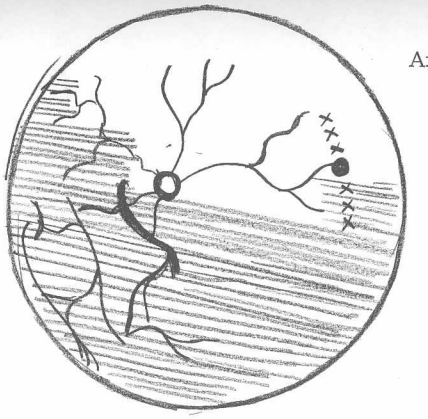

Afaquia. Extracción sin Incidentes.

Véase pequeño agujero en área ecuatorial de degeneración en encaje.

Reflejo del fondo con buena midriasis

FIGURA No. 6. Desprendimiento retiniano descubierto después de operación de catarata (previo, ignorado).



Pre

Reflejos del fondo

Post

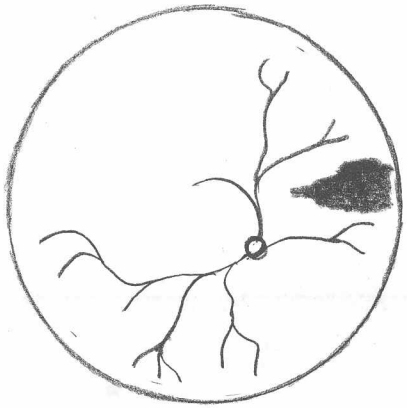

FIGURA No. 7. Desprendimiento incipiente descubierto antes de operación de catarata. (previo, conocido)

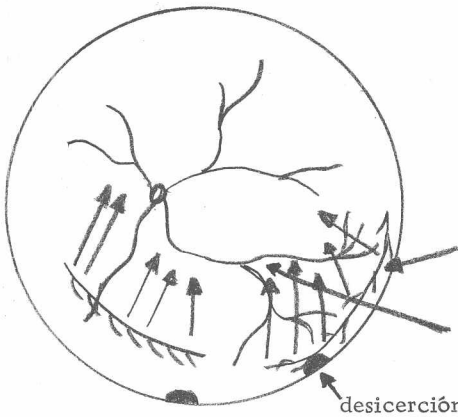

Pliegue circular de retina por extracción de vítreo incarcerado.

desicerción.

Reflejo pupilar del fondo.

FIGURA No. 8. Desprendimiento provocado por tracción de vítreo incluido en la cicatriz (secundario a la cirugía de catarata).

mo su peso haciéndola más cómoda y soportable. Se utiliza en pacientes con pupila central redonda, los cuales aceptan mejor los lentes de contacto, que los -- que sufren de discoria. Una de las razones que la profundidad de foco que se logra es mucho mayor, por cuanto se obtiene un diafragma perfecto y la redondez de - la pupila reduce al mínimo los círculos de difusión. Otra razón es que el lente - lenticular de contacto (con una zona óptica más pequeña por ser más delgado permite una mejor derivación del calor y por ser menos pesado se centra fácilmen-- te).

La eliminación del escotoma anular, la mayor amplitud del campo obtenida, la disminución de la aniseikonia en los casos de afaquia monocular y la supresión - del efecto telescópico, son motivos que se aúnan a las estéticas y psicológicas en - abono de ellos. La influencia definitiva que para el trabajo de un afaco ejerce la - deformación provocada por el anteojo grueso que lo proclama "un inválido", es un factor decisivo en numerosas ocaciones para evitar su uso, recurriendo al lente de contacto prácticamente invisible.

Existen, sin embargo, algunos inconvenientes muy de tomarse en cuenta:

a) El afaco es con frecuencia una persona de edad, con párpados flácidos y torpeza de movimientos, lo que le dificulta enormemente el ponerlos y retirarlos personalmente, aún recurriendo como se recomienda al espejo de aumento y a la ventosa. Esta misma flacidéz de párpados no dá apoyo al lente que con frecuencia pesado, tiende a desplazarse hacia abajo.

b) La sensibilidad corneal del afaco viejo, está enormemente disminuida, porque se requiere una frecuente observación ya que pueden pasar desapercibidas lesiones importantes provocadas por el lente mismo inadecuadamente adaptado ó por el paciente en sus esfuerzos para ponerlo o retirarlo.

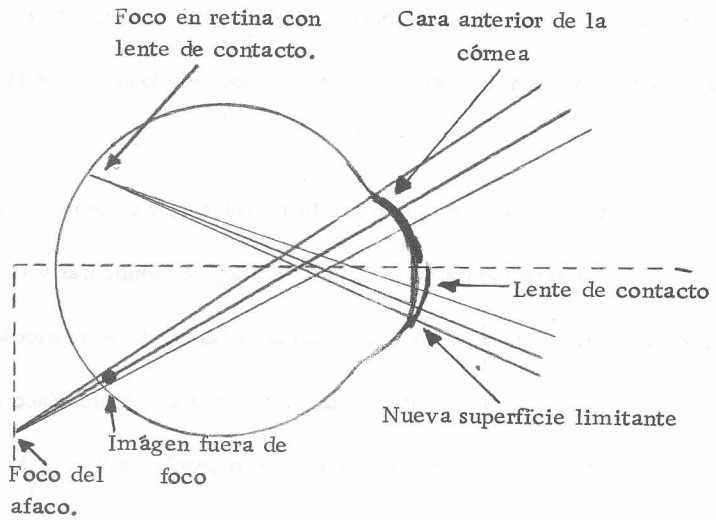

FIGURA No. 10.

La imágen, situada por detrás del plano retiniano en el ojo afaco, cae sobre el plano retiniano cuando se emplea la lente de contacto adecuada.

VI. CASOS DE AFAQUIA DEL HOSPITAL GENERAL "SAN JUAN DE DIOS", SALA DE OFTALMOLOGIA DE SEÑORAS Y NIÑOS:

02487-68 R. E. T., edad 11 años; con historia de traumatismo en O. D. de una semana de evolución.

Agudeza visual: movimiento de mano a 5 cms.

Proyección luminosa: Buena en todos los sectores, menos en el temporal que es dudoso (a la luz blanca). Proyección luminosa al rojo igual que al blanco.

Dx. Catarata post-traumática en O. D.

14-II-68: Discición de catarata.

15593-68- I. G. A., edad 9 años; historia de traumatismo en O. D. con tijeras.

El exámen mostró herida en córnea de 3 mm. cámara anterior ocupada por masas -- del cristalino.

Agudeza visual: movimiento de mano a 10 cms.

Proyección luminosa: al blanco buena en todos los sectores. Al rojo buena en todos los sectores.

Dx. Ruptura de cápsula del cristalino en O. D.

11 IX- 68: Discición de catarata en O. D.

19829-68 J. E. F. S., edad 11 años Historia de disminución de agudeza visual.

Agudeza visual: O. I. 20/100; muestra opacidad de cristalino bilateral.

Dx. Cataratas congénitas.

20-X-68: Discición de cataratas bilaterales

18-XII-68: Lavado de cámara anterior.

05857-68 C.H.G., edad 12 años; historia de disminución de agudeza visual.

Agudeza Visual: Cuenta dedos a 15 cms.

Proyección luminosa muy buena en todos los sectores.

Dx. Catarata congénita bilateral, se efectuó lavado de cámara anterior.

18394-68: M. A. F. edad 12 años:

Disminución de agudeza visual.

Examen: O.D. 20/400 = 10/200; O.I 20/400 = 10/200;

Proyección luminosa muy buena.

Dx. Cataratas congénitas bilaterales.

23-X-68: Discición de cataratas bilaterales.

14424-69. M.E., edad 7 años;

Dificultad para ver desde muy pequeña.

Exámen: Cristalino opaco en la parte central,

Agudeza Visual: O.D. 15/200; O.I. 15/200

Dx. Cataratas polares.

Proyección luminosa muy buena.

8-XII-69. Discición de cataratas y lavado de cámara anterior.

15694-69. U.I., edad 7 años;

Historia de imposibilidad progresiva para ver objetos cercanos y lejanos des--

pues de traumatismo.

Proyección luminosa a luz blanca dudosa en sectores inferior y temporal el O.D., igual en O.I.

Agudeza Visual: Movimiento de mano a 10 cms.

Dx. Catarata traumática complicada con sinequias, en ambos ojos.

Se efectuó discición de cristalino con lavado de cámara anterior.

19378-69. R.A. edad 7 años;

Historia de traumatismo en O.D.

Exámen: O.D. 0/0; O.I. 20/20. Cuenta dedos a 5 cms.

Dx. catarata traumática de O.D.

28-X-69. Discición de cataratas y lavado de cámara anterior.

18355-69. F.O., edad 8 años.

Historia: Aparecimiento de lesión blanca en O.D. y disminución de agudeza visual.

O.D. 10/200; O.I. 10/200; con buena proyección luminosa, luz blanca muestra opacidad del cristalino.

Dx. Cataratas congénitas polares.

Se efectuó discición de cataratas y lavado de cámara anterior.

18919-69: A.G., edad 10 años.

Historia: Traumatismo en O.D. de tres años de evolución. Pérdida de visión en O.D.

Examen: Cuenta dedos en sector superior nula en sector inferior.

O.I. 20/20; proyección luminosa buena.

Dx. Lujación de cristalino hacia atrás y abajo.

Crioextracción de cristalino.

00269-70. C.M.R., edad 12 años;

Visión en ambos ojos, vê moviendo la mano a 10 cms.; buena proyección luminosa con luz blanca y roja.

Dx. catarata traumática.

Discición de catarata en O.D. con lavado de cámara anterior y extracción de masas cristalinianas.

08034-70. C.A., edad 12 años;

Historia: Disminución de agudeza visual.

Examen O.D.: 10/200; O.I.: 10/200; buena proyección luminosa.

Dx. Cataratas congênitas bilaterales.

Discición de cataratas congênitas.

17700-69. T.A., 61 años de edad.

Historia: disminución de agudeza visual de un año de evolución.

Examen: opacificación de cristalino.

Agudeza visual O.D. 20/50; O.I. 20/50.

Dx. cataratas bilaterales.

Crioextracción de cristalino O.D.

11244-70. J.C., edad 60 años.

Historia: disminución de agudeza visual 3 años de evolución.

Examen: sombras a 50 cms., opacificación de cristalino.

Dx. cataratas bilaterales.

Crioextracción de cataratas.

06966-70. D.M., edad 52 años.

Historia: visión borrosa de 2 años de evolución.

Examen: Sombras y bultos.

Dx. Cataratas bilaterales.

9-VI-70: Crioextracción de cristalino O.I.

04943-58. J.G. edad 69 años.

Historia: Disminución de agudeza visual de varios años de evolución

Examen: opacidad de cristalino O.D. agudeza visual 1 mt. de distancia.

Dx. Catarata O.D.

Crioextracción de cristalino O.D.

12033-69. E.M. edad 69 años.

Historia: Disminución de agudeza visual en O.D.

Examen: O.D. a 10 cms. O.I. 20/20

Dx. Catarata O.D.

Crioextracción de Cristalino O.D.

06468-70. F.G. edad 75 años.

Historia: Visión borrosa de cuatro años de evolución

Examen: Sombras a 15-20 cms.

Dx. Cataratas bilaterales.

Crioextracción de cristalino O.D.

0785-70. M.P. Edad 72 años;

Historia: disminución de agudeza visual en ambos ojos, aunque menos marca--da en O.I.

Examen: Opacidad de cristalino en O.I., más marcada en O.D. sombras a 10 cms.

Crioextracción de cristalino en O.D.

06221-70. T.C. edad 82 años.

Historia: Disminución de agudeza visual de cuatro años de evolución; hace --seis meses, ausencia total de visión en O.I. y visión nublada en O.D.

Examen: opacidad de cristalino en O.I., O.D. visión a 50 cms.

Crioextracción de cristalino.

07203-70. I.M. edad 65 años.

Historia: Ceguera total de O.D. y dificultad para ver con O.I., de 1 año de evolución.

Examen: opacidad de cristalino en O.I., poca respuesta a la luz en O.D.;

agudeza visual O.D. 0/0; O.I. 20/50.

Dx. Catarata bilateral.

Crioextracción de cristalino en O.D.

VII. INDICACIONES PARA EXTRAER EL CRISTALINO:

1.- Cataratas parciales siempre y cuando impidan la visión en un porcentaje que no permita al paciente hacer su trabajo habitual, el porcentaje varía entre 20/50 a 20/100, según sea el oficio o profesión que desempeñe, -- (20/50 equivale al 23% de pérdida visual; 20/100 equivale al 51% de pérdida visual).

2.- Cataratas en todas sus variedades.

3.- Lujación del cristalino en sus diferentes variedades.

4.- En los casos (aunque son raros), que un cuerpo extraño se aloje inmediatamente por detrás del cristalino, a pocos milímetros de la cápsula posterior y que, no sea posible su extracción por otra vía ú otro método.

5.- Altas miopías (procedimiento de Fukala, hoy poco usado).

6.- Extracción de parasitos cuando están muy cerca del cristalino y no hay otra vía mejor para extraerlos (larvas de taenia cisticercos).

VIII. CONCLUSIONES:

1.- En afaquia unilateral, con el ojo opuesto sin visión, se puede reemplazar el cristalino con una lente de 10 dióptrias sin mayores problemas para la visión.

2.- En afaquia unilateral, con el ojo opuesto con agudeza visual satisfactoria, es indispensable el uso de lentes de contacto mediante el cual, se impide la -- aniseikonia, y se obtiene visión binocular.

3.- En afaquia bilateral se pueden reemplazar los cristalinos por lentes, siempre y cuando, con anterioridad no existiera una diferencia de refracción de más de 3 dióptrias de un ojo con respecto al otro.

4.- En los casos de afaquia bilateral con problemas previos de refracción de más de 3 dioptrías de un ojo con respecto a otro, es indispensable el empleo de - lentes de contacto, ya que, solo con ello, se obtiene visión binocular.

5.- En casos de afaquia y glaucoma, se trata como ojos glaucomatosos que tuvieran cristalino, tomando en cuenta, la mayor o menor abertura del ángulo camerular.

6.- El verdadero glaucoma afáquico es el que resulta del mal manejo del paciente, al permitir la formación tardía de la cámara anterior formándose por lo - tanto sinequias periféricas anteriores.

7.- En casos de afaquia con desprendimiento de retina, la conducta a seguir, una vez diagnósticado al desprendimiento, el el de tratar quirúrgicamente dicho - desprendimiento.

8.- El uso de los lentes de contacto en casos de afaquia, uni ó bilateral, se considera hoy día, de importancia vital al formar parte del ojo, los -- lentes de contacto, por su proximidad a la câmara, prâcticamente, le dan al aparato visual su normalidad.

9.- La única forma de obtener, amplio campo visual, hacer desaparecer la aniseikonia, eliminar el escotoma anular, suprimir el efecto telescópico de los lentes corrientes, darle al paciente visión binocular, brindarle al paciente motivación estética y psicológica es por medio del uso - de lentes de contacto.

BIBLIOGRAFIA.

1.- Ascher K. W. Prosterophakia two hundred years ago. American Journal Ophthal 59:445-6, March 65.

2.- Biraben G. Contact Lenses in aphakia patients. Arqu. Brazil Ophthal. - 30:8-9. 1967.

3.- Feldstlin M. Corneal Lenses in Aphakia. Int. Ophthal Cin. 5:403-11, June 65.

4.- Kirsh R.E. Aphakic Refractions. Int. Ophthal Clin. 5:271-308, March 65.

5.- Koetting R.A. Progresive Additions spectacles over contac lenses in --- aphakia. American Journal Opton 46:470-5, June 69.

6.- Koetting Glare-Flare with contact lenses in aphakia. American Journal Optom. 46:730-4, Oct. 69.

7.- Legrand J. Glaucoma in aphakia patients. Bull Soc. Ophtal Franc. Suppl 1:I-CXV 1964.

8.- Linksz A. Optical complications of aphakia. Int. Ophthal Clinical 5:271 -308, March 65.

9.- Luppi A.C. Factors with can impede the extractions of the cristalline --- lenns with the Dr. Luppi model thermo-phako extractor L. 65.

10- Polse K.A. Contac lens filting in aphakia. American Journal Optom 46: 213-29, March 69.

11-Slonane A.E. Unilateral aphakia. Arch. Ophthal (Chicago) 79: 358, Mar. 68.

12- Throutman R.C. Intraocular lenses in aphakia. American Journal Ophthal 68:1125-6, Dec. 69.

Bibliografía...

13- Welch R.C. Distressing wound complications from contac lenses for aphakia.

Vo. Bo.

Ruth R. de Amaya.

Sra. Ruth Ramirez de Amaya
Bibliotecaria.

BR. MARIO LEOPOLDO LEON GROSS

DR. GUILLERMO WYLD
Asesor.

DR. WELLINGTON AMAYA A.
Revisor.

DR. JULIO DE LEON MENDEZ
Director de Fase III.

DR. CARLOS ALBERTO BERNHARD
Secretario.

Vo. Bo.

DR. CESAR AUGUSTO VARGAS M.
Decano.