UNIVERSIDAD DE SAN CARLOS DE GUATEMALA
FACULTAD DE CIENCIAS MEDICAS

EL USO DE IMPLANTES EN EL DESPRENDIMIENTO DE RETINA

GILBERTO ENRIQUE BALDETTI MALDONADO

PLAN DE TESIS

I. ANATOMIA

a) ESCLEROTICA

b) COROIDES

c) RETINA

II. ETIOLOGIA DEL DESPRENDIMIENTO DE RETINA

III. HISTORIA

IV. CLASIFICACION DE LOS IMPLANTES

V. TECNICAS

VI. RESULTADOS

VII. CASOS CLINICOS

VIII. CONCLUSIONES

IX. BIBLIOGRAFIA

I

ANATOMIA

A) Esclerótica: Constituye las 5/6 partes posteriores de la túnica externa del ojo. Es de color blanco en el adulto y amarillenta en el anciano. En la superficie externa se notan vestigios de los tendones de inserción de los músculos rectos y oblicuos del ojo; se encuentran: 1o. por detrás el orificio del nervio óptico y al rededor del mismo los orificios de los vasos y nervios ciliares posteriores; 2o. hacia el ecuador, los orificios de las cuatro venas vorticosas; 3o. por delante, los orificios de los vasos ciliares anteriores. La superficie interna de la esclerótica esta unida a la coroides y al cuerpo ciliar por una capa de tejido celular laxo abundante en células pigmentarias y denominada lámina Fusca.

B) Coroides: Es una (9) membrana esencialmente constituida por ramificaciones vasculares y esta situada entre la esclerótica y la retina, en toda la mitad posterior del ojo. Su límite anterior esta indicado por una línea circular festoneada situada ligeramente por delante del ecuador del ojo recibiendo el nombre de Ora Serrata. A este nivel, la coroidesse continua con el cuerpo ciliar, está agujereada por detrás por un orificio por donde pasa el nervio óptico. Sus caras externa y la interna presentan a la inspección un tinte negro, el se debe a la pigmentación de las células del estroma coroideo.

C) La retina: (11) es la membrana interna y sensorial del ojo que cubre toda la cara interna del tracto uveal.
Está dividida por una línea dentada, de forma circular, situada a nivel del ecuador del ojo denominada ora serrata, en dos partes principales: una posterior, sensorial o retina propiamente dicha; otra anterior o retina cilioretinal.
La posterior es poco adherente a la coroides subyacente. Presenta dos regiones de importancia: la papila y la mancha amarilla. La primera corresponde al punto de entrada del nervio óptico, teniendo la forma de una mancha circular blanquecina de aproximadamente 1.5 milímetros de diámetro; la segunda, llamada Macula Lutea tiene forma elíptica, está situada en el polo posterior del ojo, a unos 3mm, por fuera de la papila, en su centro presenta una excavación que se llama fóvea centralis.

La retina cilioretinal cubre la superficie interna del cuerpo ciliar y del iris. Presenta por consiguiente, los mismos detalles de configuración que estas dos partes del tracto uveal, con las que está íntimamente unida.

II

ETIOLOGIA DEL DESPRENDIMIENTO DE RETINA

El desprendimiento de retina se lleva a cabo por la separación de las capas subyacentes. Dichos desprendimientos pueden clasificarse en primarios y secundarios; los primeros generalmente se deben a desgarros por traumatismos; los segundos cuando están asociados a una entidad definida.

DESPRENDIMIENTOS PRIMARIOS:

Se deben a contusiones generalmente y se asientan en la porción más delgada de la retina (3) la ora serrata.

Estas pueden tener variedades de forma y tamaño, teniendo a la vez una frecuencia similar.

1. Desinserciones en la ora serrata (3) frecuentemente en el cuadrante inferior del lado temporal.

2. Desgarros en "u": su convexidad apunta en dirección de la papila, produciéndose en la región ecuatorial de los dos cuadrantes superiores de la retina, encontrándose con facilidad en los pacientes que tienen una miopía acentuada.

3. Agujeros Redondos: son pequeños y múltiples, derivados generalmente de quistes retinianos pre existentes o coroiditis.

DESPRENDIMIENTOS SECUNDARIOS

Estos pueden deberse a múltiples afecciones, pero citaremos la más frecuentes y las más importantes.

1. Neoplasias de la Coroides. Por lo general son melanomas malignos o extensión de otro tumor extraocular, el desprendimiento ocurre en el lado inferior de la tumoración para luego seguir la periferia de la retina.

2. Exudados Coroideos: Se deben a la presencia de focos inflamatorios y a ciertos trastornos vasculares como en la hipertensión, nefritis crónica y diabetes.

3. Heridas perforantes. Siempre conllevan pérdidas del humor vítreo y colapso del globo ocular.

QUISTES RETINARIOS

Dichas formaciones favorecen los desprendimientos de carácter primario, se producen (c) a causa de cambios de carácter degenerativo; pero pueden ser de origen congénito que, conforme avanza de edad inicia la sintomatología.

Otros autores (3) clasifican la etiología del desprendimiento en factores predisponentes y factores determinantes, entre los primeros figuran: la miopía, en las dos terceras partes de los casos, y las alteraciones de la coriorretina, especialmente de la índole crónica, miópicas y seniles.

Entre los segundos: el factor determinante del desgarro suele ser un golpe sobre el ojo y la cabeza, a veces recibidos semanas o meses antes; otras veces la acción de agacharse y congestionar la cabeza, lo cual es peligroso en los predispuestos al desprendimiento, especialmente los operados de cataratas.

En otros casos la patogenia es otra, tratándose de un exudado coroideo que levanta la retina: ocurre en la coroiditis, retinitis albuminúrica, esclerítis, etc.

III

HISTORIA

La historia sobre los intentos en tratar los D.R. pueden dividirse en dos épocas, una anterior a Gonin y la posterior a él, Gonin fue el que acertó en la forma en que se podía reparar el D.R. con termo cauterio basándose en la fisiopatología que conlleva dicha afección, ya que con anterioridad se utilizaban sustancias hipertónicas que producían leve mejoría, por el reposo provocado por el dolor intenso del globo ocular.

Desde el gran acierto de Gonin (5) fueron varios los que

intentaron mejorar su técnica, de las cuales más tarde nos ocuparemos para evitar repeticiones innecesarias.

Haremos un recuento de los autores internacionales que sobresalieron en dicho campo, luego mencionaremos los nacionales que por sus aptitudes y beneficios a muchos pacientes, merecen mención.

En 1928 Gonin aplicó el termocauterio, por vez primera con una intención basada en el verdadero defecto que causaba el D.R.

En 1929 se aplicó el Galvano Cauterio por Vogt.

En 1929 H. Arruga introduce el Cerclaje.

En 1930 se introduce la Diatermia-Cauterización por Weve.

En 1936 se aplica la electrólisis por Saily.

En 1964 se inicia la práctica de Crio Cirugía por Lincoff, McLean y Nano.

En estos últimos años la introducción de la foto-cuagulación por Meyer Schwickerath, lo mismo que la aplicación de Laser (por coagulación), ha venido a dar mejores resultados, pero aún con todos los medios que existen no se ha podido brindar un método completamente satisfactorio. En Guatemala (10) en el año de 1946 Alfonso Ponce, efectuó la primera operación de implante tipo plástico con tubo de polietileno, utilizando además resección de esclera con vitalio y a la vez Diatermia plana. Efectuó varias intervenciones con algunos buenos resultados.

Ana María Morales de Paz (7) efectuó la misma técnica en el hospital General en el año de 1952, actualmente usa tiras de Silicone con resección de esclera.

En 1962 Carlos Alvarez (1) en el Hospital de Quezaltenango utiliza resección de esclera, y colocación de tubo de polietileno.

Actualmente el Dr. Wellinton A. (2) utiliza resección de esclera, diatermia, tiras de Silicon y tantalio, silastic, según cada caso.

Muchas veces es necesario aplicar una o varias técnicas

combinadas según el caso en que cada cirujano se encuentre.

IV

CLASIFICACION DE LOS IMPLANTES

Existen muchas clasificaciones para los implantes; pero nosotros los clasificaremos según su naturaleza de los cuales, mencionaremos los más importantes.

A) Tubos de polietileno: los cuales son fáciles de implantar pero pueden dejar efectos cicatrizales y hemorragia subretinianas y periretinianas.

B) Tiras de Silicon (6) de los cuales actualmente existen unas 200 series de los cuales, los más sobresalientes están el de banda No. 240 S, el cual se le puede dar forma de clips y otras formas para los distintos tipos de D.R Como complicación puede aparecer erosión completa de la esclera.

C) Tiras de Titano: usados en los Clips de Castroviejo.

D) Catgut: Material que posteriormente puede absorberse.

E) Nylon: bastante resistente pero puede dejar mucha cicatriz.

F) Poliviol: de los primeros que se usaron en Guatemala.

G) Malla de Teflon

H) Silastic.

I) Vitalio

J) Gelatina

V

TECNICAS EN EL DESPRENDIMIENTO DE RETINA

De las técnicas quirúrgicas mas empleadas, escogeremos para su descripción las mas importantes. En todas ellas lo fundamental sigue siendo lo mismo desde el acierto de Gonin, al señalar la importancia patogénica del desgarro de la retina. Las principales técnicas quedan esquematizadas en el siguiente cuadro (5).

1) Técnicas de Retinopexia
   - a) Diatermia
   - b) Foto coagulación
   - c) Laser
   - d) Criocirugía
2) Técnicas de Depresión
   - a) Cerclaje de
     - Arruga
     - Schepens
     - Modificación de J. Casanovas
   - b) Custodis
   - c) Paufique
3) Técnicas de Plegamiento de Castroviejo
4) Técnicas de Imbricación (de Hagedoorn)
5) Técnicas de Acortamiento por Introflexión
   - a) Depresión escleral simple
   - b) Depresión con Catgut
6) Sustitución e implantación de Vitreo
   - a) Vitreo homólogo de Cadaver
   - b) Vitreo homólogo Liofilizado
   - c) Acido Hialuronico (H Ruby)

1) Técnicas de Retinopexia (5)

Son las operaciones mas simples que, se logran gracias a la acción de diversos agentes físicos como la Diatermia, la fotocoagulación, el laser, la criocirugía. En todos ellos se provoca una coriorretinitis adhesiva el cual bloquea el desgarro.

La fotocoagulación se logra por medio de un aparato, que utiliza los rayos luminosos producidos por una lámpara de Xenon. Esta también puede lograrse con aparatos de LASER la cual es mas precisa, pero tiene dos desventajas, a) imposibilidad de lograr, una dosificación exacta de radiaciones y b) la producción de ultra sonidos, ya que se desconoce cual puede ser

el efecto sobre el ojo.

La Criocirugía utiliza un aparato CONGELADOR que funciona a base de expansión de anhídrido carbónico líquido. Hay además otro aparato llamado CRIOCONGELADOR que funciona a base de circuito cerrado de Freon.

ESQUEMA SOBRE LA TECNICA DE DIATERMIA (6)

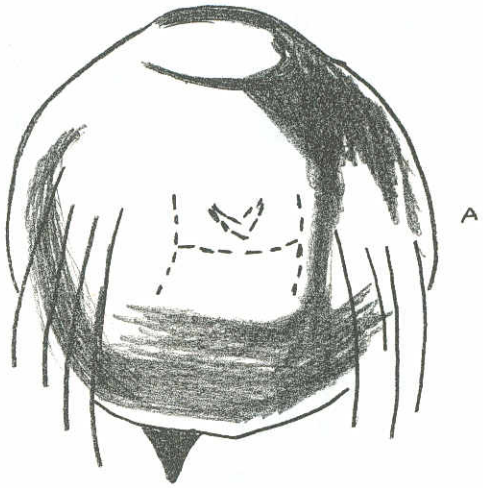

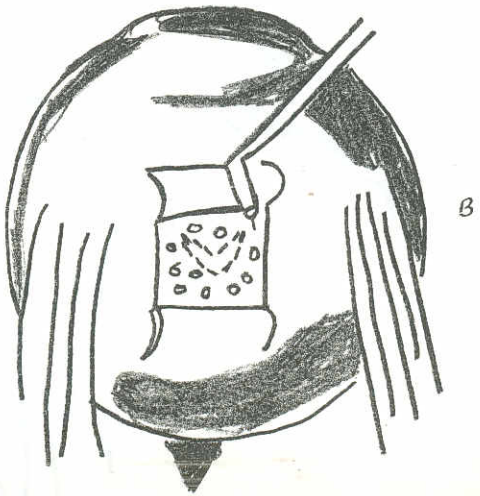

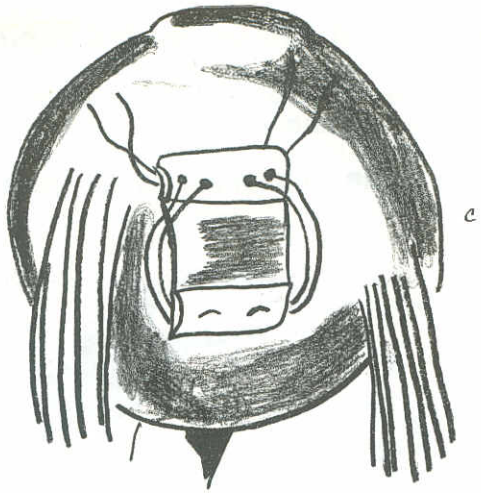

C

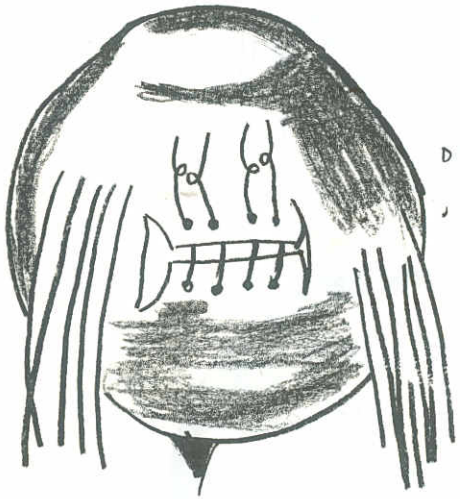

D

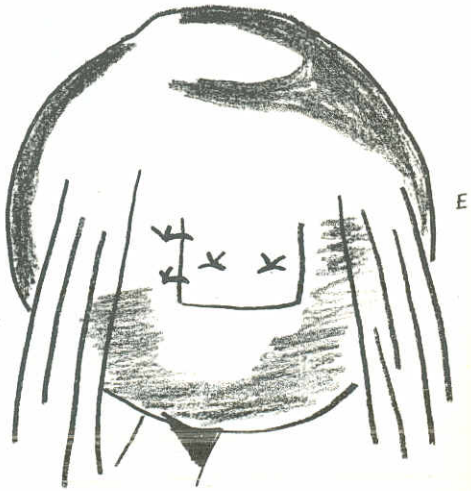

E

2) Técnicas de Depresión (4)

La más práctica da es el cerclaje de Arruga, la cual reduce el volumen del globo ocular, se utiliza hilo de nylon, Silicone, Merseline, Supramid u otro material semejante, combinándose con Diatermia o criocoagulación

En la operación de Custodis se obtiene una depresión escleral mediante implante elástico de poliviol saturados sobre la esclera, actualmente se usa el material Silastic por ser mejor tolerado.

3) Técnica de Plegamiento o Clips de Castroviejo

Se emplea técnica de acortamiento escleral por plegamiento externo el cual se obtiene por clips de Titanio.

4) Técnica de Imbricación (6)

Propuesta por Hagerdoorn en la cual el colgajo laminar no se escinde,, se deja de cortarla en su límite posterior, obteniendo que la zona de disección se pliegue a la parte interior del globo.

5) Técnicas de acortamiento por introflexión (6)

Aquí el colgajo laminar de la esclera se utiliza, desplazándose hacia el interior del globo, produciendo una introflexión del tejido escleral que deprime la coroides y facilita su contacto con la retina.

6) Técnica por sustitución e implantación de Vitreo.

Se logra gracias a la inyección de vitreo o sus sustitutos pero siempre asociándola a una técnica de las que mencionamos anteriormente.

VI

RESULTADOS

1. Las Técnicas de intervención del D.R. que utilizan diversidad de implantes, persiguen mejorar las estadísticas sobre los resultados operatorios.

2. Es fundamental la evaluación clínica cuidadosa y un

examen detenido y particularizado de cada caso, para determinar cuales pueden ser intervenidos de una y de otra manera; aún asi el plan quirúrgico puede cambiar "según criterio" en el mismo momento operatorio ya que es aconsejable el control oftalmoscópico durante la cirugía.

3. Los resultados tienen estadísticas variables, ya que, las preferencias quirúrgicas personales son determinantes. Hay predilección por ciertos tipos de implante: el empleo de esclera, silicone, gelatina, etc.; que aportan éxitos en diferente escala.

4. En los casos que se consideran de "pronóstico reservado" el empleo del cerclaje por ejemplo ha revolucionado las anteriores ideas que se tenían sobre el D.R.

5. Como promedio aceptable, se logra, de un 80 a 85 o/o de resultados satisfactorios, debiéndose notar que no se debe descartarse la posibilidad de nuevas reintervenciones.

VII

CASOS CLINICOS

Son casos que se encuentran registrados en el Departamento de oftalmología del hospital San Juan de Dios; existiendo varios casos de los cuales, únicamente presentaremos 5 como ilustración en este trabajo.

CASO No. 1

A,G.E. H.C. No.12950-71
De 23 años, originaria de esta capital; con historia de pérdida gradual de la visión. Se hace Dx de D.R. en OD. Entre el antecedente más importante se encontró una hipertensión secundaria a Nefritis crónica. No se intervino por rehusar tratamiento.

CASO No. 2

A.R.V.B. H.C. No. 1736-66
De 25 años, originaria de Escuintla, habiendo presentado opacidades y pérdida gradual de la visión en ambos ojos. Se Diagnostica Desprendimiento bilateral de retina; en ojo derecho

se realiza resección de esclera e implante con silicon; en ojo izquierdo se hace una criorretinopexia. Cuatro meses después en ojo izquierdo se le practica operación de Sánchez B. por desprendimiento recidivante. El examen de ojo derecho no reveló alteración.

CASO No. 3

CH. H. M. O. H.C. No. 4057—71
De 25 años de edad, originaria de Quetzaltenango, con historia de visión borrosa y deformación de imágenes en O.I. Se hace Dx. de desprendimiento de R. Tratamiento efectuado, resección escleral con implantación de silastic. Egresa con visión recuperada. Un mes más tarde es necesario practicarle intervención quirúrgica con cincho de Arruga de Silicon. Egresando con buenas condiciones.

CASO No. 4

E.N. de J. H.C. No. 5203-72 De 59 años de edad, originaria de la Gomera, Escuintla. Con historia de visión borrosa y opacidades en O.I. se hace Dx. de desprendimiento de retina. Tratamiento: resección escleral con implante de silicon. Egresa con visión recuperada.

CASO No. 5
M.A.G.U. H.C. 6488-72
20 años de edad, originaria de Sn. José Pinula; con historia de cuatro meses de presentar opacidades y pérdida gradual de la visión. Se hace Dx. de desprendimiento de retina en O.D. Se efectuó técnica de imbricación asociada con diatermia, Egresa con visión recuperada.

VIII

CONCLUSIONES

1. La introducción de implantes homólogos, heterólogos o plásticos constituye una aportación más al tratamiento quirúrgico del D.R.

2. Es necesario seleccionar los pacientes, previo estudios cuidadosos para brindarles la técnica de implante adecuados.

3. La discusión sobre la determinación de tal o cual implante a usar, es criterio un tanto personal del cirujano.

4. La introducción del cerclaje ecuatorial aporta mayores esperanzas en los casos antes llamados intratables.

5. Debe intentarse la corrección quirúrgica del D.R, aún en los casos "desesperados".

6. Existen diferentes variedades y tamaños de implantes plásticos con el objeto de seleccionar los más convenientes, según la intervención.

7. Los implantes deben acompañarse, según el caso, de otras técnicas criocirugía, diatermia, foto coagulación, laser, etc. Porque los resultados serán más beneficiosos para el paciente.

8. No debe descartarse jamás el control quirúrgico: preoperatorio, operatorio, postoperatorio, para evaluar cada paciente ya que en el mismo quirófano pueden tomarse decisiones beneficiosas.

9. Todos los implantes tienen indicaciones y contra indicaciones por lo que no es aconsejable rutinizar una sola técnica.

10. Las técnicas usadas en el D.R. fotocoagulación, laser, día termia, implante de vitreo, aire en el vitreo etc. son aportaciones fundamentales que más bien trabajan por si solas o asociadas al uso de implantes.

11. La reintervención de un D.R. deberá plantearse cuidadosamente, porque, pueden exisistir fenómenos de intolerancia.

12. Los datos estadísticos varían según los centros quirúrgicos que los aportan y debe pensarse, más bien, en un promedio de éxitos operatorios.

13. Debe recordarse que existen centros oftalmológicos que prefieren el poco uso de implantes plásticos.

14. La aportación de nuevas estadísticas, determinará nuevos resultados sobre el tratamiento del D.R.

BIBLIOGRAFIA

1. Alvarez, Carlos. Guatemala. Hospital San Juan de Dios. Depto. de Oftalmología. Uso de implantes en el desprendimiento de retina. Comunicación personal. Junio 1973.

2. Amaya, Abad, Wellington. Guatemala. Hospital San Juan de Dios. Depto. de Oftalmología. Implantes plásticos en el desprendimiento de retina. Comunicación personal. Abril 1973.

3. Arruga, H. Técnica de Cerclaje en desprendimiento de retina: En su Cirugía Ocular. 5a. Ed. Barcelona, Salvat Eds., 1963 pp. 639-652.

4. Boyd, Benjamín. Detachmen of Retina. Highlights of Ophthalmology, 12: 95-100. Junio de 1972.

5. Casanovas La Rosa, Román. Tratamiento quirúrgico del desprendimiento retiniano. Arch. Soc. Oftal. Hisp. Amer. 29: (1): 152-184, Enero 1969.

6. King Hony John, and Wadsworth A.C., Joseph. An atlas of ophthalmic Surgery. 3a. Ed. phyladelphia. J.B. Lyppincott, 1970. pp 465—500.

7. Morales, Ana María. Guatemala. Tubo de polietileno en el desprendimiento de retina. Comunicación personal. Febrero 1972.

8. Nigrin Palachi, José, Uso del cerclaje en el desprendimiento de retina. Tesis. Guatemala. Universidad de San Carlos de Fac. de Ciencias Médicas, Octubre 1971. 23.

9. Rouviere, H. Compendio de Anatomía y Disección. 3a. Ed. Española traducida de la 7a. ed. francesa, corregida y aumentada. Barcelona, Salvat., eds. 1969. pp. 226-235.

10. Ponce, Archila Alfonso. Guatemala. Uso de silicone en el desprendimiento de retina. Comunicación personal. Abril 1973.

11. Testut, L. y A. Latarjet. Tratado de Anatomía Humana. III: Meninges. Organos de los sentidos. 9a. ed. Barcelona,

Salvat Eds., 1954. pp. 555-602

Vo. Bo.

Ruth R. de Amaya
Bibliotecaria.

Br. Gilberto Enrique Baldetti Maldonado

Dr. Wellington Amaya
Asesor

Dr. Carlos Enrique Alvarez S.
Revisor

Dr. Víctor Comparini
Director de Fase III.

Dr. Carlos Alberto Bernhard
Secretario

Vo. Bo.

Dr. César A. Vargas
Decano