UNIVERSIDAD DE SAN CARLOS DE GUATEMALA

FACULTAD DE CIENCIAS MEDICAS

«CONIZACION DEL CERVIX UTERINO: METODO DE DIAGNOSTICO Y TRATAMIENTO»

(Análisis y resultados de 103 casos)

CARLOS ENRIQUE ILLESCAS AGUIRRE

Guatemala, Noviembre de 1973

PLAN DE TESIS

I. INTRODUCCION

II. MATERIAL Y METODOS

III. RESULTADOS

IV. DISCUSION

V. CONCLUSIONES

VI. RECOMENDACIONES

VII. BIBLOGRAFIA

INTRODUCCION

La conización del cuello uterino ha sido desde el siglo pasado, un método de diagnóstico para las lesiones patológicas del cérvix. Con el presente estudio efectuado en pacientes del Instituto Nacional de Cancerología y del Hospital Bella Aurora, se trata de demostrar no sólo su importancia desde el punto de vista de diagnóstico, sino también como método quirúrgico de tratamiento en determinados casos de patología específica del cérvix. En nuestro medio, últimamente se le ha estado dando mayor atención, lo que se manifiesta por el número de casos recopilados en las Instituciones antes nombradas, y como un hecho fidedigno de la utilidad de este procedimiento.

HISTORIA

Lisfranc, al final del tercer lustro del siglo pasado, fue quien por primera vez describe la conización del cuello uterino; sin embargo, por ser su método un poco rústico, presentaba múltiples complicaciones (Estenosis Cervical, hemorragias e infecciones, por lo cual el procedimiento casi cayó en el olvido; en los años 60 de dicho siglo, 45 años después, Emmet y Sims, dieron el segundo paso con un mejor método de conización, el cual prevenía la estenosis secundaria a la cicatrización.

Un siglo después a Lisfranc, se da un nuevo paso para mejorar la técnica. En el año de 1916 Sturmdorf efectúa la inversión de la mucosa cervical al lecho del cono del cérvix (puntos de inversión de Sturmdorf) que además de invertir la mucosa efectúa una buena hemostasis. Como consecuencia, comienza el auge de este procedimiento quirúrgico, el cual trae consigo un mejor pronóstico para evitar un mayor número de enfermedades cervicales. Desde ese entonces se ha tratado de modificar y mejorar el método de la conización para abolir las hemorragias post-quirúrgicas (electrocoagulación,, ligadura de arterias cervicouterinas, hemostáticos, vasoconstrictores).

El método de elección usado actualmente en nuestro medio, como en las diferentes partes del mundo, es la conización con bisturí frío.

HISTOLOGIA DEL CERVIX

El cuello constituye la parte más baja y estrecha del útero. Tanto su pared como la membrana que reviste su conducto, tienen caracteres diferentes de los que presenta el cuerpo del útero. La pared del cuello está formada principalmente de tejido conectivo, colágeno, denso, y en el que las fibras musculares lisas en promedio, sólo constituye el 15% de su substancia; las fibras elásticas son relativamente raras, excepto en las paredes de los vasos sanguíneos. (12, 14)

La mucosa del conducto cervical está formado de epitelio y una lámina propia de tejido conjuntivo; contiene muchas glándulas tubulares ramificadas de gran volumen que, en el extremo vaginal del conducto, tienden a adoptar una dirección oblicua, desde la luz hacia el cuerpo del útero. El epitelio de la mucosa está formado por grandes células cilíndricas secretoras de moco, y en cortes teñidos con hematoxilina y eosina, su protoplasma es pálido; los núcleos, fuertemente teñidos, se hallan cerca de las bases de las células; a veces se observan células ciliadas. Hay el mismo tipo de epitelio en las glándulas tubulosas ramificadas, de gran calibre, que penetran profundamente en la lámina propia e incluso más allá. La lámina propia es de tejido conectivo fibroso celular. Los núcleos son de tipo de fibroblasto y se hallan relativamente cerca unos de otros; el citoplasma de dichas células no puede observarse bien en cortes teñidos con hematoxilina y eosina; estos tampoco permiten observar netamente la substancia intercelular, relativamente poco abundante. En conjunto, la mucosa del conducto cervical tiene estructura densa y se halla firmemente unida a la pared de tejido conectivo fibroso situado por fuera de ella. La lámina propia no contiene arterias espirales ni se modifica apreciablemente el ciclo menstrual; sin embargo, la secreción de moco por las glándulas cervicales aumenta en el momento de la ovulación; dicha secreción aumenta manifiestamente por acción de los estrógenos; a veces las glándulas se ocluyen, de manera que varias de ellas se convierten en quistes, que reciben el nombre de huevos de Naboth. Pueden hacer prominencia en la superficie de la parte del cuello que se proyecta en la vagina y verse o percibirse por examen vaginal. (12)

La porción del cuello que se proyecta en la vagina está recubierta de epitelio plano estratificado, no queratinizado, parecido al que reviste la vagina y con el cual se continúa; este tipo de epitelio suele extenderse hasta poca distancia dentro del conducto cervical, donde por transición se transforma en el tipo cilíndrico que reviste la mayor parte del conducto; en algunos casos la zona de transición entre estos dos tipos de epitelio se halla situada bastante arriba del conducto; en otros, por el contrario, el epitelio cilíndrico del conducto puede, incluso, observarse por fuera del agujero externo y recubrir pequeñas zonas de la superficie vaginal del cuello a su alrededor; estas zonas reciben el nombre de erosiones fisiológicas. (12, 14)

La porción del útero con la cual se une el cuello, recibe el nombre de Istmo Uterino; se considera que el istmo constituye la porción más estrecha del órgano; a nivel de su extremo cervical, empieza donde la típica mucosa del cuello se transforma en la variedad endométrica. El extremo superior del istmo sería la zona donde la luz se estrecha (orificio interno) antes de abrirse completamente la gran cavidad del cuerpo del útero. Sin embargo, los límites del comienzo y del final del istmo no son manifiestos, ni de localización constante. La línea de transición entre el tipo cervical y el tipo endométrico de mucosa puede ser gradual, y el denomi-

nado esfínter interno muy difícil de limitar. Danforth, en estudios muy interesantes comprobó que la pared del istmo está compuesta principalmente de músculo liso; por lo tanto, considera el istmo como parte del cuerpo. Durante el embarazo, no se dilata tan pronto como el cuerpo, pero cuando hay necesidad de espacio para acomodar al feto y las membranas, el istmo se dilata y alarga para proporcionarlo. El cuello, más fibroso es el único segmento que no se dilata durante el embarazo; por lo tanto el istmo no debe considerarse como parte separada, sino simplemente como el extremo inferior del cuerpo del útero. (12)

PATOLOGIA DEL CERVIX

La cervicitis es el padecimiento ginecológico más común, pues afecta a más del 50% de las mujeres en cualquier etapa de la vida adulta. Se caracteriza por una eversión ocasionada por el crecimiento de las células endocervicales hacia afuera. La infección cervical crónica es la causa más frecuente de leucorrea, y es un factor importante en la esterilidad, la dispareunia y el aborto. Por otro lado, puede representar un factor predisponente para el desarrollo del carcinoma cervical. (5)

Prácticamente después de cada parto, sobreviene una cervicitis, pues la dilatación del cérvix provoca invariablemente pequeñas laceraciones que pueden infectarse. Esto explica que más del 50% de las mujeres que han parido, presenten cervicitis. En las mujeres no embarazadas, la cervicitis aguda o crónica puede ser causada por gonorrea, que desde su comienzo afecta al cérvix. (20) Los antibióticos específicos erradican usualmente al gonococo, pero los organismos invasores secundarios pueden persistir por meses y años, causando la infección cervical crónica.

Otros factores que intervienen en la patogénesis de la cervicitis son: la falta de higiene (contaminación anogenital), la disminución de resistencia a la infección por hipoestrogenismo o hipovitaminosis; y la irritación producida por pesarios y otros cuerpos extraños.

La cervicitis principia como una infección superficial. Sin embargo, el endocérvix es afectado en el transcurso de horas, y después de 1 o 2 días, puede encontrarse inflamación hasta en las partes más profundas del cérvix. Secundariamente se presenta hipertrofia e hiperplasia de las células glandulares. La irritación debida a la infección causa una hiperfunción del epitelio glandular que se manifiesta por la leucorrea profusa. Las glándulas infectadas tienden a dilatarse porque la evacuación de su contenido se hace deficientemente, pero el proceso inflamatorio es limitado por la estructura fibromuscular de sostén. (5)

Cuando las células columnares endocervicales y las células escamosas de la portio se encuentran en equilibrio funcional, su unión se localiza inmediatamente por dentro del orificio externo. Si este equilibrio se altera por una infección o cambios hormonales, se desarrolla la eversión

con la zona periorificial enrojecida. Esta condición resulta por el crecimiento de las células columnares del endocérvix. Estas células salen del orificio externo y forman glándulas en la porción ectocervical que normalmente carece de ellas. A la inspección puede entonces observarse la zona periorificial enrojecida. Al recuperarse el equilibrio funcional por la regulación hormonal o la erradicación de la infección, se restablece el pH vaginal y endocervical, y las células columnares retroceden a sus límites naturales. Sin embargo, no siempre sucede una regresión absoluta de la eversión o ectropión. La zona roja de mucosa que persiste en la portio puede tener glándulas funcionantes y quísticas (por obstrucción de su drenaje). La apariencia aterciopelada de la eversión contrasta con la superficie brillante del epitelio escamoso del ectocérvix, pero de ningún modo representa siempre un foco infeccioso crónico. El uso del término «erosión» es inapropiado para designar a todas las zonas enrojecidas cervicales; debe limitarse a los casos con denudación limitada de la unión muco-escamosa. Las erosiones ocurren al principio de las infecciones virulentas o a continuación de una cicatrización. En estos procesos agudos se pierde el epitelio escamoso por un período breve; posteriormente se recubre el defecto con elementos celulares correspondientes o es reemplazado por células columnares altas. (5, 20)

Las secreciones cervicales dependen de los estímulos hormonales, psicogénicos e irritativos. La producción de moco fluido, claro y acelular en cantidad regular, representa un importante factor cervical en la fisiología reproductora. El tapón mucocervical favorece la colección y el transporte de los espermatozoides a la cavidad uterina, y además, actúa como una barrera para las bacterias patogénicas. La reproducción puede ser obstaculizada por un moco contaminado, espeso y viscoso, o por su ausencia. La contaminación bacteriana intensa produce una pérdida de cloruro de sodio y de agua del moco cervical; este trae consigo el aumento de la viscosidad y la disminución del pH. La prueba de Sims-Huhner es a veces negativa, porque los leucocitos y las bacterias en el moco son hostiles al esperma.

Las consecuencias más comunes de la cervicitis con la leucorrea y la esterilidad. (5) Las pacientes con cervicitis presentan dorsalgia, dolor hipogástrico, trastornos urinarios (disuria, poliaquiuria y micción imperativa) resultante de una uretritis posterior, y de una trigonitis secundaria a la cervicitis. Además metrorragias, por hiperemia del cérvix infectado; si hay embarazo, suele dar amnioitis lo cual conduce al aborto a principio de la gestación.

Las causas más frecuentes de cervicitis son originadas por trichomonas vaginales, monilias, gonococos, estreptococos, estafilococos, bacilo de Koch, amebas, etc.

Tratamiento de la Cervicitis aguda y crónica

Depende de la edad de la paciente; su deseo de embarazo, la seve-

ridad de las lesiones cervicales; la presencia de complicaciones y los antecedentes de tratamiento. Las infecciones cervicales agudas se tratarán con los medicamentos adecuados a cada uno de los gérmenes patógenos. La cervicitis crónica, primero se tratará médicamente, cuando no se logra una mejoría después de un tratamiento médico prudencial, estarán indicados los procedimientos de cirugía menor, cauterización, conización.

Pólipo Cervical

Los pólipos cervicales suelen ser tumores pediculados, generalmente a nivel de la mucosa intracervical, a veces en la superficie externa o vaginal del cuello. Son únicos o múltiples, y por lo regular tienen color rojo brillante y estructura frágil y esponjosa; por lo general pequeños, pueden alcanzar diámetros de varios centímetros, y el pedículo es en ocasiones tan largo, que el pólipo sobresale por el orificio vaginal. La estructura histológica del pólipo cervical es en general, la misma que la de la mucosa donde se origina. (5, 20) La mayoría de las veces asintomáticos, no obstante los de gran tamaño producen hemorragias intermenstruales o por coito. A veces después de defecar (estreñimiento) se produce hemorragia.

El tratamiento es quirúrgico, algunos autores prefieren electrocauterización.

Leucoplasia

Se ha utilizado para describir diversas lesiones de color blanquecino, ya que el término podía aplicarse a cualquier placa blanca; la leucoplasia es una hiperqueratosis generalmente secundaria a una inflamación crónica. (5)

DISPLASIAS

Displasia benigna o leve

Citológicamente: Las células que calificamos de displasia benigna suelen proceder de las capas intermedias y superficiales del epitelio. Los núcleos son anormales, más voluminosos, con algo de irregularidades en la forma y algo de variación en el tamaño cuando las células se comparan entre sí; el citoplasma es abundante, lo cual produce modificación mínima en el cociente núcleo/citoplasma. Hay alteraciones de la cromatina, que producen núcleos hipercromáticos; este cambio ayuda a diferenciar la displasia benigna de la metaplasia escamosa madura endocervical. En la metaplasia escamosa quizá haya menos citoplasma que el normal en las células intermedias o superficiales, pero los núcleos son normales. Las células basales y parabasales pueden presentar alteraciones nucleares mínimas, pero ninguna que suscite confusión con células malignas. Se modifica poco el cociente núcleo/citoplasma. (1, 3, 16, 23) Histológicamente: En el corte histológico, si los cambios de las células consideradas aisladamente son benignos (incluso si hay células displásicas en todas las capas) sigue

rigiendo el nombre de displasia benigna. Un corte histológico es únicamente un conglomerado de células individuales situadas topográficamente unas cerca de las otras en la misma rebanada de tejidos. Por este motivo es últil la citología exfoliativa. Manifiesta de manera exacta la histología del sitio inmediato del cual se originaron las células. Claro está que en el frotis, estas células se mezclarán con las exfoliadas de una superficie mayor, pero cada una de ellas manifestará el cuadro tisular del sitio inmediato de origen. (1, 16, 23)

El grado más benigno de displasia, desde el punto de vista histológico, consiste en la presencia de células anormales aisladas sobre un fondo de epitelio por lo demás normal. Las células individuales se destacan fácilmente por núcleo hipercromático que suele estar aumentado de volumen. La celularidad del epitelio puede ser normal o algo aumentada. (1, 16, 23)

Displasia moderada

Citológicamente la displasia moderada suele manifestarse por gran variedad de células anormales (esto es: basales, parabasales, intermedias y superficiales). Suelen predominar las células poliédricas. Los núcleos están aumentados de volumen, varían en forma y tamaño y son hipercromáticos. Por lo regular, no se advierten elementos de forma poco corriente, aunque a veces hay células fibrilares y células «en renacuajo», pero los núcleos de estas últimas no cumplen los requisitos de malignidad. Se advierten células redondas u ovaladas, de origen basal y parabasal. También en este caso hay anomalías nucleares, pero no se observan la conglomeración tosca de cromatina ni la incongruencia patente entre núcleo y citoplasma que se aprecian en las displasias graves y el carcinoma in situ. (1, 16, 23).

Histológicamente: La displasia moderada produce cambios progresivamente graves en células consideradas aisladamente. En citoplasma se torna menos abundante y por lo regular en las zonas que poseen más células no se destaca la formación de puestos intercelulares. Por la combinación de menos citoplasma y pérdida del espacio intercelular, los núcleos quedan en íntima yuxtaposición. Muchos se superponen en el corte histológico y desaparece el cuadro uniforme en mosaico de «pavimento empedrado» de la capa de células parabasales; esta capa se borra. En la displasia moderada, el traslado de núcleos anormales a las capas superficiales se torna casi constante. Además, el epitelio considerado globalmente, suele estar engrosado. (1, 16, 23)

Displasia grave

Citológicamente: se diagnostica cuando muchas células anormales, si no la mayor parte, son redondas u ovaladas. Se considera que estas células son basales y parabasales. Hay aumento de volumen de los núcleos, que suelen ser hipercromáticos y presentan signos de conglomera-

ción de la cromatina. A veces, en la displasia grave se han observado núcleos aumentados de volumen y de forma irregular, con cambios cromatínicos escasos. El cociente núcleo/citoplasma está patentemente modificado a favor del núcleo. Sin embargo, el citoplasma, por lo regular denso y basófilo, se considera más abundante que el característico para las células basales y parabasales malignas. Se observan frecuentes células intermedias con anomalías nucleares; son más pequeñas que las de la displasia moderada o benigna. En la displasia grave, en ocasiones se advierten células fibrilares y «en renacuajo». En términos generales, el cuadro citológico de la displasia grave es un panorama de células anormales. (1, 16, 23).

Histológicamente: En la displasia grave se advierte aumento de los cambios antes mencionados, de manera que el citoplasma alrededor del núcleo hipercromático es un anillo angosto. Las células a menudo presentan contorno nuclear muy irregular. Cada célula suele ser ovalada, incluso fusiforme, a causa de la compresión por células adyacentes. Los núcleos pueden presentar alineación vertical, excepto en las capas celulares más externas. Esta alineación vertical imita la orientación nuclear del carcinoma in situ corriente. En esta etapa se dificulta el diagnóstico diferencial entre el carcinoma in situ y la displasia más grave.

En la mayor parte de los casos de displasia se advierten imágenes mitóticas; suelen estar situadas en la mitad interna del epitelio, aunque pueden observarse también en la porción alta de la capa intermedia, las imágenes anormales son muy frecuentes, y algunas mitosis de esta índole pueden demostrarse en casi todos los casos. Reagan ha descubierto mitosis anormales frecuentes en 29 por 100 de los casos de displasia cervical. (1, 16, 23)

Además de los tipos ya descritos, puede haber células claras destacadas. Suelen observarse en los grupos de displasia benigna y moderada, pues el citoplasma es abundante. El aspecto claro se ha atribuido a contracción del núcleo; el núcleo tiene aspecto hipercromático, lo cual probablemente signifique condensación del material nuclear. Sin embargo, muchas células claras presentan núcleo que conserva distribución fina de la cromatina. Este cuadro de células claras se observa invariablemente en combinación con otras células displásticas, y no se ha dilucidado si tiene importancia especial o si carece de la misma. En la actualidad, dentro de la amplia gama de displasias, bien pudiera identificarse como célula anormal o displástica. (16, 23)

CARCINOMA IN SITU

El carcinoma in situ es semejante citológicamente a la displasia grave. Predominan las células basales parabasales anormales y, según Reagan y Hamonic, son más abundantes las células ovaladas o redondas

que las de cualquier otra clase. Recordando lo anterior, puede hacerse una valoración razonablemente exacta de un frotis en cuanto al carcinoma in situ o la displasia. Si puede estimarse el número de células anormales en un frotis, ello puede ayudar para diferenciar entre ambas lesiones. (16) Okagaki y colaboradores, y Reagan y Leidman, han observado que las células anormales son más abundantes en el carcinoma in situ que en la displasia grave. (21) Las células características de carcinoma son ovaladas o redondas, y el núcleo ocupa la mayor parte del citoplasma; suelen llamarse células «de tercer tipo». (23) El citoplasma debe estar patentemente disminuido en relación con el de la célula basal o parabasal normal, y a menudo está representado por un borde angosto. El núcleo tiene contorno muy semejante al de la célula. En grupos de células se advierten variaciones en forma, tamaño y caracteres de tinción de los núcleos. La conglomeración de la cromatina es notable en la mayor parte de las células; la membrana nuclear a menudo es destacada. Algunos ejemplos de carcinoma in situ presentan núcleos bastante normales, aunque están aumentados de volumen y varían en tamaño y forma. En el carcinoma in situ pueden observarse células de tamaño y forma variables. Se ha advertido que, en casos de displasia, es menos probable que los frotis presenten cambios inflamatorios que los del carcinoma in situ y el carcinoma invasor, en los cuales de manera regular se advierte fondo inflamatorio. En nuestro material no hemos podido comprobar esta observación, pues ha habido muy pocos frotis «limpios». (16, 23)

Además de los motivos técnicos que más adelante describiremos, no siempre puede hacerse el diagnóstico citológico neto. En ocasiones, en los frotis se advierten variedad tan grande de células y cambios nucleares tan sutiles que es difícil clasificarlos. En estos casos hemos recurrido a diagnóstico de combinación de la índole de «displasia grave contra carcinoma in situ». (23) Las células de estos frotis no son patentemente malignas e indicadoras de carcinoma, y, sin embargo, tienen forma suficientemente redondeada y ovalada para guardar semejanza con las de carcinoma; por ello, no puede decidirse su carácter. Cuando se presenta este problema se hace saber al clínico la dificultad y se le pide que repita el frotis y tome en cuenta la posibilidad de efectuar biopsia. Si hay inflamación destacada, se insta al clínico a tratarla para después repetir la extensión.

Histológicamente: la definición aceptada de carcinoma in situ es la adoptada por el Comité Internacional sobre Nomenclatura Histológica para Lesiones del Cuello Uterino. Las células muy anormales descritas al hablar de la displasia grave abarcan todo el grosor del epitelio. Sin embargo, se acepta que una o dos capas de las células más externas pueden tener aspecto aplanado. Este estado patológico puede afectar también los cuellos de las glándulas endocervicales y las glándulas mismas, lo cual no se considera invasión. (16, 23, 1)

No se han dilucidado cabalmente los factores que producen la infiltración inicial del estroma de tejido conectivo. Quizá intervengan presiones sobre las células por la proliferación epitelial rápida, elaboración de enzimas líticas en algunos casos, o disminución de la adhesión entre cada una de las células, que les permite adquirir actividad amiboide. (21) Sea cual sea el mecanismo, las células epiteliales anormales se introducen en el estroma subyacente. Ello no significa el «punto en que es imposible el regreso», a pesar de lo que se suponía. Las células que penetran no sobreviven obligadamente en el medio nuevo, y en definitiva, pueden sucumbir o modificarse, de manera que la infiltración termina. En otros casos avanza la infiltración, y, por último, el cáncer se torna patente. (1, 21)

Las manifestaciones incipientes de infiltración o penetración del tejido conectivo se han llamado invasión temprana del estroma, microinvasión o cáncer microinvasor. Este último es nombre inadecuado, pues en esta etapa de la carcinogénesis no puede predecirse con exactitud el destino último del epitelio infiltrante. Se observan focos unicéntricos de infiltración, menos a menudo multicéntricos, aunque el número de focos infiltrantes guarda relación, en parte, con el método de estudio. (21) Es más probable que los cortes seriados o en etapas revelen focos multicéntricos de infiltración que el análisis menos amplio del tejido. El foco de infiltración puede guardar relación con el epitelio de superficie que reviste al cuello del útero o con el epitelio que substituye a una glándula cervical. El epitelio de origen suele ser morfológicamente anormal. Si bien en la mayor parte de los casos el epitelio alterado tiene los caracteres que se atribuyen generalmente al carcinoma in situ, a veces los cambios son más característicos de displasia. La infiltración también puede originarse de epitelio que no presenta cambios morfológicos importantes.

En etapa incipiente, la infiltración del estroma de tejido conectivo puede caracterizarse por células aisladas, por grupos pequeños y circunscritos de células o por prolongaciones digitiformes irregulares. En esta etapa, las masas epiteliales infiltrantes tienen penetración circunscrita y son discretas. Hacen pensar en que predomina el crecimiento por expansión y compresión las masas de punta roma que tienen aspecto redondo en el corte transversal; en cambio, la infiltración parece más patente en las terminaciones delgadas y puntiagudas del epitelio. Estas últimas tienen contorno más irregular y a menudo se caracterizan por excrecencias secundarias que nacen de las digitiformes primarias y se extienden en muchas direcciones. Como se advierte en la forma de las masas celulares guarda relación con el medio en el cual se presentan. Se acepta en general que el cordón celular infiltrante sigue las líneas de menor resistencia. El estroma laxo de tejido conectivo presentaría infiltración más fácilmente que el estroma intacto normal. Ello también puede ser modificado por el infiltrado celular adyacente. Las células en los cordones

infiltrantes pueden ser semejantes o diferentes. En algunos casos, como se observa las células son pequeñas, primitivas y en proliferación activa, que se manifiesta por las mitosis. En estos cordones la polaridad celular suele ser inconstante. Otros cordones en el corte transversal, como se advierte, tienen número variable de células diferenciadas; en su mayor parte, corresponden a diferenciación siguiendo la línea de epitelio escamoso estratificado, aunque en casos poco frecuentes se advierten ensayos abortivos de formación glandular con producción de moco. Puede observarse formación de queratina, además de la llamada queratinización de células aisladas. La diferenciación significa proliferación lenta y en estas células no se observan mitosis. Los elementos diferenciados pueden coexistir con células primitivas, o pueden no hacerlo. Cuando se observan células primitivas, suelen estar en la periferia de la masa. Carecen de la polaridad radiada regular que se advierte en la periferia de algunos espacios glandulares substituidos, y la polaridad tiende a ser más irregular. (21)

En algunas de las masas celulares infiltradas se advierten, en el corte transversal, manifestaciones degenerativas o de regresión. Suelen observarse picnólisis y cromatólisis nucleares, con contracción de la cubierta del núcleo. En ocasiones hay pérdida de la afinidad por los colorantes citoplásmicos y vacuolización intensa del citoplasma. A veces se aprecia calcificación. En algunos casos los cordones celulares presentan infiltración por leucocitos polimorfonucleares, los cuales también pueden abundar en el estroma adyacente. Al ocurrir infiltración por leucocitos, las células tienden a separarse unas de otras y a veces se advierten libres en el estroma acúmulos de células epiteliales anormales que presentan manifestaciones notables de degeneración. Estos datos significan infiltración abortada. Cabe que signifiquen esto mismo las masas circunscritas de células epiteliales diferenciadas que nacen, a manera de yemas, del epitelio formado por células desdiferenciadas. La diferenciación de las células impide su proliferación rápida. Los datos de esta índole hacen pensar en la posibilidad de resistencia del huésped por parte del estroma.

Algunos autores conceden gran importancia a la falta de membrana basal en relación con una prolongación infiltrante de epitelio. Consideran que la membrana basal circunscribe o limita a las células, y que su falta significa pérdida de la restricción por parte de los elementos celulares. Debajo del epitelio de la superficie del cuello uterino hay membrana basal apreciable por ultramicroscopio, y a veces perceptible con el microscopio ordinario. Se afirma que se demuestra fácilmente por la reacción del ácido peryódico de Schiff. Se supone que la membrana basal observada con el microscopio corriente de luz guarda relación con las llamadas células basales; estas células son indispensables para la formación y mantenimiento de la membrana, y, en determinadas circunstancias, pueden originar disolución de la misma. Glucksmann y Cherry afirman que para estimar si hay o no hay membrana basal deben tomarse en

cuenta el epitelio y el estroma. (21) Según estos autores, las soluciones de continuidad en la membrana basal exponen a las células basales el estroma que puede ser desfavorable, lo cual trastorna la división celular y origina diferenciación. En otras circunstancias, las condiciones del estroma son favorables para el crecimiento y las células basales proliferan activamente en el tejido conectivo sin membrana basal manifiesta. Fundándose en los datos actuales, que haya o no haya membrana basal no es factor crítico para regir si la masa de células infiltrantes es capaz o incapaz de sobrevivir y de crecer en el tejido conectivo. De la misma manera, que haya o no haya mitosis puede ser dato desorientador, pues a juzgar por observaciones experimentales, las células de aspecto primitivo pueden experimentar períodos de crecimiento activo seguido de períodos pasajeros de inactividad.

Cuando la invasión del estroma es limitada en profundidad y extensión casi nunca hay ganglios linfáticos metastáticos. Al observar invasión limitada del estroma, debe hacerse estudio amplio de tejido para descartar una etapa más avanzada de infiltración en otro sitio. Es difícil precisar qué tan temprano en la carcinogénesis puede haber participación de los linfáticos. Incluso en la infiltración limitada se ha informado de células cancerosas en los linfáticos regionales, aunque ello tiene importancia discutible. La posibilidad de participación de ganglios linfáticos regionales aumenta en relación con el tamaño de la neoplasia primaria y con multitud de otros factores, muchos de los cuales no se han estudiado en relación del cuello del útero. (1, 21)

ADENOCARCINOMA DEL CUELLO

Es la forma menos frecuente de las tres que caracterizan el carcinoma uterino, siendo su frecuencia más o menos el 1/20 de la variedad epidermoide. Aunque por lo general se inicia dentro del conducto cervical, la lesión primaria puede asentar en el orificio externo o próxima a él, formando en etapas avanzadas una vegetación de gran tamaño a nivel de la superficie vaginal del cuello. (1,20)

Microscópicamente se caracteriza por la disposición glandular atípica tan distintiva del adenocarcinoma, en notable contraste con el aspecto y distribución ordenada de las glándulas cervicales normales. (20) En algunos casos el apartamiento de lo normal es moderado; en otros la disposición glandular anormal es intrincada y atípica en extremo. Los mismos grados de variación se aplican a las células. En algunos adenocarcinomas, el epitelio glandular puede estar formado en su mayor parte por una sola capa celular, y conservar dichos elementos la forma cilíndrica adulta del epitelio cervical normal. En otros puede hallarse formado por múltiples capas, y es posible que lleguen a invadir tan ampliamente el conducto que en zonas aisladas parezca que el carcinoma pertenece a la

variedad epidermoide sólida.

Tomando como base estas variaciones en la misma familia de tumores, se han popularizado distintos sistemas de gradación histológica, siendo el más empleado el de Broders. La variedad menos indiferenciada constituye el grado I; aquella en que el proceso es máximo, el grado IV. designando los grados II y III las variedades intermedias.

El adenoacantoma del cuello puede observarse como enfermedad primaria, o más frecuentemente, por extensión directa desde el cuerpo. Preferimos limitar el término «adenoacantoma» a la enfermedad adenomatosa maligna con metaplasia escamosa benigna acompañante, que puede confundir el cuadro, pero no altera en forma ninguna el pronóstico. (20) Debemos deplorar que varios autores europeos utilicen este término para significar un adenocarcinoma epidermoide mixto. Con esta malignidad doble, la interpretación del adenoacantoma es muy diferente de la nuestra. Parece más adecuado, y se presta mucho menos a confusión el término adenoepitelioma propuesto por Way.

Cuando se descubre en el cuello un adenocarcinoma o adenoacantoma importa saber si se trata de un tumor primario o secundario al del endometrio. Suele resultar muy útil el raspado diferencial del endocérvix y de la cavidad uterina. Si se comprueba que el cérvix es el asiento primario del adenocarcinoma, sólo procederemos a irradiación, como en el caso de cáncer epidermoide. En algunos casos se hace Histerectomía Radical con linfoadenectomía pélvica. Si el adenocarcinoma es secundario a una enfermedad del cuerpo, irradiamos ambos, cuello y endometrio y más tarde efectuamos histerectomía total no radical. (1,20)

Una variedad poco frecuente de adenocarcinoma cervical se origina en los vestigios mesonéfricos tubulares o seudoglandulares que se ven a veces profundamente situados en la estructura cervical y que son de origen embrionario; el adenocarcinoma que se desarrolla a expensas de estos elementos puede no mostrar conexión con el endocérvix, y microscópicamente caracterizarse por un aspecto más bien tubular. Los carcinomas de cuello en niñas son exclusivamente de este tipo. El tratamiento selectivo es radiación externa, más intra-cavitaria y la cirugía radical se reserva sólo a los casos radio-resistentes.

DISPLASIA Y Ca IN SITU DURANTE LA GESTACION

La Displasia y el Carcinoma intraepitelial del cuello uterino se identifican con frecuencia creciente en relación con el embarazo, y su tratamiento está adquiriendo cada vez mayor importancia en la práctica de la obstetricia. El diagnóstico de estas anomalías no significa obligadamente aumento de la frecuencia de la combinación, sino depende de la aplicación más frecuente y exacta de los procedimientos citológicos de selección durante el embarazo. (6,16)

Ha habido discusiones importantes en relación con patogenía, diagnóstico y tratamiento de la displasia y el carcinoma in situ del cuello uterino concomitantes con gestación. Los estudios de Greene y Peckham han disminuido la preocupación de que los cambios normales del epitelio cervical durante el embarazo puedan remedar las lesiones mencionadas. De manera análoga, es indiscutible la exactitud del diagnóstico citológico del cuello uterino anormal durante el embarazo.(6) Aunque se acepta en la actualidad que estas lesiones pueden diagnosticarse con exactitud durante la gestación, hay gran desacuerdo en lo que atañe a los métodos diagnósticos de elección. El tratamiento ulterior no tiene prioridad en cuanto al embarazo, pero difieren los autores acerca del momento más adecuado para la terapéutica definitiva.

CITOLOGIA CERVICAL ANORMAL EN EL EMBARAZO

Está comprobado que el estudio citológico cervicovaginal es tan fidedigno en la embarazada como en la no embarazada. La frecuencia de carcinoma cervical en un grupo dado de edad es igual, en esencia, para embarazadas y no embarazadas. (1, 6, 16) En términos generales, las atipias más importantes del cuello del útero descubiertas durante el embarazo persisten en el período post-parto. Sin embargo, ello no se aplica obligadamente a la displasia cervical. Según Reagan y colaboradores, la frecuencia de displasia cervical en grupos de no embarazadas varía entre 1.2 y 3.2 por 100. En las embarazadas, se ha informado frecuencia entre 6 por 100. En las embarazadas, se ha informado frecuencia entre 6 por 100 y 30 por 100. Reagan y colaboradores descubrieron displasia en 3 por 100 de las embarazadas. Entre 28 mujeres con displasia, 14 no tenían datos de este cambio celular después del parto. Ello concuerda con nuestra experiencia, por cuanto casi 50 por 100 de las pacientes con atipia benigna, que sugiere displasia benigna a moderada en el frotis cervicovaginal, dejan de presentar estas anomalías en el frotis cuando se vigilan en el puerperio. Sin embargo, ya mencionamos que las atipias graves descubiertas por frotis durante el embarazo persisten después del parto. (2, 6, 16)

Hemos obtenido relación íntima entre la interpretación del frotis cervicovaginal y la valoración histopatológica de la pieza de conización del cuello del útero durante el embarazo. Esta relación ha tenido igual fidedignidad que en las no embarazadas. Por este motivo confiamos mucho

en la interpretación de los frotis cervicovaginales como orientación para el tratamiento ulterior de pacientes que presentan datos citológicos anormales durante el embarazo.

CAMBIOS CERVICALES DURANTE LA GESTACION

Hasta fecha reciente, se consideraba que durante la gestación no ocurrían cambios importantes en el cuello del útero, con la posible excepción de aumento de la vascularidad y la blandura de los tejidos. El cuello del útero consiste en tres elementos tisulares; a saber: estroma de tejido conectivo, epitelio grandular del endocérvix y epitelio escamoso estratificado del ectocérvix. Está comprobado que durante el embarazo ocurren cambios en los tres elementos mencionados. (16)

Se advierte gran aumento del edema y la vascularización del estroma de tejido conectivo, además de infiltración de leucocitos, en la mayoría de las pacientes. Otro dato frecuente es la deciduación de las células del estroma. Las glándulas cervicales aumentan en número y el epitelio glandular tiende a apilarse en varias capas. Los cambios en el epitelio escamoso estratificado del ectocérvix son menos notables y constantes. Hay hiperactividad de la capa de células basales y, a veces, las células basales abarcan más de la mitad del grosor del epitelio. Las células basales tienen aspecto muy activo, con núcleos hipercromáticos y muchas imágenes mitóticas. Esta hiperactividad a menudo guarda relación con los cambios en el frotis cervical obtenido durante la gestación. Sin embargo, no suele ser difícil el diagnóstico diferencial por citología entre estas modificaciones, que dependen de hiperplasia de las células basales, y los cambios causados por displasia o carcinoma in situ. El epitelio del cuello uterino durante la gestación puede diferenciarse del carcinoma in situ verdadero por cuanto en este último es mucho más notable la atipia celular. No debe ser difícil el diagnóstico diferencial.

Las técnicas diagnósticas empleadas durante el embarazo son semejantes a las usadas en las no embarazadas. Sin embargo, es mucho mayor la preocupación del médico acerca de las complicaciones para la embarazada y para el producto. Por este motivo, hay mayor desacuerdo en cuanto a los procedimientos y el tiempo exacto del embarazo en que deben emprenderse métodos diagnósticos.

Citología Exfoliativa

El desarrollo de un método citológico preciso para estudiar mujeres asintomáticas con cuello de aspecto completamente normal nos ha permitido en muchos casos el diagnóstico de cáncer temprano largo tiempo antes que hubiera síntomas o anomalías patológicas manifiestas. Si no puede efectuarse un frotis sistemático en todas las pacientes, ciertamente debe llevarse a cabo en la mujer de más de 30 años que ha tenido hijos, en busca de cáncer; se trata de un método barato y consideramos que este gasto es el más útil que pueda hacer una mujer.

METODO DE PAPANICOLAOU

La observación de células neoplásicas características, entre las células exfoliativas en las secreciones, exudados, trasudados o raspado de varios órganos internos y tejidos, permite el diagnóstico precoz de neoplasias malignas que no podrían descubrirse mediante otras técnicas. La citología exfoliativa ha demostrado tanto valor en la detección del cáncer inicial del cuerpo y del cérvix uterinos, que actualmente pertenece habitualmente a la rutina de la exploración anual de toda mujer adulta. (5)

Los métodos para obtener, colectar y preservar estos materiales, pueden variar un poco de acuerdo con las preferencias del citólogo. La tinción y la observación de los preparados deben ser realizados solamente por patólogos o citólogos con preparación técnica y experiencia adecuadas.

ASPIRACION VAGINAL Y RASPADO CERVICALES

A. Frotis Vaginales: El material de la vagina puede obtenerse por aspiración, o con una espátula o un abatelenguas cortado.

B. Raspado cervicales: Después de obtenido el fluido vaginal se introduce un espejo vaginal (humedecido con agua tibia) para visualizar el cérvix. No deben utilizarse lubricantes. La segunda muestra se toma de la zona de la unión escamocolumnar mediante raspado con una espátula de plástico o con un abatelenguas cortado. (5)

Este raspado proporciona la muestra en la que más se puede confiar para descubrir carcinoma in situ, debido a que se toma del foco en donde se desarrollan la mayoría de los cánceres cervicales. (Además, se tomarán siempre muestras de las áreas del cérvix que aparezcan clínicamente anormales).

Las muestras obtenidas por el raspado directo del cérvix proporcionan material para una interpretación de gran precisión. El frotis vaginal da también resultados confiables; su índice de certeza oscila entre el 70 y 98%. La ventaja del frotis vaginal radica en que puede contener células malignas provenientes no sólo del cérvix, sino también del endometrio y los ovarios.

DATOS DE LABORATORIO

En el informe citológico del laboratorio de patología, se describen los estudios como sigue: (1) normal, repetir en un año; (2) sospechoso, repetir de inmediato; o (3) positivo, tómese biopsia. Desde luego se incluye siempre cualquier información adicional de importancia. La citología vaginal en relación al cáncer se comunica como sigue:

American Cáncer Society	*Papanicolaou*	
NORMAL	I	Negativo para células malignas.
SOSPECHOSO	II	Negativo para células malignas, pero con elementos benignos atípicos (incluyendo los cambios por radiaciones).
	III	Células atípicas sospechosas de malignidad.
POSITIVO	IV	Células probablemente malignas.
	V	Células con características malignas concluyentes. (5)

Biopsia de Sacabocados

Se acepta en general que las biopsias múltiples por sacabocado son insuficientes para valorar de manera completa la extensión de la atipia cervical. Se ha comprobado repetidamente que con las biopsias al azar fácilmente no se incluye la lesión más importante. Si las biopsias se dirigen cuidadosamente con el auxilio de técnicas de tinción de los tejidos cervicales, y si se toman en cuenta los datos citológicos, puede asegurarse al clínico experimentado una valoración más exacta y fidedigna; sería imprudente que el facultativo inexperto confiara en biopsias múltiples por sacabocados. (20)

Colposcopía

El colposcopio es un instrumento gracias al cual puede observarse el cuello en plena luz con aumento de 10 a 40 x. La técnica de examen es rápida; requiere prácticamente el mismo tiempo que la inspección del cuello a simple vista. Después de obtener muestras para citología puede limpiarse el cuello con un hisopo de algodón, enfocarse el colposcopio y estudiar cuidadosamente todo el cuello, primero con iluminación normal, luego con filtro verde para mejorar la visualidad de las imágenes vasculares; el cuello se limpia después con una solución de ácido acético al 3%, que permite una mejor visualización del epitelio cilíndrico y la unión plano-cilíndrico. Luego puede también teñirse con solución de Schiller para delinear zonas negativas al glucógeno. El principal inconveniente de la colposcopía es que sólo permite examinar la parte visible del cuello. Por lo tanto, si no puede visualizarse la unión plano-cilíndrica, el examen colposcópico es poco satisfactorio; en nuestro medio se usa poco y no hay suficiente experiencia.

Colpomicroscopía

El colpomicroscopio proporciona una ampliación mayor que el colposcopio. El epitelio cervical se tiñe vitalmente con hematoxilina de Meyer o azul de toluidina y puede observarse la histología superficial del espitelio cervical. Como este campo de visión es limitado, y la profundidad de foco no es mucha, el método resulta complicado y no tan popular que pueda emplearse sistemáticamente. (7, 20)

TECNICA ACTUAL DE LA CONIZACION CERVICAL

La conización del cuello uterino se hace de varias maneras. Para asegurar que el anatomo-patólogo reciba piezas adecuadas es obligada la biopsia en cono con bisturí frío. No debe utilizarse cauterio para obtener muestras de tejidos por el efecto destructor en las piezas que van a ser examinadas. Consideramos que no conviene completar la conización por cauterización o bisturí eléctrico, porque deteriora el especimen para el anatomo-patólogo y por la hemorragia tardía que puede ocurrir. (24) El método de conización más empleado es la técnica con bisturí frío completada con una sutura de Sturmdorf modificada. (11) Después de preparar a la paciente para cirugía vaginal, en cada ángulo lateral del cuello uterino, cerca de la unión con la vagina, se pone una sutura en 8 con catgut crómico O. Los puntos se atan para lograr hemostasia y sirven para hacer tracción, lo cual facilita el procedimiento. Se pincela con el colorante de Schiller el cuello uterino y porción superior de la vagina. Después se practica una incisión circular por lo regular de 12 a 15 mm. de distancia del centro del orificio externo del útero (fig. 1, a). Sin embargo, esta incisión puede ampliarse para incluir cualquier lesión o zonas que no se tiñan. La mucosa, periféricamente a la incisión, se despega de los tejidos subyacentes del cuello uterino a la distancia de unos milímetros (fig. 1, b). (24) En el límite de esta disección se comienza la incisión en el tejido más profundo, y se extiende hacia arriba hasta llegar a un punto inferior en relación con el orificio cervical interno. De esta manera, sin trastornar la integridad del orificio interno del útero, se extirpan las zonas más probables de enfermedad en el cuello uterino (fig. 1, c) y gran parte del conducto cervical. La mucosa laxa se sutura anteriormente sobre la zona cruenta del cuello del útero con sutura de tipo Sturmdorf (fig. 1, d), y con una sutura semejante en la parte posterior (fig. 1, e). Además, pueden necesitarse lateralmente dos o tres puntos en 8 para aproximar la mucosa del cuello uterino al tejido cervical subyacente y así completar la hemostasia necesaria (fig. 1, f). Antes de introducir estos puntos se practica legrado uterino. Excepto en embarazadas, además de la conización se efectúa raspado del útero y del conducto endocervical restante.

(11, 15, 22, 24) Ver figura número 1 en la siguiente página.

En la embarazada, el cuello del útero se prepara para la conización por puntos superpuestos de material absorbible, valiéndose de suturas con catgut crómico atraumático núm. 0, que se ponen inmediatamente distales a la unión cervicovaginal (figs. 2, a y b). Los puntos abarcan una tercera parte de la profundidad del tejido cervical (fig. 2, c), y se colocan en toda la circunferencia del cuello del útero; para rodearlo por completo se necesitan 8 a 10 puntos. Aunque también se ponen puntos en 8 en los ángulos para lograr hemostasia, y se ha dicho que la facilitan; la experiencia ha comprobado que gran parte de la vascularidad del cuello del útero y de la hemorragia resultante durante la cirugía guardan rela-

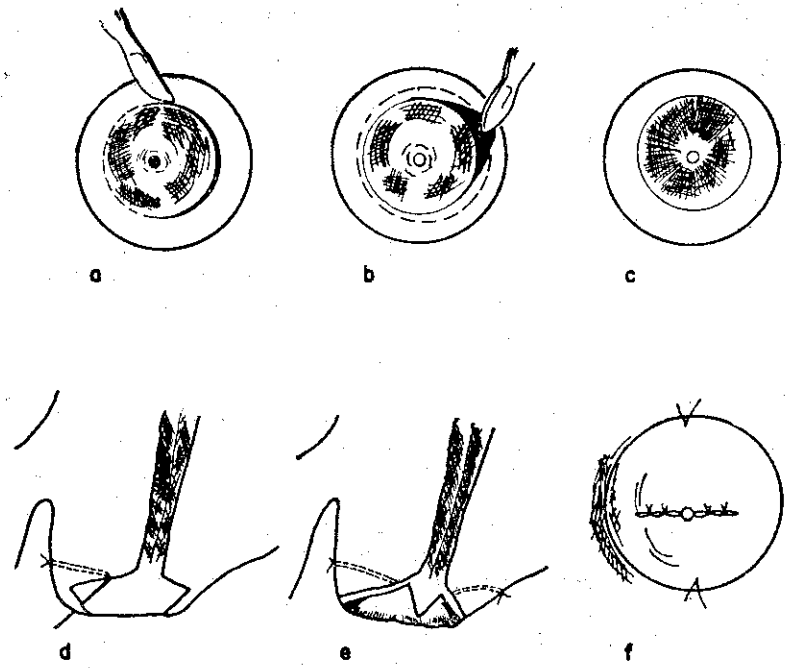

FIG. 1. Se comienza una incisión circular en el cuello del útero, de 12 a 15 mm del centro del orificio externo (a). Se despega la mucosa periférica unos milímetros más (b), y la incisión en los tejidos profundos se comienza en los límites externos de la disección, hasta un sitio inmediatamente por abajo del orificio interno del útero (c). Se colocan puntos de tipo Sturmdorf adelante y atrás (d y e), y con varios puntos en 8 se completa la reparación (f)

ción con los vasos superficiales. La hemorragia se cohibe fácilmente al colocar los puntos como describimos y como se ilustra en las figuras. También se advertirá que después que las suturas se han atado, el cuello del útero experimenta constricción, y, en consecuencia, está algo fruncido y evertido (fig. 2, d). En consecuencia, el bisturí debe dirigirse para extirpar lo que parece ser un cono muy poco profundo (fig. 2, e). Sin embargo, el cono será adecuado y suficientemente profundo. Después cabe lograr hemostasia ulterior y corrección del defecto del cuello uterino valiéndose de puntos separados de tipo Sturmdorf en 8, con catgut crómico atraumático de número 0 (fig. 2, f). Antes de utilizar esta técnica se necesitaron incluso dos a tres transfusiones en una paciente para reponer la sangre perdida durante la conización efectuada en el embarazo. Desde que comenzó a utilizarse este procedimiento, no se han necesitado transfusiones y en la mayoría de las pacientes la pérdida de sangre ha sido, en números redondos, menor de 50 a 100 mililitros. Para ayudar a estimar la extensión de tejido que deberá extirparse, no debe olvidarse utilizar la prueba de Schiller antes de la conización del cuello uterino. Es un procedimiento sencillo, rápido y valioso. (4, 10, 24)

Ver figura Número 2 en la siguiente página.

En nuestra serie de 103 casos, se practicó conización a dos pacientes que tenían embarazo. La primera en el segundo trimestre de la gestación, se diagnosticó Ca epidermoide microinvasivo, el embarazo llegó a feliz término; la paciente rehusó tratamiento posterior, sus controles han sido negativos.

La segunda paciente al efectuarle la conización, se ignoraba que estaba embarazada, a los 12 días post-conización presentó hemorragia, se le efectuó legrado saliendo restos embrionarios; actualmente sus controles citológicos han sido negativos. Presentaba displasia severa.

TECNICA DE CONIZACION DEL CERVIX CON BISTURI DE BARD-PARKER

Deberá hacerse siempre en un Centro Hospitalario con anestesia regional o total.

El cérvix se pinta con solución de lugol para encontrar alguna área blanca o incolora (Test de Schiller). El labio anterior es sostenido para arriba con un tenáculo simple. En cada uno de los cuatro cuadrantes del cérvix, de 5 a 10 ml. de una solución de 5 unidades de octaprecin en 100 ml. de solución salina se inyecta en el saco sub-mucoso para controlar la hemorragia; o un máximo de 0.75 de unidades de pitresin pueden ser inyectados. Después de esperar unos 3 minutos con el bisturí Bard-Parker debe ser usado para remover el cono. (13)

Ver figuras:

A.—Demuestra la vista lateral de un método de inserción del bisturí de

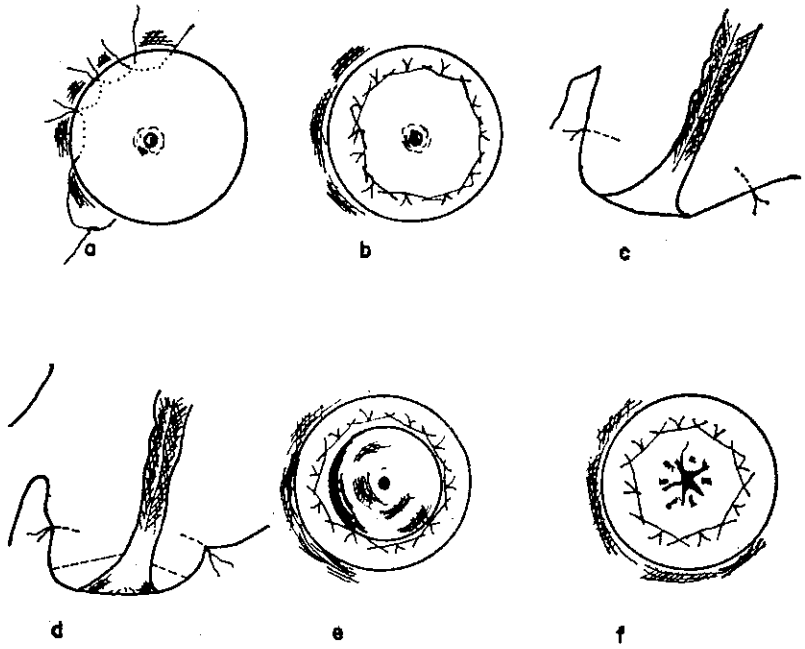

FIG. 2. Se colocan punto superpuestos de Catgut crómico atraumatico en el cuello del útero, inmediatamente por abajo de la unión cervicovaginal, que se extienda — aproximadamente en una tercera parte de la profundidad del cuello uterino (a, b y c) — Después de atar los puntos, el cuello uterino tiene aspecto fruncido y evertido, — de manera que el bisturí debe dirigirse más hacia adentro que hacia arriba (d) — para extirpar un cono adecuado (e). El defecto se cierra con puntos en 8 o de tipo Sturmdorf, como se indica (f).

Bard-Parker.

B.—Una vista de frente del procedimiento.
C.—Muestra la sección conizada removida.

Cualquier área o áreas blancas que hayan aparecido después de aplicar la solución de lugol, deben incluirse en el cono. Si hay considerable hemorragia es recomendable suturar la parte superior del cérvix en cada lado. La hemorragia en capa puede ser controlada con substancias hemostáticas o corriente de alta frecuencia puede ser aplicada. *En la mayoría* de los casos, dilatación y curetaje es conveniente, pero *sólo después* de efectuada la conización (antes de aplicar los puntos).

La dilatación usualmente desprende el epitelio esencial lo cual dificulta el diagnóstico correcto.

Durante el embarazo, se efectuará conización muy superficial, cuando sea indicado el procedimiento. El área de hemorragia en capa se cubrirá con Gelfoan u Oxycel, o bien se suturará adecuadamente. (13)

En la siguiente página ver figuras del procedimiento de conización con el bisturí de Bard-Parker:

Cuando haya o no lesión macroscópica visible en el cuello la etapa de más importancia en el diagnóstico de las patologías es sin duda alguna la pieza sacada a través de un cono por el método frío, que le dará al patólogo la oportunidad de hacer un diagnóstico acertado y por lo tanto nos referirá la conducta y el tratamiento a seguir. Muchas veces, por no decir la mayoría sólo bastará una buena conización para erradicar la enfermedad que injuria al cérvix. La conización se hace como ya se indicó anteriormente en frío, con un bisturí afilado o con el bisturí de Bard-Parker. De ninguna manera se hará con electrocauterio ya que deja un tejido carbonizado inadecuado para examen anatomopatológico; este método es útil y necesario, sirve para establecer el diagnóstico de cáncer in situ, cáncer in situ infiltrante, displasias, dando oportunidad a la paciente salir adelante, en gran porcentaje sin problemas secundarios a la enfermedad. (13)

Es indiscutible que la conización del cuello uterino es peligrosa durante el embarazo. Sin embargo con experiencia, los riesgos que entraña pueden disminuirse mucho las complicaciones que motivan gran preocupación al cirujano (hemorragia, infección, provocar aborto o parto prematuro y función inadecuada del cuello uterino durante el trabajo de parto).

Ver técnicas de conización antes descritas.

Conviene no efectuar conización en el primer trimestre del embarazo, por la gran frecuencia de aborto espontáneo durante este período. La conización puede practicarse en cualquier fecha durante el segundo trimestre, y en el tercer trimestre incluso hasta la cuadragésima semana, si el cuello del útero no está todavía maduro; una vez que han comenzado la dilatación y la borradura cervicales, no puede practicarse

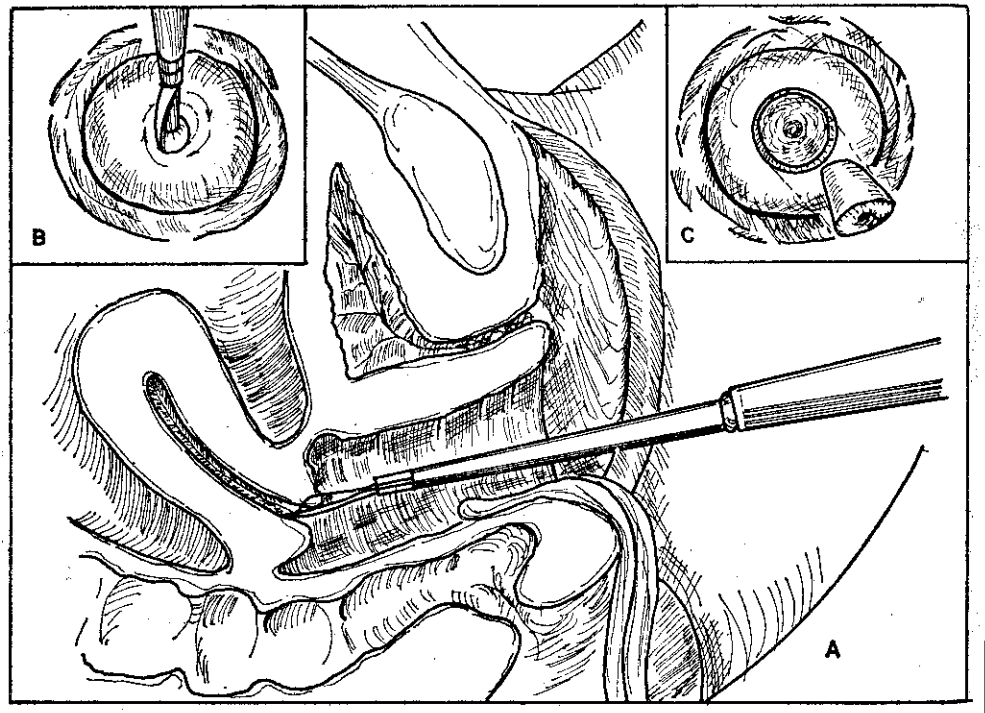

Conización con bisturí de Bard-Parker.

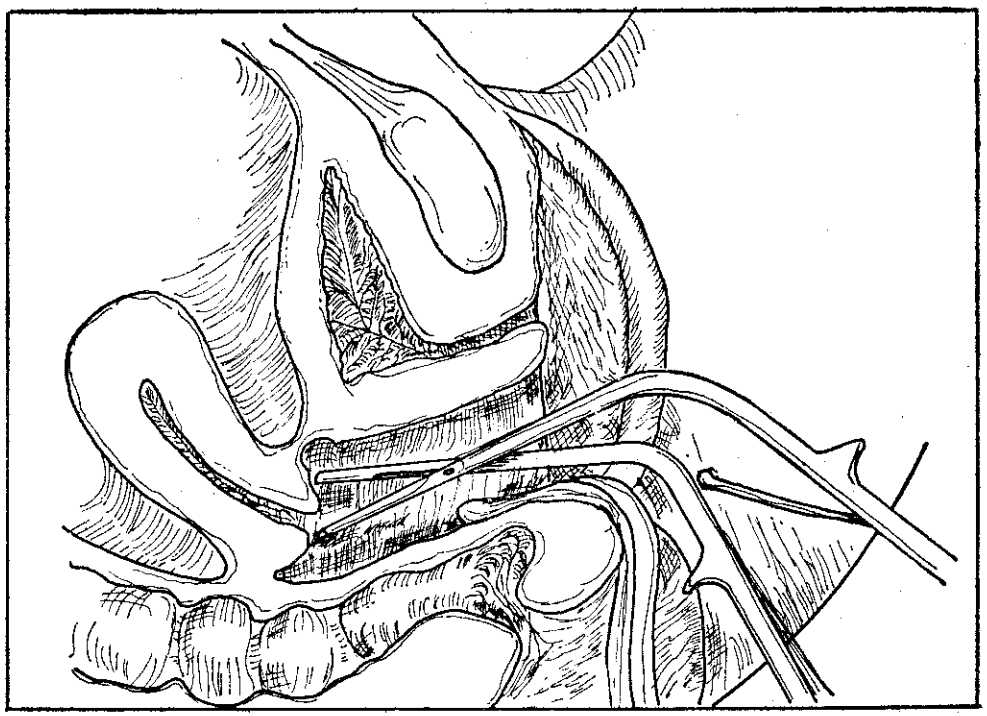

Biopsia por sacabocados.

conización.

Se recurre a conización en etapa avanzada de la gestación sólo cuando se planea tratamiento definitivo para carcinoma in situ en la multípara, o cuando se sospecha carcinoma invasor. La pieza puede valorarse adecuadamente por la técnica de cortes en el *criostato,* de manera que el diagnóstico y el tratamiento pueden emprenderse con una sola anestesia. (3, 17)

Conización y diagnóstico por congelación son dos técnicas que deben ir una seguida de la otra para el buen tratamiento de la paciente, ya sea para cirugía posterior aprovechando la misma anestesia con que se efectuó la conización.

TRATAMIENTO DE DISPLASIA Y Ca IN SITU EN GESTACION

Es patente que la displasia o el carcinoma in situ del cuello uterino pueden tratarse de muchas maneras. Los tiempos diagnósticos y terapéuticos que aconsejamos en la actualidad son estos:

1. Frotis cervical para estudio citológico en la primera visita prenatal.

2. Si el frotis indica cambios inflamatorios o displasia benigna o moderada, la paciente se vigila por frotis periódicos repetidos después de tratar cualquier infección cervical o vaginal que haya. La vigilancia citológica de estas pacientes se continúa con intervalos regulares de dos a tres meses hasta obtener dos frotis negativos sucesivos. Después, las pacientes se examinan cada año.

3. Si los frotis indican displasia grave, carcinoma in situ o carcinoma invasor, se intenta obtener una muestra de tejido para comprobar el diagnóstico. La biopsia por sacabocados está indicada sólo cuando se advierte una lesión; de lo contrario, efectuamos inmediatamente conización. Un ginecólogo experimentado en el uso del colposcopio puede modificar este tiempo. En nuestro medio no se usa.

4. No se efectúa conización en el primer trimestre del embarazo a menos que se sospeche netamente carcinoma invasor fundándose en el frotis cervical. Después de la decimacuarta semana de gestación, la conización puede practicarse en cualquier momento hasta que el cuello del útero comienza a «madurar». No se aconseja en la gestación avanzada a menos que se planee tratamiento definitivo o se sospeche carcinoma invasor.

5. La conización, aunque menos amplia que en la no embarazada, debe incluir 1 cm. de tejido alrededor del exterior de la unión escamocilíndrica, y se llevará hacia arriba alrededor del conducto cervical una distancia de 1.5 a 2 cm; de esta manera, la conización llegará bastante por bajo del nivel del orificio interno.

6. Si no se descubre carcinoma invasor se permite que el embarazo continúe y se aconseja el nacimiento por la vía natural. Seis a ocho semanas después del parto puede estudiarse el cuello del útero, y tres a seis meses del nacimiento se emprende el tratamiento definitivo. Si la conización se ha efectuado en etapa avanzada del embarazo y sobreviene trabajo de parto antes del período de curación de 10 días, está indicada la operación cesárea.

7. El tratamiento definitivo al término de la gestación por histerectomía cesárea está indicado para las pacientes de clínica con displasia grave o carcinoma in situ en quienes no puede confiarse, y, fundándose en sus antecedentes, no cabe esperar que vuelvan para estudios de vigilancia. Este procedimiento se practica exclusivamente si la mujer no desea tener más hijos. En caso de que en etapa avanzada de la gestación la paciente al ser estudiada por vez primera presente frotis muy anormal que sugiera carcinoma in situ o carcinoma invasor, cabe efectuar en un procedimiento conización e histerectomía cesárea; la pieza de conización se estudia por cortes en congelación en el criostato. (16)

CASOS ESTUDIADOS:

Durante el presente estudio fueron analizados 103 casos clínicos en el período comprendido de Enero de 1970 a Septiembre de 1973; los cuales fueron obtenidos de los archivos clínicos y patológicos correspondientes al Instituto Nacional de Cancerología (INCAN) y al Hospital Privado Bella Aurora.

MOTIVO DE CONSULTA

Hay dos clases de pacientes. la que consulta al médico con motivo de su chequeo ginecológico habitual, ya que generalmente no presenta ningún síntoma, ni historia patológica; el médico al examen ginecológico, al efectuar frote vaginal encuentra la patología cervical.

La otra paciente sí presenta algún signo o síntoma clínico que la lleva a consulta médica, estos varían ya sea uno o varios a la vez, entre los más comunes es el flujo vaginal que puede ser inodoro o con olor que varía de tenue a fétido, de coloración que va de blanco, amarillo, rojizo. Del total de pacientes 36 consultaron por flujo vaginal; (34.9%); por hemorragia vaginal consultaron 28 pacientes (27.1%). Estos signos anteriores en varias oportunidades se encontraron juntos; el dolor es un síntoma que se encontró en 18 de las pacientes (17.4%); variando en su localización a veces en la región lumbar en las fosas ilíacas en el hipogastrio y en otras al cérvix. En realidad como lo indican diversos autores el flujo producido por la patología carcinomatosa del cérvix o por displasias no produce prurito, pero en muchos casos más o menos en el 12% de las pacientes vistas se encontró trichomonas vaginales, a lo cual era debido al prurito.

Raza: Por ser un estudio retrospectivo en realidad no se cuenta con datos fidedignos, pero por los datos de origen y de patronímicos se puede dar un dato aproximado de que la mayoría de las pacientes son mestizas o de raza indígena, y el resto de raza blanca.

Edad: Esta osciló entre los 18 y 72 años, siendo la edad promedio de los 35 a los 45 años.

Antecedentes obstétricos: Llama la atención la relación que existe entre la paridad y los problemas del cérvix, de los 103 casos estudiados dos fueron de nulíparas (una de 61 años y la otra de 41) lo que equivale al 1.9%, el resto o sea el 98.1% corresponde a multíparas y gran multíparas. Con respecto a esto tenemos un estudio presentado por los Doctores Ponciano y Castro (Hospital General San Juan de Dios) (9) en el curso de este año, donde ponen de manifiesto la relación existente entre el número de hijos y las lesiones patológicas encontradas; notaron que conforme aumentaba el número de hijos aumentaban las lesiones pre y neoplásicas; lo cual está de acuerdo con nuestro estudio. Tenemos reportado varios casos de gran multíparas que llegaron a tener hasta 18 embarazos. De cuatro pacientes no hay datos obstétricos.

PRESENTACION DE LOS CASOS DE ACUERDO AL ESTUDIO DE CITOLOGIA EXFOLIATIVA (PAPANICOLAOU):

El estudio citológico es el punto de partida para el diagnóstico de las lesiones cervicales. De los 103 casos estudiados, hay varios en que se les efectuaron frotis periódicos hasta comprobar la enfermedad; en nuestro estudio hemos recopilado 108 papanicolaous como iniciación previos a efectuar biopsia cervical y luego la conización en frío.

Los resultados obtenidos por el método de papanicolaou son los siguientes:

Atípico benigno	2
Displasia moderada	11
Displasia severa	26
carcinoma in situ	39
carcinoma in situ con extensión	108
glandular	8
Carcinoma epidermoide microinvasivo	16
Carcinoma indiferenciado	6

Como se dijo anteriormente se encontró también trichomonas vaginales en el 12%.

En el cuadro número 1 se podrá observar el porcentaje correspondiente a cada diagnóstico.

RESULTADOS OBTENIDOS POR PAPANICOLAOU

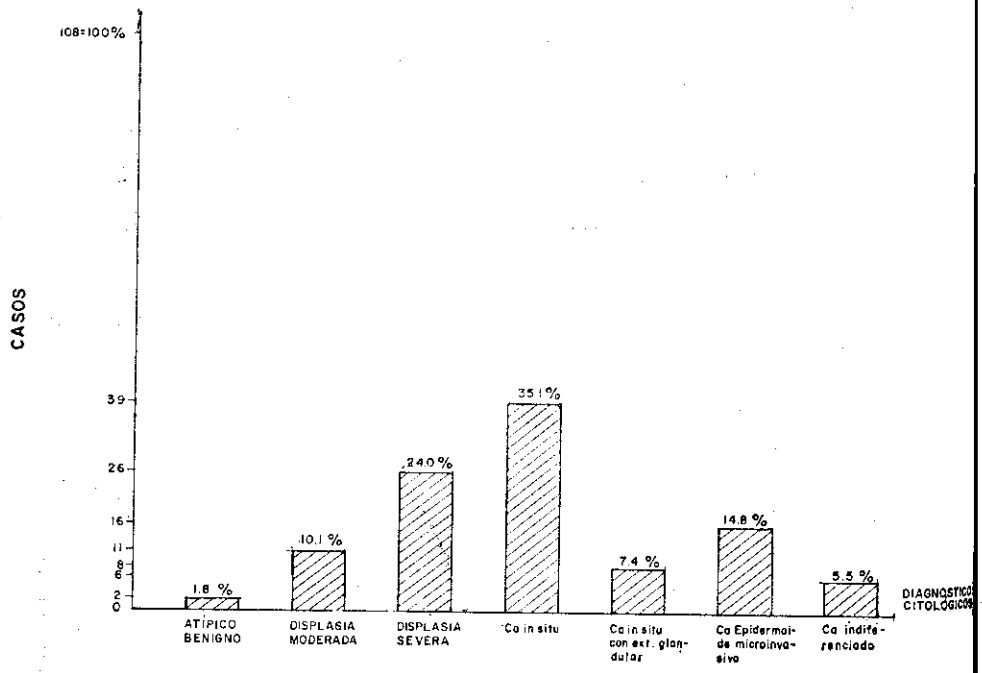

CUADRO No. I

BIOPSIA CERVICAL

En el presente trabajo se efectuaron 54 biopsias cervicales, todas estas pacientes tenían uno o más papanicolaous previos; los resultados obtenidos fueron los siguientes:

Cervicitis crónica	4
Cervicitis crónica y aguda, Ca?	1
Cervicitis crónica y aguda, erosiva	1
Cervicitis crónica con células atípicas	1
Queratinización inflamatoria crónica focal	1
Displasia ligera	1
Displasia moderada	3
Displasia severa focal	7
Carcinoma Epidermoide In situ	22
Carcinoma Epidermoide In situ con extensión glandular	10
Carcinoma Indiferenciado	1
Carcinoma Epidermoide In situ microinvasivo	2

En el cuadro Número 2 se podrá observar el porcentaje correspondiente a cada diagnóstico.

CONIZACION DEL CERVIX

De las 103 pacientes estudiadas se les efectuó una conización a cada una de ellas; los resultados anatomo-patológicos son los siguientes:

Cervicitis folicular	1
Cervicitis crónica y displasia ligera focal	1
Displasia ligera focal e inflamación crónica	1
Cervicitis crónica y aguda, displasia moderada focal	5
Displasia moderada focal y cervicitis crónica	3
Displasia severa focal	13
Cervicitis crónica glandular	11
Cervicitis crónica con metaplasia escamosa e inflamación crónica	1
Displasia severa	4
Carcinoma Epidermoide in situ	11
Carcinoma Epidermoide In situ con extensión glandular	40
Carcinoma Epidermoide moderadamente diferenciado	12

Los porcentajes de cada diagnóstico por conización son observados en el cuadro número 3:

RESULTADOS OBTENIDOS POR BIOPSIA

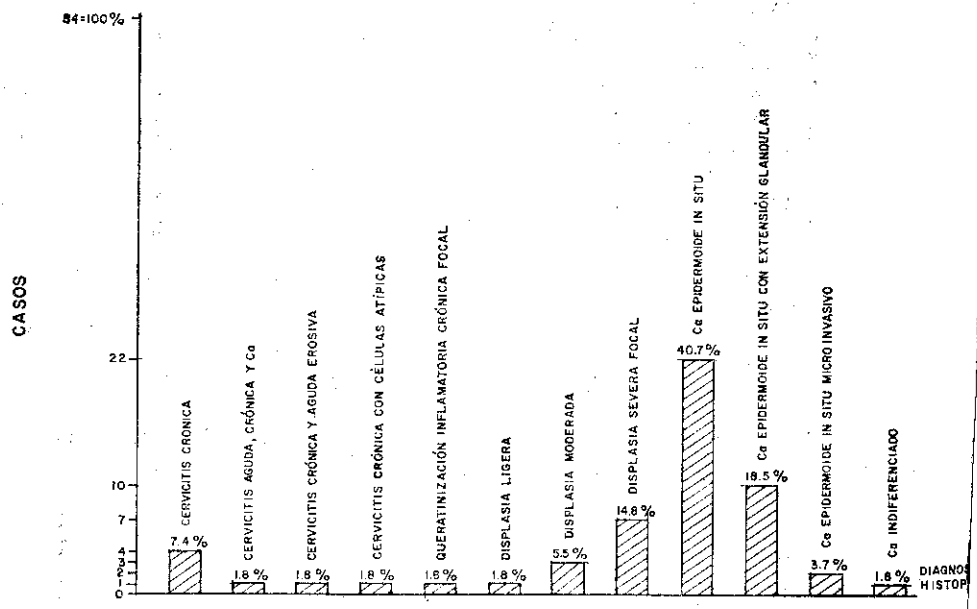

CUADRO No.

RESULTADOS OBTENIDOS POR CONIZACIÓN



CUADRO No. 3

RESULTADOS:

Los resultados de las conizaciones nos lleva a considerar que el porcentaje de pacientes con enfermedad carcinomatosa, era de 61.1%.

Lo que equivale a 63 pacientes.

Con el resultado positivo para carcinoma se efectuó como tratamiento posterior histerectomía radical en 8 pacientes, en los cuales sólo en un caso se encontró enfermedad maligna residual: foco de carcinoma epidermoide (cérvix, radionecrosis, ganglios negativos. La radio necrosis se debe a que algunos de los casos, recibieron una dosis intra-cavitaria conservadora de Co. ^{60}.

En 20 pacientes se practicó histerectomía total amplia, en estos 20 casos Patología encontró un foco de carcinoma in situ sólo en una paciente. En las 19 restantes no había evidencia de Ca in situ.

A 4 pacientes se les efectuó radioterapia intra-cavitaria; la primera el cono dio carcinoma epidermoide moderadamente diferenciado, no se efectuó procedimiento quirúrgico en ella. La segunda el cono dio carcinoma epidermoide diferenciado, además se le efectuó tiroidectomía por carcinoma folicular, su edad era de 72 años.

La tercera paciente el cono dio carcinoma epidermoide muy diferenciado, además de la radioterapia intracavitaria se efectuó histerectomía radical. La cuarta paciente el diagnóstico de su cono fue carcinoma epidermoide moderadamente diferenciado su tratamiento sólo radioterapia, ya que presentaba problemas cardíacos.

De las otras 35 pacientes que presentaban diagnóstico de carcinoma, el método de la conización cervical dio resultado como tratamiento, ya que la mayoría ha continuado llegando a reconsultas periódicamente, los papanicolaous post-conización han sido reportados como negativos.

Los 40 casos restantes en que se efectuó la conización cervical, se han seguido evaluando; se puede considerar al método como un éxito, en los estados patológicos en donde está indicado.

Por la frecuencia con que los especímenes del cuello uterino obtenidos por biopsia fallan en el descubrimiento de lesiones pre y neoplásicas y la posibilidad de falsos negativos, en estudios citológicos, así como para confirmar y determinar el tipo de lesión y extensión de la misma, sospechados o diagnosticados por citología y biopsia del cérvix, es que se ha determinado el uso de la conización como procedimiento de elección para establecer con certeza el tipo de lesión y su área de extensión.

En la mayoría de los casos del Instituto de Cancerología la conización se efectuó en pacientes que tenían diagnóstico de Ca in situ por citología, biopsia o ambos. En esos casos el estudio del cono por congelación establecía el diagnóstico definitivo de Ca in situ o de Ca invasivo antes de indicar el tratamiento adecuado. Es evidente que el tratamiento indicado en uno u otro caso es totalmente diferente.

El uso del criostato (congelación) en las preparaciones del tejido obtenido por la conización del cérvix, permite tener en pocos minutos un resultado definitivo:

A. Se determina si la conización fue lo suficientemente amplia.
B. Si hay Ca in situ residual.
C. Si sólo se trata de un Ca in situ.
D. Si se trata de un Ca invasivo.

Estos resultados inmediatos decidirán el tratamiento a seguir:

a. Sólo conización
b. Histerectomía amplia
c. Histerectomía radical
d. Radiación, ya sea intra-cavitaria o externa.

Es obvio que en muchos casos se le evitará a la paciente dos operaciones, dos anestesias y muchos días de hospitalización. Es importante señalar el impacto sicológico que significa para la paciente una segunda intervención pocos días o semanas después de la primera, sobre todo si se tiene que sugerir que hay un carcinoma potencial.

También es recomendable para las Instituciones hospitalarias tener un cuchillo de Bard-Parker, quien simplifica la conización.

El valor de la conización ha sido bien establecido sobre todo para la localización del carcinoma in situ y del carcinoma invasivo, ya que para ello se hace necesario un estudio histológico completo del cérvix, lo cual se logra con una adecuada conización, cuyas medidas para la mayoría deben ser de 2.5 centímetros de diámetro por 1.5 centímetros de largo, para poder efectuar un diagnóstico adecuado, la congelación rápida de secciones como un método para la preparación de los especímenes en una conización permite al cirujano proceder inmediatamente a efectuar el tratamiento definitivo, una vez obtenido el resultado anatomopatológico. Se ha observado (Malinack y colaboradores) una alta morbilidad post-operatoria cuando la Histerectomía fue hecha entre 2 y 18 días después de la conización; sin embargo en los que se efectuó histerectomía minutos después de la conización sólo se observa cambios inflamatorios mínimos. (19)

La conización como método terapéutico, se usa y es justificado en jóvenes multíparas que deseen tener hijos; que la paciente sabiendo que posee un Ca in situ y no acceda a que se le efectúe cirugía mayor; en pacientes que tengan malos riesgos (cardíacas, etc.). En tales circunstancias, deberá ser seguida de cerca con frotis cervicovaginales y aún más si estas fueran positivas se les puede hacer una nueva conización.

La conización está indicada también cuando hay sospecha de malignidad durante el embarazo.

CONCLUSIONES:

1o. La conización es el único método adecuado para el diagnóstico diferencial entre Ca in situ y carcinoma invasivo del cérvix.

2o. La conización es en algunos casos el único tratamiento quirúrgico que se le efectúa a la paciente.

3o. Es el medio más seguro para el diagnóstico de lesiones pre y neoplásicas, ya que se obtiene tejido amplio y nítido, y no traumatizado como en la biopsia.

4o. El diagnóstico de Ca in situ o invasivo efectuado por estudio de un cono debe considerarse como fidedigno y definitivo.

5o. La biopsia por congelación del cono es un método establecido y debe hacerse de preferencia para determinar la terapéutica inmediata.

7o. La conización debe practicarse en todos los casos de citología vaginal sospechosa o positiva. Se recomienda efectuar biopsia previa del cérvix, siempre que sea técnicamente posible.

8o. La conización se efectúa en los siguientes casos:
a. Papanicolaou positivo y biopsia: Ca in situ.
b. Papanicolaou positivo y biopsia negativa.
c. Papanicolaou negativo y biopsia con Ca in situ.
d. Papanicolaou negativo, biopsia negativa pero clínicamente existe una cervicitis severa que no cede al tratamiento médico y otras medidas conservadoras (cauterización, etc.).

9o. Dilatación y curetaje se efectuará en la mayoría de los casos, pero siempre después de removido el cono, para no lesionar el epitelio esencial del cérvix.

10o. La conización puede ampliarse en la mujer embarazada siempre que se haya seguido la técnica descrita para el efecto.

11o. Una buena conización depende más de la localización y la calidad del tejido obtenido que del tamaño del mismo.

RECOMENDACIONES:

1o. La conización debe efectuarse por un cirujano experto y en un centro hospitalario.
2o. Todo hospital debe contar con su bisturí de Bard-Parker.
3o. Todo hospital donde se realicen conizaciones, debe tener su criostato.
4o. Se recomienda hacer conización en las displasias severas no regresivas.

BIBLIOGRAFIA

1.—Ackerman, L. and del Regato, J. Cancer diagnosis treatment and prognosis. 4th. ed. St. Louis, The C. V. Mosby Company. 1970 pp. 777-803.

2.—Baker, T. H., Rifkin, H. and Berger, M. S. Diagnostic conizacion of the cervix during pregnancy. Amer. J. Obstet Gynec 82:878. July 1961.

3.—Barillas de Duarte, V. E. Diagnóstico por congelación de lesiones pre y neoplásicas del cuello uterino (informe de 31 casos). Tesis. Guatemala. Universidad de San Carlos, Facultad de Ciencias Médicas. 1973. pp. 23-46.

4.—Beecham, C. T. and Andros, G. J. Cercival conizacion in pregnancy. Obstet Gynec 16:521-522. 1960.

5.—Benson, R. C., Manual de ginecología y obstetricia, versión española, Francisco Reyes. México, El Manual Moderno, 1966. pp. 506-533.

6.—Bolognese, R. J. and Carson, S. L. Cervical conizacion in pregnancy. Surg. Gynec Obstet. 128:1244-1246. June 1969.

7.—Bolten, Karl A., Golposcopía práctica en el cáncer cervical y vaginal incipiente. Clin. Obstet Ginec. N. A. Dic. 1967. pp. 808-835.

8.—Bushnell, L. F., Prevention of complications in cervical conization. Obstet Gynec 22:190-198. Aug. 1963.

9.—Castro, H. F. y Ponciano, I. Diagnóstico por el método de congelación de lesiones pre y neoplásicas del cuello uterino. Guatemala. Hospital General San Juan de Dios, Depto. de Patología. 1973. 12 p. (mecanografiado).

10.—Crisp, W. E. et al. Shallow conization of the cervix. Obstet Gynec 31:755-759. June 1968.

11.—Cutglass, M. F. and Waldren, H. Cold knife conization of the cervix a new technique. Med. Times 91: 664-665. July 1963.

12.—Di Fiore, Mariano S. H., Atlas of human histology. Philadelphia, Lea & Febiger. 1970. pp. 164-165.

13.—Greenhill, J. P., Surgical gynecology. 4th ed. Chicago, Year Book Medical Publishers. Inc. 1972. pp. 136-137.

14.—Ham, A. W., Tratado de histología, versión española, Alberto Folch. 3a. ed. México, Editorial Interamericana, S. A. 1958. pp. 723-726.

15.—Hulka, B. S., Punch bopsy and conization as diagnostic procedures after abnormal cervical smears. Obstet Gynec 36: 54-61. July 1970.

16.—Kaplan, A. L. y Kaufman, R. H. Diagnóstico y tratamiento de las displasias y el carcinoma in situ del cuello uterino durante la gestación. Clin. Obstet Ginec. N. A. Diciembre 1967. pp. 870-877.

17.—Kaufman, Raymond H., Valoración por cortes en congelación de las piezas de conización cervical. Clin. Obstet Ginec. Diciembre 1967. pp. 387-850.

18.—Kaufman, Raymond H. et al. Use of the refrigerated microtome for rapid diagnoses of cervical conization specimens. Amer. J. Obstet Gynec 84:107. July 1962.

19.—Malinak, et al. The conization-hysterectomy time interval: a clinical and patologic study. Obstet Gynec 23:317-329. March 1964.

20.—Novak, Jones. Tratado de ginecología, versión española, Alberto Folch. 8a. ed. México, Interamericana. 1971. pp. 228-239, 243-284.

21.—Ragan, J. W. and Wentz, W. B. Génesis del carcinoma del cuello uterino. Clin. Obstet Gynec. Diciembre 1967. pp. 883-919.

22.—Romeo, J. M., Conización. Obstet Ginec Venez. 29:51-64, 1969.

23.—Spjut, H. J. y Fechner, R. E. Diagnóstico citológico de displasia y carcinoma in situ del cuello uterino. Clin. Obstet Ginec. Diciembre 1967. pp. 785-806.

24.—Topek, Nathan H., Tratamiento quirúrgico del carcinoma in situ del cuello uterino. Clin. Obstet Ginec N. A. Dic. 1967. pp. 852-869.

V: B: Sra. RUTH R. DE AMAYA
Bibliotecaria

Br. CARLOS ENRIQUE ILLESCAS AGUIRRE

Dr. ROLANDO IRIARTE
Asesor

Dr. ABRAHAM KLEIMAN
Revisor

Dr. JULIO DE LEON
Jefe de Fase III

Dr. CARLOS A. BENRHARD
Secretario

Dr. CESAR VARGAS
Decano