973

D up

UNIVERSIDAD DE SAN CARLOS DE GUATEMALA
FACULTAD DE CIENCIAS MEDICAS

"EMBARAZO EUTOPICO-ECTOPICO Y ECTOPICO DOBLE"

(REVISION Y ANALISIS DE CUATRO CASOS ENCONTRADOS EN 529 EMBARAZOS ECTOPICOS OCURRIDOS EN EL HOSPITAL ROOSEVELT PERIODO 1962-1973).

JULIO CESAR TOLEDO CASTELLANOS

PLAN DE TESIS

I. INTRODUCCION

II. OBJETIVOS

III. CONSIDERACIONES GENERALES SOBRE LA FRECUENCIA, ETIOLOGICA, DIAGNOSTICO Y TRATAMIENTO DEL EMBARAZO EUTOPICO–ECTOPICO Y ECTOPICO DOBLE.

IV. MATERIAL Y METODOS (CASUISTICA)
(Revisión y análisis de cuatro casos tratados en los departamentos de ginecología y obstetricia del Hospital Roosevelt, en el período 1962–1973)

V. RESULTADOS Y DISCUSION

VI. CONCLUSIONES

VII. RECOMENDACIONES

VIII. BIBLIOGRAFIA

I. INTRODUCCION

Este trabajo comprende la revisión de 529 casos de embarazo ectópico diagnosticados y tratados en los departamentos de ginecología y Obstetricia del Hospital Roosevelt, a partir de enero de 1962 hasta enero de 1973; entre los cuales se encontraron cuatro casos de embarazo doble, eutópico-ectópico y ectópico doble.

II. OBJETIVOS

Los objetivos trazados al momento de realizar el presente trabajo, el de presentar al médico-obstetra, las consideraciones generales sobre la frecuencia, etiología, sintomatología, métodos de diagnóstico y el tratamiento sugerido y efectuado, según la literatura mundial, así como las experiencias de cuatro casos acaecidos en nuestro medio hospitalario en once años.

Así mismo el fin de este trabajo es el que sirva como medio de orientación, para que el obstetra brinde una mejor y más adecuada atención a la embarazada.

III. CONSIDERACIONES GENERALES SOBRE LA FRECUENCIA, ETIOLOGIA, DIAGNOSTICO Y TRATAMIENTO DEL EMBARAZO, EUTOPICO-ECTOPICO Y ECTOPICO DOBLE.

El término embarazo, como todos sabemos, nos da a entender un estado fisiológico de la mujer, que se lleva a cabo en la época reproductiva de su vida (normalmente de 15 a 45 años).

En términos médico-científicos, se denomina "embarazo eutópico" al embarazo normal, en lo cual se lleva a cabo la fecundación por medio de la unión de un óvulo y un espermatozoide en el tercio externo de la trompa de falopio, para luego implantarse y desarrollarse en el fondo de la cavidad uterina. Por otro lado, "embarazo ectópico" se denomina al embarazo en el que hay alteración o cambio en la localización del sitio de implantación del huevo ya fecundo y su desarrollo subsiguiente fuera de la cavidad uterina.

La especie humana es unípara por excelencia, y por ende, todo embarazo múltiple debe considerársele patológico o anormal (8). El embarazo doble o gemelar, se presenta con mayor frecuencia en las

multíparas (que ya han tenido dos o más hijos), aumentando dicha frecuencia con el número de partos y con la edad de la madre. Se le asigna una frecuencia al embarazo doble de uno por cada ochenta partos simples; específicamente en Centroamérica tomando como ejemplo Guatemala, se informa una incidencia de un embarazo gemelar por cada setenta embarazos simples (8); habiéndose encontrado comparativamente en la estadística mundial, Noruega con la mayor frecuencia: uno por cada sesentinueve y Japón con la más baja, de uno por cada ciento cincuenta y cuatro (8).

Se conocen dos tipos fundamentales de embarazos dobles:

A) UNIVITELINO

B) BIVITELINO

A) El embarazo univitelino o monocorial o monocigótico, tiene su origen en un solo óvulo, se presenta en el 15 o/o de los embarazos gemelares dobles, influyendo en su etiología la herencia. Los niños así engendrados son muy semejantes entre si (No iguales) en físico, carácter e impresiones digitopalmares, así como en sus deformidades (dando lugar a las deformidades dobles por la cabeza, el tórax o las nalgas: siameses).

B) El embarazo bivitelino o bicorial o bicigótico, proviene de la fecundación de dos óvulos, constituye el 85 o/o de los embarazos dobles o gemelares y también tienen a la herencia como factor principal de origen (partos gemelares o múltiples en los antepasados de una o ambas ramas). Dado el origen aislado de cada huevo, los fetos son de igual o de distinto sexo en proporciones iguales. Su desarrollo intrauterino es a través de dos placentas unidas o separadas, de dos cordones independientes, de dos amnios y de dos coriones.

El embarazo ectópico como se dijo, es aquel embarazo anormal que se verifica fuera de la cavidad uterina (extra-uterino) o en el sitio inadecuado de la cavidad uterina (intrauterino).

CLASIFICACION DE EMBARAZO ECTOPICO (7)

Extrauterino

A) Por su localización:

TROMPA o tubario	1) Tubo - ovárico 2) Tubo - abdominal 3) Ampular 4) Intersticial	75 o/o 2 a 3 o/o	95 a 98 o/o de los casos
Abdomen o Abdominal	1) Primitivo 2) Secundario	2 a 4 o/o	
Ovario u ovárico	1) Extrafolicular 2) Intrafolicular	muy raro	
Trompa accesoria (o muñón de salpingectomía parcial)	1) Paratubario 2) Restotubario		
Ectópico intrauterino	1) Angular 2) Placenta previa 3) Cervical		

Embarazo ovárico intrafolicular

Embarazo ovarico extrafoli-cular.

Embarazo ampular

Embarazo istmico

Embarazo intersticial

Embarazo tubo-ovarico

Embarazo tubo-abdominal

Embarazo abdominal Secundario.

Embarazo abdominal primitivo

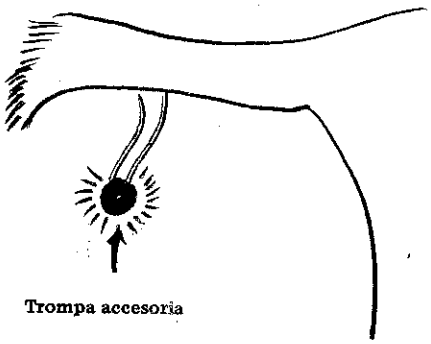



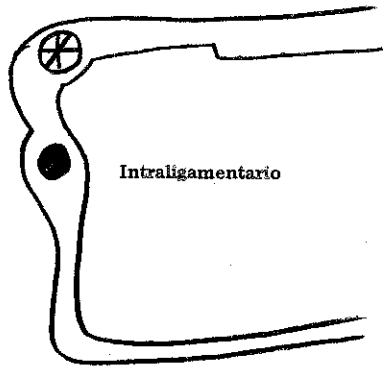

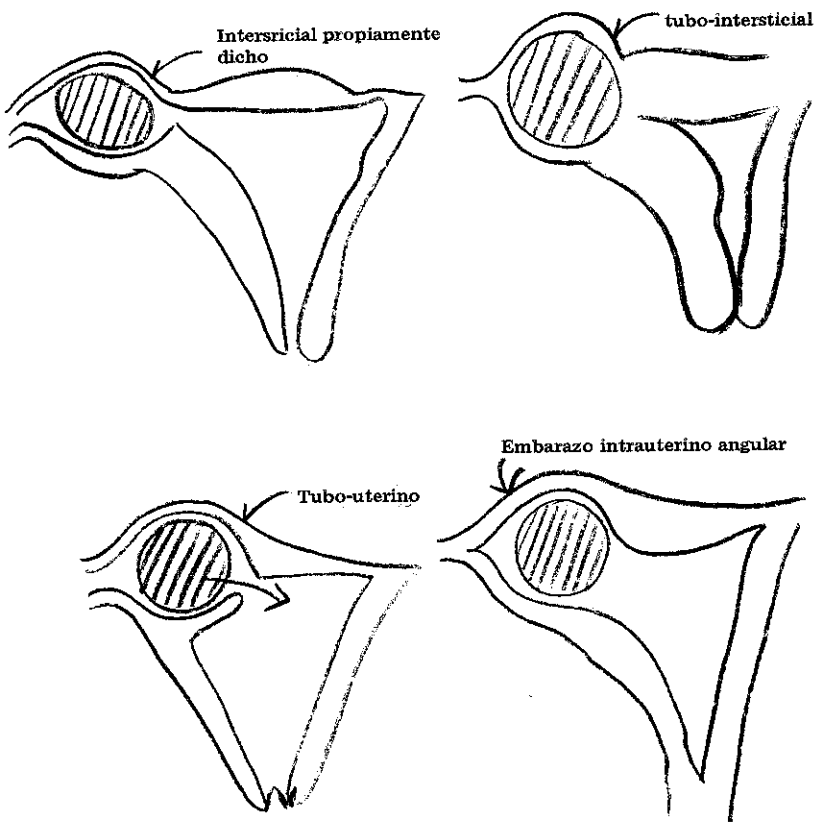

INTERSTICIAL PROPIAMENTE DICHO

B) Por su mecanismo de implantación;

a) Primitivo: Se le llama así cuando el embarazo prosigue su desarrollo en el punto inicial de la implantación del huevo.

b) Secundario: Cuando el huevo se desprende del punto inicial de implantación y continúa en otro lado su desarrollo.

C) Por su número;

a) Embarazo extrauterino simple

b) Embarazo extrauterino con intrauterino simultáneamente.

c) Embarazo extrauterino gemelar, dos casos:
   1) Dos embriones en la misma trompa
   2) Dos embriones en distinta trompa

d) Embarazo extrauterino gemelar en una trompa y simple en la otra (Triple).

Rosenvasser a la vez nos clasifica,

Embarazo ectópico doble

1) Gemelares extrauterinos unilaterales

2) Gemelares extrauterinos bilaterales

3) Extrauterino con intrauterino

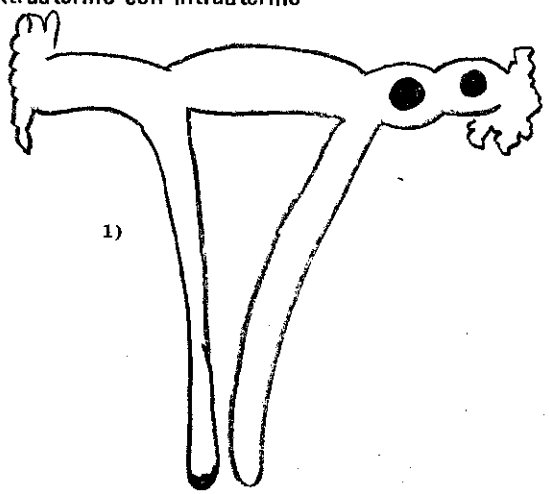

1)

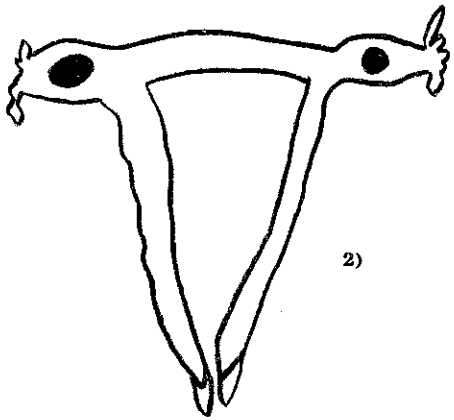

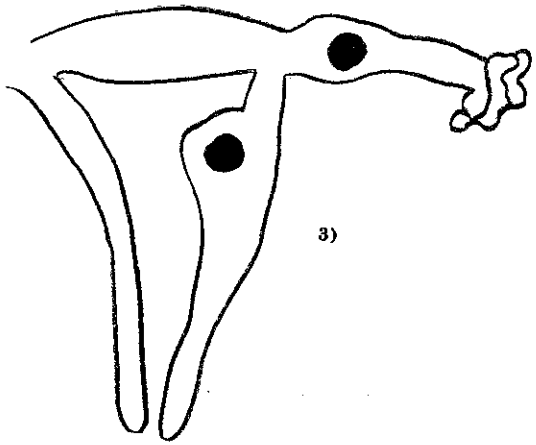

El embarazo TUBARIO ampular o ampollar, es como se mencionó, el tipo más común de embarazo ectópico (95 a 98 o/o de los casos), es el que tiene lugar en la trompa de falopio, la cual normalmente interviene en el transporte del huevo fecundado desde el ovario al útero; pero, en ciertas condiciones, el óvulo se implanta en la pared tubárica; ésta a la vez no se encuentra apta para una nidación satisfactoria, mucho menos para el desarrollo ulterior del embarazo, de aquí que generalmente el embrión sucumbe en fase muy temprana (5).

Su ETIOPATOGENIA se resume en dos clases de teorías:

A) OVULARES:

1) Crecimiento precipitado del huevo, lo cual impedirá poder desplazarse por espacio reducido en la luz tubaria.

2) Energía y poder citolítico precoces del huevo, que hará necesariamente tener que implantarse en la ampolla de la trompa.

3) Trayecto tubular excesivamente largo, que puede llegar a provocar dos fenómenos Hipermigración interna o externa.

B) TUBARIAS:

1) Factores que aumentan la receptividad al huevo en la trompa: endometriosis tubaria.

2) Obstáculos tubarios que dificultan el recorrido del huevo:

a) Malformaciones tubarias; congénitas: hipoplasia tubaria, trompas accesorias, divertículos. Adquiridas: salpingectomía parcial.

b) Procesos inflamatorios:
Tubarios: endosalpingitis aguda o crónica Tuberculosa, a gonococo o a escherichia –coli
Perititubarios pelviperitonitis
consecutivos a reimplantación tubaria.

c) Desviación o comprensión tubaria por tumores:

1) Tubarios

2) Uterinos (miomas)

3) Ováricos (quistes)

Siendo, en resumen, las causas más comunes de embarzo ectópico tubario, la endometriosis y la endosalpingitis, ésta última especialmente a gonococo.

Los SIGNOS genitales y uterinos en el embarazo ectópico tubario se pueden resumir en la siguiente forma:

a) Los genitales externos y las mamas presentan las mismas modificaciones de cualquier embarazo normal.
b) El cuello uterino se reblandece
c) El orificio externo uterino se entreabre.
d) La cavidad uterina llega a 12 centímetros (Histerometria)
e) El endometrio se transforma en caduca
f) El ovario del lado del embarazo ectópico, muestra el cuerpo amarillo normal del embarazo, la evolución del embarazo tubario puede llevarse a cabo en la siguiente forma:

Primera mitad del Embarazo:
- a) Experimentar reabsorción
- b) Transformarse en mola hemática tubaria (o sea el hematosalpinx)
- c) Provocarse aborto tubario: tubouterino o tuboabdominal
- d) Provocarse rotura tubaria, conduciendo a:
  1) hematocele
  2) hemorragia cataclísmica
  3) embarazo abdominal secundario
  4) embarazo subperitoneopelviano

Segunda mitad del Embarazo

a) extracción fetal previa muerte de éste

enquistamiento séptico: supuración, abceso, putrefacción, peritonitis.

b) muerte fetal — Enquistamiento aséptico: momificación, petrificación, esqueletización, maceración.

El diagnóstico diferencial de la gestación ectópica puede realizarse, basándose en la sintomatología más frecuente (2):

Gestación ectópica	Apendicitis
Hay signos y síntomas de gestación	No hay signos ni síntomas de gestación
El dolor es más intenso, los vómitos más moderados.	Hay dolor, náuseas, vómitos e hipertermia.
Hipertestesia y rigidez son leves y bajas	Hiperestesia y rigidez son altas
Hay leucocitosis equívoca	Es común la leucocitosis
Paciente pálida y decaída	Paciente sonrojada y excitada.
Hay expulsión de caduca	No hay síntomas uterinos
Hay moderada velocidad de eritrosedimentación	Hay extremada velocidad de eritrosedimentación
Al hacer la punción exploradora se extrae: sangre, suero o líquido amniótico	Al hacer la punción exploradora se extrae: pus o suero con bacterias.
Hay más posibilidad de ser positivas las pruebas de gestación.	Son negativas las pruebas de la gestación.

ANEXITIS que presenta su cuadro más frecuente: (7)

a) antecedente de endometritis postaborto, postparto o post infección gonocóccica.

b) Dolor bilateral con reacción peritoneal.

c) Hipertermia, leucocitos y eritrosedimentación aceleradas.

d) Reacciones biológicas negativas.

e) Mejoría rápida con hielo, antibióticos y reposo.

PERSISTENCIA FOLICULAR: (7)

1) Antecedente de trastornos menstruales.

2) Tumoración unilateral con útero algo grande y reblandecido.

3) Reacciones biológicas del embarazo negativas.

PERSISTENCIA DEL CUERPO LUTEO: (7)

1) Reacciones biológicas del embarazo positivas.

2) El endometrio se transforma en decidua.

CISTOADENOMA OVARICO: (7)

1) Utero normal sin modificación gravídica

2) Reacciones biológicas del embarazo negativas

3) El tumor no se modifica en su evolución

Resumiendo, tendremos que el diagnóstico del embarazo ectópico, se basará en lo siguiente:

a) Antecedente de hemorragia ligera en manchas

b) Tumoración pélvica sensible

c) Aspiración por punción pelviana del saco posterior de Douglas

d) Culdoscopía y colpotomía
y su diagnóstico diferencial, será con las entidades patológicas más frecuentes:

1) Aborto incompleto o inminente de embarazo intrauterino
2) Quiste ovárico con torción del pedículo
3) Infección pélvica
4) Quistes del cuerpo amarillo o folicular.

El Pronóstico del embarazo ectópico tubario, se considera;

A) Materno: dependerá de la precocidad del diagnóstico y de la intervención quirúrgica. Actualmente el pronóstico ha mejorado notoriamente debido a su precoz conocimiento, correcta técnica quirúrgica, hemoterapia, ACTH, y los antibióticos.
Aún así, la mortalidad es de uno a cuatro por ciento.

B) Fetal: Su pronóstico es sombrío, las pocas veces que se extraen fetos vivos, generalmente son malformados.

El tratamiento del embarazo ectópico tubario: (3-7)
Es netamente quirúrgico, por la parotomía infraumbilical. Aún en las pacientes de tipo ambulatorio en las que ya se ha hecho el diagnóstico la recomendación es no retardar el acto operatorio, a causa de la posibilidad de hemorragia o rotura o aborto tubario que, lógicamente comprometerá la vida de la paciente.

I) Tratamiento del embarazo ampular en los primeros meses:

A) Sin complicaciones: Salpingectomía, respetando ovario y ligando el mesosalpinx.

B) Complicado con hemorragia cataclísmica:

a) transfusión sanguínea según gravedad.
b) ACTH
c) Analépticos cardiovasculares
d) Posición de trendelemburg
e) Oxígeno
f) Anestesia general con ciclopropano o éter
g) Salpingectomía con extracción de coágulos

II. Tratamiento del embarazo ampular en su segunda mitad:

A) Con feto vivo: al quinto mes debe operarse inmediatamente. Al

séptimo u octavo meses de edad, puede esperarse estando la paciente bajo observación hospitalaria, si le aparecieran dolores de falso trabajo de parto, debe operarse inmediatamente por medio de laparatomía longitudinal, tratando de efectuar la ablación en bloque del saco fetal. Si la placenta es discoidea, bien limitada y está insertada en el Douglas o en el útero, se tratará de desprenderla y se hará taponamiento de Mickulicz para cohibir la hemorragia.

Si la placenta es del tipo extendido, difuso y está adherida a los órganos vecinos (Intestino, etc.) su extirpación podrá exponer a la paciente a graves hemorragias, por lo cual la conducta recomendada a seguir será: 1) Extracción fetal 2) dejar la placenta abandonada 3) cerrar el vientre sin dejar drenaje. No se recomienda marsupializarla.

b) Con feto muerto: si no existen complicaciones infecciosas, es preferible esperar un mes para operar, a fin de que disminuya la vascularización. Anteriormente se esperaba de tres a cuatro meses, pero los peligros de afibrinogenemia han hecho cambiar dicha conducta. Si hubiera supuración por vagina o abdomen, el pus debe ser evacuado.

EMBARAZO DOBLE O COMBINADO

Schefer piensa que, cuando sucede esta combinación de un embrión normalmente implantado en el útero y, el otro ectópicamente en una de las trompas, dicha patogenia es un embarazo gemelar bivitelino, el cual es producto de dos huevos fecundados en un solo coito; aduciendo que el intrauterino se añade sobre la gestación ectópica preexistente; que rara vez llega a diagnosticarse, porque se piensa que, el útero pastoso ligeramente crecido, representa simplemente una reacción residual (5).

El embarazo ectópico doble, simultáneo en ambas trompas, también es posible y se ha observado en algunas ocasiones. Menos frecuente es el embarazo unilateral gemelar, de los cuales solo se han reportado 84 casos en el mundo y se ha concluido en su estudio que dichos embarazos son monocigóticos (5)

El embarazo ectópico doble se le clasifica: (8)

a) Gemelares extrauterinos unilaterales
b) Gemelares extrauterinos bilaterales
c) Extrauterino con intrauterino

La coexistencia de embarazo intrauterino con extrauterino, es raro

pero posible; se trata de gestaciones generalmente de la misma edad. Su evolución puede conducirse en la siguiente forma:

1) Roto el extrauterino, el intrauterino llegará a término.
2) Roto el extrauterino, luego de operar, se producirá el aborto del intrauterino.
3) Aborto uterino y el extrauterino sigue su evolución
4) Aborto uterino, seguido de ruptura del extrauterino.
5) Ambos continúan hasta el término.

Su tratamiento: Será también quirúrgico una vez hecho el diagnóstico, lo cual generalmente es muy difícil.

El diagnóstico de simultaneidad de embarazo intrauterino con extrauterino es prácticamente imposible, generalmente llega a hacerse hasta el momento en qué, éste último se complica (7).

La preñez combinada extra e intrauterina (sinónimo: preñez heterotópica), es una rareza obstétrica que se reportó por primera vez por Duverney, quien la observó en la autopsia de una paciente en 1708. En la descripción de Vesicka y Grable de dicha condición, hasta 1956 se ponían en lista 435 casos y hasta diciembre de 1963 otros 87 casos se agregaron, sumando un total 522. De este número de preñeces combinadas se observó que, sólo en once de dichos casos la madre y ambos bebés habían sobrevivido los primeros meses posteriores al alumbramiento; siendo publicado el reporte del primer caso por Miller en 1908; los otros fueron publicados por Bubose (1915), Vesicka y Grable (1955), Chapman (1957), Hataway y Vásquez (1961), y por BURKHART, Mulé Begneaud y Kohen (1963).

Por regla general las pacientes con embarazo doble eutópico-ectópico, en el curso de su preñez han tenido ataques menores de dolor u otra molestia abdominal, acompañadas del sangramiento vaginal. En las preñeces que hasta ahora han sido reportadas en madres vivas y bebés que han sobrevivido al primer mes posterior al alumbramiento, el diagnóstico nunca se ha basado sólo en el examen clínico, sino con la ayuda de los rayos X. En cuanto al tratamiento, si la preñez combinada se diagnostica en una temprana etapa de la misma, el riesgo de la hemorragia intra-abdominal, es interrupción de la preñez intrauterina.

En el caso, de las preñeces combinadas, diagnosticadas tardíamente, la paciente deberá ser admitida en el hospital para observación, los procedimientos indicados en este caso, quirúrgicos, no se indican sino hasta que los primeros síntomas aparecen o el parto es ya inminente. Para poder evitar la ruptura de la preñez extrauterina, que puede llevar al manifiesto shock a la madre y/o a la muerte fetal intra-abdominal, el alumbramiento de ambos bebés deberá hacerse por la vía abdominal. Se recomienda no quitar la placenta a menos que, los diferentes vasos se presten a la ligación (3).

RIESGO QUE IMPLICA LA PREÑEZ COMBINADA

En análisis de Devoe y Pratt sobre la mortalidad materna en las preñeces combinadas hasta 1935, mostraba una incidencia de 19 o/o. De esa época el riesgo ha disminuido considerablemente por razones de las medidas efectivas alcanzadas en el tratamiento contra el shock y la terapia antibiótica. El riesgo para las madres con preñez combinada está en la etapa temprana, presumiblemente porque la ruptura ocurre a menudo inesperadamente, fuera del hospital y en ausencia de un médico que preste de inmediato el tratamiento emergente. La mortalidad fetal es mucho más alta; entre 435

preñeces combinadas Vesicka y Grable encontraron que, únicamente 43 de los infantes intrauterinos y solamente 13 de los extrauterinos sobrevivieron al período neonatal. Esta diferencia se cree, es debida principalmente al tamaño más pequeño y al peso más bajo, del infante extrauterino.

Hasta diciembre de 1963, un total de 522 casos de preñez combinada se habían registrado (intrauterina y extrauterina), la madre así como ambos infantes, habían sobrevivido el primer mes después del alumbramiento, en sólo 11 de estos casos. Y, con base en la literatura, en el tratamiento quirúrgico que debe realizarse, se concluye en que, la placenta extrauterina no debe quitarse, a menos que los vasos aferentes se presenten fácilmente a la ligación (3).

La implantación del óvulo fertilizado en la substancia del ovario, es en sí, un fenómeno raro.

Isbell y Bacon en 1947 estimaron la frecuencia de esta implantación uno entre cada 25,000, y la coexistencia al mismo tiempo de implantación ovárica con implantación intrauterina es incluso mucho más rara (1).

El embarazo abdominal ocurre muy raras veces, calculándose su incidencia de uno entre cada 16,000 nacimientos, que han sido reportados hata 1966 Aduciendo a esto, en Africa se reportó un caso donde finalmente por operación cesárea obtuvieron 2 niños; el infante intrauterino, pesaba 2 libras con 4 onzas, fue entregado a la madre; el extrauterino fue encontrado adherido en la cavidad abdominal, al útero, al ligamento ancho, al intestino y a la pared del saco de Douglas y que fue resecado con todas sus adherencias era un infante muerto que pesó 2 libras, encontrándosele: testículos indecendidos y un pie deforme. (4)

El embarazo heterotópico, es definido como una coexistencia de embarazo intrauterino con extrauterino; la incidencia de esta condición se reporta en aproximadamente 1 en cada 80,000 embarazos. El embarazo heterotópico resulta de la fertilización de 2 huevos separados y, así como en muchos otros casos raros en medicina, al presentarse esta condición patológica, la dificultad del diagnóstico está ensanchada por el fallo médico al considerar esta existencia como muy rara.(9)

IV. MATERIAL Y METODOS
CASUISTICA

A continuación se presentan cuatro casos de embarazo doble; tres eutópico-ectópico y uno de ectópico doble; los cuales fueron diagnosticados y tratados en los departamentos de ginecología y obstetricia del hospital Roosevelt, en el período comprendido de Enero de 1962 a Enero de 1973, encontrados entre 529 casos de embarazo ectópico.

Se exponen en forma concisa, sin alterar en ningún momento la sintomatología, , los métodos de diagnóstico y de tratamiento con los cuales fueron resueltos dichos casos.

CASO 1

Una paciente de 28 años, sexo femenino, de ocupación de oficios domésticos, de nombre: E.R.O. consultó al hospital por: dolor abdominal

tipo cólico, de 3 horas de evolución. Refiriendo haber iniciado el dolor súbitamente en su casa cuando se dedicaba a sus quehaceres domésticos, el cual era intenso, punzante, localizado primero en el hipogastrio para luego hacerse difuso y acompañado de lipotimia. Entre sus antecedentes contaba: una historia menstrual normal, con menarquia a los 12 años; siendo su última regla el 5 de enero de 1972, gestaciones: 6; partos 2 y abortos 4; siendo los 2 partos anteriores normales en su embarazo y puerperio obteniendo como producto 2 hijos vivos. Los 4 abortos: provocados por una comadrona empírica. (motivo: vivir sola, abandonada por esposo), habiendo necesitado legrado uterino en la segunda y tercera vez.

Un mes y ocho días antes había consultado el departamento de ginecología, por ausencia de embarazo inexplicable, pues llevaba ya 2 años de vida marital con segundo esposo; asi como por dolor leve constante en hipogastrio y fosas ilíacas de un año de evolución. Teniéndose en esa ocasión la impresión clínica de: 1. Esterilidad secundaria. 2. Infección pélvica. Recibiendo tratamiento con analgésico únicamente.

Al examen físico se encontró una paciente consciente, orientada, quejumbrosa, en mal estado general, intranquila, pálida, fría y sudorosa, con una temperatura oral de 36.5o C. pulso de 64 x', presión arterial de 100/10, cardiopulmonar: normal, abdomen: plano, muy doloroso a la palpación en hipogastrio y fosa ilíaca derecha, globo uterino palpable a 7 centímetros de altura.

Ginecológico: flujo presente, cuello uterino duro, formado, intermedio; anexo derecho con resistencia muscular marcada ocupado por una masa. Ingresando con una impresión clínica de:

1. Embarazo normal de 9 semanas por última regla.
2. Amenaza de aborto
3. Anemia severa
4. Embarazo ectópico tubario derecho.

Luego de su ingreso, se le repite examen ginecológico bajo anestesia general, encontrando: útero crecido y lateralizado a la derecha. Punción del Douglas en tres ocasiones negativo. Se le indica reposo en cama para observación.

Paciente poco a poco decae en su estado general, haciéndose más quejumbrosa y con abdomen más doloroso; por lo cual se decide traslado a sala de operaciones para laparatomía exploradora, donde se encontraron los hallazgos siguientes: a) Hemoperitoneo de 2,500 cc. b) anexo derecho no roto, con masa interna c) anexo izquierdo roto con embarazo ectópico tubario d) presencia de múltiples adherencias e) útero aumentado de tamaño dos o tres veces. Procediéndose de inmediato a efectuar: a) drenaje

de hemoperitoneo b) liberación de adherencias c) salpingectomía bilateral. transfundiéndose a la paciente durante el acto operatorio, con 1,000 cc. de sangre fresca, saliendo en buenas condiciones de sala de operaciones. Trompas de falopio resecadas se envían a estudio histopatológico.

Paciente evoluciona satisfactoriamente en su post-operatorio, retirándose puntos de herida al octavo día y se le da de alta en buenas condiciones generales.

Informe de estudio histopatológico de trompas resecadas reporta; Descripción Macroscópica: fijadas en formalina se reciben dos trompas uterinas, la primera de 6 x 2 centímetros de diámetro, en su tercio medio se observa embarazo ectópico de 3 x 2 centímetros; la segunda de 6 x 2 centímetros, rota en su tercio medio con salida de restos embrionarios.

Diagnóstico: embarazo ectópico tubario bilateral.

Descripción histológica: las secciones de ambas trompas muestran: Vellosidades coriales que dan el diagnóstico de embarazo ectópico, epitelio con cambios deciduales.

En una de las trompas las vellosidades parecen más jóvenes. En la otra, las vellosidades coriales están edematosas, algunas hialinizadas que evidencian un embarazo más antiguo, probablemente no viable. Diagnóstico: embarazo ectópico bilateral. (f) patólogo.

CASO 2

Una paciente de 35 años, sexo femenino, de nombre A.M.C. de G., de ocupación de oficios domésticos; consultó al hospital por: dolor abdominal de veinticuatro horas de evolución, refiriendo que dicho dolor al inicio era localizado en fosa ilíaca derecha, intenso y que posteriormente se hizo difuso en todo el abdomen, de intensidad variable y acompañado de desvanecimientos leves e instantáneos. Entre sus antecedentes, manifestó: vida marital normal; menarquia a los 14 años de edad con ciclos menstruales normales, siendo su última regla, el 15 de julio de 1972, alterándose su ciclo en én esta ocasión, presentando en 2 o 3 oportunidades, hemorragia vaginal escasa, de sangre obscura e indolora, acompañada de deseos de defecar. Gestaciones: 3; Partos: 1; abortos: 0.

Ingreso anterior a este centro hacía 18 días por el mismo motivo, donde se le comprobó por laboratorio: 1. embarazo normal intrauterino (gravindex y ultrasonido positivos). 2- Masa anexial derecha, etiología? recibiendo tratamiento con: reposo, soluciones intravenosas y analgésicos, con lo cual había cedido la sintomatología.

Al examen físico: paciente obesa, en malas condiciones generales, orientada, quejumbrosa, poco colaboradora, con tendencia al desvanecimiento durante la marcha, una temperatura oral de 37o C. pulso radial de 76 x' presión arterial 120/80, cardiopulmonar:normal, abdomen: globuloso, hipersensible, sumamente doloroso, ruidos intestinales presentes escasos, altura uterina no palpable.

Ingresando al departamento de maternidad con una impresión clínica de:

1. Embarazo normal de 9 semanas por última regla.
2. Quiste de ovario derecho retorcido
3. Embarazo derecho ectópico a descartar

Posteriormente, luego de su ingreso, le fué efectuado bajo efectos de anestesia general, examen ginecológico encontrándose los hallazgos siguientes: útero aumentado de tamaño dos veces, cuello uterino blando, violáceo, punción del Douglas: positiva en dos oportunidades.

Impresión clínica:
1. embarazo intrauterino normal
2. e mbarazo ectópico derecho roto

La paciente durante este examen entra en shock, por lo cual inmediatamente se le traslada a sala de operaciones, conectándole transfusión de sangre completa. Se efectúa laparatomía exploradora, encontrándose con los siguientes hallazgos: a- hemoperitoneo de 1,600 cc. b. útero blando, aumentado de tamaño dos veces c- embarazo ectópico fimbrial, derecho roto, con feto aún conservado dentro de la bolsa amniótica. Por lo cual se procede a efectuar: a- salpingectomía derecha b- resección de cuña de cuerno; transfundiéndose a la paciente durante el acto operatorio con 1,000 cc. de sangre completa, saliendo en buenas condiciones de sala de operaciones... con la impresión clínica y post-quirúrgica de: embarazo ectópico derecho roto y embarazo intrauterino normal. En su convalescencia de post-operatorio, la paciente evoluciona satisfactoriamente hasta el cuarto día, en el cual presenta súbitamente dolor lumbo-sacro y hemorragia vaginal escasa. Se tiene la impresión clínica de amenaza de aborto, por lo cual se le instituye tratamiento como tal con sedación y reposo. Al sexto día persiste con el cuadro referido y además entre la hemorragia vaginal presenta expulsión agregada de: pellejos, membranas amnióticas y coágulos obscuros, por poco tiempo para luego ceder espontáneamente la hemorragia totalmente. Se tiene la impresión clínica de aborto incompleto espontáneo; tratamiento: reposo y observación. Octavo día post-operatorio, paciente súbitamente vuelve a presentar hemorragia vaginal abundante acompañada esta vez de

bastantes coágulos obscuros, teniéndose la impresión clínica de: aborto espontáneo completo, tratamiento: reposo y observación, se le efectúa gravindex en orina: negativo; examen uterino ultrasonido que reportó: cavidad uterina aumentada con la longitud de 8 centímetros, profundidad y diámetro transversal de 6 centímetros, ecos escasos adheridos a pared posterior, no se observa cavidad amniótica, diagnóstico: aborto incompleto? ; al 19o. día post-operatorio, paciente asintomática, solicita insistentemente egreso accediendo al mismo previo exámen ginecológico que se encuentra normal...

Informe de estudio histopatológico de trompa derecha resecada en el acto operatorio, reporta; Descripción macroscópica: recibido en formalina, hay dos trompas de falopio que en su totalidad miden ocho centímetros de longitud por un centímetro en sus mayores diámetros, en el extremo distal de la trompa se observan restos placentarios y un embrión de tres centímetros de longitud. Diagnóstico: trompa de falopio con embarazo tubárico ectópico roto (f) Patólogo.

CASO 3

Una paciente de 23 años de edad, sexo femenino, de nombre M.A.R. de B. consultó al hospital, por: hemorragia vaginal de dos horas de evolución; refiriendo que dos horas antes, estando en su casa dedicada a sus quehaceres domésticos, súbitamente inició cuadro de dolor abdominal intenso, localizado en hipogastrio y acompañado de hemorragia vaginal moderada, de sangre rutilante y en coágulos obscuros. Entre sus antecedentes, contaba: Historia menstrual normal; gestas: 2 partos; 1 aborto: 0. Al exámen físico se encontró: paciente en buenas condiciones generales, conciente, orientada, temperatura oral de 37o C. pulso radial de 88 x' presión arterial de 120/70, cardiopulmonar normal, abdomen: plano, blando, depresible, altura uterina no palpable. Ingresa a la sala de semiprivados del departamento de maternidad con la impresión clínica de: 1. embarazo de 18 semanas por última regla, 2- amenaza de aborto; tratamiento: reposo, sedación y vadosilan en solución intravenosa. Paciente continúa con hemorragia vaginal, escasa, constante, observándose que la misma se acompañó de expulsión de membranas placentarias, dos días después paciente presenta contracciones uterinas moderadas acompañando la hemorragia vaginal que persiste, se agrega a tratamiento: antibiótico, al re-examen ginecológico se encuentra: cuello uterino formado con orificio interno cerrado y externo abierto, se tiene la impresión clínica de: aborto en curso, se instituye: oxitocico en solución intravenosa, paciente no siente mejoría, por lo cual insiste en su egreso. Es dada de alta y la misma se dirige a solicitar atención médica a otro hospital (I. G.S.S.) allí es recibida con el motivo de consulta: hemorragia vaginal y expulsión de fragmentos placentarios de ocho días de evolución. última regla: 17 de julio de 1971. Semanas de embarazo: 20 s.

refiriendo en su historia paciente que, desde hacía ocho días había iniciado hemorragia vaginal en cantidad escasa-moderada, la cual desde hacía tres días se acompañó de restos placentarios. Entre sus antecedentes: historia menstrual normal, con gestas: 2 partos; 1 aborto 0, obteniéndose en el único parto, un niño prematuro de 8 meses de edad, pesando al nacer: cinco libras con siete onzas, el cual falleció a los diesiseis días de edad por cardiopatía congénita, se decide ingreso con la siguiente nota: paciente a quien se le hizo el diagnóstico clínico y por ultra sonido de aborto frustrado en clínica particular y a quien se le trató de estimular el trabajo de parto con oxitósicos sin obtener buen resultado. Ha estado expulsando sangre y restos placentarios por vagina, ingresa para efectuar legrado uterino. Luego en sala de operaciones se procede a efectuar examen bajo anestesia general, encontrando: cavidad uterina aumentada, con escasos restos placentarios; cuerpo uterino hacia atrás y a la derecha, masa palpable de aproximadamente 10 x 12 centímetros. Se procede a efectuar legrado uterino sin problema. Luego al reaccionar de anestesia se lleva a examen uterino por ultrasonido que reportó: feto muerto, intramural, ante lo cual se lleva paciente a la sala de operaciones, para efectuar laparatomía exploradora. Encontrándose durante la misma los siguientes hallazgos: a) tumor remitente de 15 centímetros de diámetro, liso, nobulado perteneciente a la trompa izquierda, se reseca y se envía a estudio histopatológico. Diagnóstico post-operatorio: embarazo ectópico tubario izquierdo. Operación efectuada: salpingectomía izquierda y apendicectomía profiláctica. Paciente en los días siguientes de post-operatorio, evoluciona satisfactoriamente retirándole puntos de herida al séptimo día y se le da de alta.

Radiología informa de placa vacía de abdomen tomada a su ingreso: abdomen con cavidad pélvica ocupada, masa anexial conteniendo huesos fetales, embarazo ectópico.

Informe de estudio histopatológico, la masa resecada: pieza examinada: trompa de falopio y apéndice. Exámen microscópico, placenta que mide 12x8 centímetros de diámetro su cara materna de color violáceo, cara fetal lisa poco vascularizada, cordón umbilical que mide 20 centímetros con feto que mide once centímetros, sexo masculino de peso: 120 gramos. Trompa de falopio izquierda: 14 x 14 x 12 cms. de diámetro. Apéndice ileocecal: normal. Diagnóstico: trompa de falopio: embarazo ectópico. apéndice: normal.

CASO 4

Paciente de 23 años de edad, sexo femenino, de ocupación oficios domésticos de nombre: B.E.R.M. consulta al hospital por: dolor abdominal de cinco horas de evolución. Refiriendo paciente que, desde hacía 15 días

había iniciado hemorragia vaginal, escasa, constante e indolora, la cual en las últimas 24 horas se había intensificado y en las últimas 5 horas se acompañó de dolor abdominal moderado. Entre sus antecedentes, contaba: fumadora crónica de cigarros, una cajetilla por día; bebedora de alcohol ocasionalmente. Menarquia a los 15 años. Ciclos menstruales normales, última regla: 10 de noviembre de 1972. Gestas: 4; partos: 2; abortos: 1; los dos partos anteriores sin problemas desde su embarazo hasta su puerperio; el único aborto provocado por una caída accidental necesitando efectuarse legrado uterino sin complicaciones en esa oportunidad. Al examen físico se encontró paciente en buenas condiciones generales, consciente, orientada, temperatura oral de 37.2o C. pulso radial de 84 x' presión arterial de 120/70, cardiopulmonar normal, abdomen: plano, doloroso a la palpación de hipogastrio, ginecológico: vagina con fondo de saco doloroso izquierdo, cuello uterino: blando y doloroso a la movilización, anexos izquierdos: engrosados y dolorosos a la palpación, derechos: normales. Punción del saco de Douglas: positiva en dos ocasiones. Ingresa al departamento de ginecología, con la impresión clínica de: embarazo ectópico tubario roto. Luego de su ingreso se lleva a sala de operaciones para la paratomía exploradora donde se encontraron los hallazgos siguientes:

a) embarazo ectópico tubario roto, izquierdo.

b) útero aumentado cuatro veces su tamaño normal (embarazo intrauterino).

c) Hemoperitoneo de 400 cc., por lo cual se procedió a:

1. drenaje de hemoperitoneo
2. salpingectomía izquierda
3. apendicectomía profiláctica

Saliendo la paciente en buenas condiciones generales de sala de operaciones. En los días de post-operatorio, paciente evoluciona satisfactoriamente; efectuándose en el sexto día examen ginecológico, en el cual se encontró: útero blando aumentado de tamaño dos veces. Gravindex en orina positivo. Al séptimo día herida operatoria en buenas condiciones por lo cual se retiran puntos y se le da de alta.

Impresión clínica de egreso: 1- embarazo ectópico tubario izquierdo, 2- embarazo intrauterino normal.

Informe de estudio histo-patológico: especímen: trompa de falopio izquierdo, aborto tubario.

Descripción macroscópica: fijados en formalina se reciben: trompa de falopio izquierda, apéndice ileo-cecal y un coágulo. La trompa de 10 x 2.5

cms.

Apéndice de 10 x 0.5 cms. con lúmen obstruido por material fecaloide. El coágulo de 3 x 3.5 cms. que al corte se le identifica como un embrión. Diagnóstico microscópico: Embarazo tubario.

Nota:

Tres meses después de su egreso se visitó a la paciente en su domicilio, encontrándola en buenas condiciones con embarazo normal en curso de 23 semanas por última regla y de 22 semanas por altura uterina.

V. RESULTADOS Y DISCUSION

Comparativamente podemos observar entre los 4 casos de embarazo doble:

EN DATOS GENERALES:

Edad: 20 a 30 años: 3 casos
30 a 40 años: 1 caso

Ocupación: Oficios domésticos: 3 casos
Se ignora: 1 caso

EN MOTIVO DE CONSULTA:

Dolor abdominal tipo cólico: 3 casos

Hemorragia vaginal: 1 caso

EN HISTORIA:

Los cuatro casos pacientes refirieron haber iniciado el dolor abdominal, súbitamente, al estar en sus quehaceres corrientes. Este se localizó en hipogastrio y fosa ilíaca y posteriormente se hizo difuso. En dos casos se acompañó de desvanecimiento tipo lipotimia; en los otros dos, de hemorragia vaginal escasa y moderada.

EN ANTECEDENTES:

Infección pélvica previa: se ignora.

Ciclo menstrual previo normal: 3 casos
Se ignora: 1 caso

Pacientes con más de dos embarazos: 4 casos
Ultima regla después de dos meses: 3 casos
Ultima regla después de 4 meses: 1 caso
Aborto con legrado posterior: 2 casos
No abortos: 2 casos

EN EXAMEN FISICO: (de ingreso al hospital)

Estado de conciencia plena o normal: 4 casos
inconciencia: 0 casos
Mal estado general; 2 casos
Buen estado general: 2 casos
Con signos de shock: 1 caso
Con signos de pre-shock: 1 caso
Signos vitales normales: 1 caso
Hipotermia oral 1 caso
Normotermia oral: 2 casos
Hipertermia oral: 1 caso
Sistema cardiopulmonar normal: 4 casos
Sistema cardipulmonar patológico: 0 casos
Abdomen doloroso e hipersensible: 3 casos
Abdomen indoloro normal: 1 caso
Altura uterina palpable: 2 casos
Altura uterina no palpable: 1 caso
Se ignora: 1 caso
Masa tumoral palpable: 1 caso
No se palpó masa tumoral: 3 casos
Anexos dolorosos: 2 casos
Anexos no evaluados: 2 casos
Colpocentesis positiva: 2 casos
Colpocentesis negativa: 1 caso
Colpocentesis no efectuada: 1 caso
Hemorragia vaginal en manchas: 1 caso
No hemorragia vaginal: 1 caso
Cuello uterino consistente y cerrado: 2 casos
Cuello uterino blando y entre abierto: 2 casos

IMPRESION CLINICA DE INGRESO:

Embarazo Ectópico: 4 casos.

En donde se nota que, en el primer caso tomaron en cuenta el diagnóstico diferencial de: amenaza de aborto y en el segundo caso con el

quiste de ovario retorcido.

Se procedió a tratamiento QUIRURGICO (Laparatomía exploradora infraumbilical):

El primer caso: a las 12 horas de ingreso (post) y 15 horas de iniciada sintomatología.

El segundo caso: a las 9 1/2 horas post ingreso y 33 y 1/2 horas de iniciada sintomatología.

El tercer caso: a las 6 1/2 horas post ingreso y 3 días de iniciada sintomatología.

El cuarto caso: a las 2 horas post ingreso y 7 horas de iniciada sintomatología.

El tratamiento MEDICO se pudo observar; en todos los casos se utilizó las soluciones I.V. para corregir o prevenir la hipotensión por hipovolemia. En todos los casos se hizo uso de un antibiótico I.V. o I.M., en dos casos tipo penicilina, en 1 caso tipo ampicilina y en el caso 4 tipo gantrisin.

Solo en uno de los casos fueron utilizados los estrógenos. La hemoterapia (transfusión sanguínea) fué factor importante en todos los casos. Oxígeno y éter como anestésicos fueron utilizados en los cuatro casos.

El tratamiento QUIRURGICO se observó en la siguiente forma:

Caso 1: Salpingectomía bilateral – Liberación de adherencias y resección de endometrioma.

Caso 2: Salpingectomía Unilateral – resección en cuña de cuerno.

Caso 3: Salíngectomía unilateral y apendicectomía profiláctica.

Caso 4: Salíngectomía unilateral y apendicectomía profiláctica

En tres de los cuatro casos se encontró hemoperitoneo, con reacción inicial de peritonitis, habiendo sido drenados a satisfacción.

VI. CONCLUSIONES

1) Entre 529 casos tratados en el hospital Roosevelt, de embarazo ectópico, en 10 años, nos encontramos con 4 casos de embarazo ectópico doble, o sea: (promedio) por cada año: 52.9 ectópico simple y 0.4 ectópico doble.

2) Predominó dicha patología en pacientes: en edad de 20 a 30 años; raza ladina; estado civil casada; residentes en área urbana de ocupación oficios domésticos; y de religión católica.

3) La sintomatología más frecuente que obligó a requerir consulta médica fue: dolor abdominal sin causa aparente y hemorragia vaginal secundariamente, siendo el dolor generalmente de aparición súbita.

4) En los cuatro casos ejemplo, todas las pacientes eran multíparas (con más de dos partos previos)

4.1 En todos los casos se observó amenorrea o dismenorrea previa de más de 2 meses de evolución.

4.2 En cada uno de los casos se ignora si hubo o no, infección pelvica previa (endosalpingitis); en cambio si, aborto incompleto con legrado uterino en 2 casos.

4.3 Mal estado general y nutricional en 2 casos y buen estado general en los otros 2,

4.4 La colpocentesis (punción del Douglas) fue maniobra determinante en 50 o/o de los casos, para llegar al diagnóstico; tomando en cuenta que en 1 de los casos no se efectuó.

4.5 En todos los casos el tratamiento médico fue similar al recomendado por la literatura mundial, o sea, Sol. I.V. transfusión sanguínea, antibiótico, anestésicos; exceptuando el ACTH y los analépticos cardiovasculares, que considero estaban en la mente médica, pero no se llegó hasta indicación pura.

4.6 El tratamiento quirúrgico fue el bien indicado, o sea salpingectomía uni o bilateral, según el caso con la consiguiente ligadura de vasos y mesosalpinx.

4.7 El tratamiento indicado fue aplicado correctamente al tener el

diagnóstico precoz.

4.8 Solamente en uno de los casos fue hecho el diagnóstico clínico de embarazo doble, intrauterino y extrauterino.

4.9 En 2 de los casos fue tomado en cuenta el diagnóstico diferencial, embarazo ectópico vrs. amenaza de aborto y quiste del ovario retorcido.

5) Mortalidad materna: 0 o/o

Mortalidad de producto concepcional: 87.5 o/o (8 huevos fecundados)

VII RECOMENDACIONES

1. Efectuar exámen ginecológico a conciencia a toda paciente del sexo femenino con dolor abdominal, especialmente si éste se localiza en hipogastrio o una de las fosas ilíacas.

2. Efectuar colpocentesis a toda aquella paciente que consulte por dolor abdominal de aparecimiento súbito, y con antecedente de amenorrea, dismenorrea o hemorragias vaginales escasas que no correspondan al ciclo.

3) Tomar en cuenta siempre en paciente con sintomatología abdominal, el diagnóstico diferencial: embarazo doble vrs. apendicitis, quiste del ovario, anexitis, persistencia del cuerpo lúteo, persistencia folicular, cistoadenoma del ovario.

4) Proceder inmediatamente a laparatomía exploradora, al contar con el diagnóstico precoz de embarazo doble.

5) Efectuar apendicectomía profiláctica en todas las pacientes que lleguen a laparotamizarse, (según su estado general) tomando en cuenta comparativamente la incidencia de patología en discusión y la frecuencia de apendicitis por edad.

VIII. BIBLIOGRAFIA

1. ASHLEY, D.J.B. and Lloyd, Mary I. Coexisting ovarian and uterine prenancy, J. Obstet Gynaec. Brit. Cwolth, 73:152 – 158 Feb. 66.

2. Beck, Alfred C. Obstetricia de Beck, Ed. por E. Stewart Taylor. Traducido por Homero Vela Treviño, 8a. ed. México, Ed. Interamericana, 1971, pp. 311 - 319.

3. Felbo, M. et al. Combined extrauterine pregnancy carried to term. Acta Obstet Gynaec. Scand 45-140 – 154, Jan. 66.

4. Goodno JA. Jr. Gentry W. Coexistent intertitial and intrauterine pregnancy a case report, JAMA 179:195 - 6, 27 Jan 62.

5. Novack, Edmund R., Jones, Georgeanna Seegar, Jones, Howard W. Jr., Ginecología, traducido por el Dr. Alberto Folch y Pi, 8a. ed. Argentina, Ed. Interamericana 1971, pp. 570 - 590.

6. Robins, Stanley L., Tratado de Patología con aplicación clínica, Traducido por Homero Vela Treviño, México, Ed. Interamericana 1963 pp. 930 - 932.

7. Rosenvasser, Eliseo B. Terapéutica obstétrica; Tratado de obstetricia para estudiantes y médicos prácticos. Talleres Gráficos Didot, S. R. L. Buenos Aires 1962, pp. 230 - 245.

8. Schwuarcz, Ricardo et al. Obstetricia, 3a. ed. Buenos Aires, Ed. El Ateneo, 1970, pp. 290 - 298.

9. Sehdev HS. et al. Combined abdominal and intrauterine pregnancies in an african primigrávida, Canad. Med. Ass. J. 95:1322 - 3 17 Dec. 66.

Ruth R. de Amaya
Bibliotecaria

Br. Julio César Toledo Castellanos

Dr. Francisco Cerezo
Revisor

Dr. Herbert W. Macz
Asesor

Jefe de Fase III
Dr. José A. Quiñonez Amado

Dr. Carlos A. Bernhard R.
Secretario

Vo. Bo.

Dr. César A. Vargas M.
Decano