UNIVERSIDAD DE SAN CARLOS DE GUATEMALA

FACULTAD DE CIENCIAS MEDICAS



GENODERMATOSIS EN EL HOSPITAL GENERAL "SAN JUAN DE DIOS" REVISION DE CASOS REPORTADOS, DE ENERO 1963 A DICIEMBRE 1973.

MANUEL HAROLDO SOTO SANDOVAL

PLAN DE TRABAJO

I.	Introducción	1
II.	Historia y Antecedentes	3
III.	Conceptos Generales de Herencia y Genética	5
IV.	Estudio Estadístico efectuado, presentación de casos clínicos y fotos clínicas e histológicas	21
V.	Descripción de las Genodermatosis encontradas en el Departamento de Dermatología del Hospital General "San Juan de Dios" y presentación de fotografías clínicas	35
VI.	Resumen, Conclusiones y Recomendaciones	75
VII.	Bibliografía	79

I. INTRODUCCION

Dentro del campo de la Medicina existe un grupo de afecciones que a pesar de presentarse con poca frecuencia representan problemas médico-sociales en muchos casos insolubles. Estas entidades han sido calificadas en el campo de la Dermatología como Genodermatosis, cuya palabra se deriva del griego Geno, que significa engendrar, producir, y Dermos: piel, Osis: Proliferación Anormal. (11) Es la rama que estudia los padecimientos hereditarios que se expresan total o parcialmente por alteraciones de la piel y/o anexos y que se pueden manifestar en otros aparatos o sistemas.(2)

Quizá debido a su poca frecuencia con que se presentan estas enfermedades, han sido relatadas en pocas oportunidades, motivo por el cual no han sido bien definidas y por ende, existen lagunas en el conocimiento más o menos complejo de las mismas, no sólo en nuestro país, sino en muchas otras partes del mundo.

A pesar de la existencia de una literatura voluminosa sobre algunas de estas entidades, en otras las observaciones son muy pobres; se suma a estos hechos la ausencia de textos especiales relativos a dichas enfermedades, lo cual trae como consecuencia la no existencia de fuentes informativas para el conocimiento de ellas.

Cuando un paciente consulta en un Departamento donde no hay especialistas, con frecuencia las afecciones pasan inadvertidas o son mal estudiadas, dándose tratamientos inadecuados que terminan por desesperar al paciente alejándolo así de nuestros hospitales.

Por tales hechos nos pareció útil la revisión de la bi-

bliografía de las Genodermatosis más frecuentes en nuestro medio, agruparlas y dar una orientación genética, clínica y terapéutica para una mayor comprensión del médico en general.

Es muy frecuente la aseveración de que las Genodermatosis son afecciones no curables, sin embargo, existen medidas terapéuticas que nos permiten mejorar a estos pacientes y en esta forma que puedan llevar una vida más o menos normal en el medio en que se desenvuelven y esto lo lograremos si los médicos tienen los conocimientos básicos sobre esta entidad.

II. HISTORIA Y ANTECEDENTES

En el siglo XVII, tiempo antes del descubrimiento de las leyes de la herencia por Mendel, un padecimiento dermatológico se convirtió en una de las curiosidades más comentadas por Europa en aquella época. Se trataba de una familia inglesa de apellido Lambert que en tres generaciones presentó individuos afectados de Ictiosis Hystrix. Esta enfermedad les daba una apariencia rara que por semejanza les ganó el apodo de "hombre puerco espín". Exhibidos en Gran Bretaña, Italia, Francia y probablemente Rusia, despertaron gran interés médico que concluyó en la certeza de que se trataba de una dermatosis hereditaria, sin embargo, el mecanismo de transmisión del padecimiento no pudo ser establecido.

A principios del siglo actual, entre las primeras demostraciones de la herencia mendeliana en el humano, estuvieron algunas de las anomalías de la piel y sus anexos. Tal es el caso de la Alcaptonuria, primer error congénito del metabolismo descrito por Garrod en 1902.

Se ha demostrado posteriormente que una gran parte de las enfermedades de la piel son de origen genético, unas causadas por mutaciones simples de genes que se heredan y otras en que tienen una participación más completa en su etiopatogenia. A partir del descubrimiento de estas enfermedades se han venido haciendo estudios e investigaciones para tener un conocimiento más claro sobre ellas. (2)

Antecedentes:

En 1966 el Dr. Arturo García Valdez publica en la revista del Colegio Médico de Guatemala un caso sobre Acantosis Nigricans (8). En 1968 el Dr. Jorge Close De

León publica un caso de Cutis Hiperelástico en Guatemala Pediátrica, en 1968 (4). En 1969 José María Letona previo a optar el título de Médico y Cirujano presenta de tesis: Contribución al Estudio de la Genodermatosis en Guatemala, en la cual presenta casos clínicos sobre varias de estas enfermedades (11). En 1961 el Dr. Fernando Cordero publica el libro Manual de Dermatología en el cual presenta casos clínicos sobre este tipo de enfermedades (6).

En relación a publicaciones extranjeras se han publicado múltiples artículos, principalmente la Revista Mexicana de Dermatología de la Asociación Mexicana de Acción contra la Lepra. Entre los cuales podemos citar: en 1964, Yambaym Jacinto presenta un caso de enfermedad de Darier. En 1968, Gracian Manuel presenta un caso de enfermedad de Ehlers Danlos (10). En 1971, se presenta un caso de Angiokeratoma Corporis Diffusum (Fabry) (15). En 1970, se presenta un caso de enfermedad de Recklinghausen (5). En 1974, Néstor Velasco presenta ocho casos sobre Von Recklinghausen (16), y así como han sido publicadas otras más.

III. CONCEPTOS GENERALES DE HERENCIA Y GENETICA

BASES FISICAS Y QUIMICAS DE LA HERENCIA

En 1839, Schleiden y Schwann propusieron que todo organismo superior, animal o vegetal, estaba formado de pequeñas unidades fundamentales llamadas células. Esta teoría celular abrió una nueva etapa en el estudio de los seres vivos y permitió concluir que si un organismo superior proviene de una sola célula (cigoto o huevo), entonces la diferencia entre especies están a nivel celular. A mediados del siglo XX Darwin y Wallace crearon la teoría de la evolución de las especies por vía de selección natural de los organismos más aptos. Este principio empírico en gran parte, es el pilar de la interrelación del binomio "gene-ambiente".

En 1865, Gregorio Mendel postuló las leyes de la herencia que señalaron el inicio de la genética, pero que sin embargo, permanecieron inaplicadas hasta 1900. La primera década de este siglo vio la organización conceptual de la ciencia de la herencia y el nacimiento de la teoría cromosómica de Sutton y Boveri, quienes acreditaron a los cromosomas como portadores de los genes, dando lugar a una explicación adecuada de la transmisión hereditaria mendeliana. (2)

HERENCIA: es la transmisión a los niños de los caracteres normales, o patológicos de los padres. Según Bauer se entiende por herencia la transmisión de los caracteres y propiedades que los padres ceden a sus hijos por medio del plasma germinal. Johansen, en cambio, la define por la presencia en los descendientes de los mismos genes que en sus padres. La herencia asegura la continuidad de la es-

pecie, la persistencia de los elementos anatómicos y funcionales que la individualizan, pero ella permite también la sustentación de las anomalías a través de las generaciones sucesivas. (12)

CROMOSOMAS: (chromos-color, soma-corpúsculo), son elementos que se encuentran en el interior del núcleo celular, están formados por ácido desoxirribonucleico (ADN). (2) Son condensaciones en filamentos en el momento de la cariocinesis, de la sustancia cromática existente en el núcleo de toda célula (12).

Segmentos de ADN constituyen propiamente los genes, unidades de herencia que están alineados a lo largo del cromosoma y ocupando cada uno un sitio específico llamado locus. Aquellos loci que se encuentran en un mismo cromosoma se dicen estar ligados.

La composición bioquímica de un gene (ADN) en un locus dado está sujeta a variación, misma que va a dar lugar a formas diferentes o alternas del gene en cuestión. Por ejemplo, si consideramos un gene que determina el color de los ojos, estos pueden ser negros, verdes, cafés o azules, tal variación cromática dependerá de formas diferentes del gene, es decir que habrá cuatro tipos de un mismo gene.

A la variación de un gene se le llama alelismo y a los genes variantes, alelos o alelomorfos. Un gene alelo puede tener función fuera del rango de normalidad produciendo patología específica. Los alelos normales de un gene dan lo que se conoce como polimorfismo genético (2).

Llamamos genotipo a la suma total de la herencia, o sea la constitución genética que un individuo recibe de sus

progenitores, mientras que fenotipo está dado por aquellas modificaciones que sufre el organismo del individuo por causa del ambiente, como tamaño, forma, color, etc.

El fenotipo es cambiante y nunca es igual en períodos iguales de la vida, ya que el alimento, temperatura, humedad y otros factores externos, los pueden cambiar, mientras que el genotipo es constante en toda la vida del individuo. (2)

Hay 46 cromosomas en cada una de las células humanas, excepto las células sexuales que contienen la mitad. Cada cromosoma es miembro de un par de homólogos, es decir, que son 23 pares de cromosomas o bien que cada cromosoma tiene dos representantes. De los 23 pares, 22 son comunes al macho y a la hembra y se llaman autosomas, mientras que el par restante determina el sexo por lo que se llaman sexocromosomas o gonosomas. En la hembra son dos auténticos homólogos (XX), en tanto que en el varón son heterólogos, es decir diferentes ya que sólo hay un cromosoma X común a macho y hembra y un cromosoma Y determinante de la masculinidad.

Las células somáticas se multiplican por medio de la mitosis (Fig. 1). A partir de una célula se da lugar a dos, que tendrán características idénticas a la célula original. La membrana y el citoplasma se dividen simplemente, el núcleo que contiene el material genético sufre una serie de actividades complejas que finalizan en la transmisión del mismo número de cromosomas a las células resultantes. La mitosis es sólo una parte del ciclo celular que consiste además de un período de síntesis de ADN y dos lapsos premitótico y postmitótico. La replicación del ADN es indispensable para la duplicación cromosómica y consecuentemente, para la división. Mediante este proceso es posi-

ble que a partir de un cigoto se produzca un individuo de varios millones de células.

La Meiosis es otro tipo de división celular exclusivo de las células germinales, por medio de la cual van a producirse los gametos (óvulos y espermatozoides). Las células humanas contienen 23 pares de cromosomas, es decir un número diploide (diploos-doble, eidos-forma). Los gametos contienen sólo un ejemplar de cada par, por lo tanto un número haploide (haploos-simple). La Meiosis es entonces una división celular que reduce el número cromosómico de la especie a la mitad, de tal manera que la unión de un óvulo y un espermatozoide mediante la fertilización restauran la forma doble de cromosomas en el nuevo individuo. El proceso consiste básicamente en una replicación del material genético seguida de dos divisiones sucesivas (reduccional y ecuacional). Durante la primera se lleva a cabo la recombinación cromosómica que da lugar a que los cromosomas gaméticos por medio del intercambio de genes sean diferentes a los originales del padre o de la madre. (Ver Fig. 2).

En 1869 el químico alemán Friedrich Miescher identificó una substancia rica en fósforo que llamó nucleína, posteriormente se le llama ácido nucleico. En 1928 Griffith descubrió que una substancia transferida de una cepa a otra cambiaba la naturaleza genética de la última. En 1944, Avery, Mac Leod y McCarthy, demostraron que dicha substancia era ácido desoxirribonucleico. En 1952, el experimento clásico de Hershey y Chase con bacteriófagos, definió al ADN como la molécula portadora de la información genética. Al año siguiente, los estudios de Wilkins, Crick y Watson sobre la estructura del ADN concluyeron en el modelo molecular que llenó los requerimientos esenciales fisiológicos del compuesto.

Los ácidos nucleicos, ADN y ARN (ácido ribonucleico), son macromoléculas con tres tipos de componentes:

a) Pentosa. En el ADN es la desoxirribosa y en el ARN ribosa.
b) Fosfato.
c) Base nitrogenada. Hay dos tipos, purinas y pirimidinas. Las purinas son la adenina (A) y la guanina (G); las pirimidinas son la timina (T) y la citosina (C). En el ARN el uracilo (U) sustituye a la timina.

Una pentosa, un fosfato y una base constituyen un nucleótido, la unión de estos en cadena da un polinucleótido, en el que la pentosa y el fosfato forman la estructura lineal, mientras que las bases se encuentran como grupos laterales de la cadena y unidas a la pentosa.

El ADN está formado por dos cadenas de polinucleótidos con una configuración espiral y un eje imaginario central a lo largo de la molécula. Ambas cadenas se unen entre sí, a partir de las bases (Fig. 3). Una base púrica se une siempre a una pirimídica por medio de puentes de hidrógeno. Este tipo de asociación es además específico, entre adenina y timina (A = T) mediante dos uniones, y entre guanina y citosina (G = C) mediante tres. Esto da lugar a que en el ADN, el contenido de adenina sea siempre igual al de timina, asímismo la cantidad de guanina es igual a la de citosina.

El ADN es la molécula viva propiamente y es portadora de información genética. Es capaz de replicar, de reproducirse por así decirlo, y participa fundamentalmente en la síntesis de proteínas.

La replicación es de tipo semiconservativo; es decir, que en la formación de dos moléculas de ADN a partir de una inicial, cada una de las nuevas conserva una de las dos cadenas originales.

La participación en la síntesis de proteínas es más compleja. El ADN tiene la propiedad de sintetizar ARN, que consiste sólo de una cadena de polinucleótidos que contiene uracilo en lugar de timina. La síntesis se efectúa de manera similar a la duplicación; es decir, por incorporación de nucleótidos (que contienen ribosa en lugar de desoxirribosa) frente a una de las cadenas de ADN que se abre en determinado segmento. Una ARN polimerasa se encarga de unir a los nucleótidos, y una vez constituida la cadena es liberada al citoplasma, cerrándose la doble hélice de ADN. De las dos cadenas de ADN, sólo una sintetiza ARN, la otra se dice es inactiva.

Hay tres tipos de ARN que participan en la síntesis de proteínas:

a) Mensajero (ARNm), que es formado en el núcleo sobre un molde de una de las cadenas de ADN, a la que es complementario. Lleva la información genética (mensaje) según un código determinado por la secuencia de sus bases, encontrándose en el citoplasma donde es decodificado, es decir, traducido.
b) De transferencia (ARNt), llamado también soluble (ARNs). Es funcionalmente el "acarreador" de aminoácidos activados previamente por enzimas específicas.
c) Ribosomal (ARNr), que unido a proteínas constituye los ribosomas. Su función en la síntesis de proteínas no ha sido aún establecida, presumiéndose como el elemento donde confluyen el ARNm y el aminoacil ARNt, y por lo tanto con un papel de "mesa de lectura del código".

El código genético se refiere a la función directa que tiene el ADN en la producción de polipéptidos, que son moléculas constituidas por aminoácidos colocados en una secuencia específica y unidos por enlaces peptídicos. Las propiedades de un polipéptido dependen del orden de los aminoácidos en la molécula. El código genético, o sea la información del ARN para que se construya un polipéptido dado, depende la secuencia de base. Como sólo hay cuatro diferentes (A, U, G y C) tiene un alfabeto de cuatro letras, por lo que no es posible que cada una codifique per se, ya que hay 20 aminoácidos que intervienen en las cadenas polipeptídicas. Se ha establecido que el código es por tripletes de bases. Si consideramos cuatro letras posibles para cada una de las tres bases, las "palabras" que podrían formarse serían 64, número que sobrepasa al de aminoácidos. Incluso, sobran 44 "palabras", pero otra característica del código es su degeneración; es decir, que un mismo aminoácido puede ser codificado hasta por cuatro diferentes tripletes, sin embargo, un triplete dado sólo codifica para un aminoácido específico. Por otra parte, hay dos tripletes que no codifican, o sea sin sentido.

Otras características del código son, de que no se sobrepone (cualquier base toma parte en sólo un triplete), es universal (los mismos aminoácidos son codificados por los mismos tripletes en todos los organismos, desde la bacteria al hombre) y finalmente, es continuo (no hay espacios entre tripletes, sino entre genes).

En la Fig. 4 se resumen las funciones del ADN en cuanto a su duplicación y participación en la síntesis de

proteínas. Podemos concluir que una proteína cualquiera, sea estructural o enzimática, depende de genes, estos son propiamente segmentos de ADN con una secuencia definida de bases organizadas por tripletes que son copiados por el ARNm (transcripción) que es leído por los ribosomas y el aminoacil ARNt, produciendo una cadena polipéptídica. Las alteraciones en el ADN (mutaciones), por ejemplo, un triplete equivocado en una secuencia codificadora, conduce a la formación de una proteína alterada. La significación fenotípica de tal anomalía estará en relación al grado y a la especificidad de función de la molécula. Es obvio, entonces, que una mutación puede conducir a un polimorfismo o a patología franca.

Los mecanismos de regulación genética en el hombre no han sido comprendidos del todo. La hipótesis de Jacob y Monod basada en estudios sobre la acción genética en bacterias no es aplicable en el hombre (2).

CARACTERISTICAS Y MECANISMOS DE LA TRANSMISION HEREDITARIA

Llamamos HOMOCIGOTE a aquel organismo cuyos cromosomas conducen miembros idénticos de cualquier par determinado de genes, consecuentemente los gametos son parecidos, mientras que HETEROCIGOTE es aquel organismo con miembros diferentes de cualquier par determinado o serie de alelomorfos que producen gametos distintos. (11)

Si un alelo se expresa siempre en el fenotipo de un individuo, independientemente que se encuentre en estado Homocigoto o Heterocigoto dicho gene es dominante, si exclusivamente se expresa el estado Homocigoto el gene es

recesivo. Los genes que conducen a genotipos anormales pueden ser de amboas clases, lo mismo para los genes normales. (2)

Una herencia es autosómica cuando el gene o los genes en cuestión están alojados en un autosoma y se califica de ligada al sexo, cuando los loci están en los gonosomas.

La investigación de padecimientos y rasgos genéticos se basa en estudios familiares, por lo que los datos se resumen usualmente en un esquema de árbol genealógico (ver Fig. 5). (2)

HERENCIA AUTOSOMICA DOMINANTE: se refiere a un gene dominante localizado en cualquiera de los autosomas. Decíamos que los genes dominantes se expresan en el fenotipo en cualquier estado de cigocidad, sin embargo, por la frecuencia baja que tienen generalmente en la población, el genotipo más común para un gene dominante (sobre todo patológico) es el heterocigoto. Para fines prácticos, ejemplificaremos este tipo de herencia en heterocigotos.

En la Fig. 6, los individuos son representados según fenotipo y genotipo. Uno de los padres está afectado y posee un genotipo heterocigoto Dd (comúnmente los genes dominantes se escriben en letras mayúsculas y los recesivos en minúsculas). Por lo tanto, el gene D está determinado el fenotipo afectado, supongamos que se trata de una epidermólisis bulosa simple (EBS). La constitución genotípica Dd se encuentra en todas las células del individuo. Igualmente ocurre para su cónyuge en cuanto al genotipo dd (el gene d es recesivo pero normal). Para reproducirse, ambos individuos tienen que fabricar gametos haploides mediante la meiosis de sus células germinales. Los game-

tos posibles llevarán sólo un ejemplar del par de alelos. El individuo Dd que padece EBS, producirá en la misma proporción gametos portadores del gene D y portadores del gene d. El individuo dd producirá sólo gametos portadores del gene d. Las probabilidades genotípicas de los hijos de estos individuos, considerando una fertilización entre gametos de uno y otro padres al azar, es de 50 por ciento para el genotipo Dd que se manifestará fenotípicamente por EBS, y de 50 por ciento para el genotipo dd con fenotipo normal.

Se puede concluir que para que un individuo esté afectado de EBS, se requiere que uno de sus padres le haya transmitido el gene D; es decir, que la herencia autosómica dominante se transmite de generación en generación. Por otra parte, es obvio que únicamente los individuos afectados y por lo tanto portadores del gene pueden transmitir el padecimiento. Las personas normales (dd) no transmiten la enfermedad a sus hijos. El 50 por ciento de los hijos de un individuo afectado serán a su vez afectados (en promedio). Finalmente, dado que el gene se encuentra en un autosoma y estos son comunes al macho y a la hembra, la transmisión del gene no será influida por el sexo; es decir, que tantos machos como hembras pueden estar afectados.

Hay ocasiones en que un individuo afectado de un padecimiento autosómico dominante es producto de padres normales, esto puede deberse a: 1o.) Ilegitimidad paterna(2). 2o.) Mutación, que son variaciones no hereditarias y otras repentinas explicadas con la teoría de las mutaciones de Hugo Devries y señaladas al principio por Darwin, según esta teoría agentes externos tales como alimentación, temperatura, rayos X, radium, productos químicos como la colchicina y agentes infecciosos que actuarían sobre los cromosomas y serían capaces de producir una modificación en determinados genes alterando el genotipo y posteriormente el fenotipo (12). 3o.) No penetrancia del gene, o sea que uno de los padres es portador del gene pero que no lo expresa en ningún sentido. La penetrancia es una condición de todo o nada, si un gene se expresa no importando como en el fenotipo, es penetrante, si no se expresa de ningún modo es no penetrante(2).

HERENCIA AUTOSOMICA RECESIVA: las enfermedades recesivas pasan desapercibidas de generación en generación y como las dominantes obedecen a las leyes de probabilidades matemáticas (12), se refieren a genes recesivos localizados en autosomas, sólo se expresan en estado homocigoto (2). De la presencia o no en los progenitores del carácter patológico recesivo, dependerá la aparición o no de la enfermedad en los productos; por tanto, en esta forma de herencia es más importante la consanguinidad entre los ancestros que la acumulación familiar que se observa en la herencia dominante. De aquí que mientras más rara sea una enfermedad recesiva, más probable y cierta debe ser la consanguinidad de los padres.(12)

En la Fig. 8, los genes están representados por R (alelo dominante normal) y r (alelo recesivo anormal). El genotipo de los padres es Rr en ambos y tienen un fenotipo normal. Los gametos posibles son consecuentemente, R y r en cada uno de los padres, y por fertilización al azar los genotipos de los hijos podrán ser según las probabilidades: 1 RR (homocigoto normal), 2 Rr (heterocigotos normales) y 1 rr (homocigoto afectado).

La consanguinidad es un factor casi constante en los padecimientos autosómicos recesivos. Dos individuos que se aparean y que tienen un ancestro cercano común estarán

constituidos genéticamente con mucha similitud. Así por ejemplo, los primos hermanos tienen el 12.5 por ciento de sus genes en común. Si consideramos que el ser humano trae de tres a cinco genes letales recesivos (inofensivos en estado heterocigoto), la probabilidad de que una pareja de primos hermanos sean heterocigotos para cuando menos uno de los genes mencionados (el mismo en ambos individuos), es bastante alta obviamente, en comparación a la probabilidad de una pareja al azar de la población.

Resumiendo: a) el padecimiento se expresa en hermanos pero sus padres son sanos. b) No lo transmiten a sus descendientes a menos que se apareen a un heterocigoto u homocigoto para el gene anormal que el afectado porta. c) En promedio un 25% de una camada de hijos de padres heterocigotos para el mismo gene está afectada. d) Hay en la mayor parte de los casos antecedentes de consanguinidad. e) Machos y hembras están afectados por igual dada las características autosómicas. (2)

DEPENDENCIA DEL SEXO: las enfermedades hereditarias pueden presentarse con alteraciones vinculadas a los cromosomas sexuales; por lo tanto observamos múltiples estados morbosos que presentan estrecha relación con el sexo. Esta relación puede ser: limitada al sexo; unida al sexo o disposición hereditaria de enfermedad ligada al sexo. En la herencia limitada al sexo, encontramos que puede conducirse como la herencia dominante o la herencia recesiva, pudiendo ocurrir con sólo limitación absoluta de sexo o en la mayoría de los casos estar afectado un sexo y el otro actuar como conductor. La herencia limitada al sexo se conoce generalmente en el tipo dominante y es más frecuente en la mujer que en el hombre. Dentro de las posibilidades de herencia dominante limitada al sexo, debemos describir la llamada herencia HOLANDRICA y la herencia HOLONGINICA. En la primera la tara sólo afecta al sexo masculino y se transmite sólo a los hombres. En cambio, en la segunda la enfermedad aparece sólo en las mujeres y se transmite en ellas exclusivamente.

La herencia unida al sexo ha sido bien estudiada como herencia recesiva, ejemplo clásico es la hemofilia en la que el padre atacado de este mal transmite en forma latente la enfermedad a sus hijas y nunca a sus hijos varones. La forma dominante no ha sido estudiada de manera precisa. (12)

En la herencia ligada al sexo cuando se habla de un gene ligado al Y no puede decirse si es dominante o recesivo, ya que nunca hay oportunidad de confrontarlo con un homólogo, por lo que todos los genes contenidos en el cromosoma Y se expresan. Dicho cromosoma es portador de los genes que determinan la masculinidad y hasta el momento no se ha demostrado que gene alguno anormal que se transmita hereditariamente.

En el caso al gene ligado al X es posible determinar si es dominante o recesivo debido a que se encuentra en la hembra con un homólogo. La herencia ligada al X dominante poco frecuente en medicina (ver Fig. 8). La herencia ligada al X recesiva (ver Fig. 9), cuando la hembra es portadora del gene anormal recesivo, no lo expresa, dado que cuenta con un gene normal dominante en el cromosoma X homólogo, por lo tanto una mujer portadora es normal fenotípicamente pero sus descendientes machos tendrán 50 por ciento de probabilidades de recibir el X portador del gene anormal y el hecho de ser machos no les permite tener un X normal que domine al recesivo, sino que tendrán un Y y serán por consecuencia Hemicigotos afectados. El 50% de las hijas de una portadora serán portadoras a su vez.

La descendencia de un individuo macho afectado con un gene ligado al X recesivo será normal fenotípicamente pero el 100 % de sus hijos serán portadores. (2)

A continuación se describen los siguientes grupos de Genodermatosis:

ALTERACIONES DEL PIGMENTO: Albinismo, Incontinencia pigmenti, Síndrome de Fanconi, Discromatosis, Albinismo parcial.

ALTERACIONES DE QUERATINIZACION: Ictiosis congénita, Ictiosis simple, Eritrodermia congénita ictiosiforme, Poroqueratosis de Mibelli, Síndrome de Sjögren-Larsson, Queratoma palmar y plantar hereditario, Queratosis, Punctata palmar y plantar, Mal de Meleda, Acroqueratosis verrusiforme, Queratosis pilaris, Pitiriasis rubra pilaris, Queratosis folicular.

HIPERPLASIAS, APLASIAS Y ATROFIAS: Acantosis nigricans, Aplasia cutis congénita, Enfermedad de Cockayne, Síndrome Rothmund Thomson, Síndrome de Hallermann Streiff, Disqueratosis congénita, Displasia ectodérmica hidrótica, Displasia ectodérmica hereditaria anhidrótica, Displasia condroectodérmica, Paquironiquia congénita.

ERUPCIONES BULOSAS: Epidermolisis bulosa, Pénfigo familiar benigno crónico, Acrodermatitis enteropática.

DISQUERATOSIS: Síndrome de Ehlers Danlos, Cutis laxa, Pseudoxantoma elástico, Síndrome de Turner.

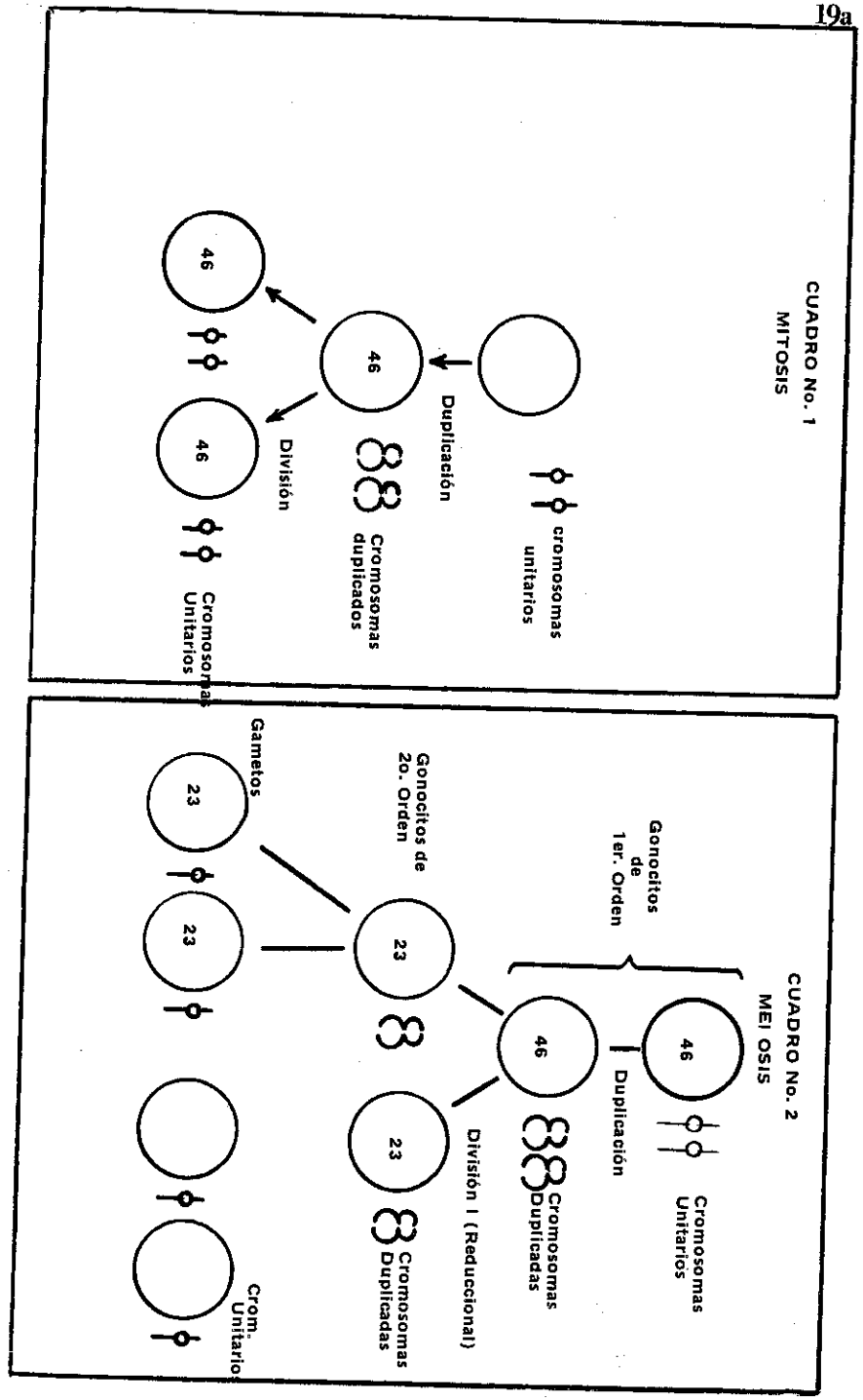

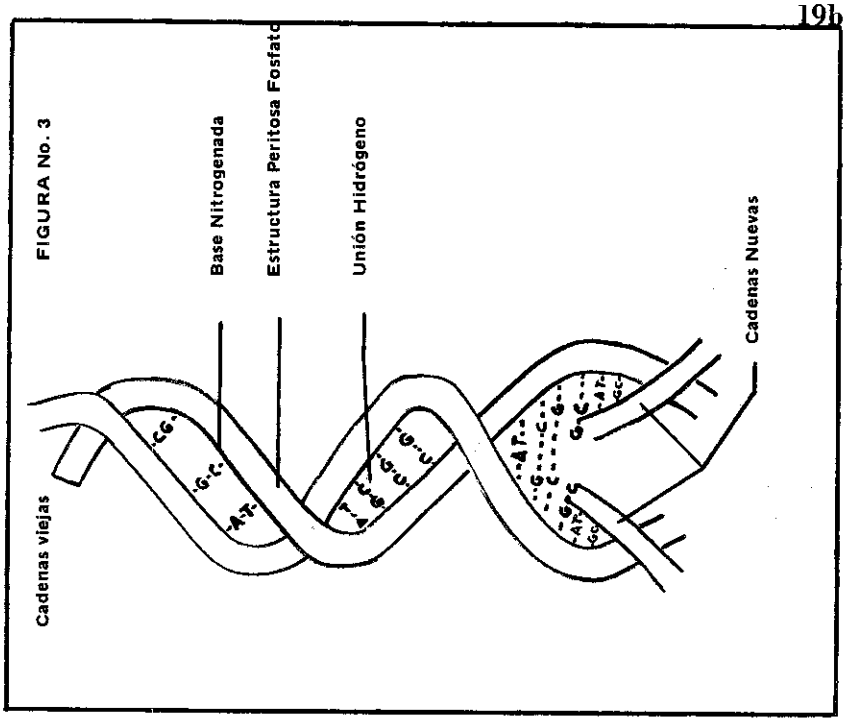
FIGURA No. 3
Cadenas viejas
Base Nitrogenada
Estructura Peritosa Fosfato
Unión Hidrógeno
Cadenas Nuevas

FIGURA No. 4

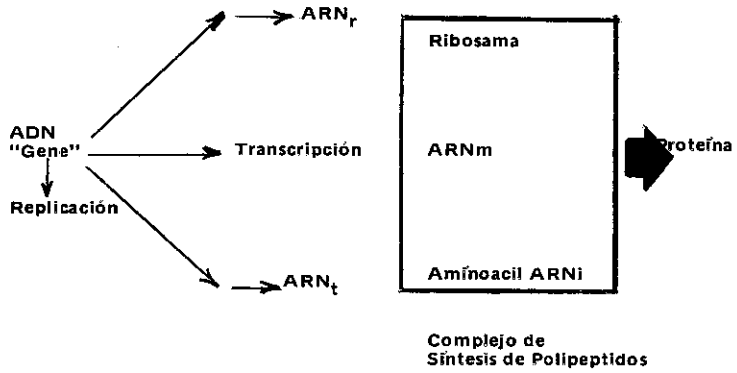
ADN
"Gene"
Replicación
ARNr
Transcripción
ARNt
Ribosama
ARNm
Aminoacil ARNi
Proteína
Complejo de
Síntesis de Polipeptidos

FIGURA No. 5

SIMBOLOGIA GENEALOGICA

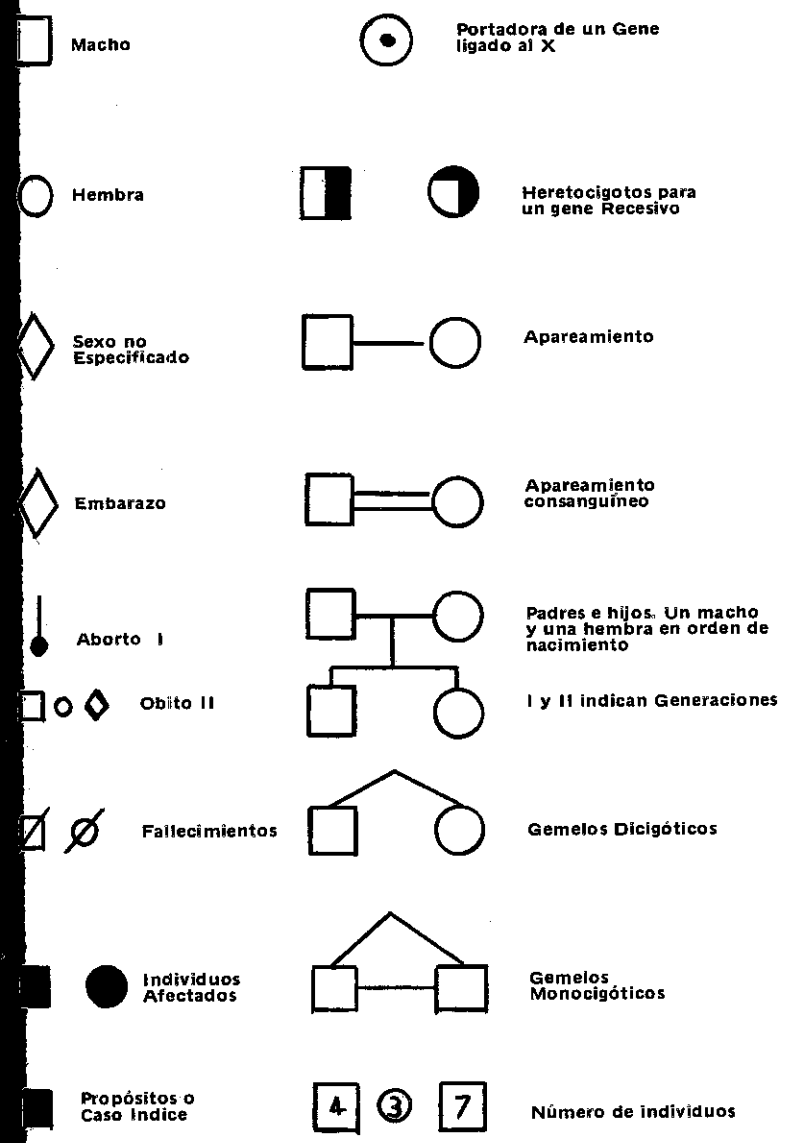

FIGURA No. 6

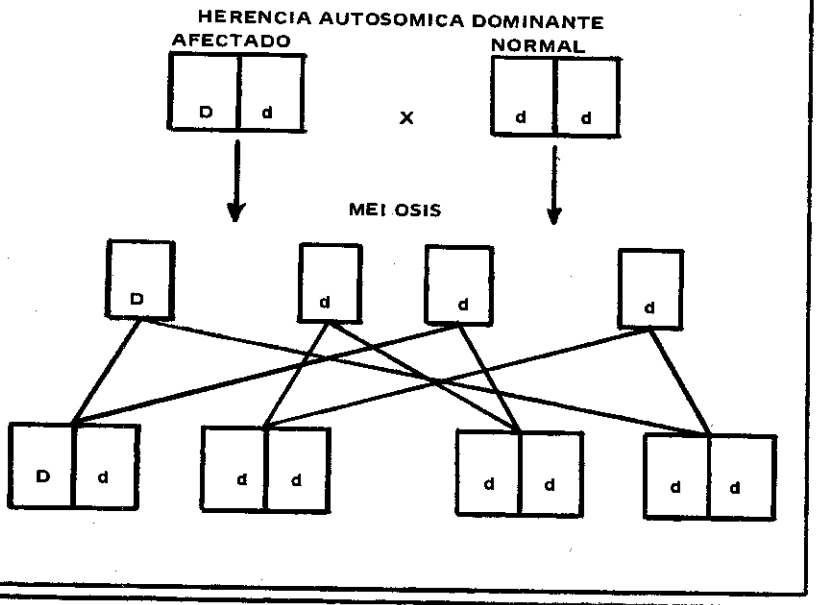

FIGURA No. 7

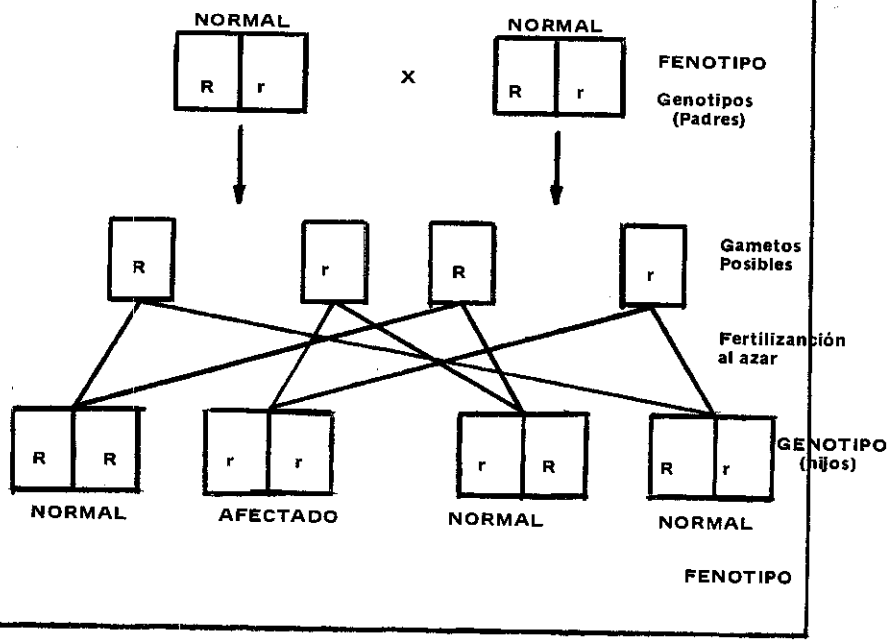

FIGURA No. 9

HERENCIA LIGADA AL X DOMINANTE

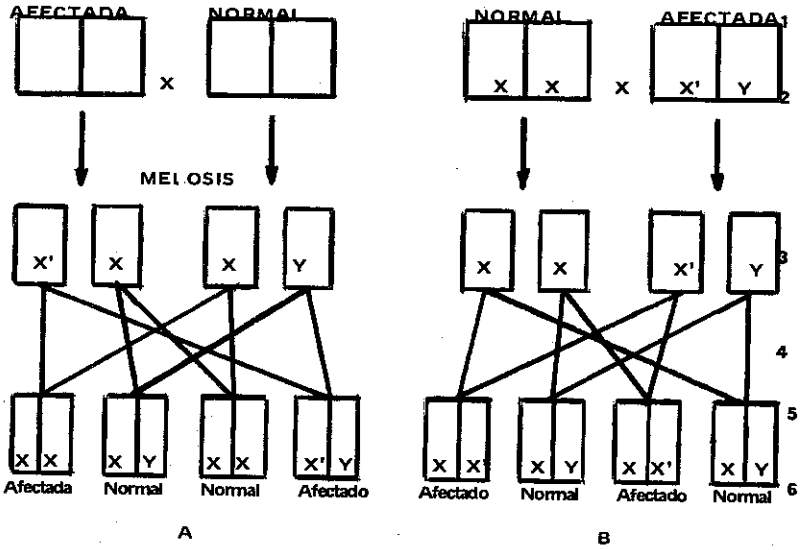

FIGURA No. 9

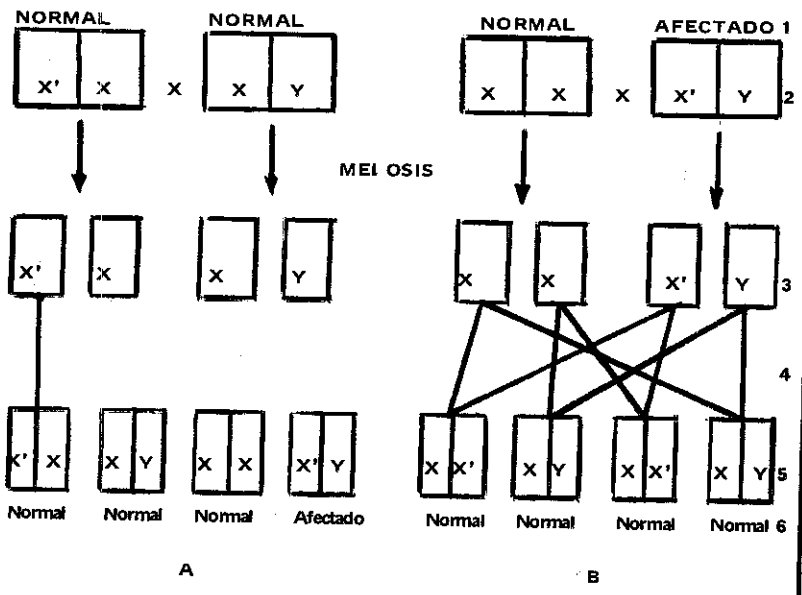

FIGURA No. 8a

1	FENOTIPO	2	GENOTIPO (padres)
3	GAMETOS POSIBLES	4	FERTILIZACION AL AZAR
5	GENOTIPO (hijos)	6	FENOTIPO

ALTERACIONES DEL CABELLO: Moniletrix, Hipertricosis familiar, Alopecia congénita, Alopecia hereditaria, Canas congénitas, Canas prematuras, Pili torti, Pili anulati.

ALTERACIONES DE LAS UÑAS: Leuconiquia, Onicoatrofia, Onicomadesis, Uñas en raqueta, Uñas en cuchara, Anoniquia, Onicausis y Onicogrofisis.

SINDROMES NEUROCUTANEOS: Enfermedad de Von Recklinghausen, Esclerosis tuberosa, Síndrome Sturge Weber, Síndrome de Von Hippel Lindau, Síndrome de Louis Bar.

ENFERMEDADES DE LA SANGRE Y VASOS LINFATICOS: Eritema palmar hereditario, Edema angioneurótico hereditario, Urticaria familiar ocasionada por el frío, Púrpura simple hereditaria, Síndrome Aldrich, Telangiectasia hemorrágica hereditaria, Angioneuromioma, Angioqueratoma, Enfermedad de Milroy, Nevus vinosos.

TUMORES, QUISTES Y NEVUS: Xeroderma pigmentosa, Tricoepitelioma, Lipoma hereditario, Estiatosistoma múltiple, Síndrome de Gardner, Nevus.

ALTERACIONES DEL METABOLISMO: Fenilquetonuria, Alcaptonuria, Porfiria, Amiloidosis sistémica familiar primaria, Proteinosis lipoidica, Xantomatosis esencial familiar, Hiperlipemia ideopática familiar, Enfermedad de Niemann-Pick, Enfermedad de Gaucher, Mongolismo, Cretinismo metabólico, Síndrome de Hurler, Hemocromatosis ideopática. (1)

IV. ESTUDIO ESTADISTICO. PRESENTACION DE CASOS CLINICOS Y FOTOS CLINICAS E HISTOLOGICAS

GENODERMATOSIS ENCONTRADAS EN EL DEPARTAMENTO DE DERMATOLOGIA DEL HOSPITAL GENERAL EN 10 AÑOS, POR ORDEN DE FRECUENCIA Y PORCENTAJE EN RELACION AL NUMERO DE ELLAS ENCONTRADAS

Enfermedad	Número	%
Neurofibromatosis	7	38.9
Acantosis Nigricans	3	16.7
Enfermedad de Darier	2	11.1
Enfermedad de Pringle	2	11.1
Epidermolisis Bulosa	2	11.1
Ictiosis	1	5.5
Albinismo	1	5.5
TOTAL	18	

TOTAL DE PACIENTES A QUIENES SE COMPROBO LA IMPRESION CLINICA DE GENODERMATOSIS CON BIOPSIA

Enfermedad	Número de casos
Neurofibromatosis	6
Acantosis Nigricans	2
Enfermedad de Darier	2
Enfermedad de Pringle	1
Epidermolisis Bulosa	2
Ictiosis	1
Albinismo	1

Porcentaje de Genodermatosis en relación al total de pacientes 0.58 %.

PACIENTES CON GENODERMATOSIS POR EDAD, SEXO Y PORCENTAJE EN RELACION AL NUMERO DE GENODERMATOSIS ENCONTRADAS

Edad	Sexo masculino	%	Sexo femenino	%
1-4	-	-	-	-
5-9	-	-	-	-
10-14	1	5.5	-	-
15-19	4	22.2	-	-
20-24	2	11.1	-	-
25-29	2	11.1	-	-
30-34	2	11.1	-	-
35-39	1	5.5	-	-
40-44	2	11.1	-	-
45-49	-	-	1	5.56
50-54	1	5.5	-	-
55-59	1	5.5	-	-
60-64	-	-	-	-
65-69	1	5.5	-	-
70 y más	-	-	-	-

TOTAL 18

Sexo masculino 94.4%
Sexo femenino 5.5%

TOTAL DE PACIENTES DEL SEXO MASCULINO POR EDAD Y PORCENTAJE EN RELACION AL NUMERO TOTAL

Edad	#	%	Edad	#	%
0-1	25	0.86	40-44	155	5.35
1-4	64	2.21	45-49	143	4.93
5-9	75	2.59	50-54	123	4.25
10-14	127	4.38	55-59	140	4.83
15-19	393	13.57	60-64	143	4.93
20-24	340	11.74	65-69	108	3.73
25-29	364	12.57	70 y más	148	5.11
30-34	198	6.83	Sin edad	125	4.31
35-39	228	7.87			

TOTAL 2895

TOTAL DE PACIENTES DEL SEXO FEMENINO POR EDAD Y PORCENTAJE EN RELACION AL NUMERO TOTAL

Edad	#	%	Edad	#	%
0-1	12	2.71	40-44	18	4.07
1-4	13	2.94	45-49	18	4.07
5-9	27	6.10	50-54	12	2.71
10-14	26	5.88	55-59	15	3.39
15-19	56	12.66	60-64	12	2.71
20-24	66	14.93	65-69	13	2.94
25-29	39	8.82	70 y más	10	2.26
30-34	32	7.23	Sin edad	50	11.31
35-39	23	5.20			

TOTAL 442

TOTAL DE PACIENTES DE AMBOS SEXOS POR EDAD Y PORCENTAJE EN RELACION AL NUMERO TOTAL

Edad	#	%	Edad	#	%
0-1	37	1.18	40-44	173	5.55
1-4	77	2.47	45-49	161	5.17
5-9	102	3.27	50-54	135	4.33
10-14	153	4.91	55-59	155	4.98
15-19	449	14.41	60-64	155	4.98
20-24	406	13.03	65-69	121	3.88
25-29	403	12.94	70 y más	158	5.07
30-34	230	7.38	Sin edad	175	5.61
35-39	251	8.06			

TOTAL 3115

NEUROFIBROMATOSIS

Frecuencia: los siete casos de Neurofibromatosis encontrados entre los 3115 pacientes en el Departamento de Dermatología dan una frecuencia de un caso por cada 445 pacientes del servicio o sea 0.22%. Por lo que no es muy frecuente su incidencia.

Edad:

Edad	No. de casos por sexo Masculino	Femenino
15 años	1	-
27 años	1	-
40 años	1	-
42 años	1	-
47 años	-	1
50 años	1	-
67 años	1	-

La edad de los pacientes oscila entre los 15 años y los 67 años. Los casos más numerosos se encontraron en los mayores de 40 años que fueron 5 casos; el resto en los menores.

Sexo: se observó predominio del sexo masculino ocupando el 85.71 % y el 14.28 % el sexo femenino.

Tiempo de evolución: hasta la primera consulta.

Edad	No. de casos
De 6 meses a 5 años	2
De 6 años a 10 años	-
De 11 años a 15 años	1
De 16 años a 20 años	-
De 21 años a 25 años	1
De 26 años en adelante	1
No se anotó la edad	2

Hubo casos desde 2 años de evolución hasta 4 años.

Motivo de la consulta: los pacientes consultaron por dolor en las lesiones, en 4 oportunidades y por motivos estéticos en 3 casos.

Estado civil: cuatro pacientes son solteros y los otros 3 no aparece su estado civil en la papeleta.

Topografía:

	No.
Cabeza	1
Cuello	3
Tronco	4
Extremidades superiores	3
Extremidades inferiores	2
No se describió	3

Morfología: en sólo dos de los casos se reporta presencia de manchas cafés con nódulos y en los otros 5 casos, únicamente se describe presencia de nódulos.

Antecedentes hereditarios: en ninguno de los casos se encontró reportado presencia de antecedentes familiares, pero la información que se trató de recabar fue muy poca.

Biopsia: a seis pacientes se les efectuó biopsia que confirmó el diagnóstico. El otro paciente fue diagnosticado clínicamente.

ACANTOSIS NIGRICANS

Frecuencia: los casos de Acantosis Nigricans encontrados entre los 3115 pacientes dan una frecuencia de un caso por cada 1038 pacientes que consultaron, o sea un 0.96 por ciento; por lo que dan una incidencia muy baja.

Edad: la edad de los pacientes osciló entre los 12 años y los 32 años.

Edad	No. de casos
12 años	1
30 años	1
32 años	1

Sexo: los 3 pacientes fueron del sexo masculino.

Tiempo de evolución:

Tiempo	No. de casos
3 meses	1
18 meses	1
No se reportó	1

Motivo de la consulta: los 3 pacientes consultaron por obscurecimiento de la piel, solamente uno de ellos presentó además cuadro acompañado de malestar general, y prurito en el área del obscurecimiento.

Estado civil: no se describe.

Topografía:

Cabeza	1
Cuello	3
Tronco	3
Inguinal	2
Extremidades superiores	1
Extremidades inferiores	1

Biopsia: se confirmó el diagnóstico con biopsia de piel en dos pacientes; el otro fue diagnosticado clínicamente.

Antecedentes hereditarios: ninguno de los 3 reporta presencia de antecedentes familiares.

ENFERMEDAD DE DARIER

Frecuencia: los 2 casos encontrados entre los 3115 pacientes dan una frecuencia de un caso por cada 1557, o sea un 0.06%. Por lo que no es muy frecuente su incidencia.

Edad:

Edad	No. de casos
17 años	1
38 años	1

Sexo: los dos pacientes correspondieron al sexo masculino.

Residencia: no tuvo ninguna relación.

Tiempo de evolución: hasta la primera consulta. Uno de los pacientes tuvo un tiempo de evolución de 3 años; del otro no se reportó el tiempo.

Motivo de consulta: los dos pacientes consultaron por infección superficial y dolor en las lesiones.

Estado civil: ambos pacientes son solteros.

Topografía:

Cara	1
Cuello	1
Tronco	2

Antecedentes hereditarios: no hay.

Biopsia: a los dos pacientes se les comprobó el diagnóstico por biopsia.

Tratamiento: los dos pacientes recibieron tratamiento de radioterapia. Vitamina A, oral 150,000 u. al día y ungüento con ácido salicílico.

ENFERMEDAD DE PRINGLE

Frecuencia: los dos casos encontrados entre los 3115 pacientes dan una frecuencia de un caso por 1557, o sea un 0.06 %, consultas dermatológicas. Por lo que no es una enfermedad de muy baja incidencia.

Edad: la edad de los pacientes fueron 18 y 19 años.

Sexo: los dos pacientes fueron del sexo masculino.

Residencia: ninguno de los casos tuvo relación.

Tiempo de evolución: un paciente con 16 años de evolución y el otro con dos.

Motivo de consulta: ambos pacientes consultaron por aparecimiento de máculas y pápulas en la cara y cuello.

Estado civil: ambos pacientes solteros.

Topografía:

Cabeza	2
Cuello	-
Tronco	2
Extremidades superiores	1
Extremidades inferiores	1

Morfología: ambos pacientes presentaron máculas y pápulas.

Antecedentes hereditarios: ninguno de los pacientes refirió tener antecedentes familiares.

Impresión clínica de ingreso: a los dos pacientes se les ingresó con impresión clínica de Enfermedad de Pringle.

Biopsia: únicamente con un paciente se comprobó el diagnóstico por biopsia; el otro fue diagnosticado clínicamente.

A los dos pacientes se les efectuó dermoabrasión en cara.

EPIDERMOLISIS BULOSA

Frecuencia: los dos casos encontrados entre los 3115 dan una frecuencia de un caso por cada 1557 pacientes que consultaron, o sea un 0.06 %. Por lo que su incidencia no es muy frecuente.

Edad: la edad de los pacientes fue de 17 y 22 años.

Sexo: los dos pacientes fueron del sexo masculino.

Tiempo de evolución: un paciente con 10 años de evolución y el otro con 4.

Motivo de consulta: los dos pacientes consultaron por debilidad de piel que se rompe fácilmente al menor traumatismo.

Topografía:

Cabeza	2
Cuello	2
Tronco	2
Extremidades superiores	2
Extremidades inferiores	2

Morfología: ambos pacientes presentaron ampollas que al romperse dejaban cicatriz. Uno de ellos presentaba la piel de todo el cuerpo elástica; el otro nomal.

Antecedentes: uno de los pacientes refirió como antecedente que la abuela materna padeció de la misma enfermedad.

Examen: a uno de los pacientes se le efectuó frote oral y se encontró cuerpos de Barr; presentó 20 %, cromatina sexual positiva.

ICTIOSIS

Frecuencia: un caso entre 3115 pacientes, da una frecuencia de un caso por cada 3115 consultas, o sea un 0.03 %.

Edad: 6 años.

Sexo: masculino.

Tiempo de evolución: cuatro años.

Residencia: no se describe.

Motivo de la consulta: lesiones escamosas.

Topografía: tronco, extremidades superiores e inferiores, respetando las áreas de flexión, cara y cuello.

Antecedentes hereditarios: no hay.

ALBINISMO

Frecuencia: un caso entre 3115 pacientes da una frecuencia de un caso por cada 3115 consultas, o sea 0.03%.

Edad: 27 años.

Sexo: masculino.

Tiempo de evolución: no se describe.

Residencia: Jutiapa.

Motivo de consulta: caso basocelular, ya diagnosticado.

Topografía: no se describe.

Antecedentes hereditarios: no se describen.

V. DESCRIPCION DE LAS GENODERMATOSIS ENCONTRADAS EN EL DEPARTAMENTO DE DERMATOLOGIA DEL HOSPITAL GENERAL "SAN JUAN DE DIOS"

ENFERMEDAD DE VON RECKLINGHAUSEN

Introducción

Esta enfermedad fue descrita en 1882 por Von Recklinghausen, por lo cual lleva su nombre.

Definición: esta es una forma de displasia congénita, manifestada por cambios desarrollados en el sistema nervioso central, músculos, huesos y piel.(7) Se trata de una enfermedad familiar que se transmite por herencia dominante autosómica. (9)

Etiología: se ha pensado en factores tóxicos, psíquicos, metabólicos o de otra índole que pudieran ocasionar alteración durante la vida embrionaria, pero en la actualidad han quedado descartados estos conceptos. La realidad es que no se conoce la verdadera causa.

Frecuencia, edad, raza, sexo: Crowe y cols., estiman que la frecuencia es de 0.0003, o sea un caso en 2500 enfermos. Hay mayor incidencia en sexo masculino, es más frecuente en los de raza negra y aparece por lo general en la pubertad, pero se puede encontrar desde el nacimiento, sobre todo las manchas café con leche. En las mujeres, la enfermedad se presenta durante el embarazo o la menopausia, pero puede aparecer en cualquier edad.

Cuadro clínico: el estudio clínico comprende las siguientes manifestaciones. I. En piel. II. Neurológicas y psíquicas. III. Alteraciones óseas, articulaciones y tendinosas. IV. Endocrinas. V. Viscerales. VI. Trastornos oculares. VII. Malformaciones congénitas. (16)

I. Alteraciones cutáneas:

Es típica en esta enfermedad una tríada sintomática constituida por:

a) Pigmentaciones: en el tegumento se observan manchas pigmentarias de color café con leche de unos pocos centímetros de diámetro y sin relieve. A veces puede observarse una pigmentación reticulada del cuello o profusión de efélides axilares que aparecen en un 20% de casos. Otro tipo de pigmentación son las melanodermias que en capa dan un aspecto de tipo adissoniano (9, 13, 16). Cuando 6 manchas mayores de 1.5 cms. están presentes, algunos autores consideran que es patognomónico de esta enfermedad. (7)

b) Tumoraciones cutáneas: tienen consistencia blanda, parecida al de los moluscos, pueden ser tumores pediculados o sésiles, localizados o diseminados a todo el tegumento, su número es escaso en las formas benignas, pero puede ocupar casi toda la superficie del cuerpo, se localizan de preferencia en el tronco, cuello y cabeza, raramente se ven en órganos genitales, palma y planta de los pies, su tamaño varía de un chícharo al de una mandarina, su consistencia ordinariamente es blanda y da a la palpación la impresión de una masa depresible en la cual el dedo se hunde fácilmente, por lo que se les llama también "tumoraciones fantasmas". Algunas veces las tumoraciones son

de consistencia dura, están adheridas a los tegumentos y son junto con ellos, sobre los planos profundos. La piel que los recubre es de coloración normal o ligeramente rosada, a veces azulosa y como transparente por encima de la tumoración. (16) Es frecuente encontrar un elemento tumoral mayor que los otros, que puede a veces ocasionar una elefantiasis regional (de un miembro, de la cara, del párpado). El tegumento es allí hipertrófico, de color pardo, en general se halla recubierto por pelos largos y oscuros, y pende formando gruesos pliegues; se trata de pquidermias localizadas por presencia de neuromas plexiformes y constituye lo que clásicamente se denomina el Tumor Real de la enfermedad. (9)

c) Tumoraciones nerviosas: las tumoraciones nerviosas (neuromas) presentan dos variantes: las que se encuentran en las extremidades terminales de los filetes nerviosos y los neurofibromas tronculares que se encuentran a lo largo de los nervios cutáneos. Hay un tipo difuso de tumores llamados plexiformes que comúnmente afectan a un grupo de nervios especialmente de cuero cabelludo, de la cara, de las regiones, de las regiones glúteas, de los miembros, del aparato digestivo, de la vejiga, plexos y sacros. Anexos de la piel: las glándulas sebáceas y sudoríparas en cuya cercanía hay fibromatosis, se encuentran rodeadas por tejido fibroso y aplanadas con trastornos degenerativos. En el pelo como una manifestación frecuente hay agenesia pilar e hipertricosis de la región sacra.

II. Alteraciones neurológicas y psíquicas:

a) Sistema nervioso periférico: los neurofibromas subcutáneos siguen el curso de los nervios muy discreta-

mente y van creciendo lentamente a lo largo de los nervios periféricos. Estos son los neuromas plexiformes.

Después el tumor subcutáneo se puede ir asociando con otras lesiones a lo largo del mismo tronco nervioso. (7) En los tumores de los nervios es raro que se produzca dolor, se pueden encontrar parestesias y por excepción problemas motores y tróficos.

b) Sistema nervioso central: en la neurofibromatosis se puede encontrar tumoraciones de tipo espongioblastoma y astrocitoma localizadas en las meninges, en la médula ósea, en el cerebelo, etc. La compresión de la médula o de los centros nerviosos se traduce según el caso por parálisis, perturbaciones sensitivas de todas clases, síndrome de Brown-Sequard, y ambliopía. Los neurinomas de tipo central, por lo general no son malignos a menos que la localización los haga peligrosos.

Charpentier señala que el 63 % de los pacientes de neurofibromatosis tienen alteraciones psíquicas y estas son debidas en parte a la debilidad congénita y por otra a la hipertensión intracraneana por tumores cerebrales o por lesiones degenerativas.

III. Manifestaciones óseas articulares y tendinosas:

a) Oseas: Félix Acevedo, cree que el 50 % de los pacientes tienen trastornos esqueléticos y que algunos son característicos de la enfermedad, entre las alteraciones tenemos: escoliosis angular severa, trastornos del crecimiento, encorvadura y pseudoartrosis, encorvadura y pseudoartrosis, defectos de la pared posterior o superior de la órbita y cambios erosivos en los huesos. La sifoescoliosis puede ser de aparición precoz; a veces es muy severa y se localiza en la región dorsal. Los cuerpos vertebrales se encuentran muy deformados en el sitio de la angulación, hay conjunción y reducción de los cuerpos vertebrales en forma de cuña, los cuales llegan a fusionarse provocando dolores intensos, compresiones medulares, problemas cardio-respiratorios. Las alteraciones en la pared posterosuperior de la órbita, generalmente se acompañan de exoftalmos pulsantes y se cree que son debidas a una displasia congénita del mesodermo. Los cambios erosivos son las manifestaciones óseas comunes y se deben a que los tumores periféricos erosionan los huesos que se encuentran en su cercanía, la localización más común son las costillas. Además se puede encontrar espina bífida y las dislocaciones y fracturas son frecuentes. (7, 16)

b) Articulares: se encuentra hiperelasticidad de los ligamentos que es más marcada en las pequeñas articulaciones. Existe laxitud que comprende no sólo los ligamentos sino las cápsulas articulares y los tendones.

c) Tendinosas: se ha señalado la coexistencia de distrofias tendinosas como la retracción de la aponeurosis palmar, la retracción del tendón de Aquiles, etc. (16)

IV. Manifestaciones endocrinas:

La neurofibromatosis puede estar asociada a alteraciones de las glándulas endocrinas, por ejemplo, encontramos hipotiroidismo, diabetes, bocio simple, tetania, desarrollo sexual tardío o incompleto, alteraciones de la menstruación, acromegalia, enanismo, insuficiencia suprarrenal,

tumores de tipo feocromocitoma con crisis de hipertensión paroxística, hiperpatiroidismo. (7, 16)

V. Manifestaciones viscerales:

Las lesiones consisten en la presencia de tumores neuroglimatosos (iguales a los de la piel y a los de los nervios) nada más que localizados sobre uno o diferentes órganos.

Las tumoraciones del aparato digestivo son más frecuentes que las toráxicas y se encuentran en la mucosa del estómago, en el intestino, en el recto y también en el mesenterio. La sintomatología es pobre, generalmente hay sensación de náuseas, dolor abdominal, a veces melena, hematemesis, síndrome ulceroso, invaginación intestinal o anemias por sangre oculta en heces, no hay adenopatías por lo que se piensa que no afecta el sistema linfático.

VI. Trastornos oculares:

Los sitios que más frecuentemente ataca la neurofibromatosis son por orden: párpados, nervios ópticos, órbita, retina, iris, córnea y conjuntiva. Los tumores que se han encontrado son de dos tipos: gliomas y endoteliomas, siendo los primeros los más comunes. El neurofibroma es el más común de los tumores de la órbita y el crecimiento no sólo afecta la órbita, sino también los párpados, la cara y el cuero cabelludo.

VII. Malformaciones congénitas:

Se han asociado a la neurofibromatosis: megaureteros, úteros dobles, paciente con divertículo de colon, con estenosis de la pulmonar, afecciones valvulares, hipertrofia del clítoris, y de los labios menores. (16)

HISTOPATOLOGIA

Tanto en la piel como en las demás localizaciones, los tumores están constituidos por una proliferación fibrocelular, en general laxa, a expensas de las células de Schwann de los nervios. Existen zonas mixoides. Las paredes de los capilares sanguíneos son gruesas y hialinas. Es en suma la imagen de un schwannoma que puede ser muy polimorfo (9). Las tumoraciones están compuestas de fibras onduladas que se acomodan en forma de filamentos flojos con tendencia a formar remolinos y espirales. La estructura en forma de tejido flojo ondulante de las fibras es característica del neurofibroma. Mezcladas entre las fibras se encuentra un gran número de núcleos, los cuales son ovales o fusiformes de un tamaño uniforme y se colorean débilmente (16).

Evolución:

La enfermedad persiste a lo largo de toda la vida, ya sea estacionaria o bien multiplicándose y creciendo progresivamente. Rara vez los pacientes mueren debido a ella. Su evolución es lenta, aparecen más durante la gestación empeorando en cada uno de los embarazos sucesivos, también aumentan durante la menopausia o con traumatismos e infecciones. Se debe sospechar la transformación maligna cuando un neurofibroma aumenta de tamaño y se vuelve indurado y doloroso. La tumoración se transforma en maligna aproximadamente en un 10 %, según algunos autores y señalan que las biopsias repetidas predisponen a este cambio. (9, 13,16)

Diagnóstico:

La coexistencia de manchas pigmentarias con los ne-

vus, debe hacernos pensar en la presencia de la enfermedad, y si además se encuentran tumores en el trayecto de los nervios, se confirma más el diagnóstico. En cambio, es difícil si se presenta uno solo de los signos, ya que sólo se piensa en la enfermedad pero no se confirma. La biopsia lo confirma plenamente.

Diagnóstico diferencial:

Hay varias enfermedades de las cuales se debe diferenciar, ejemplo: Neuromas, Ganglioneuromas, Fibroma molluscum gravidarum, Lipomas, Gliomas típicos o atípicos, Quistes pediculados, Esclerosis tuberosa de Bourneville, Queloides, Gomas de origen luético, Lepra, enfermedad de Hodkin, Neoplasias malignas, enfermedad de Addison, etc.

Pronóstico:

La enfermedad dura toda la vida y generalmente es benigna pero progresiva, las alteraciones malignas se pueden presentar en algunas de las lesiones. La extensión progresiva del neurofibroma plexiforme puede llegar a la médula ocasionando daños severos o la muerte sin que haya ninguna transformación cancerosa. (16)

Tratamiento:

1) Ningún tratamiento médico tiene acción alguna, por lo que se debe ser exclusivamente sintomático para combatir los dolores.

2) La radioterapia en este tipo de tumores es totalmente ineficaz.

3) La intervención quirúrgica está indicada, en caso de que un fibroma esté produciendo síntomas compresivos, trastornos en la función de algún órgano, que el fibroma se vuelva doloroso, y en caso de que haya degeneración maligna. Son frecuentes las recidivas después de la extirpación quirúrgica.

4) No está indicada la intervención quirúrgica con fines estéticos porque puede degenerar en sarcoma.

5) Algunos han hecho intentos para despigmentar las manchas con lociones y pomadas pero no han obtenido ningún resultado.

6) Es conveniente usar la psicoterapia en estos enfermos, haciéndoles hincapié en lo benigno de su mal, señalar la rebeldía y el hecho que no es contagioso. (7, 9, 16)

ACANTOSIS NIGRICANS

Introducción:

Los primeros casos de esta enfermedad fueron publicados por Pollitzer y Janowsky. Y Darier fue el primero en señalar la relación de esta afección con un tumor maligno de localización visceral. (11)

Definición: es un proceso caracterizado por hiperqueratosis, papilomatosis y pigmentación que se presenta en todas las razas y en ambos sexos (9). Aunque algunos autores creen que hay cierta predilección por la raza negra (11).

Clasificación: en la actualidad se admiten los siguientes tipos: clínicamente casi idénticos pero de teología muy diferente.

a) Pseudoacantosis Nigricans
b) Acantosis Nigricans Benigna
c) Acantosis Nigricans Maligna

Cuadro clínico:

a) Pseudoacantosis Nigricans: es un proceso benigno y reversible condicionado exclusivamente por la obesidad. Comienza con ella y desaparece al adelgazar el enfermo. Es por tanto, sólo una "Fenocopia" (alteración patológica que reproduce el cuadro de una enfermedad producida por un trastorno genético). Causada por factores ambientales. Puede ser familiar sólo si hay obesidad familiar.

Son lesiones mal limitadas localizadas en axilas, ingles, labios mayores, pliegues glúteos, cuello y nuca que forman placas difusas de color pardo claro o sucio, incluso negruzcas surcadas por repliegues y elevaciones papulosas y papilomatosas que le dan un peculiar aspecto acolchado. Aparecen en obesos de piel morena condicionada por lo menos en gran parte por la fricción y maceración de los pliegues. Se ve en ambos sexos y a cualquier edad aunque por lo general entre los 20 y 60 años.

b) Acantosis Nigricans Benigna: más llamada Acantosis Nigricans juvenil que puede empezar desde la primera infancia o incluso después del nacimiento pero con mayor frecuencia aparece entre la segunda y tercera década de la vida, siendo mucho más corriente antes de

la pubertad. Los síntomas son también el engrosamiento y coloración grisácea o parduzca de la piel de pliegues axilares, nuca y región inguinal, con acentuación de los surcos normales y aspecto parecido al de una liquenificación. Las extremidades no se hallan habitualmente afectadas aunque pueden, excepcionalmente, interesarse los pliegues de codos y huecos poplíteos y la espalda. En cambio, nunca se hallan lesiones en partes distales o en mucosas y semimucosas por lo menos en un principio. Junto a las placas pigmentadas y engrosadas, existen a veces pequeñas tumoraciones moluscoides y papilomatosas de pequeño tamaño, del tipo del Acrocordón que pueden ser numerosas e incluso dominar el cuadro cutáneo.

Los síntomas subjetivos son escasos como ligero prurito o ninguno. Es característico en este tipo de acantosis el que la sintomatología cutánea no tenga tendencia a la progresión. Alcanza su máximo en la pubertad y con el tiempo manifiesta tendencia a la regresión espontánea. Esta modalidad no se asocia a neuplasias pero sí a varios procesos y displasias: déficit mental, malformación de mamas, basofilismo pituitario, adenomas eosinófilos pituitarios con acromegalia o gigantismo, malformaciones óseas, oculares, uretrales, hiper e hipotiroidismo y otros trastornos endocrinos, síndrome de Stein-Lewenthal, macrosomías, enfermedad marmórea del esqueleto, persistencia del conducto arterioso, infantilismo, aracnodactilia, nevus múltiples, queratodermias, cirrosis hepáticas, así como asociaciones con síndrome de Bloom, síndrome de Rud, esclerosis tuberosa y condrodistrofia. Debe recordarse que la Acantosis Nigricans benigna forma parte del síndrome de Lawrence-Siep (lipoatrofia congénita de miembros y cara de un tipo parecido al de la

acrogeria, hiperglicemia, hepatomegalia, poliuria, hipertricosis, hipergenitalismo, crecimiento óseo excesivo, aspecto facial característico y Acantosis Nigricans de pliegues). Esta última comienza en la niñez y regresa alrededor de los 10 años, siendo un síntoma inconstante, pero de los más precoces de la enfermedad. Es un proceso genético de carácter recesivo.

c) Acantosis Nigricans Maligna: es un síndrome paraneoplásico que aparece en la edad adulta. Es de presentación muy rara y afecta ambos sexos con mayor frecuencia en el masculino. La sintomatología es parecida a las anteriores. Comienza por pigmentación amarronada de grandes pliegues, pesones, región umbilical, genitales externos y región pereanal, pero más adelante pueden afectarse otros territorios; cuello, huecos poplíteos, dorso de manos y pies y sobre todo a diferencia de las anteriores, son afectadas las mucosas y semimucosas (boca, ano, genitales y ojos).

Puede extenderse a espalda y a veces ser algo asimétrico pero generalmente las lesiones son simétricas. El curso es progresivo, con el tiempo la pigmentación se vuelve cada vez más acusada y extendida, la papilomatosis adopta un aspecto verrugoso, de forma que en algún punto puede recordar el de las verrugas vulgares. La afectación de mucosas (presente en la mitad de los casos) llega a interesar faringe, hipofaringe, lengua, laringe, esófago y vagina. El borde palpebral y conjuntiva quedan repletos de verrugosidades que llegan a obstruir los conductos lagrimales. Se presenta hiperqueratosis de palmas. Las uñas muestran alteraciones tróficas con surcos o fragilidad ungueal. Hay prurito y son frecuentes las irritaciones de las partes afectadas y los cabellos pueden caer o quedar alterados.

Relación con tumores internos:

Sólo en contados casos no se han hallado neoplasias malignas. Se ha asociado con colitis ulcerosas y con focos sépticos dentarios. El cáncer más frecuente es el del estómago siguiendo el del tubo digestivo, vías biliares, neoplasias bronquiales, de mama, útero, hígado, páncreas, ovarios, tiroides, etc. Generalmente son neoplasias epiteliales. Es excepcional su presentación en tumores malignos infantiles y ha sido descrita la asociación con el dermatofibrosarcoma prutuberans.

La sintomatología general es la propia del cáncer ocasionante. (9)

Histología y patogenia:

Los cambios histológicos incluyen hiperqueratosis relativa y absoluta marcada acantosis con atrofia de la pared celular, aumentada pigmentación de las células basales y dendríticas, unos cuantos melanocitos asociados con el pigmento en la porción superior de la piel o papilomatosis y una infiltración perivascular linfocítica en el cutis. (1)

Las asociaciones con neoplasias, obesidad o malformaciones podrían considerarse como casuales si no existiese el hecho de que es posible provocar experimentalmente la Acantosis Nigricans mediante la administración de grandes dosis de ácido nicotínico.

Evolución y pronóstico:

Habitualmente los cánceres son de gran malignidad con metastasis precoces, sólo excepcionalmente los sínto-

mas cutáneos pueden preceder por un período más o menos largo a las manifestaciones clínicas de la neoplasia. En otras ocasiones las manifestaciones de la neoplasia han precedido a los síntomas cutáneos. La mayoría de los casos son cánceres inoperables. La extirpación quirúrgica del tumor puede dar lugar a la regresión parcial o total de las manifestaciones cutáneas aunque por lo general la remisión es sólo temporal.

Diagnóstico:

El diagnóstico con las otras modalidades de Acantosis Nigricans es relativamente fácil si se tiene en cuenta la edad del comienzo, la rápida progresión de los síntomas, el interesamiento de mucosas y la sintomatología general. La biopsia nos ayuda en muchas oportunidades. (9)

Tratamiento:

No hay un tratamiento satisfactorio para la Acantosis Nigricans. En todos los casos, investigaciones para descartar cáncer, deben ser efectuadas (1). Se trata la neoplasia causal. La administración de preparados de suprarrenal y de vitaminas y dieta adecuada, ayuda a mejorar los síntomas cutáneos.

ENFERMEDAD DE DARIER

Introducción:

Esta entidad fue primeramente descrita por Morrow en 1886, luego en 1889 la describió Darier en Francia como Psorospermosis folicular vegetante, por creer que los cuerpos redondos eran parásitos del grupo coccidiodes

psorospermoides. En el mismo año en Norte América es descrita por J. C. White, pero fue J. T. Bowen quien rechazó la naturaleza parasitaria, interpretándola como formaciones epiteliales anormales, hecho este, aceptado y muy bien estudiado por Darier, posteriormente. (12)

Definición:

Es un proceso familiar caracterizado clínicamente por unas lesiones en los folículos pilosos y en ocasiones por aparición de masas vegetantes. Todas estas lesiones muestran una especial predilección por las zonas seborreicas. (9)

Entre los sinónimos de la enfermedad tenemos: a) Disqueratosis folicular; b) Acné sebácea; c) Córnea hipertrófica de Lutz; d) Ictiosis sebácea. (11)

Etiología e incidencia:

En realidad se desconoce el origen de la enfermedad, se le considera como una Genodermatosis autosómica dominante, pero no son raros los casos aislados, por lo que la penetrancia debe ser escasa o con facilidad se presentan nuevas mutaciones.

Se observa en todas las razas y teóricamente ambos sexos son afectados por igual; sin embargo, la mayoría de los casos y sobre todo los más severos son reportados en hombres, la explicación a este hecho quizá sea por la mayor actividad de las glándulas sebáceas y su mayor disposición al sol. (7, 9, 12)

Por lo general, la enfermedad comienza en la infancia entre los 8 y 16 años o excepcionalmente antes, pero a

pesar de ser un trastorno esencialmente genético, a veces puede no manifestarse hasta la edad adulta e incluso en la vejez. Las lesiones elementales al comienzo se caracterizan por pápulas foliculares o perifoliculares firmes de pequeño diámetro, ligeramente rugosas, las cuales al aumentar de tamaño se obscurecen y se cubren de escamas y costras grasosas, marrones o grises, adherentes, las cuales al ser removidas dejan una depresión infundibuliforme característica (12). Se localizan principalmente en pliegues nasogenianos y mejillas, zonas temporales, frente, cuero cabelludo, partes medias del pecho, espalda, dorso de las manos, pliegues inguinales y región genital. Sin embargo, en otros enfermos pueden quedar afectadas regiones distintas de las seborreicas. En casos intensos llegan a concluir las escamocostras y se forman grandes placas verrugosas y mal olientes.

Lesiones vegetales, mal olientes, maceradas y ulcerantes, tienden a aparecer en zonas retroauriculares, ingles, axilas, genitales e interglúteos. Generalmente la lesión es simétrica y de diseminación amplia, pero puede haber inclusión unilateral. El cuero cabelludo es atacado precozmente y se recubre de una escamocostra aunque generalmente no hay alopecia, secundaria a la instalación de las lesiones. Al ver las escamocostras por su cara interna se observan prolongaciones que semejan estalactitas. En el dorso de las manos se observan lesiones papulosas planas que recuerdan verrugas de este tipo o la Acroqueratosis verruciformis, las palmas y las plantas presentan hiperqueratosis circunscritas. En las uñas se observa hiperqueratosis subungueal con engrosamiento, presencia de surgos longitudinales, las uñas se hacen quebradizas en su porción distal pudiendo separarse de su lecho. Los labios pueden ser costrosos, fisurados, dolorosos y superficialmente ulcerados. La lengua puede presentar aspecto velloso. Generalmente pequeñas pápulas blancas están presentes en la región gingival. Otras localizaciones como mucosas, esófago, faringe y tracto respiratoria han sido descritas, pero muy raramente.

Como manifestaciones subjetivas los síntomas más frecuentes son prurito que puede variar de intensidad. Se agrava principalmente en los meses de verano y esta puede comenzar después de una severa quemadura de sol. Presenta incomodidad, dolor, sangramiento fácil y olor ofensivo. Trastornos neuro-psíquicos de muy diversas índoles acompañan casi siempre a la enfermedad. (1, 7, 9, 12)

Histopatología:

Es patognomónica. Hay engrosamiento e irregularidad de la epidermis con invaginaciones y tapones córneos, acantosis y paraqueratosis así como hiperplasia de la capa basal. Lo más característico es lo siguiente: 1) hendiduras (lacunae), repletos de serosidad y a veces hemorrágicas en plena epidermis causadas por una acantólisis especial existente en esta enfermedad que da a la epidermis un aspecto discontinuo; 2) presencia de los llamados "corps ronds" y de "granos", células disqueratósicas que se hallan a diferentes niveles del cuerpo de Malpighi y en torno a las hendiduras. Son elementos mayores que las células epidérmicas normales con núcleo intensamente basófilo y citoplasma eosinófilo que se condensa en una membrana externa visible en forma de anillo. Sufren una queratinización precoz antes de llegar a la capa córnea (disqueratosis benigna). Los "granos" son de mucho menor tamaño, se parecen a células paraqueratósicas, excepto que su núcleo es algo mayor o algo más alargado o en grano de café, el citoplasma arrugado y se ven en la capa córnea; 3) el tercer elemento característico es la prolifera-

ción papilomatosa de la dermis papilar en el interior de las hendiduras formando los llamados "villi". En la dermis puede existir un infiltrado inflamatorio más o menos acusado. (9)

Evolución y pronóstico:

Esta enfermedad mejora en el invierno y empeora en verano, en la inmensa mayoría de los casos el estado general se mantiene en buenas condiciones, no así el estado psíquico. El pronóstico es bueno y la mayor parte de los pacientes pueden desempeñar una vida normal. (7, 12)

Diagnóstico:

El cuadro clínico es clásico por lo que su diagnóstico no es difícil. Se comprueba totalmente por medio de biopsia.

Diagnóstico diferencial:

Se debe diferenciar de la Acantosis Nigricans, Queratosis pilares, de la Queratosis seborreica, de la Leucoplasia y Liquen plano, del Pénfigo vegetante (1, 7, 12)

Tratamiento:

La vitamina "A" ha sido usada durante muchos años para aminorar el curso de la enfermedad. Varios grados de éxito se han experimentado y la dosis acostumbrada ha sido de 50 a 100,000 unidades diariamente. Recientemente 300,000 han sido usadas y encontradas más o menos efectivas. Otro esquema que se ha seguido es de... 100,000 diarias por dos meses, dejando dosis de mantenimiento de 25,000 diarias. La terapéutica con altas dosis es llevada a cabo durante más o menos tres meses y al obtener beneficios deben disminuirse para evitar síntomas de hipervitaminosis. (7, 9, 12)

Corticosteroides sistémicos producen una excelente respuesta pero la continuación de estos es necesaria para que exista mejoría. Las inyecciones de triamsinolona producen resultados buenos, sin embargo, la recurrencia después de establecido el tratamiento son frecuentes. Para las lesiones inflamadas los corticosteroides tópicos, en ungüento y en crema con urea o con ácido salicílico ayudan bastante. Fulton y sus asociados han usado crema de ácido de vitamina "A" con ácido retinoico al 0.1 % tópico con oclusión o sin ella y han obtenido aclaramiento por varios meses. (7)

El Methotrexate sistemáticamente no ayuda en el tratamiento de la enfermedad de Darier.

ENFERMEDAD DE PRINGLE

Sinónimos: Epiloia de Sherlock, Esclerosis tuberosa de Recklinghausen-Bourneville-Pringle, Esclerosis tuberosa, Bourneville-Pringle, y otros autores la denominan Adenomas sebáceos. (7, 9, 13)

Definición:

Es una afección hereditaria, que se transmite en la mayoría de los casos con carácter dominante y se caracteriza por la asociación de manifestaciones cutáneas, neuropsíquicas y viscerales, de aparición precoz (9). Esta enfermedad presenta la tríada de angiofibromas, epilepsia y retraso mental. (7, 13)

Etiología:

Es una enfermedad hereditaria, que tiene un patrón autosómico dominante. Un miembro de la familia puede tener un angiofibroma, mientras que otro puede tener epilepsia o alguna otra manifestación de la enfermedad.

Cuadro clínico:

a) Manifestaciones cutáneas: la única lesión cutánea presente en la temprana infancia es la mancha hipocrómica linear, en forma de hoja de fresno, de 1 a 3 cms. de tamaño, localizada en el tronco o en las extremidades. El examen de luz de Wood pone en evidencia la diferencia entre la lesión y la piel, norma que de otra forma es poco aparente en la piel blanca. Estas manchas se deben buscar en todos los niños que tienen convulsiones no relacionadas a la fiebre. Los angiofibromas aparecen después de varios años y se siguen extendiendo hasta la pubertad, estos se mantienen sin cambio por el resto de la vida. Son pequeñas neoformaciones de 1 a 10 mm, rosadas o amarillas, telangiectásicas con una superficie lisa brillante. Se distribuyen principalmente en los pliegues nasolabiales, mejillas y mentón (13), a estas neoformaciones se les denominan incorrectamente adenomas sebáceos, son de disposición simétrica y van aumentando en número. Las manchas café con leche han sido encontradas en un 50 % de ellos. A estas manchas se le han dado varios nombres, como veno despigmentado y vitiligo. Aunque estas lesiones no son vitiliginosas pero sí son máculas hipomelanóticas con menos melanina en los melanosomas. (7)

Es clásico distinguir según sean tumorcitos congestivos vascularizados o de elementos blanco-rosados fibrosos, que son la variedad roja de Pringle y la variedad fibrosa de Hallopeau-Leredde. Además pueden existir en el tronco nevus conjuntivos en placa, pardo amarillentos de varios centímetros de diámetro y de superficie que recuerda la piel de naranja, y también fibromas blandos, manchas acrómicas seudovitiligoideas, y los curiosos fibromas queratósicos periungueales en grano de mijo que reciben el nombre de Tumores de Koenen y que son patognomónicos de este síndrome.

b) Síndrome neuropsíquico: prácticamente constante, se caracteriza por crisis comiciales y retraso mental (9).

Casi el 100 % de los pacientes con esclerosis tuberosa con retraso mental tienen convulsiones, las cuales generalmente empiezan a los 5 años y por lo menos el 50 % de los pacientes sin retraso mental también tienen epilepsia.

Las convulsiones y el retraso mental están relacionados con hamartomas en el cerebro (7). La mayoría de los pacientes con el tiempo muestran EEG anormal y calcificaciones intracraneanas dentro del hamartoma (13) Von Recklinghausen describió presencia de proliferaciones de tejido glial, principalmente en el córtex, que denominó esclerosis tuberosa por la semejanza macroscópica de las lesiones con los tubérculos vegetantes.

c) Otras manifestaciones: con frecuencia se encuentran tumores gliales retinianos (facomas), tumores disgenéticos en riñón (hipernefromas, quistes, fibromas, angiolipomas), en corazón (rhabdomiomas, malformaciones viscerales y esqueléticas diversas). (7)

Histología:

Los tumores cutáneos están constituidos por un tejido conjuntivo denso, concéntricamente dispuesto alrededor de los anejos pilosebáceos que pueden ser hiperplásicos. Esta hiperplasia no justifica sin embargo, el término de adenoma sebáceo. Las lesiones cerebrales y retinianas se deben a una proliferación glial. Es característica la presencia de grandes células inmaduras de tipo embrionario en las lesiones cerebrales y cardíacas. (9)

Evolución y pronóstico:

Si el desarrollo mental es normal hasta la adolescencia el retraso mental subsecuente es raro. Considerando a todos los pacientes con manifestaciones antes de los 5 años, el pronóstico para la vida es pobre, aproximadamente un tercio mueren antes de los 10 años y otro tercio antes de los 25, generalmente por epilepsia o infección pero a veces por tumores cerebrales, insuficiencia cardíaca congestiva o fibrosis pulmonar.

Tratamiento:

No existe tratamiento alguno para esta enfermedad. Como método profiláctico en ciertos países nórdicos donde se practica la eugenesia se impide que estos pacientes puedan procrear, esterilizándolos. (13)

Algunos han obtenido mejores resultados por medio de la dermabrasión de las lesiones de la cara y luego un tratamiento con un cosmético, pero las lesiones siguen siendo problema para la terapia. (7)

EPIDERMOLISIS BULOSA

Introducción:

Es una enfermedad rara que se manifiesta en diferentes formas y por eso ha sido clasificada en diferentes tipos. Touraine la divide en simple y en tipo hiperplástica y la subdivide posteriormente con el tipo albopapuloïde de Pasini y el tipo polidisplástico.

La más reciente clasificación es la propuesta por Butterworth y Strean, quien las divide en simple, distrófica dominante, recesiva y tipo letal. Pero Lowe y colaboradores han encontrado que el tipo letal puede ser una variante del tipo distrófico recesivo y la dividen en simple, distrófica recesiva y tipos distróficos dominantes (7).

Sinonimia:

Epidermólisis bulosa. Acantosis bulosa. Epidermólisis bulosa hereditaria.

Definición:

Es una afección hereditaria poco común, caracterizada por la formación de vesículas o ampollas en relación con fricciones y los traumas.

Incidencia:

Ha sido descrita en la mayoría de las partes del mundo, afectando a todas las razas por igual.

Etiopatogenia:

La etiología de esta afección es desconocida. En lo que respecta al mecanismo de formación de las ampollas, estudios microscópicos y electromicroscópicos no han dado conclusiones definitivas. (12)

Epidermólisis Bulosa Simple:

Esta enfermedad se desarrolla en los primeros años de vida, con mayor frecuencia cuando el niño empieza a gatear y a caminar. Se caracteriza por desarrollo de formación de vesículas y bulas sobre las articulaciones de la mano, nudillos, rodillas, pies y otras regiones expuestas a traumas repetidos. El signo de Nikolsky es negativo. Pueden estar incluidas las mucosas ocasionalmente. El tiempo que transcurre entre la aparición de la ampolla y el traumatismo es variable, desde minutos hasta varias horas, pudiendo no aparecer si la intensidad de la injuria no es suficiente. Generalmente, la sensación de ardor o prurito preceden a la formación de las lesiones. La lesión elemental es una ampolla que puede variar de tamaño, tensas, claras, de 3 mm. a 2 cms. El contenido de las ampollas es normalmente claro o aún ligeramente hemorrágico en algunos casos. La mayoría de las lesiones curan rápidamente por regeneración, si son superficiales no dejan secuelas, pero profundas pueden dejar cicatrices finas, ligeramente pigmentadas.

La salud general del niño o adulto es normal, así como el pelo, las uñas y los dientes. Las ampollas son más frecuentes en temperatura caliente y menos severas en fría. (1, 7, 12, 13)

Histopatología e histoquímica:

Se encuentra una epidermis normal a excepción de células basales vacuolizadas. La separación ocurre a través de la membrana basal de la célula. La base PAS de la membrana es atribuida a los cambios encontrados en la dermis, en la cual los vasos sanguíneos capilares están dilatados y por eso hay ausencia de infiltración celular, las fibras elásticas son normales. Los ácidos mucopolisacáridos y ácidos fosfatasas son también normales.

Tratamiento:

Sólo el tratamiento sintomático está indicado, corticosteroides son de ayuda en casos severos, sin embargo, los antimaláricos y dihidroxiquin han sido encontrados que son inefectivos. Severin y Farber han recomendado crema de 0.2% de Acetenoide de Fluocinolona. Belisario, ha recomendado 2 gramos de citrato de sodio tres veces al día y ha encontrado que es de ayuda. (7)

Epidermólisis bulosa distrófica dominante:

Es una alteración autosómica dominante caracterizada por bulas sub-epidérmicas provocadas por traumatismo que cuando curan dejan cicatrices atróficas hiperpigmentadas o despigmentadas y quistes de milium. (13)

Las bulas aparecen sobre las superficies extensoras de las extremidades, siendo más pronunciadas sobre las articulaciones, los dedos de los nudillos, tobillos, las uñas pueden estar engrosadas, el signo de Nikolsky está presente y frecuentemente la acumulación de líquido de la bula puede ser movido varios centímetros fuera del sitio original. Los quistes epidermales (milias) están presentes

en los límites de los oídos o en las superficies dorsales de las manos, extensores de brazos y piernas. La mucosa está frecuentemente interesada, bulas, vesículas y erosiones son encontradas en la mucosa bucal, lengua, palatino, esófago y faringe. Se pueden encontrar contracciones en los surcos gingivolabiales, disfagias por invasión de la faringe. El escariamiento de la punta de la lengua es típico, usualmente la conjuntiva no está afectada, hay distrofia nasal, una alopesia parcial, ausencia de bello en el cuerpo, atrofia de los huesos de la falange. (1, 7)

La erupción recurrente bulosa de las manos y de los pies (enfermedad de Weber-Cockayne) se desarrolla en la infancia tardía o en la edad adulta, después de fricciones traumáticas intensas. Las ampollas con más frecuencia aparecen en los pies después de una marcha prolongada o en las manos después de traumatismos repetidos. Son generalmente de origen familiar. No se ha definido claramente a qué forma de epidermólisis pertenece. (7, 13)

Histopatología:

La epidermis es dura pero es parecida a la normal. Los cambios de la bula ocurren a nivel de la PAS positiva basal. Hay una dilatación de los vasos capilares, el colágeno está marcadamente aumentado, el ácido aspártico, el ácido gentámico y la serina están aumentados. La prolina y la valina están disminuidos.

Carcinogénesis

Esta forma distrófica puede predisponer al carcinoma de la piel en ambos tipos, basal y escamosa.

Tratamiento:

El tratamiento sintomático (7).

Epidermólisis bulosa distrófica recesiva:

Esta es la forma más severa de la entidad, apareciendo con el nacimiento o poco tiempo después. Las ampollas se forman al menor trauma o roce e incluso sin relación con estos, siendo su contenido generalmente hemorrágico, pudiendo aparecer además de las zonas de predilección en cualquier parte del cuerpo. Las cicatrices dejadas por estas ampollas muestran signos de atrofia, hipo o hiperpigmentación y millium, generalmente muy evidentes en codos, rodillas, etc. El ataque a las mucosas es severo. Se han encontrado varias complicaciones como enfisemas del mediastino, opacidades corneales, estenosis esofágica, carcinoma del esófago, presencia de retraso en el crecimiento y desarrollo complicado con anemia por deficiencia de hierro. Se ha encontrado acortamiento del tiempo de coagulación con un paradójico alargamiento del tiempo de retracción del coágulo después de la adición de heparina en vitro. (1, 12)

Histopatología:

La epidermis es normal y no se han encontrado cambios en la membrana basal celular. Las separaciones ocurren inmediata y claramente abajo de la membrana basal PAS positiva. Los vasos sanguíneos están dilatados, el colágeno está aumentado en la parte alta de la dermis y los tejidos elásticos están aumentados. Los mucopolisacáridos están aumentados en la dermis papilar. (12)

Epidermólisis bulosa letal:

Es una alteración autosómica recesiva caracterizada por la formación de bulas entre la membrana plasmática de la célula basal y la membrana basal. Generalmente se manifiesta al nacimiento con erosiones en las piernas o en otras partes, estas erosiones aparecen al menor contacto. Las ampollas se generalizan en pocos días y tienen poca tendencia a sanar. Ocasionalmente, aparecen granulomas vegetantes en los sitios de antiguas ampollas, pero no hay cicatrices ni quistes millium. Después de las primeras comidas el niño desarrolla erosiones en la mucosa oral. Se cree que la afección perioral respetando el borde del bermellón es diagnóstica. Generalmente mueren antes de los tres años de edad pero algunos pacientes han llegado a la edad adulta con cuidados extremos. (13)

Diagnóstico de las Epidermólisis:

El diagnóstico positivo se hace estableciendo la forma clínica de la entidad. La biopsia de piel nos confirma el diagnóstico.

Diagnóstico diferencial:

Con acrodermatitis enteropática, la incontinentia pigmenti y el impetigo ampolloso, porfiria cutánea, lupus eritematoso, dermatitis herpetiforme.

Pronóstico:

Es bastante favorable en la forma simple, sombrío en la forma distrófica sobre todo en la recesiva. La forma letalis conduce a la muerte en los primeros tres meses de vida generalmente.

Tratamiento:

Es evitar traumas, roces, así como prevenir infecciones secundarias. El uso de zapatos con la debida protección ha sido recomendado. Como tratamiento general se han usado la vitamina C y D2 a altas dosis, antimaláricos, antienzimáticos, vitamina E, así como antibióticos de amplio espectro e incluso esteroides. Extractos hormonales han sido utilizados por algunos autores. Operaciones de cirugía plástica se han realizado con pobres resultados.

ICTIOSIS

Introducción:

Usaremos la clasificación de Frost y Van Scott, los cuales proponen cuatro tipos: 1. Ictiosis vulgar. 2. Lamellar. 3. Hiperqueratosis epidermolítica. 4. Eritrodermia ictiosiforme. Aunque además de esta clasificación existen muchas más. (7)

Definición:

Son procesos en los que la piel adopta un aspecto parecido a la escama de pez, de serpiente o incluso de un saurio. (9)

1. Ictiosis vulgar:

Aparecen dos tipos: la Ictiosis autosómica dominante y la ligada al cromosoma x. (Al sexo).

Ictiosis autosómica dominante vulgaris:

Es la más común y leve de las Ictiosis. Es una distrofia cutánea o estado constitucional de la piel, familiar, hereditaria que representa un trastorno de la cornificación y se manifiesta por una intensa resequedad y descamación, generalizada o universal con trastornos funcionales de los anexos. Comienza en el primer año de la vida para persistir durante toda la existencia. (12)

Durante la infancia aparecen escamas finas que generalmente no afectan los pliegues de flexión (13). Las escamas son coalecentes más en las extremidades inferiores que en las superiores o en tronco. Las regiones de pliegues, glúteos y axilares no están generalmente incluidas ni las palmas de las manos ni las plantas de los pies.

El cuero cabelludo está incluido con unas escamas finas. Usualmente este tipo de Ictiosistosis empeora durante el invierno.

Es generalmente transmitida como una enfermedad dominante autosómica con penetrancia incompleta. El curso es más o menos favorable, con abatimiento de signos y síntomas por el tiempo de la edad adulta. Las manifestaciones pueden ser mínimas con xerosis presente. Histológicamente, muestra moderadamente un grado de hiperqueratosis y la capa granular no es prominente. La capa de células espinosas está normalmente con un grosor normal. La dermis muestra un infiltrado linfocítico perivascular.

Tratamiento:

No es satisfactorio hasta el momento. Sin embargo, el uso de emolientes ayuda. Diez por ciento de urea en una crema emoliente ha sido aún más eficaz que las cremas emolientes solas. El ácido de la vitamina "A" o ácido retinoico al 0.1 % de concentración en una crema emoliente o en un ungüento no ha sido tan efectivo para este tipo de Ictiosis.

Ictiosis ligada al cromosoma X:

Este tipo de Ictiosis vulgaris es de tipo recesivo. Wells y Jennings han encontrado que en este tipo las escamas son más grandes y prominentes en el cuello, en el cuero cabelludo, en la cara y oídos. Las flexuras del antecubital axilar y poplítea están severamente incluidas. No produce ningún mejoramiento de las lesiones. Afecta exclusivamente a los hombres (7), y los portadores de la enfermedad son las mujeres. Histológicamente, la epidermis es hipertrófica e hiperqueratósica. La capa de células granulares es conspicua o normal, puede ser de 3 a 4 células de grosor. La capa de células espinosas está ligeramente hiperplástica y poco o ningún cambio son vistos en la dermis. (7, 13)

.2. Ictiosis lamellar:

Está presente al nacimiento o un poco después de él. Se caracteriza por escamas grisáceo cafés de 5 a 15 mm. de longitud, a veces de forma cuadrilátera, libres en los bordes y adherentes en el centro. En los casos moderados sólo las flexuras antecubital y poplítea, cuello están incluidas. La hiperqueratosis moderada de las palmas y plantas están frecuentemente presentes. Los folículos en la mayor parte de los casos tienen una apariencia crateriforme. Ocurre ectropión en cerca de un tercio de los pacientes. (7)

Es autosómica recesiva, ambos padres son portadores y no muestran síntomas de la enfermedad. Estudios de clasificación han demostrado que esta Ictiosis tiene un tránsito celular rápido (debido a un aumento en la proliferación de las células epidérmicas) y que es la etiología más común del niño colodión.

Histólogicamente, hay marcada hiperqueratosis con capas de células granulares prominentes. La queratina está presente en los folículos y hay una infiltración perivascular moderada en la dermis superior.

La mayor parte de las previamente designadas tipos no bulosos se denominan actualmente Ictiosis lamellar. La Ictiosis bulosa congénita eritrodermia es ahora denominada hiperqueratosis epidermolítica.

Tratamiento:

La Ictiosis lamellar ha respondido bien al tratamiento con ácido de vitamina "A" al 0.1 % en crema, y según Fros y Weinstin el mejoramiento se observa en la tercera semana de tratamiento (7).

Collodion baby (feto colodión)

Es un raro desorden congénito en el cual el niño al nacer está completamente cubierto de una capa de parches como membrana de Collodion, brillante y translúcida. A veces existe inmovilidad de los miembros y ectropión. En las primeras 24 horas de este proceso hay una fisuración, un proceso que denominamos descamación y comienza con grandes láminas queratósicas como moldes coincidiendo con un rápido mejoramiento. La mayor parte tienen una inclusión generalizada. En algunos pacientes sólo el tronco está

incluido, mientras que en otros sólo las extremidades están involucradas. Al descamar la piel adopta finalmente el aspecto de otras modalidades de Ictiosis congénita. Por tanto, la película colodionada de la piel no indica necesariamente que el enfermo tenga que sufrir una Ictiosis congénita. (7, 9)

El feto de Harlequín

Es un caso más severo de un desorden del feto colodión que afecta la piel en el útero y causa engrosamiento, cornificación en forma de plato y que cubre enteramente las superficies afectadas. Generalmente está desde el nacimiento y la muerte temprana ocurre un poco después.

Ictiosis lamellar circunflexa:

Es una variedad en la cual parches policíclicos están presentes en la cara y en el cuero cabelludo, en mayor parte de los casos hay eritema difuso moderado y una ligera descamación que parece a la dermatitis seborreica. En el tronco y en las extremidades está esparcido una erupción serpiginosa policíclica, caracterizada por cambios definidos constantemente, que día a día se aclaran en las partes previamente incluidas y se desarrollan nuevas lesiones circinadas. En cerca de una semana las lesiones incluyen un diámetro más grande no dejando atrofia y despigmentación.

Esta es una enfermedad autosómica recesiva. Las lesiones se aclaran casi completamente durante el tiempo de verano y hay una pequeña o ninguna molestia. El examen histológico muestra un sobresaliente engrosamiento en la capa córnea con paraqueratosis y acantosis. La capa granular está engrosada y disqueratósica y en el corium hay

moderada dilatación vascular e infiltración de células redondas.

Tratamiento:

Ha sido crema de vitamina "A" ácida al 0.1%. Debe ser tratado tópicamente. Se cree que los corticosteroides oralmente producen una remisión completa conforme el tratamiento sea continuado.

3. Hiperqueratosis epidermolítica:

Está presente en el nacimiento, la piel está engrosada, formando escamas, y poco tiempo después del nacimiento las escamas abandonan una superficie y forman escamas de nuevo. Estas son grisáceas, cafés, verruciformes, prominentes, especialmente incluyendo las flexuras y las áreas intertriginosas.

En los casos más floridos donde hay lesiones diferentes que con otras formas de Ictiosis pueden hacer una apariencia intermitentes de hulas en lesiones de flexuras solamente o inclusión generalizada o localizada de lesiones verrucosas lineales (Ictiosis hystrix), es decir que es un proceso que cursan con hiperqueratosis extensas y de gran intensidad.

Histología:

La hiperqueratosis es marcada, el edema intracelular resulta en lisis de las células epidérmicas que producen unos tipos de epidermólisis. La capa granular está marcadamente engrosada y contiene infiltrado granular coalecente.

Tratamiento:

La aplicación local del 0.1% de ácido retinoico en crema fresca ha sido usado con éxito. Frost y Van Scott obtuvieron buenos resultados con el tratamiento de la bula con penicilina. Una solución acuosa al 10% de glicerina y 3% de ácido láctico ha sido efectivo cuando es aplicado en la superficie de piel húmeda. También un baño de sal al 3% seguido por una inducción de sal al 10% en lanolina ha sido efectiva en algunos casos.

4. Eritrodermia ictiosiforme:

Cullen y sus asociados han descrito que esta entidad se presenta desde el nacimiento y se caracteriza por escamas eritrodérmicas, hipoplasia y aplasia de la estructura ósea y el cerebro, sobre todo el mismo lado. Ellos sugirieron un efecto teratogénico. Esta entidad posiblemente pertenece a la categoría de la eritrodermia psoriásica. (7)

ALBINISMO

Definición:

Es una ausencia congénita de pigmento en la piel, pelo y ojos. (7)

Clasificación:

1. Albinismo universal u óculo-cutáneo. 2. Albinismo ocular. 3. Albinoidismo. 4. Albinismo parcial.

Etiología e incidencia:

La enfermedad es transmitida como una transmisión recesiva, donde la consanguinidad juega un importante papel. La incidencia es elevada en ciertas regiones, sobre todo en determinadas tribus indias, como los indios de las islas de San Blas y en la cercanía de la costa atlántica en Colombia, donde la frecuencia de albinismo es más o menos de 1 en 100, a estos indios se les llama ojos de luna, o niños luna, debido a que por presentar fotofobia prefieren andar fuera de su casa sólo en la noche. (7)

Cuadro clínico:

1. Albinismo universal óculo cutáneo: desde el nacimiento falta por completo el pigmento de la piel, pelos y ojos. La piel tiene una tonalidad lechosa y el cabello y vello son blancos o de tonalidad amarillento pajiza y en los negros albinos un color rojizo; los vasos superficiales se transparentan y hay sequedad de la piel por oligohidrosis y menor secreción de sebo. Hay en algunos exceso de lanugo en la cara, tronco y miembros.

   Los pacientes no toleran la exposición al sol, con facilidad presentan eritemas y ampollas, y sufren intensa degeneración actínica de las partes expuestas con formación de queratosis, telangiectasias y degeneraciones epiteliomatosas. Algún albino tiene pecas y pigmentaciones irregulares en pequeñas manchas y los nevus pueden ser pigmentados o acrómicos. Estos enfermos desarrollan con facilidad melanomas pigmentados o no. Los trastornos oculares son importantes. Hay ausencia de pigmento con iris transparente de color claro grisáceo y pupila roja en la infancia y gris azulado y pupila negra en la edad adulta. El fondo de ojo es rojo-anaranjado. Falta el pigmento normal de la esclerótica, úvea y retina y la acuidad visual es muchas veces sub-noramal. Con frecuencia hay ambliopía y escotomas centrales que provocan nistagmus horizontal. El iris es muchas veces hipoplásico y hay hipoplasia o aplasia de la fóvea central. Se presenta fotofobia y blefaroconjuntivitis y pueden existir malformaciones de los párpados, astigmatismo o miopía y trastornos de visión de los colores. En vista de haber ausencia de protección del pigmento en estos individuos, sufren constantemente quemaduras y están predispuestos de padecer de queilitis actínica, dermatitis actínica, queratosis actínica y carcinomas epidermoides, imbecilidad o idiotez en los pacientes o en sus familiares es el más importante defecto asociado con el albinismo. (1, 7, 9)

Fisiología:

Hay una ausencia genética controlada de la enzima Tirosinasa esencial, para la oxidación de Tirosina a dihydrosifelanina (dopa) en la síntesis de melanina. Los melanocitos son activos pero la melanina no se deposita sobre los premelanosomas. (7)

Histología:

Sólo se observan restos de pigmento en úvea, retina, en algún nevus y en manchas pigmentarias aisladas.

Pronóstico:

El promedio de vida es más bajo que lo normal por la posible instalación de neoplasia y la susceptibilidad a las infecciones.

Tratamiento:

Medidas antiactínicas habituales y tratar precozmente las precancerosis y neoformaciones.

2. Albinismo ocular: es un tipo de hipopigmentación congénita de localización primordialmente oftamológico, con los síntomas descritos al tratar del albinismo universal.

3. Albinoidismo: es una modalidad incompleta de albinismo universal. La piel es algo más oscura que la de los albinos completos, el pelo más áspero, la iris son azules pero no hay fotofobia o nistagmus y el color se va oscureciendo a medida que envejece el individuo.

4. Albinismo parcial: son ausencias parciales de pigmento en zonas circunscritas de la piel o del cabello, comprende los siguientes síndromes:

   a) Mechón blanco frontal. Poliosis circunscrita de una porción de cabello situado en la parte media de la región frontal, acompañada a veces de hipopigmentación del tercio interno de las cejas y mancha blanca de la frente y dorso de nariz. Se transmite por herencia autosómica dominante irregular.
   b) Mechón blanco occipital. Transmitida en forma recesiva. Tiene las mismas características.
   c) Negros píos. Hay en el cabello un mechón triangular frontal o bilateral simétrico. En la frente y cara, la acromía adopta una disposición central extendiéndose por el tercio intenso de cejas, raíz nasal y centro del mentón. En el tronco afecta

igualmente la línea central de pecho y espalda y en las extremidades hay manchas blancas sólo en antebrazos y piernas.
   d) La discromía en manchas (Touraine y Bour) muestra una línea hipopigmentada central y numerosas manchas hipo e hiperpigmentadas de distribución irregular. (7)

FOTO No. 1
Neurofibromatosis

FOTO No. 2
Acantosis Nigrincans

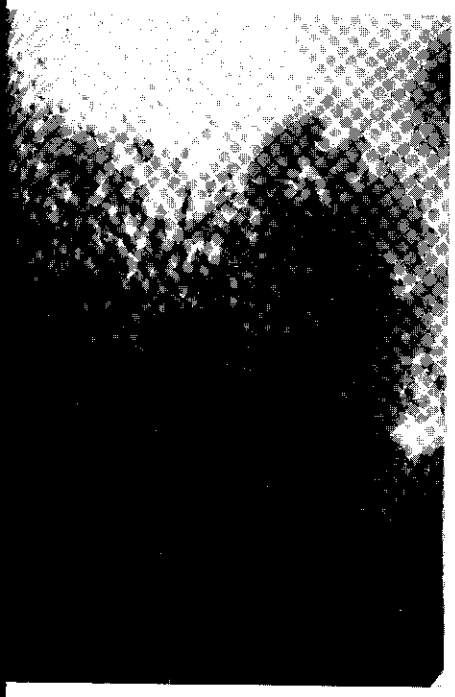

FOTO No. 3
Enfermedad de Darier

FOTO No. 4
Enfermedad de Pringle

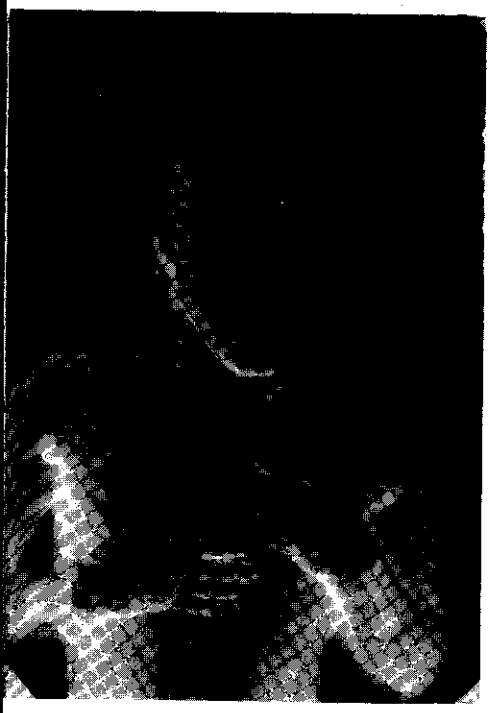

FOTO No. 5
Epidermolisis Bulosa

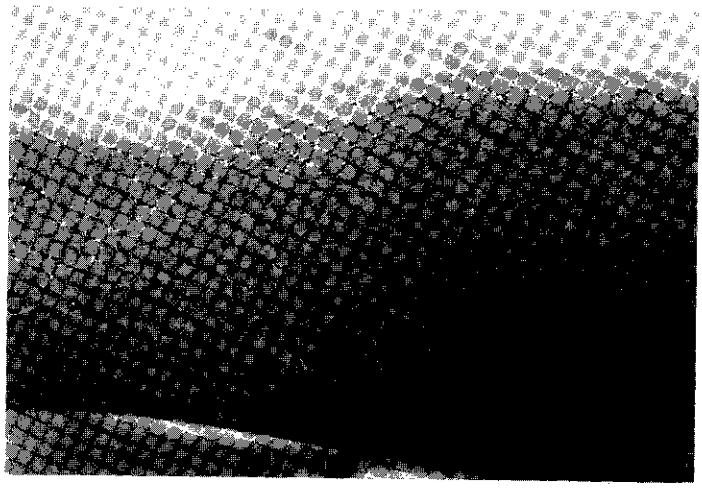

FOTO No. 6
Ictiosis Vulgar

VI. RESUMEN, CONCLUSIONES Y RECOMENDACIONES

RESUMEN

Este es un resumen de los puntos básicos expuestos en los capítulos anteriores.

Al principio se indican trabajos con respecto a la Genodermatosis que han sido publicados en el país hasta donde nos fue posible tener conocimiento de su existencia, suponiendo que pueden haber otras publicaciones que escaparon de nuestra búsqueda de datos. Posteriormente se expusieron conceptos generales de herencia y genética poniendo ejemplos de casos que frecuentemente se pueden encontrar.

Luego se presenta una estadística de 3115 pacientes vistos en el Departamento de Dermatología de Hombres del Hospital General "San Juan de Dios", entre los cuales se encontraron 18 casos de Genodermatosis correspondiendo a los siguientes cuadros:

Enfermedad	No. de casos
Neurofibromatosis	7
Acantosis Nigricans	3
Enfermedad de Darier	2
Enfermedad de Pringle	2
Epidermólisis Bulbosa	2
Ictiosis	1
Albinismo	1

Se tabulan los pacientes por edad, sexo y porcentaje.

Las enfermedades se tabularon en particular por frecuencia, edad, sexo, tiempo de evolución hasta la primera consulta, motivo de consulta, estado civil, topografía, morfología, antecedentes hereditarios y biopsia.

Para obtener estos datos se revisaron el Archivo del Departamento de Dermatología y el Archivo Clínico del Hospital General. Posteriormente se presentan láminas histológicas y fotos clínicas.

Se hizo una revisión bibliográfica de las distintas afecciones encontradas, siguiendo el orden de su frecuencia.

CONCLUSIONES

1) Las Genodermatosis son enfermedades hereditarias que obedecen a la presencia de un gene dominante o recesivo que se encuentra presente en el individuo.

2) La Genodermatosis son afecciones poco conocidas dentro de nuestro medio por lo que se debe mantener en mente la posibilidad de una afección hereditaria cuando nos encontramos ante una enfermedad dermatológica, cuya etiología se escapa a los conocimientos corrientes.

3) El conocimiento de las características de las enfermedades hereditarias nos permiten un diagnóstico positivo y diferencial.

4) Son enfermedades que no se hacen siempre manifiestas al nacimiento del individuo sino que pueden presentarse en cualquier etapa de la vida.

5) Desde el punto de vista pronóstico, mencionamos que las enfermedades heredadas en dominancia permiten generalmente una vida normal no así las recesivas que tienen un pronóstico más sombrío, si no fatal.

6) La terapéutica de la Genodermatosis por lo general únicamente nos dan resultados parciales.

7) Son de gran importancia los conceptos con respecto a la profilaxia que se deben tener en relación a las uniones matrimoniales consanguíneas, acción de irradiaciones innecesarias y administración de ciertas drogas.

8) Los estudios efectuados en los pacientes reportados han sido muy escuetos posiblemente por el medio tan limitado.

9) La Genodermatosis más frecuentemente encontrada es la neurofibromatosis: siete casos (38.9 % en relación al número de ellas vistas). Aunque existe la posibilidad de que sea la más frecuente por ser la más fácil identificable. Mientras que las otras bien pueden haber pasado desapercibidas. Siguiéndole en orden de frecuencia Acantosis Nigricans 16.7%, Enfermedad de Darier 11.1 %, Enfermedad de Pringle 11.1 %.

10) El porcentaje de Genodermatosis fue más frecuente en el sexo masculino 94.4 %, y en la edad de 10 a 14 años: cuatro casos (22.2 %). En total se encontraron 18 genodermatosis en 3115 pacientes, lo que indica que es poco frecuente, siendo el 0.58% de los casos vistos.

RECOMENDACIONES

1) Incrementar más el estudio e investigación sobre este tema, con el propósito de que el médico en general esté más enterado sobre estas enfermedades.

2) Pensar en la posibilidad de una afección hereditaria, cuando nos encontramos ante una enfermedad dermatológica, cuya etiología se escapa a los conocimientos corrientes a pesar de que el paciente tenga una edad adulta.

3) Que el estar ante una enfermedad dermatológica el médico no se concrete únicamente al problema de la piel sino que piense que puede haber asociado un problema de tejido u órganos internos.

4) Ayudar psicológicamente a los pacientes por todos los medios posibles con el fin que comprenda que muchos de estos enfermos pueden llevar una vida bastante normal.

5) Abolir las uniones matrimoniales consanguíneas con el fin de evitar problemas genéticos posteriores.

6) Tratar de evitar las radiaciones y administración de drogas en aquellos pacientes que verdaderamente no lo necesiten porque puede haber alteración de genes produciendo mutaciones en generaciones venideras.

VII. BIBLIOGRAFIA

1) Butterworth, Thomas and Strean, Lyon. Genodermatology clinical. Baltimore, The Williams & Wilkins, 1962. 221 p.

2) Cantú Garza, José María. Genodermatología. Anuario de Actualización en Medicina. Fascículo 7: Dermatología. México, I.M.S.S., 1971. pp. 29-46.

3) Cecil-Loeb. Tratado de medicina interna. 12 ed. W. B. Saunders, Philadelphia, 1967. 1856 p.

4) Close De León, Jorge. Cutis hiperelástico. Guatemala Pediátrica. 6 (3-4): 76-78, Sept. 1968.

5) Chávez, Gustavo. Un caso de Enfermedad de Recklinghaussen. Dermatología, Revista Mexicana 14 (2): 127-129, Abril 1970.

6) Cordero, Fernando. Manual de Dermatología. Guatemala, Tipografía Nacional, 1972. 326p.

7) Domonkos, Anthony. Clinical dermatology. 6 ed. Philadelphia, W.B. Saunders, 1971. 1027 p.

8) García Valdez, Arturo. Acantosis nigricans. Revista del Colegio Médico de Guatemala, 17(2):60-65, Junio 1966.

9) Gay Prieto, José. Dermatología. 7 ed. Barcelona, Científico-Médica, 1971. 984 p.

10) Gracián, Manuel. Enfermedad de Ehlers Danlos. Dermatología, Revista Mexicana 12(1):11-19, Abril

1968.

11) Letona G., José María. Contribución al estudio de la genodermatosis en Guatemala. Tesis (Médico y cirujano). Guatemala. Universidad de San Carlos, Facultad de Ciencias Médicas, 1969. 71 p.

12) Obadia Serfaty, Jacobo. Contribución al estudio de la genodermatosis en Venezuela. Tesis (Doctor en Ciencias y Letras). Caracas, Universidad Central de Venezuela, 1964. 187 p.

13) Pristowsky D., Stephen. Genodermatología pediátrica. Dermatología, Revista Mexicana 18(1):39-55, Abril 1974.

14) Robbins L., Stanley. Tratado de patología. 3 ed. Philadelphia: Editorial Interamericana S.A., 1968. 1332 p.

15) Vender Ploeg, Parl. Angiokeratoma corporis diffusum (Fabry). Dermatología, Revista Mexicana 15 (3):136-141, Diciembre 1971.

16) Velasco, Néstor. Neurofibromatosis múltiple o Enfermedad de Von Recklinghausen. Dermatología, Revista Mexicana 15(3):155-173. Diciembre 1971.

(f) Br. Manuel Haroldo Soto S.

(f) Eduardo Silva M.
Asesor

(f) Dr. Arturo García Valdez
Revisor

(f) Dr. Julio De León Méndez
Director de Fase III

(f) Dr. Mariano Guerrero Rojas S.
Secretario Gral.

Vo. Bo.

(f) Dr. Carlos Armando Soto G.
Decano.