63

R

UNIVERSIDAD DE SAN CARLOS DE GUATEMALA
FACULTAD DE CIENCIAS MEDICAS

"OSTEOMIELITIS ESTAFILOCOCCICA"

CLARA LUZ VICTORIA VILLEDA

Guatemala, Agosto de 1975.

PLAN DE TESIS

I. INTRODUCCION

II. MATERIAL Y METODOS

III. RESULTADOS

a. Pacientes
b. Origen y localización
c. Tratamiento antibiótico profiláctico
d. Tratamiento antibiótico inicial
e. Diagnóstico:

— Laboratorio
— Estudios radiográficos

f. Cirugía para corregir el proceso infeccioso
Uso de irrigación-succión cerrada
g. Tratamiento antibiótico definitivo
h. Complicaciones
i. Número de ingresos

IV. DISCUSION

V. CONCLUSIONES

VI. REFERENCIAS

INTRODUCCION

A pesar del advenimiento de los antibióticos y los avances de la cirugía, la osteomielitis sigue siendo causa de déficit económico para los pacientes afectados y los hospitales. La forma crónica se observa con frecuencia en nuestros hospitales nacionales y se caracteriza por incapacidad prolongada. Esta tiende a agudizarse con múltiples recurrencias, redundando en la economía y disponibilidad de camas de los hospitales, al aumentar el número de ingresos por paciente.

La osteomielitis tradicionalmente se considera dentro del campo del cirujano ortopedista. Sin embargo, manifestaciones clínicas variadas, ya sean por enfermedades asociadas y predisponentes, presencia de otros focos infecciosos fuera del sistema osteoarticular y particularmente el enfoque microbiológico específico, hacen que esta enfermedad sea objeto de atención del internista o el pediatra.

La osteomielitis es un absceso del hueso causado por organismos piógenos. Se le divide en aguda y crónica de acuerdo al tiempo de evolución; nosotros consideramos crónicas aquéllas que presentaron más de 4 semanas de evolución.

Las bacterias pueden alcanzar el hueso y la articulación por una de 3 vías: 1) por implantación directa debida a una herida; 2) por extensión de un foco de infección adyacente en tejidos blandos; 3) por vía hematógena. Aunque el último es el tipo más temido de osteomielitis, las 3 formas de infección son igualmente frecuentes (1). Esta afirmación fue negada por Waldvogel y col. (2) en estudios que demuestran que la incidencia de la osteomielitis, según su origen, ha cambiado en los últimos años. Parece ser que hay aumento del número de casos de origen no hematógeno. El aumento de trauma óseo, usualmente con fractura expuesta, o por la cirugía correctora con infección sobreagregada, son las razones más importantes para estos cambios. Asimismo, el auge alcanzado por la cirugía ósea reconstructiva ha conducido a la identificación de infecciones de

características especiales con nuevos tipos de osteomielitis.

La disminución de la infección osteoarticular de origen hematógeno probablemente se deba al uso temprano de antibióticos en infecciones generalizadas o localizadas y que podrían alcanzar el hueso (2).

Calandruccio (3) reportó en 1963 que el **Staphylococcus aureus** era el agente etiológico más frecuente de osteomielitis en general. Shandling (4), en la década de los cincuenta, reportó una incidencia del 80-90o/o. Waldvogel y **col.** (2) reportaron una incidencia de 50-60o/o correspondinete a la década de los sesenta. Estos mismos autores notaron aumento de infecciones por organismo Gram negativos. Probablemente esto se deba al aumento de osteomielitis secundaria a implantación directa. Así también, el uso de antibióticos profilácticos en trauma óseo y en cirugía reconstructiva, han sido incriminados en el cambio de la etiología microbiológica (9). El advenimiento de la era antibiótica con sulfanomidas y penicilinas produjo una disminución en la mortalidad y morbilidad de infecciones osteoarticulares (5). La disponibilidad de gran número de antibióticos ha mejorado los resultados del tratamiento de osteomielitis aguda. Sin embargo, las opiniones son muy variables en relación a la duración del tratamiento con antimicrobianos y la necesidad de efectuar intervención quirúrgica temprana.

En años recientes se han observado resultados poco satisfactorios debido en parte al aumento de organismos resistentes a penicilina y a retraso en la intervención quirúrgica (6). La duración de la antibiótico-terapia en estas infecciones aún no está complementae definida. La extensión del tratamiento dependerá de varios factores, incluyendo el tamaño del área involucrada (2). Koening (7) insiste en que se obtienen resultados más satisfactorios al: 1) iniciar antibióticos inmediatamente; 2) efectuar drenaje quirúrgico de abscesos y/o empiemas; 3) instituir terapia prolongada por varias semanas. Mann (8) atribuye la progresión de la enfermedad de aguda a crónica al uso inicial de "antibióticos equivocados". Es probable que muchos casos de

osteomielitis crónica, a menudo asociados con la aparición de organismos antibiótico-resistentes, son debidos a terapia antibiótica inadecuada y retraso en el inicio del tratamiento.

El objetivo de este trabajo de tesis es analizar algunos casos de infección osteoarticular producida exclusivamente por **Staphylococcus aureus** y que han sido seguidos por consulta externa en forma periódica bajo tratamiento antibiótico prolongado. Usualmente, después de tratamiento quirúrgico del área afectada (drenaje, fistulectomía, secuestrectomía, etc.).

MATERIAL Y METODOS

De enero 1972 a junio 1975 se observó, en forma prospectiva, a pacientes con diagnóstico de osteomielitis. En 31 casos se diagnosticó infección osteoarticular debida a **Staphylococcus aureus.** De estos, 21 han sido internados en el Hospital Roosevelt y 10 son pacientes privados quienes están bajo la supervisión de un solo médico tratante. Todos los pacientes han estado hospitalizados en alguna etapa de su enfermedad y han tenido controles médicos periódicos a través de la Clínica de Osteomielitis del Hospital Roosevelt o en forma privada.

Se analizaron los siguientes parámetros: sexo, edad, origen y localización del proceso infeccioso, tratamiento inicial o profiláctico, cirugía reconstructiva, tiempo de evolución de la osteomielitis y tiempo entre el ingreso y la aparición de la infección en los casos de trauma óseo, cirugía resolutiva para el proceso infeccioso, uso de antibióticos y soluciones para irrigación local, cultivo de secreciones y hemocultivos, susceptibilidad a los antibióticos **in vitro,** velocidad de eritrosedimentación, estudios radiográficos, tratamiento antibiótico definitivo, complicaciones y número de ingresos hospitalarios.

Según el origen, la osteomielitis se clasifica en endógena y exógena. Aquí consideramos las osteomielitis hematógenas dentro de las endónas y las traumáticas y postquirúrgicas dentro de las exógenas. Nuestros grupos comprenden: **hematógena,** cuyo origen es un foco de infección distante, habiendo casos en los que no se demuestra el mismo; **traumáticas,** las causadas por fractura expuesta a inoculación directa y las **postquirúrgicas,** ya fuesen por cirugía reconstructiva de traumatismo cerrado o abierto, o por corrección de algún proceso degenerativo.

Se consideró como fractura expuesta aquélla con herida de piel que llega hasta el hueso.

RESULTADOS

1. Pacientes

a) Sexo:

De los casos estudiados, el 58o/o (18) pertenece al sexo masculino y el 42o/o (13) al femenino.

b) Edad:

En el grupo de osteomielitis de origen hematógeno se presentaron más casos en la edad comprendida del nacimiento a los 20 años; en las traumáticas se encontró distribuida en los extremos de la vida y en las postquirúrgicas se presentó sin mayores diferencias entre los 11 y 40 años. Ver Tabla 1.

TABLA 1.
DISTRIBUCION POR EDADES SEGUN ORIGEN DEL PROCESO INFECCIOSO

EDAD	Hematógena	Traumática	POST- Quirúrgica	Total
0 - 10	8	—	3	11
11 - 20	8	2	2	12
21 - 30	—	—	1	1
31 - 40	1	—	3	4
41 - 50	—	—	—	—
51 - 60	—	—	—	—
61 - 70	1	2	—	3
TOTAL	18	4	9	31

2. Origen

a) Localización:

Los huesos más afectados fueron el fémur, la tibia y la cadera, siendo el lado izquierdo el más afectado: Ver Tabla 2.

En el grupo de osteomielitis hematógena hubo 4 casos de fractura cerrada que no requirieron tratamiento quirúrgico abierto ni anestesia local y que posteriormente presentaron evidencia de infección a nivel del sitio (hematoma) de fractura.

TABLA 2

DISTRIBUCION DE LA LOCALIZACION DEL PROCESO INFECCIOSO

HUESOS AFECTADO	Hematógenas		Traumáticas		POST-Quirúrgicas		Total de Casos
	Izq.	Der.	Izq.	Der.	Izq.	Der.	
FEMUR	4	3	–	–	2	1	10
TIBIA	5	–	–	–	–	–	5
CADERA	2	1	–	–	–	–	3
RADIO	1	–	–	–	1	–	2
PERONE	–	–	2	–	–	–	2
ACROMIOCLA	–	–	1	–	–	1	2
CUBITO	–	–	–	–	–	1	1
CLAVICULA	–	–	–	–	–	1	1
CALCANEO	1	–	–	–	–	–	1
TIBIA-PERONE	–	–	1	–	–	–	1
TIBIA-FEMUR	1	–	–	–	–	–	1
CUBITO-RADIO	–	–	–	–	–	1	1
VERTEBAL	–	–	–	–	1	–	–
	14	4	4	–	3	5	31

b) Cirugía reconstructiva:

El grupo de pacientes con osteomielitis postquirúrgica está formado por: 4 casos de reducción abierta y fijación interna con clavos intramedulares; 4 casos de osteosíntesis con clavos de Steimann y 1 caso de hemilaminectomía parcial.

3. TRATAMIENTO ANTIBIOTICO PROFILACTICO

Hubo 6 pacientes con osteomielitis postquirúrgica a quienes se les administraron antibióticos a su ingreso al hospital o después de la intervención quirúrgica como profilaxia para la infección. A pesar de ello, todos desarrollaron infección localizada en el área operatoria, variando el tiempo de aparición

desde 2 semanas a 1 mes. Los antibióticos administrados fueron ampicilina, penicilina G cristalina y procaína, cotrimoxazol y kanamicina.

En el grupo hematógeno hubo 3 pacientes con fractura cerrada y que recibieron tratamiento antibiótico profiláctico (ampicilina y penicilina procaína) por el traumatismo cerrado. Ellos también presentaron evidencia de infección a nivel del sitio de fractura en un período de tiempo que varió de 2 semanas a 8 meses.

4. TRATAMIENTO ANTIBIOTICO INICIAL

En el grupo de osteomielitis hematógena hablamos de antibióticoterapia inicial no adecuada y no de profiláctica, ya que los pacientes al inicio consultaron por procesos infecciosos ya establecidos. Hubo 11 pacientes que recibieron penicilina G cristalina y procaína, lincomicina, ampicilina, estreptomicina, cloranfenicol, cotrimoxazol o clindamicina como tratamiento inicial, a pesar de lo cual se desarrolló osteomielitis. El período de tiempo en que se estableció fue un promedio de 1 mes, oscilando de 2 semanas a 3 años.

5. DIAGNOSTICO

a. LABORATORIO

— Bacteriología:

En todos los pacientes se efectuó cultivo del material obtenido por aspiración directa o en la intervención quirúrgica, aislándose en todos **Staphylococcus aureus.** Además, se efectuó susceptibilidad a los antibióticos **in vitro** en 18 cepas, de las cuales 16 (88o/o) fueron resistentes a la penicilina G y únicamente 2 (12o/o) fueron susceptibles a la misma. La susceptibilidad del **Staphylococcus aureus** fue uniforme para las penicilinas semisintéticas beta lactamasa resistentes y para la lincomicina y eritromicina.

Hemocultivos. Se efectuó hemocultivo únicamente a 9 pacientes, en 4 fue positivo. Un

paciente del grupo de osteomielitis hematógena tuvo 3 hemocultivos positivos.

— **Velocidad de eritrosedimentación:**

En todos los casos se efectuó velocidad de eritrosedimentación, observando que todos los pacientes la presentaron elevada sin estar relacionada con la fase de la enfermedad.

b) ESTUDIOS RADIOGRAFICOS:

En la mayoría de los pacientes no se detectaron cambios radiográficos en el área afectada al inicio del proceso infeccioso. Sin embargo, posteriormente en 12 pacinetes se observaron cambios típicos de osteomielitis que comprendían edema y gas en tejidos blandos adyacentes al proceso infeccioso, irregularidad de la corteza y desmineralización, periostitis incipiente y lesiones osteolíticas, destrucción extensa de la corteza con múltiples defectos y fraccionamientos. El paciente con osteomielitis vertebral al inicio presentó cambios sugestivos de artritis séptica con colapso total del espacio intervertebral y lisis de los bordes de las vértebras sin desmineralización secundaria. En 3 pacientes con artritis séptica de la cadera se observó dilatación de la cápsula articular con sinovitis severa, osteomielitis del tercio superior del fémur y lujación de la cadera.

En los casos recurrentes, el diagnóstico fue clínicamente evidente, pero los estudios radiográficos fueron de gran ayuda para determinar la extensión de la lesión. Esto se demuestra en los cuatro fistulogramas que se efectuaron, en los que se observó extensión más amplia que en estudios corrientes: penetración del medio de contraste al hueso en fístulas osteocutáneas, irregularidad de la corteza y penetración del medio bajo el periostio.

En la osteomielitis crónica severa se observaron secuestros óseos, elevación perióstica con extensa formación subperióstica de nuevo hueso.



1. Paciente femenino, 21 años, con fractura conminuta del fémur izquierdo a quien se le practicó fijación interna con clavo intramedular de Kuntscher.

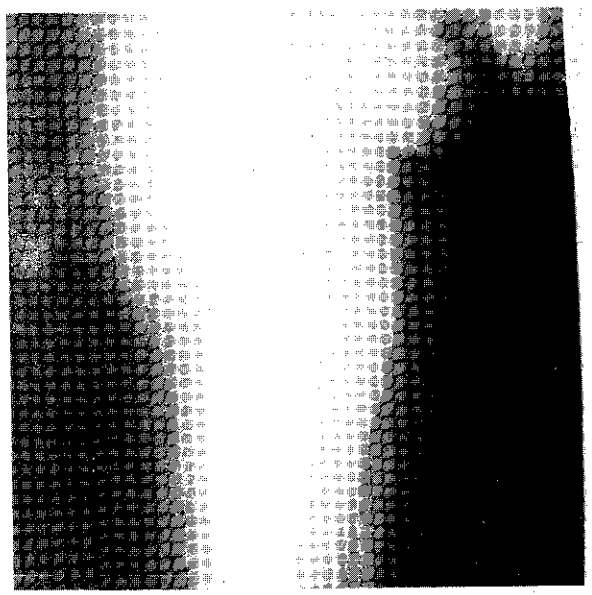

2. La misma paciente con osteomielitis del fémur izquierdo, después de retirarle el material de osteosíntesis.



3. Paciente femenino, 11 años, con lupus eritematoso sistémico, que desarrolló osteomielitis hematógena de la cabeza femoral izquierda. Fistulograma que muestra la extensión de la lesión.

4. La misma paciente mostrando extensión del proceso infeccioso a los huesos de la cadera.



5. Paciente femenino, 64 años, con osteomielitis hematógena secundaria a fractura cerrada del tercio distal del fémur izquierdo. Fistulograma que muestra extensión del proceso infeccioso.

6. La misma paciente después de haberle efectuado legrado óseo y fistulectomía.



7. Paciente masculino, 24 años, con osteomielitis hematógena secundaria a traumatismo en tibia derecha.



8. Paciente masculino, 8 años, con osteomielitis hematógena secundaria a fractura cerrada de tibia izquierda.

Hubo 1 caso de osteomielitis hematógena del radio izquierdo en quien inicial y erróneamente se hizo diagnóstico radiológico de tumor de Ewing.

6. A. CIRUGIA PARA CORREGIR EL PROCESO INFECCIOSO

Los procedimientos quirúrgicos que se efectuaron para corregir el proceso infeccioso o sus complicaciones fueron drenaje de abscesos, secuestrectomías, legrados óseos, fistulectomías, fasciotomías, lavados y debridamientos, extracciones de material de osteosíntesis utilizados en cirugía reconstructiva y otros (biopsia excisión, peronectomía). En todal se efectuaron 63 procedimientos, de los cuales 36 (57o/o) correspondieron al grupo de osteomielitis hematógena (18 casos), 22 (35o/o) al postquirúrgico (9 casos) y 5 (8o/o) al traumático (4 pacientes).

Hubo 15 pacientes (50o/o) a quienes se les practicó más de una intervención quirúrgica. Frecuentemente se efectuaron varios procedimientos en una sola intervención (extracción de material quirúrgico, legrado óseo y fistulectomía). Ver Tabla 3.

TABLA 3.

PROCEDIMIENTOS QUIRURGICOS PARA CORREGIR EL PROCESO INFECCISO

Número de Pacientes	Origen	Drenaje Absceso **	Legrado Oseo &	Lavado Debrida-Miento	Extrac. Material quirurg.	Secues-Trectom.	Fistu-lectom.	Fascio-tomía	Peroneo-tomía	TOTAL
6	H		1							
2	H	2								
2	H	1								
1	H	3	3			2	2			
1	H		1							
2	H		1			1				
1	H	1	1				1			
1	H	1	3			2	1			
1	H	1	1			2				
1	H	1	1	1		1				
2	C			1						
2	C		1		1	1				
1	C	1		2						
1	C		2		1	1	2			
1	C			1	1					
1	C		2	2	1	1	1			
1	T		1							
1	T			1						
1	T		1							
1	T	1								
30 (*)		12	19	8	4	9	9	1	1	63

* Falta 1 paciente con osteomielitis vertebral postquirúrgica que no fue intervenido
** Incluye artrotomía
& Incluye biopsia excisión

Se efectuaron 14 intervenciones quirúrgicas en las que se dejó la herida abierta y empacada, habiendo recurrido el proceso infeccioso en 5 pacientes. Hubo 35 pacientes que fueron intervenidos y a quienes se les cerró la herida quirúrgica, presentando recurrencia de la infección 17 de ellos.

El promedio de procedimientos quirúrgicos realizados por pacientes para el tratamiento de la infección fue de 2 operaciones en el grupo de osteomielitis hematógena, 2.4 en el grupo postquirúrgico y 1.2 en el grupo traumático.

B. USO DE IRRIGACION SUCCION CERRADA

En 10 pacientes se utilizaron soluciones antisépticas y detergentes, solas o combinadas con antibióticos, para irrigación-succión cerrada de la herida operatoria, como parte del tratamiento quirúrgico para resolver el proceso infeccioso. Se emplearon solución acuosa de clorhexidina al 1:2000, solución de hipoclorito de sodio al 10o/o (Dakin), Alevaire, penicilina G cristalina, cloranfenicol, ampicilina y kanamicina. No se utilizó el material adecuado (sondas de polietileno) por carecer de él. Siete de los pacientes presentaron recidivas de la infección después de retirado el tratamiento con irrigación local. Además, posteriormente todos necesitaron intervención quirúrgica amplia para resolver el proceso infeccioso.

7. TRATAMIENTO

El tratamiento antibiótico utilizado en la mayoría de los casos fue de penicilinas semisintéticas beta lactamasa resistentes (meticilina y dicloxacilina). Hubo 8 casos en los que se inició meticilina sódica por vía perenteral durante el período agudo de la enfermedad, administrándose posteriormente dicloxacilina oral durante un largo período de tiempo (promedio de 5 meses). Un paciente del grupo de osteomielitis hematógena recibió tratamiento oral durante 20 meses debido a múltiples recidivas con formación de abscesos locales que requirieron intervenciones quirúrgicas repetidas.

Hubo 2 pacientes alérgicos a la penicilina que recibieron clindamicina y otro que recibió cotrimoxazole.

A varios pacientes se les administró inicialmente ampicilina, cotrimoxazole, lincomicina o kanamicina mientras se obtenía el informe bacteriológico.

La clindamicina se utilizó en 9 pacientes en forma intermitente por períodos de 2 semanas, alternada al tratamiento con dicloxacilina.

En 2 pacientes del grupo hematógeno y 1 del traumático se cultivó **Pseudomona aeruginosa** en secreción de herida operatoria por lo que se les administró gentamicina, simultáneamente con dicloxacilina, durante 1 mes.

8. COMPLICACIONES

El mayor número de complicaciones las presentaron pacientes del grupo de osteomielitis hematógena. Entre ellas se menciona neumonía basal estafilocóccica y fractura patológica del fémur en un paciente; septicemia secundaria a estafilococo; embolías pulmonares sépticas y shock séptico en ingresos diferentes en un paciente con lupus eritematoso sistémico; lujación de la cadera con sinovitis severa; lujación posterior del femur y absceso periarticular de la articulación coxofemoral; pie equino varus.

Un paciente del grupo de osteomielitis postquirúrgica (osteomielitis vertebral) desarrolló síndrome meníngeo severo postoperatorio; en otro se observó artrosis parcial de la rodilla que requirió fisioterapia durante un período de tiempo prolongado.

Tres pacientes presentaron alergia a la penicilina; 2 de ellos tuvieron exámenes de orina patológicos después de recibir tratamiento con meticilina.

9. NUMERO DE INGRESOS

El número de ingresos por paciente de los distintos grupos de osteomielitis se puede observar en la Tabla 4.

TABLA 4.
NUMERO DE INGRESOS POR PACIENTE

ORIGEN	I	II	III	IV	TOTAL
HEMATOGENAS	9	5	1	3	18
TRAUMATICAS	2	2	–	–	4
POST-QUIRURGICA	–	3	6	–	9
TOTAL	11 (35o/o)	10 (32o/o)	7 (22o/o	3 (10o/o)	31 (100o/o)

DISCUSION

La osteomielitis es una enfermedad con manifestaciones diversas. La aparición y localización de la infección ósea varían con la edad del paciente, la naturaleza de los factores predisponentes y el organismo patógeno (9).

Este estudio analiza en forma exclusiva las infecciones osteoarticulares estafilocóccicas. Estudios de otros países muestran que la frecuencia de la osteomielitis ha aumentado en los últimos 40 años (9). Sin embargo, Waldvogel y **col.** (2), en una revisión extensa sobre osteomielitis en general, indican que la osteomielitis estafilocóccica ha descendido de 3.3o/o en 1943-46 a 1.18o/o en 1963-66.

Dos reportes (2,9) indican que la mortalidad en la era preantibiótica era de 15-25o/o. La muerte se atribuía usualmente a septicemia y ocurría 2 semanas después de establecida la enfermedad. Después de 1944 la mortalidad descendió a 1-2o/o. En la actualidad, esporádicamente se observa una infección fulminante y de igual manera la incidencia de enfermedad sistémica aguda ha disminuido. En esta revisión encontramos únicamente 2 pacientes que presentaron la enfermedad en forma aguda y severa (shock séptico y septicemia). Uno de ellos tenía lupus eritematoso sistémico tratado con corticosteroides y que, como parte del proceso septicémico, desarrolló shock séptico, pneumonía con neumotórax, endocarditis y artritis séptica con osteomielitis de los huesos de la cadera. El otro presentó septicemia, artritis séptica y abscesos musculares en varios sitios. En la actualidad se observa que la enfermedad se establece en forma gradual e inisidiosa y las lesiones óseas se quedan localizadas. Ninguno de los pacientes acá presentados falleció.

La osteomielitis hematógena clásicamente ha sido descrita en niños; en este estudio se observó la mayoría de casos en el grupo de edad comprendido del nacimiento a los 20 años. Datos

de otros países (2,9) indican que la incidencia de la osteomielitis hematógena en los niños está disminuyendo, que en neonatos parece estar aumentando y que en los adultos definitivamente ha aumentado en forma relativa. Se incluyen 4 pacientes con fractura cerrada que no requirieron tratamiento quirúrgico abierto ni anestesia local y que posteriormente presentaron evidencia de infección a nivel del sitio (hematoma) de fractura. Respecto a este dato, Wool (10) reporta que la osteomielitis aguda y la artritis séptica son más frecuentes en niños, por lo regular después de traumatismos; sin embargo, con frecuencia es difícil establecer si en realidad el traumatismo predispuso a la infección, o si algún traumatismo trivial en un área ya afectada por la infección se hizo más aparente por el golpe debido a susceptibilidad local. En nuestros pacientes obviamente no fue éste el caso, ya que hubo fractura cerrada y la infección se manifestó de 2 semanas a 8 meses después del trauma inicial.

La osteomielitis secundaria a un foco contiguo de infección es una infección directa al hueso o una diseminación progresiva y continua de un foco adyacente. La cirugía reconstructiva es un ejemplo de la primera, sinusitis o quemaduras de la segunda.

En este estudio analizamos separadamente las osteomielitis secundarias a traumatismos y las debidas a cirugía reconstructiva. En el primer grupo encontramos que los pacientes están distribuidos en los extremos de la vida. Wool (10) reportó que en los ancianos la infección de la articulación de la cadera es secundaria a fracturas que han requerido cirugía. En las postquirúrgicas, la distribución de las edades varía de los 0 a los 40 años. Se ha demostrado (2) que la fijación interna es un procedimiento bien establecido para el tratamiento de ciertas fracturas de los huesos largos en adultos, pero como cualquier procedimiento quirúrgico, **conlleva riesgo de infección.**

Waldvogel y **col.** (2) reportaron que el más alto porcentaje de casos en esta categoría ocurrió en pacientes por arriba de los 50 años, siendo la causa probablemente fractura de la cadera, craneotomía, cáncer oral y cirugía de la columna,

factores predisponentes que se presentan más frecuentemente en el grupo de más edad. Nosotros no reportamos casos de este grupo de edad, pudiendo ser causa para explicar esta disparidad el que la expectativa de vida del guatemalteco es de 45 a 50 años.

Los huesos largos son afectados con mayor frecuencia en las tres categorías de osteomielitis y coincide con otros reportes (1,2). El fémur, la tibia y el peroné fueron más involucrados. Las extremidades del lado izquierdo fueron las más afectadas.

La osteomielitis hematógena presenta actualmente considerables dificultades diagnósticas y a menudo se confunde inicialmente con una amplia variedad de enfermedades no relacionadas (9). La localización del proceso infeccioso en determinados lugares, como en la pelvis, puede llevar a confusión con entidades como apendicitis aguda, absceso paracólico, pielonefritis, artritis de la cadera, tumor pélvico y ciática. También puede conducir a tratamiento equívoco para fiebre reumática, gota, tuberculosis, carcinoma o absceso mediastínico según la localización (1,9,11). En esta serie hubo 1 paciente con osteomielitis hematógena del radio izquierdo y que inicialmente se diagnosticó erróneamente como tumor de Ewing clínica y radiológicamente.

Uno de los problemas para establecer un diagnóstico temprano radica en la ausencia de cambios radiográficos en las primeras fases de la enfermedad. La radiografía no descubre anormalidades al principio del proceso; usualmente es necesario, por lo menos, de siete a diez días para que existan cambios radiológicamente detectables (2,11). Esto lo comprobamos en nuestro estudio al no encontrar cambios radiográficos al inicio de la enfermedad de los pacientes estudiados.

Los cambios óseos pueden ser demostrados tempranamente en osteomielitis aguda por medio de centellograma y debe usarse en los casos que lo ameriten (9).

El **Staphylocuccus aureus** ha dejado de ser el primer agente causante de la osteomielitis (2,10,11); sin embargo,

aquellos estafilococos que aún causan la enfermedad, usualmente son resistentes a varios antibióticos, resistencia que está aumentando (12). Los bacilos Gram negativos se han observado con más frecuencia como causantes de infección ósea. Recientemente se reportó que estos organismos son responsables del 8o/o de casos de osteomielitis hematógena aguda en Australia, cifra considerablemente más alta que en años anteriores (9). Esto posiblemente se deba al uso indiscriminado e indebido de penicilina y otros antibióticos por una parte y a la administración de antibióticos profilácticos en casos de traumatismos o después de cirugía reconstructiva. Nosotros encontramos 3 casos en los que se aisló **Pseudomona aeruginosa** de las secreciones de herida quirúrgica varios días despúes de la operación. Estas bacterias se consideraron como colonizantes de la herida, ya que su papel patógeno no fue establecido.

Por estas razones y para obtener mejores resultados en el tratamiento, se deben efectuar hemocultivos y cultivos del hueso al inicio y no basar el tratamiento en el aislamiento de bacterias encontradas en heridas abiertas, varios días después de iniciado algún antibiótico. El tratamiento de la osteomielitis aguda, si el pronóstico ha de ser bueno, debe ser precoz y eficaz. Es esencial el diagnóstico bacteriológico adecuado. Los hemocultivos son indispensables tanto para establecer la presencia de una bacteremia como para controlar la efectividad del tratamiento (10).

Los frotes de exudados, abscesos o tejidos infectados deben obtenerse siempre simultáneamente con los cultivos y teñirse por el método de Gram. Pueden ser extremadamente útiles como guía para la terapia inicial mientras se obtienen los resultados de los cultivos.

Varios autores coinciden en que la terapia antimicrobiana apropiada sola puede ser suficiente para curar esta infección si el tratamiento se inicia dentro de las 72 horas después de establecida la enfermedad (2,9,11,13). Es probable que muchos casos de osteomielitis crónica, a menudo asociada con la aparición de organismos antibiótico-resistentes, son debidos a

terapia antibiótica no efectiva o al retraso en el inicio del tratamiento adecuado (14).

Cuando el paciente con osteomielitis aguda no responde al tratamiento a las 48 ó 72 horas (lisis de la fiebre, disminución del dolor, aumento del apetitivo y sensación de bienestar, hemocultivos estériles), la intervención quirúrgica es obligatoria (9).

McHenry y **col.** (9) reportan su preferencia para cerrar las heridas operatorias y prevenir infecciones secundarias. Sin embargo, en nuestra revisión comprobamos que aquellos pacientes a quienes se les cerró la herida operatoria mostraron más recidivas. Por el contrario, tuvieron evolución más satisfactoria y el tiempo de la enfermedad se acortó en los que la herida operatoria se dejó abierta y con compresas que se cambiaron periódicamente, usualmente embebidas en antiséptico como clorhexidina en solución acuosa. Esta actitud está basada en el concepto de que la osteomielitis no es más que un absceso del hueso y los abscesos en general deben ser tratados en forma abierta.

Estos mismos autores (9) y Rhoads y **col.** (11) son partidarios del uso de soluciones para irrigación-succión cerrada de la herida operatoria, lo que facilita la formación de tejido de granulación. Esto ha mejorado los resultados de la cirugía en osteomielitis crónica. McHenry y **col.** (9) recomiendan que se utilice el aparato de irrigación-succión menos de 10 días cuando sea posible, y hacer cultivos de la solución en intervalos frecuentes. En nuestros casos, en el 70o/o de ellos en que se utilizó este procedimiento hubo necesidad de cirugía posterior para resolver tanto el proceso infeccioso óseo original como la extensión de la infección sobreagregada, tales como abscesos del trayecto del catéter y fístulas. Si este método efectivamente es de utilidad, requiere de personal de enfermería adecuado para la vigilancia constante del funcionamiento de estos aparatos, los cuales deben mantenerse permeables y libres de contaminación. Waldvogel y **col.** (2) dudan de la utilidad de esta técnica por el

riesgo de contaminación con bacilos Gram negativos y además, aplicando estas técnicas, obtuvieron ellos resultados pobres en sus estudios.

En un estudio (15) efectuado en el Hospital Roosevelt se utilizó el método de irrigación-succión cerrada como parte del tratamiento en 25 pacientes, de los cuales 16 presentaron fractura expuesta y 9 osteomielitis. De estos, 17 egresaron curados y 8 mejorados. Esta misma casuística fue revisada recientemente para analizar los resultados a largo plazo. De los 25 casos considerados por Batres (15), se logró obtener las historias clínicas de 21 de ellos. Este nuevo análisis reveló que 6 pacientes fueron perdidos; dos de ellos pertenecían al grupo con diagnóstico de osteomielitis Nueve pacientes fueron controlados por consulta externa por períodos que variaron de 3 meses a 1 año y entre los cuales había 1 paciente del grupo de osteomielitis; todos estos pacientes fueron considerados como curados por los períodos de tiempo que fueron seguidos. Seis pacientes, de los cuales 5 pertenecían al grupo de osteomielitis, presentaron evidencia de infección activa a nivel óseo a pesar de que en el estudio inicial fueron considerados como curados 2 y mejorados 4. Este análisis posterior pone de manifiesto lo difícil del tratamiento de la osteomielitis, así como nos indica que se debe tener cautela para analizar resultados a corto plazo. La osteomielitis crónica es una enfermedad reacia al tratamiento, con tendencia a la recurrencia y que necesita del concurso simultáneo de un tratamiento quirúrgico y médico (antibiótico) adecuado.

Con frecuencia se observa que los pacientes reciben el tratamiento quirúrgico adecuado pero no así el tratamiento antibiótico de elección. Usualmente debido a mala selección del antibiótico, a dosis subóptima del mismo, a mala vía de administración, por tiempo inadecuado. **En otras ocasiones, existe la tendencia a tratar el germen obtenido por cultivos de secreción de heridas abiertas y que no reflejan la presencia del organismo causal de la infección a nivel del hueso,** siendo en su mayoría estos organismos colonizantes de la herida y que en los cultivos tienden a opacar el crecimiento del verdadero agente etiológico. Es por eso que la toma de los cultivos debe ser hecha con sumo cuidado y del sitio de la infección y de preferencia al inicio de la misma.

Por el contrario, existen pacientes que basados en estudios bacteriológicos confiables, reciben un tratamiento antibiótico adecuado en términos de selección del antibiótico, tiempo de administración, ruta y dosis de administración, pero en quienes se ignora o se descuida el tratamiento quirúrgico. No puede pretenderse el curar con antibióticos un proceso de osteomielitis en el cual existe presencia de secuestros óseos, injertos óseos, material de osteosíntesis o lesiones líticas extensas que no son más que abscesos a nivel óseo.

Los casos acá considerados han sido tratados en forma simultánea y de común acuerdo entre el cirujano ortopedista y el internista o pediatra que tenga buenas bases para el tratamiento de enfermedades infecciosas. Los resultados obtenidos son alentadores aunque necesariamente preliminares. Se hace necesario expander la serie y el tiempo de observación.

Los 31 pacientes aquí analizados recibieron tratamiento antibiótico prolongado que osciló de 4 semanas a 24 meses. De éstos, un paciente viajó hacia el extranjero aún bajo tratamiento médico y 16 más todavía se encuentran tomando antibiótico, siendo controlados en la Clínica de Osteomielitis del Hospital Roosevelt. Inicialmente se administró meticilina o dicloxacilina parenteral a 14 pacientes por períodos que variaron de 5 días a 6 semanas. El resto recibió tratamiento con dicloxacilina oral desde el inicio hasta completar tratamiento antibiótico por 5 meses a 24 meses. Dos pacientes presentaron alergia a la meticilina por lo que subsecuentemente fueron tratados con clindamicina, otro paciente recibió cotrimoxazol.

A 9 pacientes se les administró clindamicina por períodos de 2 semanas, en forma intermitente y alternada con el tratamiento de dicloxacilina, para combatir la presencia de formas L. Estas formas L o protoplastos se han obtenido de casos

de osteomielitis crónica y se han implicado en diversos procesos infecciosos crónicos como los responsables de recurrencias cuando sólo se han usado antibióticos que inhiben la síntesis proteica de la pared celular, por lo que para combatirlas se ha recomendado el uso de antimicrobianos que actúen a nivel citoplasmático (16,17). La utilidad de esto aún no ha sido plenamente comprobada.

El tratamiento antibiótico prolongado, de por lo menos 6 meses, para la osteomielitis estafilocóccica disminuyó significativamente la frecuencia de recurrencias durante el primer año después de terminar el tratamiento (9). Estos mismos autores trataron a estos pacientes con cursos iniciales de oxacilina parenteral de 4 a 6 semanas, seguida de la administración oral de cloxacilina o dicloxacilina por 1 a 2 años. Los pacientes fueron vigilados periódicamente para asegurarse que toleraban la droga sin efectos colaterales.

Debido a las lesiones invalidantes y deformantes secundarias a la osteomielitis, se hace tan determinante el inicio rápido del tratamiento adecuado. El mayor o menor compromiso óseo por la infección determinará el pronóstico. Esto se hace más evidente en un niño por la conformación anatómica de los huesos en crecimiento. Así, en la osteomielitis de la cabeza femoral se complican los huesos de la cadera, produciéndose destrucción ósea irreparable. En esta serie se observó como complicación 3 casos de lujación de la cadera y 1 caso de pie equino en un paciente con osteomielitis hematógena a quien se le practicó peronectomía.

CONCLUSIONES

1. La osteomielitis sigue siendo una enfermedad que causa daño anímico y económico a los pacientes afectados. Asimismo, conduce a problemas serios de hospitalización prolongada.

2. Los avances de la cirugía reconstructiva de hueso han creado procedimientos quirúrgicos complicados, con el consecuente riesgo de infecciones postoperatorias.

3. La radiología sigue siendo un medio de diagnóstico de utilidad en la osteomielitis crónica para evaluar el curso clínico de la enfermedad y determinar el grado de lesión. Sin embargo, con fines diagnósticos, la radiología es un método auxiliar, ya que el diagnóstico debe hacerse **clínica y bacteriológicamente** antes que hayan cambios radiológicos.

4. Las cepas de **Staphylococcus aureus** aisladas fueron resistentes a la penicilina G. Las penicilinas beta lactamasa resistentes (meticilina y dicloxacilina) son efectivas en el tratamiento de la osteomielitis estafilocóccica, cualquiera sea su origen.

5. El método de irrigación-succión cerrada necesita reevaluación en nuestro medio hospitalario.

6. Debido a las secuelas invalidantes que aún acompañan a la enfermedad, se hace determinante el diagnóstico bacteriológico temprano, el inicio rápido de antimicrobianos y efectuar los procedimientos quirúrgicos necesarios sin demora.

7. El tratamiento global de la enfermedad debe incluir antibiótico-terapia adecuada y cirugía para corregir el proceso infeccioso, dispensados en forma conjunta por el cirujano ortopedista y el internista o pediatra.

8. La antibiótico-terapia prolongada ha dado buenos resultados. Es necesario la vigilancia periódica y prolongada de los pacientes para evaluar el curso de la enfermedad antes de dar por curado a un paciente.

REFERENCIAS

1. Morse, TS, Prysles, ChV: Infections of the bones and Joints in children N Engl J Med 262:846-852, 1960.

2. Waldvogel, FA, Medhoff, G, Swartz, MN: Osteomyelitis: a review of clinical features, therapeutic considerations and unusual aspects (Three parts) N Engl J Med 282: 198-206, 260-266, 316-322, 1970.

3. Calandruccio RA: Miscellaneous affections of bones, Campbell's Operative Orthopaedics. Fourth Edition. Edited by AH Crenshaw. St, Louis, CV Mosby Company, 1963, pp 1129-1163.

4. Shandling, B: Acute hematogenous osteomyelitis: a review of 300 cases treated during 1952-1959. S Afr Med J 34: 520-524, 1960.

5. Beerman, CA: Treatment of acute hematogenous osteomyelitis of long bones in infants and children. J Pediat 33: 578-590, 1948.

6. McMillan, NL, McRae, RK, McDougall, A: Lincomycin in the treatment of osteomyelitis. Reprinted from The Practitioner, 198: 390-395, 1967.

7. Koenig, MG: The best therapy for deep-seated sthaphylococcal infections. Consultant/Nov-Dec: 12-14, 1969.

8. Mann, TS: Treatment of Acute osteomyelitis, Brit Med J, 2: 1561, 1963.

9. McHenry, MC, Alfidi, RJ, Wilde, AH, Hawk, WA: Hematogenous osteomyelitis, a changing disease. Cleveland Quart 42: 125-153, 1975.

10. Wood, WH, Wolinsky, E: Tratamiento de las infecciones estafilocóccicas Tribuna Médica B1-B10.

11. Rhoads, J.E. et al. **Principios y práctica de Cirugía.** Ortopedia: Infección de hueso. Cuarta ed. Nueva Editorial Interamericana, México. pp 1451-1463, 1970.

12. Hall AJ: Some problems of acute osteomyelitis. Br Med J 4: 317-318, 1972.

13. Green, JH: Cloxacillin in treatment of acute osteomyelitis Br Med J 2: 414-416, 1967.

14. Blockey, NJ, Watson, JT: Acute osteomyelitis in children J Bone Joint S 52B: 77-87, 1970.

15. Batres P, BA: Irrigación-succión cerrada en el tratamiento de osteomielitis y fracturas expuestas, reporte preliminar. Tesis U San Carlos Guat, abril 1970.

16. Feingold, DS: Biology and pathogenicity of microbial spheroplasts and L-forms N Engl J Med 281: 1159-1168, 1969.

17. Hamburger, M: Wall-defective bacteria Arch Intern Med 122: 175-178, 1968.

BR. Clara Luz Victoria Villeda

ASESOR: Dr. Jacobo Sabbaj K.

REVISOR. Dr. Federico Labbé C.

DIRECTOR DE FASE III. Dr. Julio de León

SECRETARIO GENERAL. Dr. Mariano Guerrero Rojas

Vo. Bo.

DECANO. Dr. Carlos Armando Soto