UNIVERSIDAD DE SAN CARLOS DE GUATEMALA

FACULTAD DE CIENCIAS MEDICAS

VARIANTES ANATOMICAS DEL PEDICULO HEPATICO

VERONICA PRISCILLA JEANNETTE CHAPETON QUIÑONEZ

UNIVERSIDAD DE SAN CARLOS DE GUATEMALA

FACULTAD DE CIENCIAS MEDICAS

VARIANTES ANATOMICAS DEL REDICULO HEPATICO

TESIS

PRESENTADA A LA FACULTAD DE CIENCIAS MEDICAS DE LA UNIVERSIDAD DE SAN CARLOS DE GUATEMALA

POR

VERONICA PRISCILLA JEANNETTE CHAPETON QUIÑONEZ

EN EL ACTO DE SU INVESTIDURA DE

MEDICO Y CIRUJANO

PLAN DE TESIS

I. INTRODUCCION

II. ANTECEDENTES

III. OBJETIVOS

IV. MATERIAL Y METODOS

V. CONSIDERACIONES GENERALES

VI. RESULTADOS Y DISCUSION

VII. DISCUSION

VIII. RECOMENDACIONES

IX. CONCLUSIONES

X. BIBLIOGRAFIA

INDICE

Página

Introducción 1

Antecedentes. 3

Objetivos. 4

Material y Métodos 5

Consideraciones Generales. 6

Resultados y discusión 19

- Análisis de los hallazgos en vías biliares 19
- Análisis variantes de Arteria Hepática. 26
- Análisis de las relaciones de la arteria hepática derecha con las vías biliares y de su origen 29
- Análisis de la forma en que termina la arteria en el hilio hepático arteria hepática derecha 35

Discusión. 55

Recomendaciones 59

Conclusiones 61

Bibliografía 63

INTRODUCCION

Las operaciones sobre las vías biliares son casi tan comunes omo las que se practican para hernias o apendicitis.

La seguridad de la operación y la facilidad con la cual puede ealizarse, desde el punto de vista del paciente, ha avanzado mucho. as complicaciones, sin embargo, continúan ocurriendo, y su recuencia puede todavía reducirse más.

Muchas de las complicaciones que puden preverse, pueden ser vitadas.

Aceptar una frecuencia de complicaciones y un índice de nortalidad que es solo un promedio de las series reportadas, es star satisfecho en el status quo y descuidar el progreso.(2)

En mi práctica del externado e internado de Cirugía ví y me enteré de casos con complicaciones por operaciones sobre vías biliares; en otras oportunidades, como ayudante en algunas operaciones me tocó ver el área quirúrgica muy diferente a la reportada y aprendida como normal, ya que se presentaron con frecuencia variantes anatómicas de la misma.

Durante todo el trabajo haremos referencia a variantes anatómicas y no de anomalías congénitas, ya que si bien el paciente nace con las mismas, estas no provocan trastornos funcionales clínicamente, el origen y distribución de las estructuras es el que cambia en relación a la anatomía enseñada tradicionalmente.

No se pretende con el presente trabajo reportar todas las variantes posibles, pero sí poner en evidencia que el patrón anatómico normal es el más infrecuente.

Muchas de las variantes anatómicas no representan ningún peligro en el acto operatorio, ya que se encuentran fuera del área

del trabajo quirúrgico habitual, pero muchas de ellas pueden significar una complicación seria en caso de no considerarlas o de no tenerlas presentes.

Las complicaciones consecutivas a operaciones quirúrgicas sobre las vías biliares como hemorragia, peritonitis biliar, fístulas biliares y lesiones sobre los conductos biliares son las que pueden producirse como consecuencia de las variantes anatómicas. Las colecciones purulentas, cálculos residuales y otras más dependen del criterio habilidad y técnica quirúrgica empleados y de los cuales no se pretende hacer cátedra en la presente exposición.

ANTECEDENTES

Se efectuó una minuciosa revisión de todos los trabajos de tesis efectuados hasta la fecha, sin encontrar ninguno referente a la anatomía y variantes del pedículo hepático en Guatemala.

Se considera de interés que el lector tenga conocimiento de los trabajos relacionados con vías biliares los cuales son los siguientes: (Ver bibliografía. Tesis – Números)

1-4-5-6-8-9-10-15-17-18-19-20-21-22-23-24-25-26-28-29-30-31-32-33-34-35-37.

OBJETIVOS

Generales:

1) Tener datos estadísticos de variantes anatómicas del pedículo hepático para proporcionar al cirujano datos sobre la frecuencia de las misma, para que teniéndolas en cuenta evite las complicaciones durante y después del acto operatorio.

2) Tratar de que este trabajo sirva de incentivo para que siempre tengan presente la posibilidad de las variantes anatómicas y las reporten en todos sus registros operatorios para que en el futuro se pueda hacer una correlación prospectiva con todos los procedimientos quirúrgicos sobre vías biliares.

MATERIAL Y METODOS

Se incluyeron casos de adultos de ambos sexos de personas fallecidas a las que se les práctico autopsia, en la morgue del Hospital San Juan de Dios, con casos del departamento de Patología y del Departamento de Medicina Forense del mismo.

Del bloque de vísceras se separó el área hepato-pancreato-duodenal, para disecar, todo el pedículo hepático.

Se disecaron por separado y en su orden:

1. Vesícula biliar y conducto cístico.

2. Vías biliares extrahepáticas desde su salida del hígado hasta su desembocadura en el duodeno y unión con el conducto de Wirsung.

3. Arteria hepática con todas sus ramas, las cuales por razones mas específicas se decidieron disecar únicamente las que tenían relación con las vías biliares.

4. Vena porta.

En ningún caso se seccionaron estructuras, se utilizó únicamente disección roma desde las estructuras más gruesas o principales hasta sus estructuras terminales, para tener la seguridad de sus divisiones reales.

De todo el pedículo hepático disecado se hicieron dibujos y en algunos casos fotografías.

CONSIDERACIONES GENERALES

Por ser este trabajo eminentemente anatómico es natural que la base del mismo sea la anatomía, por lo tanto se tomó como patrón de guía, la descripción magistral de la Anatomía humana de Testut y Latarjet, para luego correlacionar nuestros hallazgos con los reportados por otros autores.

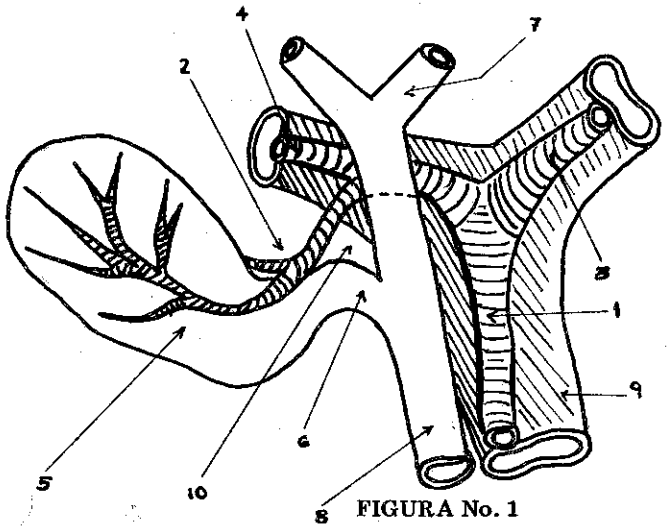

1. Arteria hepática.
2. Arteria cística.
3. Arteria hepática izquierda.
4. Arteria hepática derecha.
5. Vesícula biliar.
6. Conducto cístico.
7. Conducto hepático.
8. Conducto colédoco.
9. Vena Porta.
10. Triángulo biliocístico de Calot.

FIGURA No. 1

VESICULA BILIAR: (ver fig. No. 1-5)

Situada en la cara inferior del hígado, inmediatamente fuera del lóbulo cuadrado en una depresión ancha, pero poco profunda, que se designa con el nombre muy significativo de fosilla cística. A su nivel, el peritoneo que reviste la cara inferior del hígado se separa en parte y, aplicándose sobre la cara libre de la vesícula la fija sólidamente a la fosilla subyacente; es inútil intentar separarla en tanto que el peritoneo esté intacto.

Forma y Dirección:

La forma de la vesícula biliar es la más de las veces la de una pera, cuyo extremo grueso está dirigido hacia adelante y abajo, o sea del lado del borde anterior del hígado. Su eje mayor se dirige oblícuamente de abajo a arriba, de adelante atrás y un poco de izquierda a derecha, de tal suerte que su extremidad inferior está algo más cercana al plano medio que su extremidad distal.

Dimensiones:

La longitud de la vesícula biliar es de 8 a 10 cm., su anchura de 35 a 40mm. En estado de distensión mediana contiene 60-70cc de bilis.

División:

Se distinguen en la vesícula biliar 3 porciones:

1a. Una porción inferior o fondo.

2a. Una porción media o cuerpo.

3a. Una porción superior o cuello, que se continúa con el conducto cístico.

ARTERIAS:

Las arterias de la vesícula biliar proceden de la arteria cística (fig. No. 1 - 2). Esta arteria nace de la rama derecha de la hepática (1-4) tan pronto a la derecha del conducto cístico como a la izquierda. Desde ahí se dirige hacia el cuello de la vesícula y no tarda en dividirse en 2 ramas una interna y otra externa: La primera se dirige hacia el lado izquierdo de la vesícula; la segunda hacia el lado derecho. Al llegar a los bordes de la vesícula las ramificaciones de las dos ramas los rodean y van a irrigar su cara adherente. Las dos ramas de la cística dividiéndose y sub-dividiéndose, desciende

casi hasta el fondo de la vesícula donde se anastomosan en forma de arco.

CONDUCTO CISTICO: (Fig. No. 1 - 6)

El conducto cístico se extiende desde la vesícula biliar al extremo inferior del conducto hepático, uniéndose a éste último para formar un conducto común, el conducto colédoco.

Trayecto y Dirección:

El conducto cístico es continuación del bacinete del cuello de la vesícula biliar.

Nace unas veces del fondo mismo, del bacinete y otras de su lado izquierdo. Se dirige oblícuamente hacia abajo, a la izquierda y algo atrás para irse a unir al conducto hepático y formar el colédoto. Desde su origen describe una curva, cóncava hacia abajo y afuera. Rápidamente se pega al lado derecho del conducto hepático.

Dimensiones:

La longitud del conducto cístico es, por término medio, de 33-45mm. Du diámetro mide de 3 a 4mm.

Relaciones:

Considerado desde el punto de vista de sus relaciones, anatómicas el conducto cístico como el conducto hepático sigue por el espesor del epiplón menor. Está situado por delante y a la derecha de la vena porta. A su lado izquierdo va el conducto hepático. Forma con éste un ángulo agudo de seno superior. Una de las relaciones más importantes del conducto cístico es la que contrae con la arteria cística.

Recordemos que este vaso es de pequeño calibre, cuya ligadura se impone en el curso de la colecistectomía, está contenido también en el epliplón menor. Nacida de la rama derecha de la arteria hepática, es corta cuando nace a la derecha de las vías biliares y larga cuando se origina a la izquierda de éstas. Se dirije horizontalmente para llegar al cuello de la vesícula biliar. En este punto se dividen sus dos ramas derecha e izquierda. La arteria cística, horizontal; el conducto cístico, oblícuo de arriba abajo y de derecha a izquierda, y el conducto hepático, vertical, dibujan un triángulo, el triángulo biliocístico o triángulo de Calot (fig. No. 1 - 10). La arteria cística forma su borde superior.

MODO DE REUNION DEL CISTICO CON LAS VIAS BILIARES PRINCIPALES:Fig. No. 2)

Aparte de la descripción clásica que se observa en el 80o/o de los casos, (fig. No. 2 A); se puede ver que en un 10o/o rodea el borde derecho del conducto principal (fig. No. 2 B) o más raramente (8o/o) después de haber rodeado en hélice la cara posterior del hepático, se curva y termina en el borde izquierdo del conducto principal. En este caso, el confluente biliar está siempre situado muy abajo (fig. No. 2 C). Finalmente en un 2o/o de los casos el cístico puede llegar a la vía biliar principal por la cara posterior (fig. No. 2 D). Estas viariaciones explican, talvez, que los mejores cirujanos hayan podido lesionar el conducto hepático en el curso de la ligadura del conducto cístico, aunque parezca bien aislado.

Figura No. 2:

Modo de Reunión del conducto cístico con las vías biliares principales:

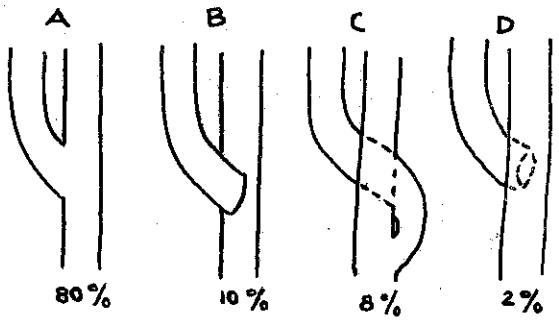

FIGURA No. 2

VIAS BILIARES EXTRAHEPATICAS:

CONDUCTO HEPATICO: (Fig. No. 1 - 7)

El conducto hepático y el colédoco que lo continúa constituyen la vía biliar principal. Su oclusión temporal determina trastornos graves; la oclusión definitiva ocasiona la muerte. La vesícula biliar y el conducto cístico, divertículos de ésta vía principal, constituyen la vía biliar accesoria.

Ramas de Origen:

El conducto hepático nace en la parte derecha del surco transverso. El conducto biliar derecho emerge del hígado delante de la rama derecha de la vena porta. El conducto biliar izquierdo en el hilio corresponde a nivel de la división de la vena porta. Se halla por detrás de la rama izquierda de la arteria hepática.

La reunión de estos dos conductos biliares terminales constituye el conducto hepático. Estas dos ramas o raíces del conducto hepático ocupan el plano anterior del hilio del hígado.

Relaciones:

En toda la extensión de su trayecto, el conducto hepático está situado en el espesor del epiplón gastro-hepático. En su origen, cruza perpendicularmente, por su cara anterior, la rama derecha de la arteria hepática y la rama derecha de la vena porta. Luego al salir del hilio va a situarse en la parte anteroexterna del tronco de la vena porta, situación que conserva hasta su terminación.

CONDUCTO COLEDOCO: (Fig. No. 1 - 8)

Resulta de la reunión de los dos conductos císticos y hepático.

Trayecto y División:

El conducto colédoco sigue la dirección del conducto hepático, dirigiéndose después oblícuamente de arriba abajo y de fuera adentro, hacia el duodeno. Llegado a éste, pasa por su cara posterior, donde encuentra el borde superior de la cabeza del páncreas, y desde aquí se dobla hacia fuera y se introduce por debajo del páncreas, alcanza la parte postero-interna de la segunda porción del duodeno, atraviesa su pared y se abre en la cavidad intestinal.

Así, pués, el colédoco va sucesivamente por encima del duodeno, por detrás de esta porción del intestino, por debajo del páncreas y en el espesor de la pared de la segunda porción del duodeno. De aquí su división en cuatro segmentos:

1. Supraduodenal
2. Retroduodenal
3. Pancreática
4. Intrapariental.

Dimensiones:

Su longitud varía ordinariamente de 6 a 7 cms, de los que corresponde 10mm a la porción supraduodenal, 25mm a la retroduodenal y 25mm a la porción pancreática y 10 a 12mm a la porción intraparietal. Su diámetro es de 4 a 5mm.

Relaciones:

El colédoco descansa en la mayor parte de sus extensión en la vertiente derecha de la cara interna de la vena porta.

La arteria hepática, como hemos visto, está en relación con el colédoco por su porción ascendente o hepática propia. Está por delante de la vena porta y a la izquierda del colédoco.

La reunión del conducto cístico con el hepático y sus relaciones con el duodeno son variables.

Conducto Colédoco

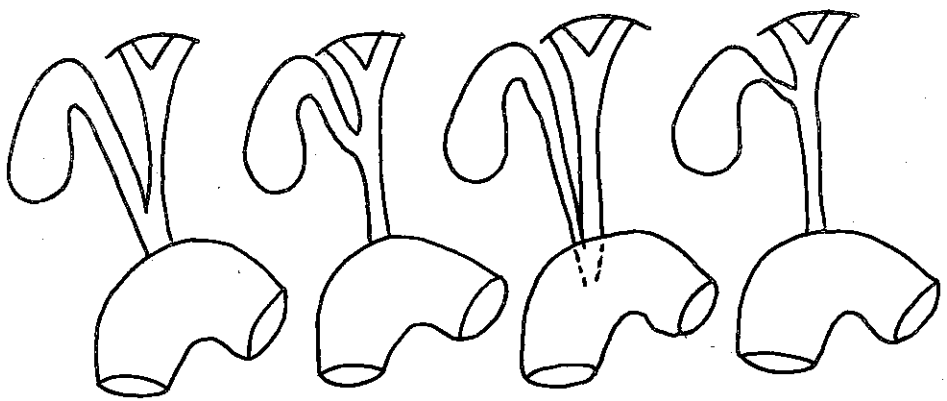

FIGURA No. 3

PORCION INTRAPARIENTAL, AMPOLLA DE VATER:

La porción intraparietal o intersticial del colédoco comprende toda la porción del conducto que se encuentra comprendida en el espesor de la pared duodenal. El colédoco perfora la segunda porción del duodeno a nivel del punto en que la cara posterior del conducto intestinal se continúa con su borte interno. Atraviesa primero oblícuamente la túnica muscular y después la túnica celulosa, desembocando entonces en un pequeño receptáculo labrado en plena mucosa y el cual también es común para el conducto pancreático: La ampolla de Vater.

1.- Segmento Duodenal
2.- Conducto Colédoco
3.- Conducto de Wirsung
4.- Ampolla de Vater
5.- Orificio de la Ampolla
6.- Válvula Emniventes

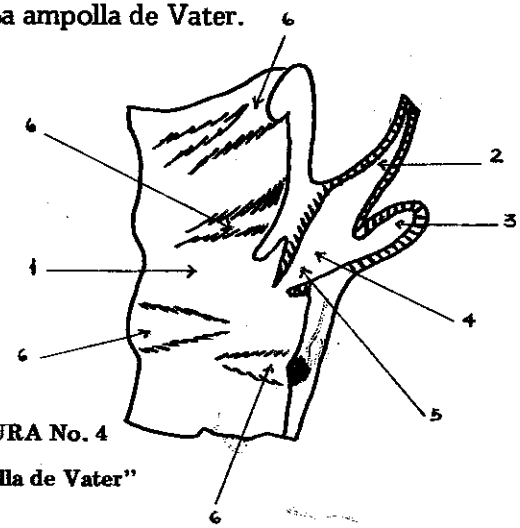

FIGURA No. 4

"Ampolla de Vater"

ARTERIA HEPATICA:

La arteria hepática, rama del tronco celíaco (Fig. No. 5 - 8), se dirige primero de izquierda a derecha, horizontalmente y de atrás adelante; luego se acoda y endereza verticalmente para seguir, como la vena porta, el borde derecho del epiplón menor y llegar al hilio del hígado, en donde termina en dos ramas desiguales, una derecha (fig. No. 5 - 4) y otra izquierda (fig. No. 5 - 5). Este vaso está sujeto

a variaciones bastante numerosas, de las cuales expondremos las principales después de haber descrito el tipo más frecuente.

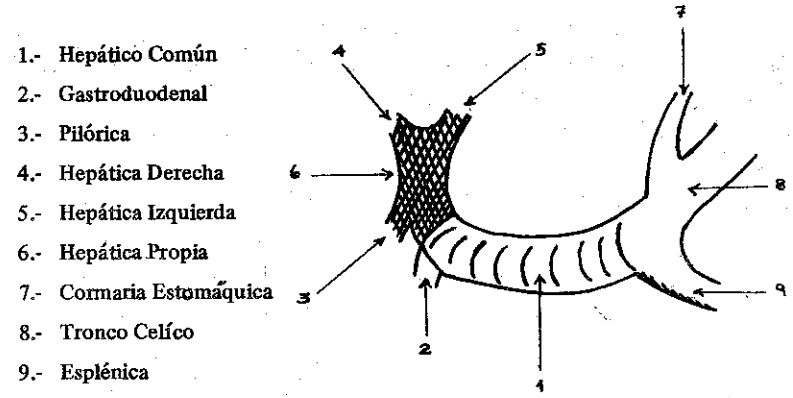

FIGURA No. 5

"Arteria Hepática"

Origen. Dirección. Dimensiones:

La arteria hepática nace en la gran mayoría de los casos del tronco celíaco (93-94o/o) (fig. No. 5 - 8). Está próxima al borde superior del páncreas y se encuentra situada algo a la derecha de la línea media. Su trayecto es aproximadamente de 4 a 5 cms. y comprende dos segmentos: el primero, horizontal y anteroposterior, tiene el nombre de **HEPATICA COMUN** (fig. No. 5 - 1); mide unos 3 cm, de longitud; el segundo o **HEPATICA PROPIA** de 15 a 25mm se extiende desde el origen de la gastroduodenal hasta el hilio del hígado (fig. No. 5 - 6). El conjunto del trayecto de la hepática representa una línea curva que se dirije de izquierda a derecha y de atrás a delante. Primitivamente posterior al plano de la vena porta, se hace lateral y por último anterior al mismo.

El calibre medio de la hepática común es de 5mm aproximadamente.

En general, el volúmen de la hepática propia predomina sobre el de la arteria gastroduodenal, que, por lo demás, en ciertos casos puede igualarla y hasta excederla.

Límites de los Segmentos:

La hepática común está comprendida entre la terminación del tronco celíaco y el origen de la gastroduodenal. El origen de éste último vaso está situado delante de la vena porta, en el epiplón menor, en el tercio inferior del pedículo hepático. La porción ascendente o hepática propia, que continúa la hepática común, termina un centímetro aproximadamente por debajo de la bifurcación del tronco porta, en la cara anterior de éste. Esta bifurcación asienta entre 10 y 20mm por encima de la encrucijada biliar, es decir, por encima del punto en que el conducto cístico se reune con el conducto hepático, la hepática tiene con las vías biliares relaciones laterales variables; es excepcional que la arteria hepática, a nivel de su bifurcación, entre en contacto con el conducto hepático.

Hepática Propia o porción ascendente: (ver fig. No. 5 - 6)

Las relaciones de este segmento, cuya longitud en general no excede de 15 a 20mm, se establecen con la vena porta, las vías biliares, los linfáticos y los nervios. En este segmento la arteria hepática está contenida en el borde libre del epiplón menor. Se destaca de la profundidad y se hace fácilmente accesible.

Con las Vias Biliares: (ver fig No. 1)

La arteria hepática está a la izquierda del colédoco y a la izquierda del origen y terminación del conducto hepático. Está separada de éste por un intervalo de 5 a 10mm. Este intervalo

puede disminuir y hasta ser nulo, llegando la arteria a ponerse en contacto con las vias biliares. Más raramente, el intervalo aumenta y un espacio de 15 a 20mm puede separar los órganos.

Ramas Terminales: (ver fig No. 5 - 4 y 5)

La arteria hepática se divide generalmente en dos ramas terminales: una rama derecha que irriga la mitad derecha del hígado y otra izquierda para la mitad izquierda.

Rama derecha:

Arteria Cística; La rama derecha de 2 a 3 cm, de longitud, tiene un calibre superior al de la rama izquierda, y la rama derecha. Penetra en el surco transverso dirigiéndose en sentido transversal de izquierda a derecha y ligeramente de adelante hacia atrás, siguiendo la dirección del surco transverso.

Nace del tronco de la arteria hepática a la izquierda del conducto hepático. Después de un recorrido de 8 a 10mm, cruza la cara posterior del conducto hepático. Excepcionalmente pasa por delante de dicho conducto (12o/o). Por detrás de ella se encuentra la rama derecha de la vena porta. La arteria y la vena están en contacto íntimo. Después de haber cruzado la cara posterior del conducto hepático, la rama derecha aparece o se identifica en una región triangular, cuyo vértice corresponde a la reunión del conducto hepático y el conducto cístico, cuya base está formada por la superficie del hígado y cuyos lados están representados por los conductos hepático y cístico. En el área de este triángulo de las vías biliares (Budde) es donde la rama derecha de la arteria hepática emite la arteria cística que alcanza el borde izquierdo de la vesícula biliar. Las variaciones de este triángulo y de sus relaciones son frecuentes. Digamos aquí que la rama terminal derecha de la arteria hepática atraviesa este triángulo, así como la rama terminal derecha de la vena porta, situada más profundamente

y en un plano algo más elevado. También en el área del triángulo la rama derecha se divide, dando ordinariamente dos ramas y con mayor rareza tres o cuatro. Antes de terminar da un ramo que penetra en el surco de la vena umbilical y que se ramifica a la derecha en el lóbulo cuadrado y a la izquierda en el lóbulo izquierdo. A este ramo se le da el nombre de hepática media. La colateral más frecuente de la rama hepática derecha es la arteria cística. Este vaso, de pequeño calibre, ocupa el borde superior del triángulo biliar; generalmente nace a la derecha del conducto hepático y solo por excepción adelante de éste conducto. En el es corta y en el segundo es larga. La variación del punto de origen implica, claro está, variaciones en las relaciones anatómicas. Cuando nace a la derecha del conducto hepático, que es la disposición más frecuente, se dirige directamente hacia la vesícula biliar, a la que alcanza en el surco que separa el cuello del cuerpo de la vesícula, dividiéndose allí en dos ramas terminales derecha e izquierda. Está en relación íntima, antes de alcanzar la vesícula, con el lado izquierdo del conducto cístico, que describe su cayado en este punto. Cuando se despega la vesísula de su compartimiento y se la atrae afuera y a la derecha, se aumenta la abertura del ángulo comprendido entre los dos conductos hepático y cístico. Se comprueba en que la arteria cística forma los lados superior y derecho de un triángulo cuyo lado inferior y derecho está formado por el conducto cístico, mientras que el lado izquierdo vertical está constituído por la mitad inferior del conducto hepático. Es el triángulo biliocístico o **triángulo de Calot.** (fig. No. 1 - 10) Como se ve, este triángulo corresponde a la mitad inferior del ángulo del triángulo de Budde. El conocimiento de estas relaciones es importante cuando el cirujano practica la ligadura de la arteria cística en el curso de la ablación de la vesícula biliar (colecistectomía). Para evitar la herida de la arteria hepática se debe ligar el vaso lo más cerca posible del cuello de la vesícula biliar. Es esencial también evitar el conducto cístico y por lo tanto aislar la arteria del conducto en el momento en que entra en contacto con su cayado.

Cuando la arteria cística nace de la izquierda del conducto hepático o del colédoco (27o/o de los casos), cruza la cara anterior del conducto biliar siguiendo direcciones variables según que el origen sea bajo o alto.

El territorio de distribución de la rama derecha de la arteria hepática es más o menos extenso.

Rama Izquierda:

La rama izquierda ocupa el tercio superior del pedículo hepático. Su calibre es generalmente menor que el de la rama derecha. A veces es igual (32o/o). Para llegar al parénquima hepático sigue una dirección ascendente y ligeramente oblícua hacia delante.

En su trayecto, la arteria tiene relaciones importantes. Sube por delante y a la izquierda de la bifurcación de la vena porta y de la rama porta izquierda. A su derecha desciende por debajo de la porción inicial del conducto hepático. Este conducto y su rama izquierda forman una curva con la concavidad dirigida hacia abajo y a la izquierda, cuya rama arterial constituye el arco. La arteria está, pues, alejada del conducto en su parte media, pero se aproxima a él en su origen y en su terminación. En ésta última, el conducto biliar se halla generalmente algo por detrás de la rama hepática. Al llegar a ponerse en contacto con el hígado, la eminencia del lóbulo de Spiegel viene a lindar con el lado izquierdo del vaso.

VENA PORTA: (ver fig. No. 1 - 9)

No se describe, por no encontrarse en el área de operaciones quirúrgicas de vías biliares, ya que no se diseca habitualmente en dichos procedimientos.

RESULTADOS Y DISCUSION

Dato No. 1:

Se práctico la disección de las vías biliares en 100 casos de los cuales 65 correspondieron al sexo masculino y 35 al femenino.

Dato No. 2:

En 25 casos las relaciones anatómicas de las vías biliares resultaron normales, tomando para considerarlos como tales:

1. Arteria hepática detrás y a la izquierda del colédoco.
2. Arteria cística entra al cuello vesicular.
3. Vías biliares sin variantes.

De estos casos corresponden:

19 al sexo masculino

6 al sexo femenino.

Dato No. 3:

En 75 casos se encontraron variantes anatómicas de los cuales 46o/o pertenecían al sexo masculino y 29o/o al sexo femenino.

ANALISIS DE LOS HALLAZGOS EN VIAS BILIARES

Dato No. 4:

Unión de Conductos hepáticos:

Intrahepáticos: 58o/o
Extrahepáticos: 42o/o
Total : 100o/o

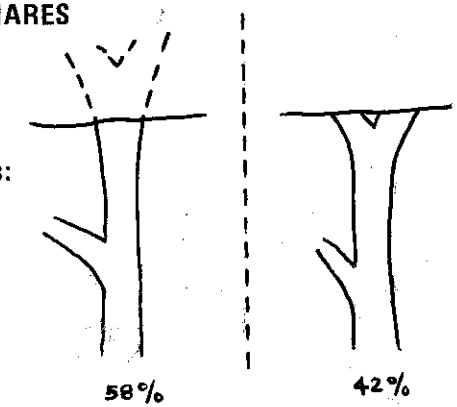

Dato No. 5:

Forma de unión del cístico con el conducto hepático

1. En ángulo	90
2. A la unión del ángulo de los hepáticos	6
3. Mitad inferior parapela al hepático	2
4. Transversal	1
5. Delante del hepático	1
TOTAL	100



FIGURA No. 7
(Dato No. 5)

Dato No. 6:

Unión del cístico en relación al duodeno

1. retroduodenal	3
2. supraduodenal	97
Total	100

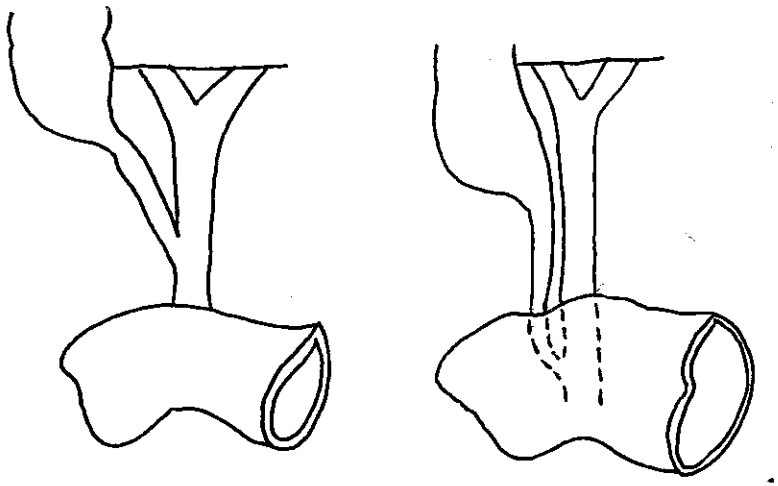

FIGURA No. 71/2
(Dato No. 6)

Dato No. 7:

Dimensiones del cístico

LONGITUD			No. DE CASOS
1.	4.	cm.	14
2.	2	"	12
3.	4 1/2	"	10
4.	3 1/2	"	9
5.	5	"	7
6.	3	"	7
7.	1	"	6
	1 1/2	"	6
	2 1/2	"	6
8.	6	"	3
9.	7	"	2
	8	"	2
10.	6 1/2	"	1
		Total.	85
	Sin medir		15
		Total.	100

Dato No. 8:

Conductos hepáticos accesorios 5 casos (combinados con otras variantes).

1. Caso No. 3:
   a. Hepático accesorio izquierdo a lado izquierdo del heático.
   b. Hepático derecho recibe cístico. (cístico a hepático derecho).
   c. Anatómicamente no hay colédoto.
   d. Ausencia de arteria hepática propia.

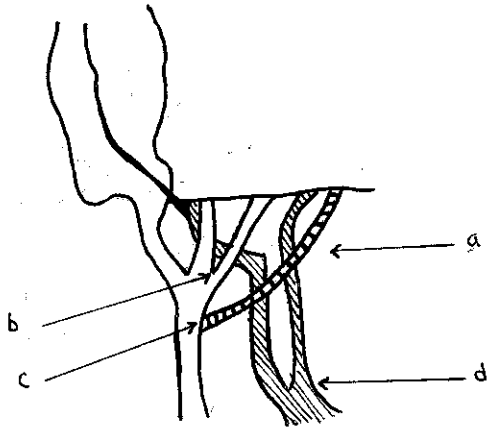

FIGURA No.8
(dato No. 8. - Caso No. 3.)

2. Caso No. 4:
   a. Hepático accesorio derecho detras de vesícula a borde externo de conducto hepático izquierdo.
   b. Hepático izquierdo formado por reunión de dos ramas.
   c. Arteria hepática: Derecha dividida en 2 ramas
      Izquierda dividida en 3 ramas

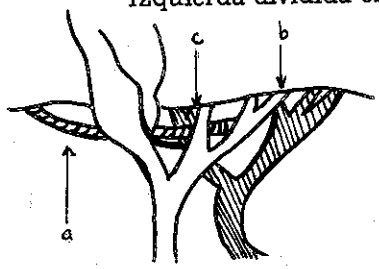

FIGURA No. 9
(Caso No. 4)

3. Caso No. 5:

a. Hepático accesorio derecho a borbe derecho del colédoco en parte media.

b. Arteria cística nace de hepática izquierda.

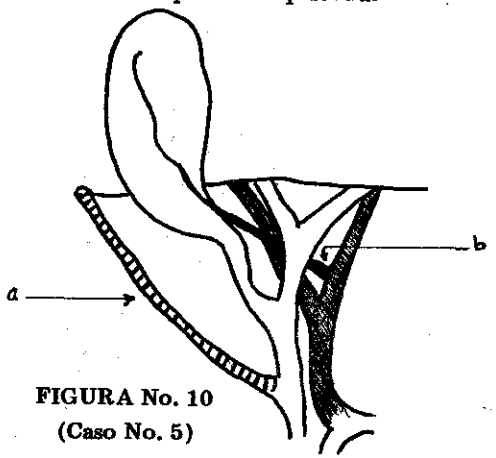

FIGURA No. 10
(Caso No. 5)

4. Caso No. 6:

a. Hepático accesorio a parte media del conducto cístico.

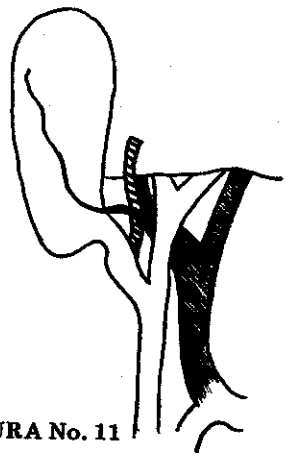

FIGURA No. 11
(Caso No. 6)

5. Caso No. 7:

a. Hepático accesorio de hepático derecho a vesícula.

b. Arteria cística accesoria naciendo de arteria gastroduodenal.

c. Hepática derecha, pasa delante de conducto hepático izquierdo y detrás de conducto hepático derecho.

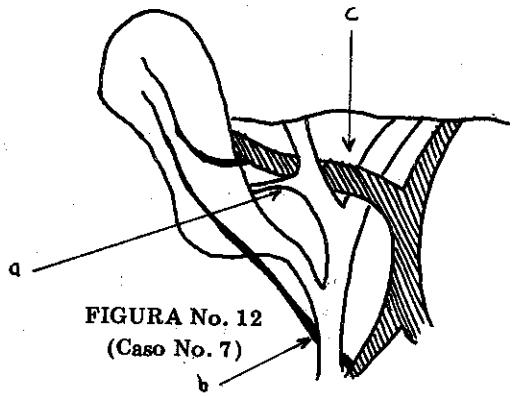

FIGURA No. 12
(Caso No. 7)

Dato No. 9:

Caso No. 10:

Tres conductos hepáticos: Derecho, Central, Izquierdo — formando el hepático común 1 caso.

Además:

a. Arteria Hepática termina en 2 ramas.

b. Arteria cística nade de hapática externa derecha.

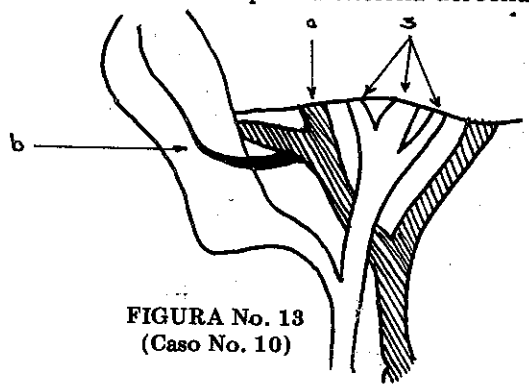

FIGURA No. 13
(Caso No. 10)

Dato No. 10:

Caso No. 80

Conducto de Wirsung se une a colédoco antes de formar la ampolla de Vater: 1 caso.

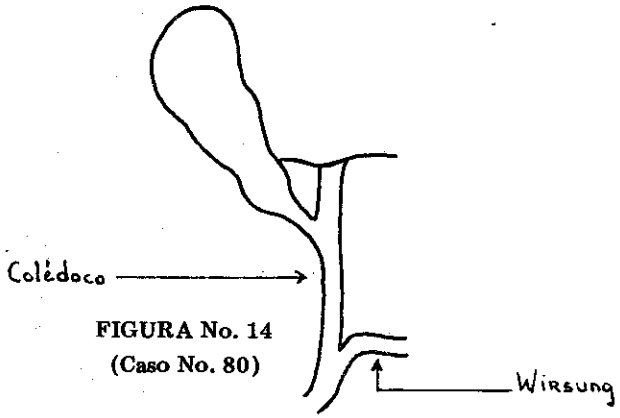

FIGURA No. 14
(Caso No. 80)

ANALISIS DE LAS VARIANTES DE LA ARTERIA HEPATICA

Dato No. 11:

a. Arteria hepática dividida en ramas terminales derecha e izquierda sin dar más ramificaciones extrahepáticas: 68 casos.

b. Otras divisiones de la arteria hepática: 32 casos.

Dato No. 12:

Ausencia de arteria hepática propia, saliendo las ramas terminales de la arteria hepática común: 4 casos Además con:

1. Caso No. 1:
   Con cística larga fuera del triángulo de Budde.

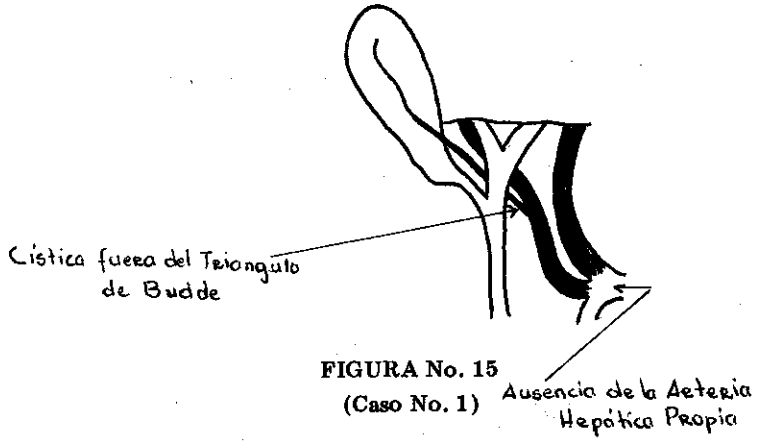

FIGURA No. 15
(Caso No. 1)

2. Caso No. 2:

Con cística dentro del triángulo de Budde.



FIGURA No. 16
(Caso No. 2)

3. Caso No. 3:
   a. Cística dentro del tríangulo de Budde.
   b. Hepática izquierdo accesorio al lado izquierdo del hepático.
   C. Cístico desemboca en hepático derecho.

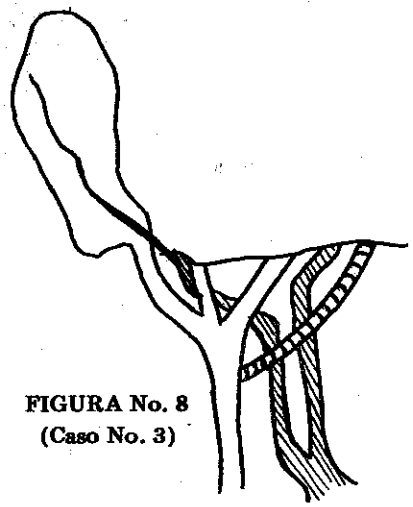

FIGURA No. 8
(Caso No. 3)

4. Caso No. 54:

Arteria hepática derecha delante del conducto hepático.

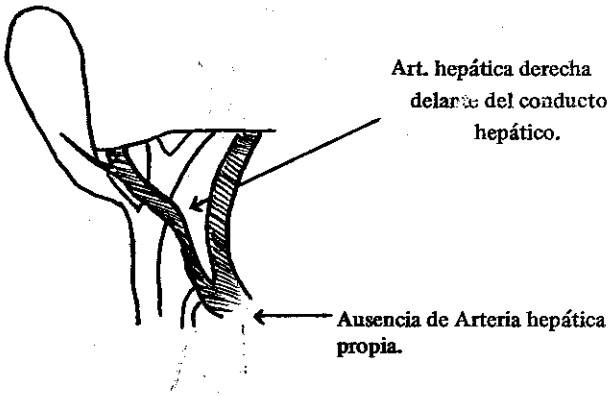

FIGURA No. 17
(Caso No. 54)

ANALISIS DE LAS RELACIONES DE LA ARTERIA HEPATICA DERECHA CON LAS VIAS BILIARES Y DE SU ORIGEN

Dato No. 13:

Arteria hepática derecha pasando por delante del conducto hepático: 16 casos.

a. Sin otras variantes: 6 casos

b. Con otras variantes: 10 casos.

1. Caso No. 12:

Con arteria cística naciendo de arteria hepática común.

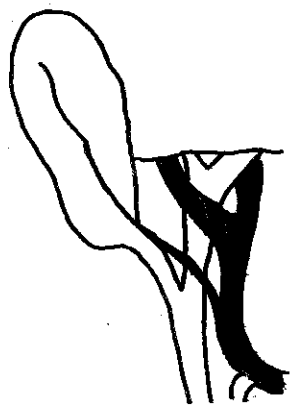

FIGURA No. 18
(Caso No. 12)

2. Caso No. 45:

Con dos arterias císticas

FIGURA No. 19
(Caso No. 45)

3. Caso No. 46 y 47

Con arteria cística larga.

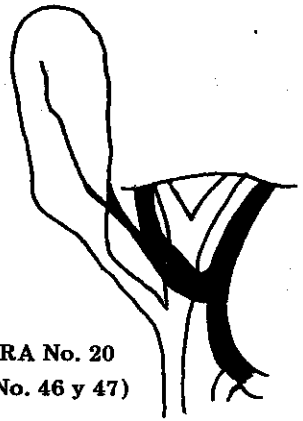

FIGURA No. 20
(Caso No. 46 y 47)

5. Caso No. 52;

a. Con arteria hepática derecha naciendo de la arteria hepática izquierda externa.

b. Arteria hepática izquierda terminando en dos ramas.

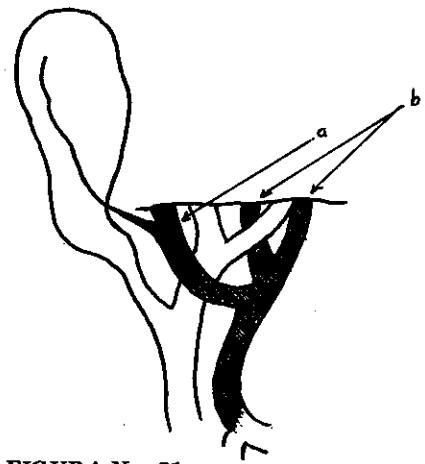

FIGURA No. 21
(Caso No. 52)

6 Caso No. 53:

a. Arteria hepática derecha terminando en dos ramas.

b. Arteria cística nace de arteria hepática derecha interna.

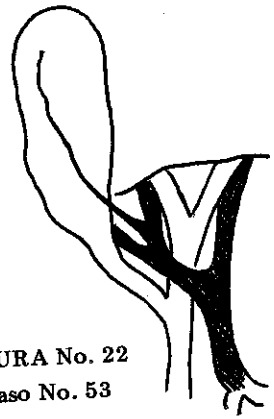

FIGURA No. 22
(Caso No. 53

7. Caso No. 54:

Sin arteria hepática propia.

FIGURA No 17
(Caso No. 54)

8. Caso No. 55:

a. Arteria hepática derecha termina en dos ramas.

b. Conducto cístico con mitad inferior unida al hepatico.

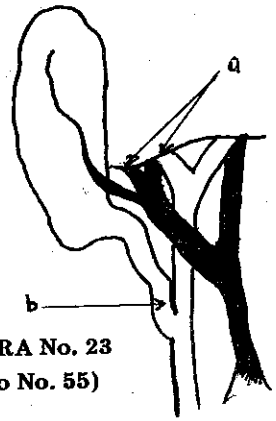

FIGURA No. 23
(Caso No. 55)

9. Caso No. 42:

a. Conducto cístico se una el vértice de unión, de los conductos hepáticos.

b. Arteria hepática derecha pasa por delante del conducto hepático izquierdo.

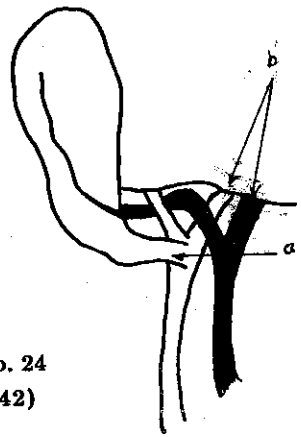

FIGURA No. 24
(Caso No. 42)

10. Caso No. 41:

a. Dos arterias císticas.

b. Conducto cístico llega al vértice de unión de los dos hepáticos.

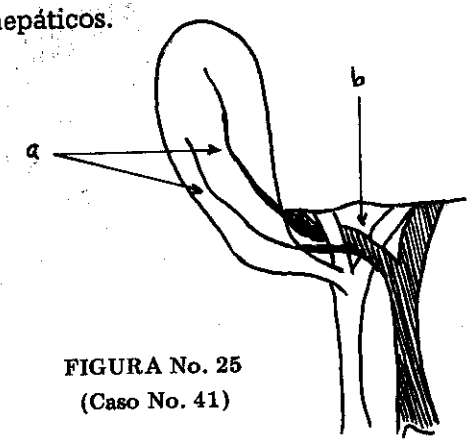

FIGURA No. 25
(Caso No. 41)

Dato No. 14:

Caso No. 39:

En este caso se altera la posición de la vesícula considerándola como si se tratara de su manipulación en una operación de vías biliares, razón por la que se describe lo siguiente:

a. Arteria hepática derecha pasa delante de la vesícula.

b. Arteria cística nace entre ambas a medio cuerpo de la vesícula.

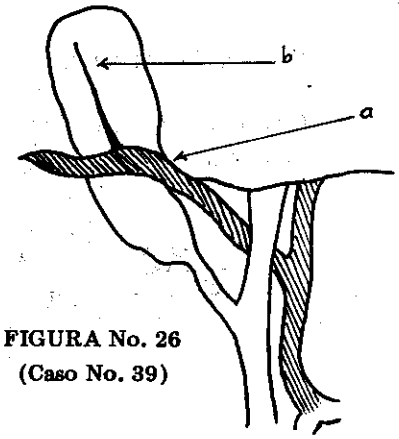

FIGURA No. 26
(Caso No. 39)

Dato No. 15:

Caso No. 7:

Arteria hepática derecha pasa delante de conducto hepático izquierdo y detrás del conducto hepático derecho: además:

a. Arteria cística accesoria naciendo de arteria gastroduodenal.

b. Conducto hepático accesorio de hepático derecho a vesícula.

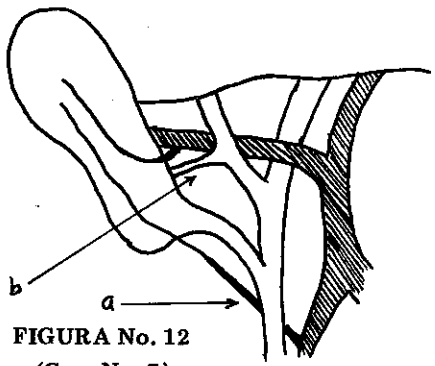

FIGURA No. 12
(Caso No. 7)

Dato No. 16:

Caso No. 52

Arteria hepática derecha naciendo de la arteria hepática izquierda externa y pasando por delante del conducto hepático.

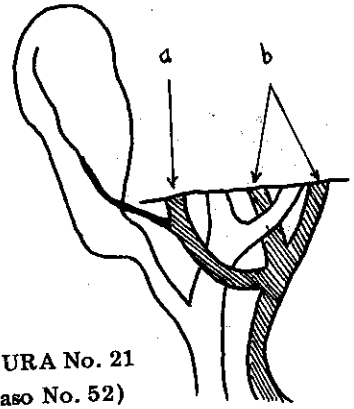

FIGURA No. 21
(Caso No. 52)

ANALISIS DE LA FORMA EN QUE TERMINA LA ARTERIA HEPATICA EN EL HILIO HEPATICO ARTERIA HEPATICA DERECHA

Dato No. 17:

Arteria hepática derecha terminado en dos ramas 23 casos.

De estos únicamente dos casos no se acompañan de otra variante, los restantes tienen variantes en cuanto:

1. Al número de arterias císticas.

2. Origen de la arteria cística y otras variantes.

Caso No. 56:

Dato No. 18:

Rama de arteria hepática derecha a un lobulillo hepático: 1er. caso.

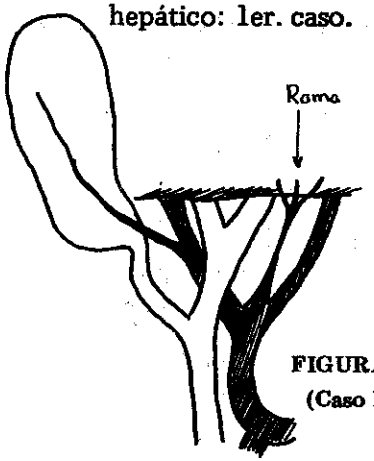

FIGURA No. 28
(Caso No. 56)

Dato No. 19:

Caso No. 63:

Cada una de las dos ramas de la arteria hepática derecha termina en dos ramas.

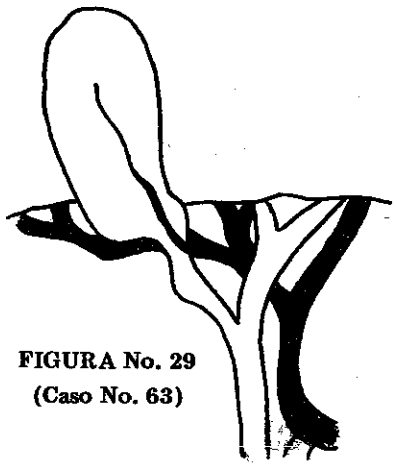

FIGURA No. 29
(Caso No. 63)

Dato No. 20:

Caso No. 9 y 59:

Dos casos de arteria hepática derecha que termina en tres ramas dos al lóbulo derecho y una que cruza para el lóbulo izquierdo.

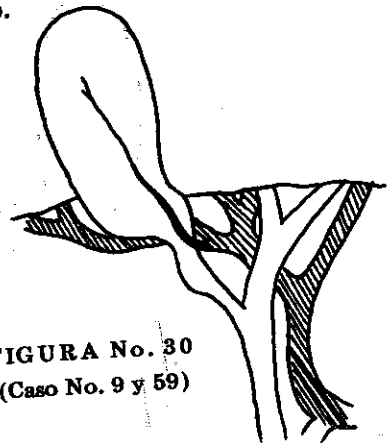

FIGURA No. 30
(Caso No. 9 y 59)

Dato No. 21:

Caso No. 8:

Arteria hepática terminada en tres ramas:

1. Derecha
2. Media
3. Izquierda

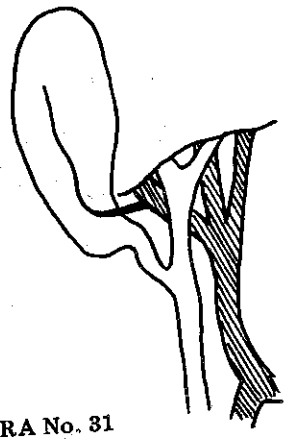

FIGURA No. 31
(Caso No. 8)

ARTERIA HEPATICA IZQUIERDA

Dato No. 22 (fig. No. 32)

Termina en dos ramas : 4 casos

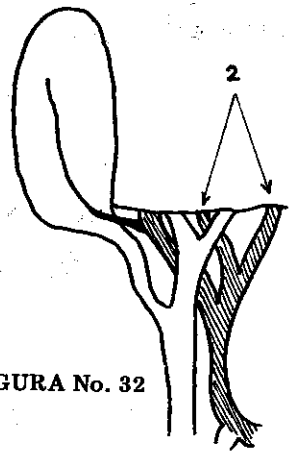

FIGURA No. 32

Dato No. 23: (fig. No. 33)

Termina en tres ramas: 2 casos

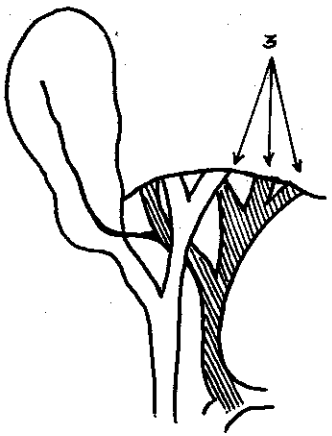

FIGURA No. 33

Dato No. 24:

Caso No. 69: (fig. No. 34)

Arteria hepática izquierda accesoria a lobulillo hepático.

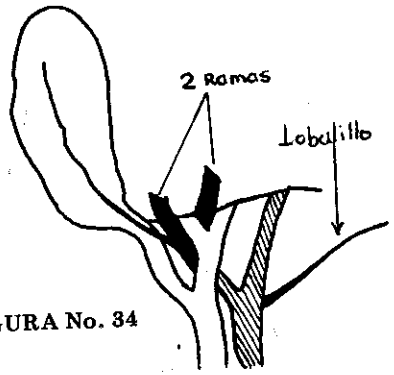

FIGURA No. 34

ANALISIS DE VARIANTES DE ARTERIA CISTICA

Dato No. 25:

Caso No. 1 (fig. No. 15)

a. Cística larga naciendo de arteria hepática derecha.

b. Ausencia de arteria hepática propia.

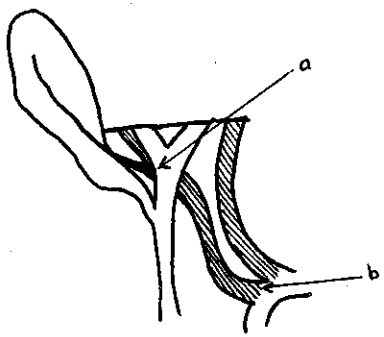

FIGURA No. 15

Dato No. 26: (fig. No. 35)

Arteria cística larga pasando delante del conducto hepático: 6 casos.

1. Tres casos sin otra variante (casos No.: 11-21-100)

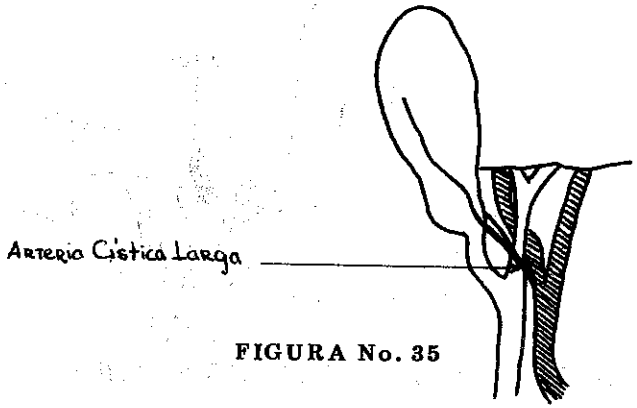

FIGURA No. 35

2. Tres casos con otras variantes:

   a. Caso No. 62: arteria hepática derecha termina en 2 ramas.

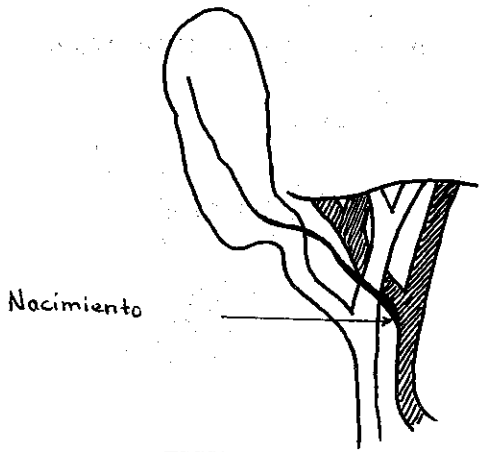

FIGURA No. 36
(Caso No. 62)

   b. Caso No. 19: cística nace de hepática propia.

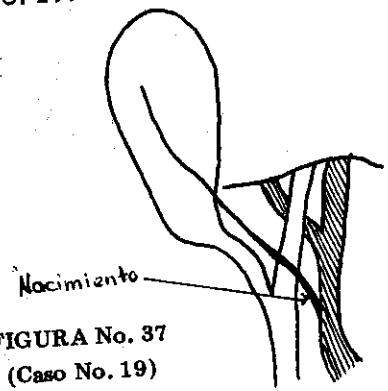

FIGURA No. 37
(Caso No. 19)

   c. Caso No. 13: cística nace de hepática izquierda.

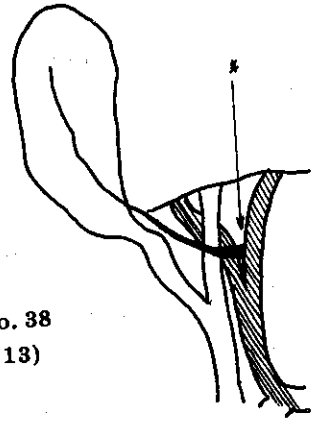

FIGURA No. 38
(Caso No. 13)

Dato No. 27: (fig. No. 39)

Arteria cística larga y pasando por detrás del conducto hepático:

3 casos: dos de ellos (No. 22 y 26) la arteria cística se bifurca antes de entrar a la vesícula.

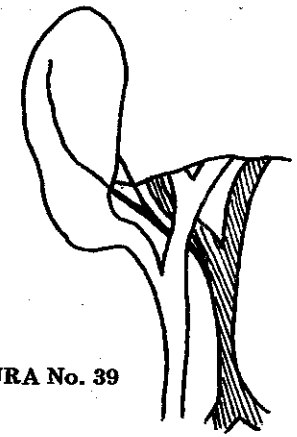

FIGURA No. 39

Dato No. 28: (ver fig. No. 37)

Naciendo de arteria hepática propia: 5 casos.

4 Casos pasando por detrás de conducto hepático.

1 Caso (No. 19): pasando por delante de conducto hepático'

Dato No. 29:

Naciendo de arteria hepática izquierda: 4 casos.

1. Caso No. 14: sin otra variante.

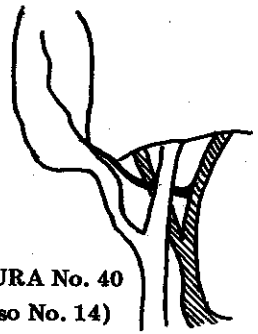

FIGURA No. 40
(Caso No. 14)

2. Caso No. 5: con hepático accesorio derecho al colédoco.

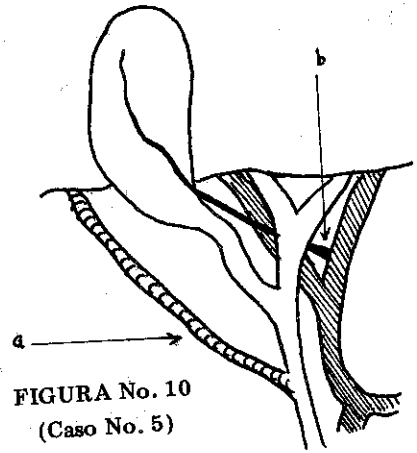

FIGURA No. 10
(Caso No. 5)

3. Caso No. 13: pasando por delante del conducto hepático.

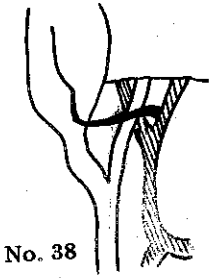

FIGURA No. 38
(Caso No. 13)

4. Caso No. 67 de arteria hepática propia.

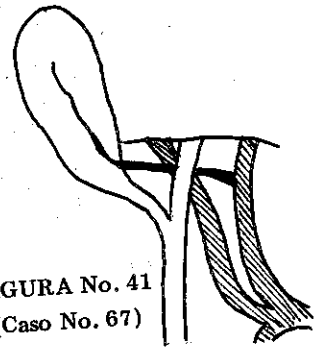

FIGURA No. 41
(Caso No. 67)

Dato No. 30: (fig. No. 18)

Naciendo de arteria hepática común: 2 casos (No. 12 y 23)

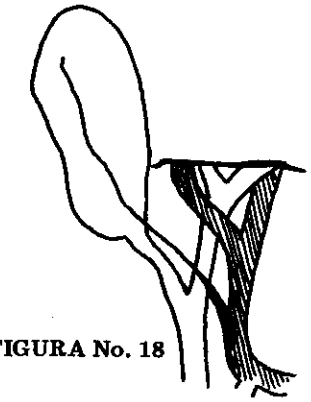

FIGURA No. 18

Dato N

Dato No. 31: (fig. No. 42)

Naciendo de la bifurcación de las arterias derecha e izquierda: 6 casos.

1. Caso No. 20: Sin otra variante.

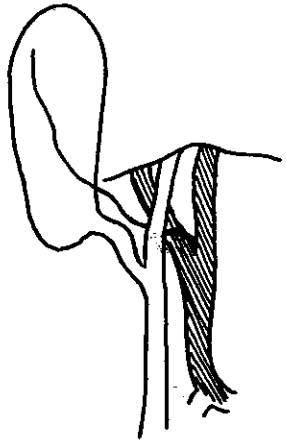

FIGURA No. 42.

2. Caso No. 21: pasando delante del conducto hepático

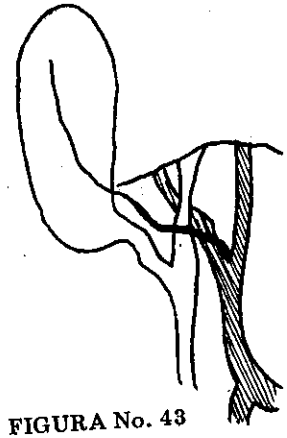

FIGURA No. 43
(Caso No. 21)

3. Casos Nos. 29 - 30: conducto cístico a unión de los hepáticos.

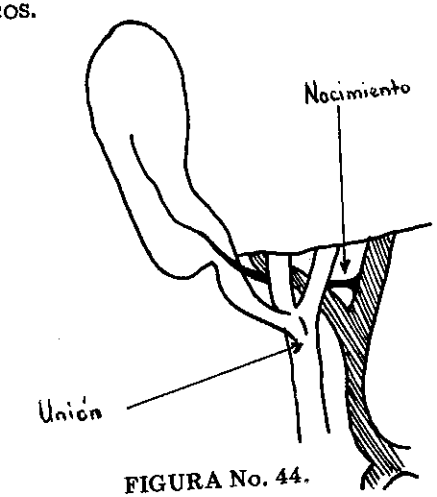

FIGURA No. 44.
(Casos Nos. 29 - 30)

4. Caso No. 44: arteria hepática derecha pasando por delante del conducto hepático.

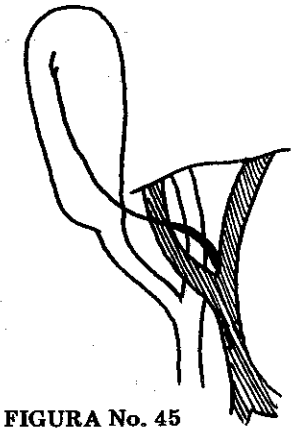

FIGURA No. 45
(Caso No. 44)

5. Casos No. 57: unión retroduodenal de conducto cístico con el hepático.

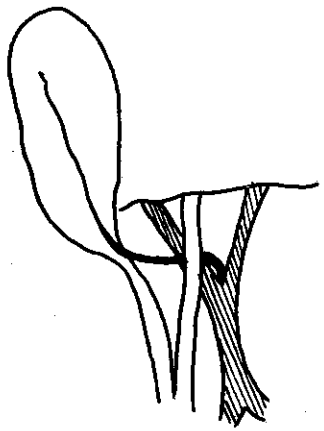

FIGURA No. 46
(Caso No. 57)

ato No. 32:

Dos arterias císticas: 6 casos.

1. Caso No. 25: sin otra variante

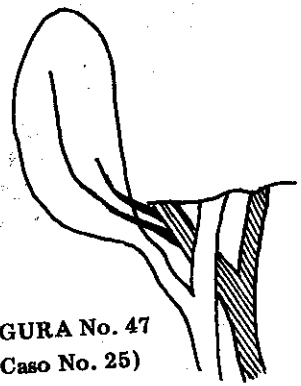

FIGURA No. 47
(Caso No. 25)

2. Caso No. 41: a. conducto cístico a unión de los hepáticos.

   b. arteria hepática derecha por delante de conducto hepático, izquierdo.

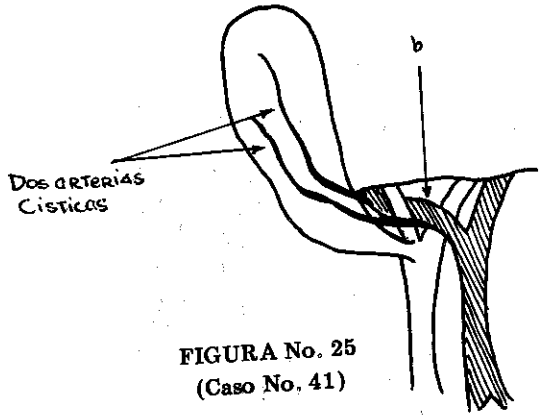

FIGURA No. 25
(Caso No. 41)

3. Caso No. 45: arteria hepática derecha por delante de conducto hepático.

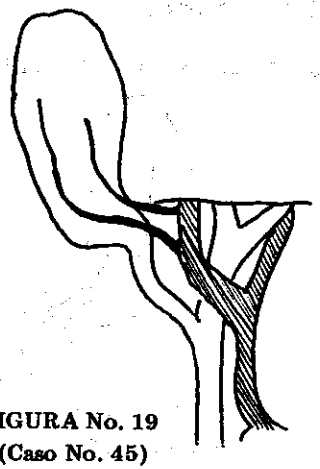

FIGURA No. 19
(Caso No. 45)

4. Caso No. 58: unión retroduodenal de cístico con hepático.

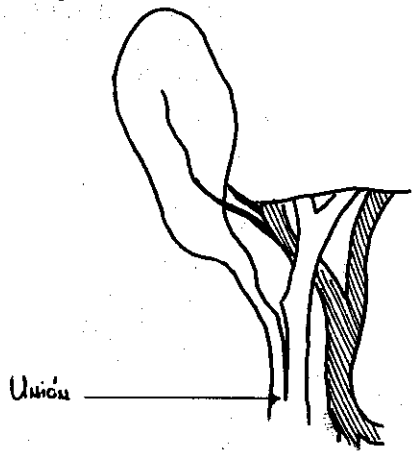

FIGURA No. 48
(Caso No. 58)

5. Caso No. 61: císticas naciendo de arteria hepática derecha interna.

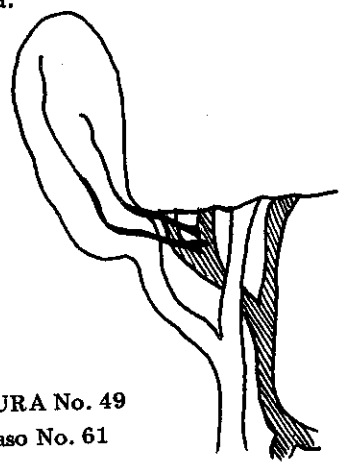

FIGURA No. 49
(Caso No. 61

6. Caso No. 71: Arteria hepática derecha termina en dos ramas, y la rama derecha externa a su vez en dos ramas.

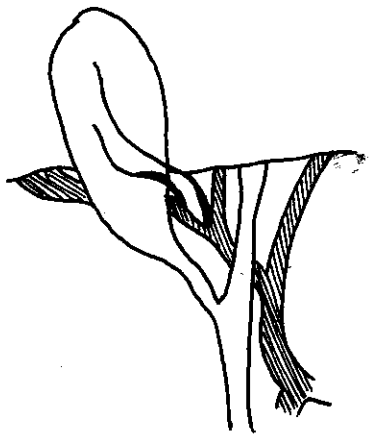

FIGURA No. 50
(Caso No. 71)

Dato No. 33: (fig. No. 51)

Arteria cística se divide en dos ramas antes de llegar a la vesícula: 10 casos.

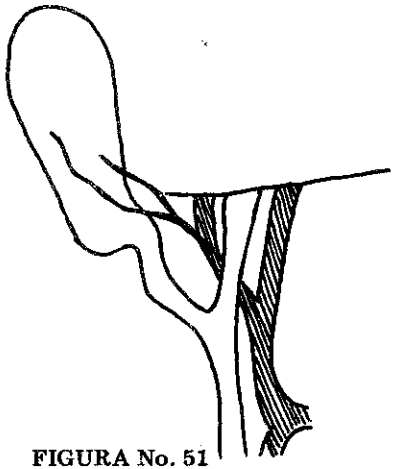

FIGURA No. 51

Dato No. 34:

Caso No. 39:

Naciendo de arteria hepática derecha que pasa por delante de la vesícula a su parte media.

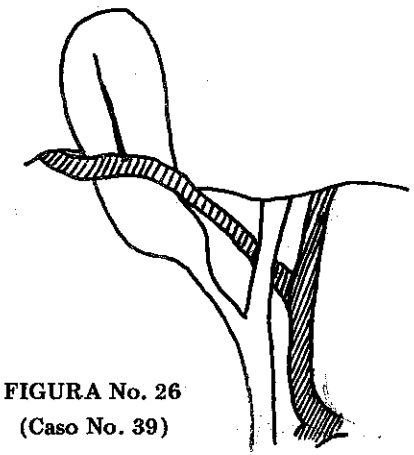

FIGURA No. 26
(Caso No. 39)

Dato No. 35:

Caso No.7:

a. Arteria cística accesoria naciendo de la arteria gastroduodenal.

b. Arteria cística naciendo de arteria hepática derecha que pasa por delante de conducto hepático izquierdo y detrás de conducto hepático derecho.

c. Conducto hepático accesorio a vesícula desde hepático derecho.

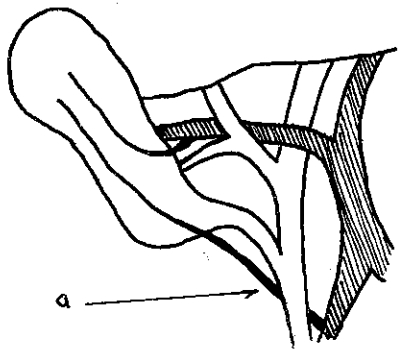

FIGURA No. 12
(Caso No. 7)

Dato No. 36:

Naciendo de la arteria hepática derecha interna: 5 casos.

1. caso No. 53:

Arteria hepática derecha pasa por delante del hepático.

(ver figura No. 22)

2. Casos Nos. 66 - 68 sin otra variante.

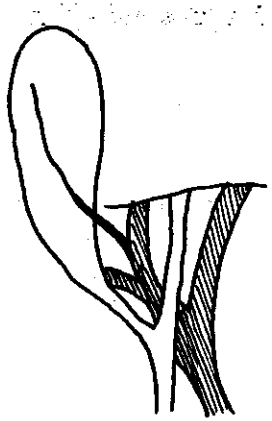

FIGURA No. 52
(Casos Nos. 66 - 68)

3. Caso No. 61: dos arterias císticas.

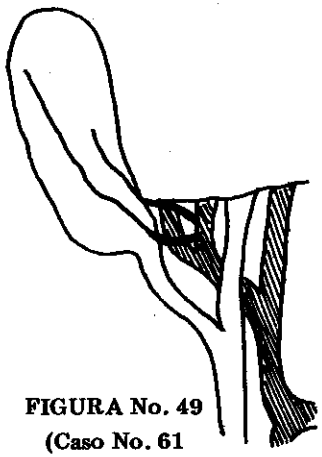

FIGURA No. 49
(Caso No. 61

4. Caso No. 71: Arteria hepática derecha extrema termina en dos ramas. (ver fig. No. 50)

Dato NO. 37:

Naciendo de arteria hepática derecha externa: 6 casos.

1. Caso No. 10 (ver figura No. 13) con 3 hepáticos
2. Caso No. 64: sin otra variante.
3. Caso No. 62: cística pasa delante de conducto hepático.
4. Caso No. 65: sin otra variante.
5. Caso No. 63: cada arteria hepática derecha termina en dos ramas.
6. Caso No. 69: arteria hepática izquierda al lobulillo hepático.

Dato No. 38:

Naciendo de la bifurcación de arteria hepática derecha en dos ramas: dos casos (Nos. 60 y 70)

Total de casos variantes de arteria cística: 58 casos.

DISCUSION

La descripción anatómica original del pedículo hepático, descrita como normal (7-11-14-27- 36) en nuestra serie únicamente representa el 25o/o, quedando el 75o/o restante como variante anatómicas, de las cuales, muchas de ellas pueden significar serios peligros (7-27) por poderse lesionar las estructuras vecinas en las operaciones comunes de vías biliares (13).

Otras complicaciones (2) y la gran variedad de las mismas no se entran a discutir en el presente trabajo. Las técnicas quirúrgicas descritas como guía para quienes se inician en cirugía (12 - 16) nunca pueden ser suficientes para prevenir las complicaciones, pese a que las mismas hacen énfasis en los posibles daños a las estructuras del área operatoria o vecinas.

Todo sistema de educación en técnica quirúrgica, debe llevar la guía de cirujanos experimentados, muchas de las cuales, también han tenido accidentes en vías biliares pese a su gran experiencia, para que el producto de los programas de entrenamiento en las residencias de cirugía garantice una mínima, o en el ideal un 0o/o de complicaciones.

La unión intra o extrahepática de los dos conductos hepáticos únicamente puede tener como consecuencia la lesión del conducto hepático común o la del conducto hepático derecho, en los casos en que la anatomía de la región esté perdida debida a procesos inflamatorios agudos, subagudos, o fibrosis severa, cuya disección puede ser la causante de heridas al tratar de separar las estructuras.

La forma de unión del conducto cístico con el conducto hepático, puede tener complicaciones similares a las mencionadas con anterioridad. También el dejar un muñón de cístico largo, puede dar la complicación del cístico resigual (33). Puede ocurrir lo mismo cuando la unión del cístico con el conducto hepático es retroduodenal, además de poder lesionarse el duodeno al intentar la desección.

Las dimensiones del cístico más frecuentes en nuestra serie, que, variaron entre 4, 2, 4 1/2, y 3 1/2 centímetros, pueden tener como consecuencia problemas de cístico resigual.

Los conductos hepáticos accesorios (5 casos en nuestra serie) combinados con otras variantes pueden tener peligros particulares, en especial en el caso No. 6 del cual de practicarse la ligadura tradicional del conducto cístico, se dejaría una importante zona de hígado sin drenaje, ya que el hepático accesorio desemboca a mitad de trayecto del conducto cístico; en este caso la ligadura deberá practicarse entre vesícula y antes de la desembocadura del conducto accesorio mencionado. Los casos 3, 4, 5 no plantean este problema.

El caso No. 7 que combina múltiples variantes plantea como problema el lesionar la arteria hepática derecha, por la variante que presenta al pasar cerca del conducto hepático accesorio que desemboca de hepático derecho a vesícula, la complicación sería hemorragia por la sección de la arteria o daño hepático por la ligadura de la misma. Otra complicación de hemorragia en este caso, sería la no identificación de una cística accesoria naciendo de la arteria gastroduodenal.

En el caso No. 80 que fué el único de variante de unión del conducto de Wirsung con el colédoco, se une al mismo antes de formar la ampolla de Vater; éste es únicamente hallazago de disección en cadáver y está fuera del territorio quirúrgico habitual, no constituyendo por lo tanto ningún peligro; únicamente podría tener alguna consecuencia clínica al poderse activar las enzimas pancreáticas al mezclarse con la bilisis dentro de los conductos biliares.

Las variantes de la arteria hepática en cuanto a su división en el número de ramas terminales no tienenimportancia, pues nacen de la arteria hepática común; únicamente en el caso No. 54 podría plantear problemas por pasar la arteria hepática derecha delante del conducto hepático.

En los 16 casos que se encontraron pasando la arteria hepática derecha delante del conducto hepático, el peligro general es poderla lesionar o ligarla al disecar o ligar la arteria cística.

En el caso No. 45 además de pasar la arteria hepática delante de la rama del conducto hepático, la existencia de 2 arterias císticas puede tener como consecuencia hemorragia en caso de no reconocerse la segunda arteria cística.

El caso No. 53 puede tener la ligadura o sección inadvertida de la rama externa de división de la arteria hepática derecha que pasa detrás de la vesícula; otro tanto sudedería en el caso No. 42 aunque en este la arteria hepática derecha es de una sola rama, pero que pasa detrás del plano de disección de la vesícula.

El caso No. 41 presenta el peligro de hemorragia por la presencia de arteria cística accesoria.

El caso No. 39 presenta como característica notable el de tener la arteria hepática derecha sobre la vesícula biliar, teniendo por lo tanto, particular dificultad en la separación de la vesícula en su relación con la arteria para poder extirparla.

El caso No. 56 solo presenta la variante de una arteria hepática derecha accesoria a un lobulillo hepático, la cual se encuentra fuera del campo operatorio habitual.

El caso No. 63 tiene el peligro de lesionar la rama externa de la arteria hepática derecha que se encuentra entre el plano de disección de la vesícula con el hígado.

Los casos No. 9 y 59 presentan como curiosidad una arteria hepática accesoria que dá irrigación para el lóbulo izquierdo del hígado, pero que no representa peligro por encontrarse fuera del campo operatorio.

El caso No tiene la particularidad de la división de la

arteria hepática propia en 3 ramas terminales, no representando problama quirúrgico.

La terminación de la arteria hepática izquierda en 2 ó 3 Ramas no representa problema quirúrgico.

Las variantes de la arteria cística de la cual se encontraron 58 casos, presentan asociaciones con otras anomalías pero en general el problema sería la hemorragia al no identificar el paso y su relación con las estructuras vecinas, o al estar duplicada la arteria.

El análisis detallado de cada una de las variantes restantes únicamente volverían tediosa la lectura, razón por la cual, se insta al lector interesado a estudiar los dibujos presentados y tomar co consideración los peligros que dichas pueden representarle.

NOTA

No se incluye material fotográfico por ser de difícil clasificación y rotulado para la identificación visual de las estructuras, además de que los órganos vecinos o el tejido conectivo distraen el campo visual, siendo por lo tanto más fáciles de comparar y leer los dibujos, ya que en ellos se incluyen únicamente las estructuras comprendidas en las variantes.

RECOMENDACIONES

1. Tratar de que en los programas de entrenamiento de cirugía se haga especial énfasis de la elevada frecuencia de las variantes anatómicas no solo de esta región sino que probablemente de otras de la anatomía de los órganos de la anatomía.

2. Establecer un patrón de registro operatorio, para que los cirujanos o sus ayudantes reporten las variantes encontradas en los procedimientos quirúrgicos, para poder así hacer estudios prospectivos y poderlos comparar con ésta y otras series por venir.

ESPERAMOS QUE EL PRESENTE TRABAJO SIRVA DE BASE Y DE GUIA UTIL PARA LOS CIRUJANOS QUE TENGAN QUE OPERAR EN ESTE TERRITORIO ANATOMICO.

CONCLUSIONES

1. Se hizo un estudio anatómico del pedículo hepático en 100 casos de autopsia.

2. En estos únicamente el 25o/o de los casos sigue el patrón clásico descrito como normal.

3. Se encontró un 75o/o de variantes anatómicas diversas.

4. Respecto al sexo 46o/o correspondieron al sexo masculino y 29o/o al femenino.

5. No creemos que el sexo tenga relación alguna con las variantes anatómicas aquí observadas, la razón que en el presente trabajo se más del sexo masculino, es que se incluyeron piezas anatómicas de cadáveres de casos médico-legales, donde la muerte violenta es más frecuente.

6. Se encontró unión intrahepática de los conductos hepáticos en un 58o/o; y en un 42o/o la unión fué extrahepática.

7. La unión del conducto cístico con el hepático en forma de ángulo constituyó el 90o/o de la serie estudiada, en contraposición con el 80o/o reportado por otros autores.

8. La unión supreduodenal del conducto cístico con el hepático fué de un 97o/o.

9. Conductos hepáticos accesorios se presentaron en el 5o/o de los casos, reportados otros autores hasta un 15o/o.

10. Solo un caso se encontró unión del conducto de Wirsung con el colédoco antes de formar la ampolla de Vater.

11. Hubo un 4o/o de casos de ausencia de arteria hepática propia.

12. En un 16o/o de los casos la arteria hepática derecha pasaba por delante del conducto hepático.

13. Se encontró 58o/o de casos con variantes de la arteria cística, porcentaje mucho mayor que los reportados por otros autores que anuncian las anomalías de arteria hepática y cística en un 21o/o.

14. Las variantes de la arteria hepática y de la arteria cística en relación con el conducto hepático representan un peligro particular por el riezgo de seccionarlas provocando hemorragias que al tratar de pinzar el vaso sangrante o bien shock hemorrágico intra y post operatorio.

15. La unión retroduodenal del conducto cístico con el hepático fué en un 3o/o, dato que difiere del 12o/o de otros autores.

16. El presente trabajo es el primero de su tipo en Guatemala.

BIBLIOGRAFIA

1. Arroyave Borjes, Roberto. Contribución al estudio de la colecistectomía. Tesis (Médico y Cirujano). Guatemala, Universidad de San Carlos, Facultad de Ciencias Médicas, 1946. 40p.

2. Artz, Curtis P. y James D. Hardy. Complicaciones en Cirugía y su tratamiento. México, Interamericana, 1965. pp 540-48.

3. Bruce, John y Robert Walmsley. Anatomía quirúrgica. Barcelona, Salvat, 1968. pp 378-86.

4. Camargo Arévalo, Gustavo Adolfo. Valor de la peritoneoscopía en las enfermedades hepato biliares. Tesis. (Médico y Cirujano). Guatemala, Universidad de San Carlos, Facultad de Ciencias Médicas,1961. 42p.

5. Caravantes Flores, Oscar Adolfo. Colecistitis aguda, algunas consideraciones sobre el tratamiento de la. Tesis. (Médico y Cirujano). Guatemala, Universidad de San Carlos, Facultad de Ciencias Médicas, 1970. 26p.

6. Carrillo Castillo, Juan Alfredo. Cierre primario del colédoco. Tesis. (Médico y Cirujano). Guatemala, Universidad de San Carlos, Facultad de Ciencias Médicas, 1967. 56p.

7. Sabiston David C. Tratado de patología quirúrgica de Davis Christopher. Trad. por Alberto Folch y Pi, et al. 10a. ed. México, Interamericana, 1974. t. 2. pp 1014-15.

8. Enriquez I. Hector E. Colédoco, estudio clínico patológico y radiológico del drenaje del colédoco. Tesis. Guatemala, Universidad de San Carlos, Facultad de Ciencias Médicas, 1958. 68p.

9. Espinoza León, Ladimiro. Urgencias iatrogénicas en cirugía

biliar (II). Tribuna Médica de Centro América y Panamá. 3 (5): 74-8, 4 mayo 1970.

10. Flores Caballeros, José Alberto. Carcinoma de vías biliares extrahepáticas. Consideraciones clínico patológicas. Tesis Guatemala, Universidad de San Carlos, Facultad de Ciencias Médicas, 1970. 40p.

11. Gardner, Weston D. Anatomía humana. México, Interamericana, 1971. pp 348-49.

12. Giuliano, Alfredo. Clínica y terapáutica quirúrgica. Urgencias en cirugia. Buenos Aires, El Ateneo, 1966. pp. 215-28.

13. Glen, Frank. Victor F. Marchall. Lesiones quirúrgicas del colédoco. Clínicas quirúrgicas de Norteamérica. Mayo 1966. pp. 132-4.

14. Harkins, Henry N. Principios y prácticas de cirugía. 2a. ed. México, Interamericana, 1965. pp 597-99.

15. Henry Leiva, Jorge Alberto. Colecistectomía, complicaciones frecuentes, consideraciones sobre. Tesis. Guatemala, Universidad de San Carlos, Facultad de Ciencias Médicas, 1970. 23p.

16. Madden, John L. Atlas de técnicas en cirugía. México, Interamericana, 1961. pp. 414-24.

17. Malouf G., Jorge. Estudio clínico radiológico y patológico de la colecistitis crónica calculosa. Tesis. Guatemala, Universidad de San Carlos, Facultad de Ciencias Médicas, 1956. 68p.

18. Mansilla Cordova, Francisco. Colangiografía directa para el diagnóstico diferencial de ictericia. Teis. Guatemala, Universidad de San Carlos, Facultad de Ciencias Médicas, 1963. 42p.

19. Mazariegos Carranza, Danilo Efraín. Sección iatrogénica del colédoco en reconstrucción. Tesis. Guatemala, Universidad de San Carlos, Facultad de Ciencias Médicas, 26p.

20. Mazariegos A., Ricardo. Dietoterapia en la colelitiasis. Tesis. Guatemala, Universidad de San Carlos, Facultad de Ciencias Médicas, 1907. 32p.

21 Mérida Spinola, Hubert Leopoldo. Estudio clínico patológico y radiológico del drenaje del colédoco (revisión 49 casos. Tesis. Guatemala, Universidad de San Carlos, Facultad de Ciencias Médicas, 1963. 64 p.

22. Milla C. Rigoberto. Estenosis postooperatoria de las vías biliares extrahepáticas. Tesis. Guatemala, Universidad de San Carlos, Facultad de Ciencias Médicas, 1961. 66p.

23. Molina M. Francisco. Colecistectomías practicadas en la 5a. C. de M. Análisis de 305 casos. Tesis. Guatemala, Universidad de San Carlos, Facultad de Ciencias Médicas 1966. 22p.

24. Molina M., José Ernesto. Etiopatogenia de la litiasis biliar, Tesis. Guatemala, Universidad de San Carlos, Facultad de Ciencias Médicas, 1960. 112p.

25. Montiel H., Rafael E. Consideraciones sobre accidentes en cirugía biliar. Tesis. Guatemala, Universidad de San Carlos, Facultad de Ciencias Médicas, 1947. 40p.

26. Muadi, Riyad. Coledocostomía (100 casos). Tesis. Guatemala, Universidad de San Carlos, Facultad de Ciencias Médicas, 1957. 46p.

27. Netter, Frank. Digestive System. Part III. Liver, Biliary Tract and Pancreas. The Ciba Collection of Medical Illustration, 1957. pp. 14-16-17-23-27.

28. Paredes M. Jorge Arturo. Fístulas biliares internas espontáneas al tracto gastro intestinal secundarias a enfermedades del sistema biliar. Tesis. Guatemala, Universidad de San Carlos, Facultad de Ciencias Médicas, 1967. 53p.

29. Perdomo Soria, Carlos Enrique. Bilaxtin en colecistograma Tesis. Guatemala, Universidad de San Carlos, Facultad de Ciencias Médicas, 1962. 41p.

30. Quintero G., Manuel H. Consideraciones sobre colecistectomía de urgencia. Tesis. Guatemala, Universidad de San Carlos, Facultad de Ciencias Médicas, 1958. 104p.

31. Ramírez Alfonso. Ligeros apuntes sobre las observaciones del canal colédoco de origen calculoso. Tesis. Guatemala, Universidad de San Carlos, Facultad de Ciencias Médicas. 1923. 38p.

32. Ramírez C., Hector René. Carcinoma de la vesícula biliar, estudio de 33 casos. Tesis. Guatemala, Universidad de San Carlos, Facultad de Ciencias Médicas, 1966. 71p.

33. Santizo Lepe, Gustavo Adolfo. Breves consideraciones sobre el cístico Residual. Tesis. Guatemala, Universidad de San Carlos, Facultad de Ciencias Médicas, 1960. 48p.

34. Solis H., Rodolfo. Colangiomanometría y colangiografía. Tesis. Guatemala, Universidad de San Carlos, Facultad de Ciencias Médicas, 1948. 50p.

35. Solis P., César. La colecistectomía. Tesis. Guatemala, Universidad de San Carlos, Facultad de Ciencias Médicas, 1963, 32p.

36. Testut L. y A. Latarjet. Tratado de Anatomía Humana 9a. ed. Barcelona, Salvat, 1960. pp. 610-11-14-18-19-20, 643, 647, 654, 658, 660, 662, 666, 671.

37. Valle, Manuel F. Colecistectomía. Tesis. Guatemala Universidad de San Carlos, Facultad de Ciencias Médicas, 1914. 63p.

BR. _____
~~Verónica P.~~ J. Chapetón

ASESOR: _____
ROLANDO A. IMERI L.
MEDICO Y CIRUJANO
COLEGIADO No. 1207

REVISOR. _____

DIRECTOR DE FASE III. _____
Dr. Julio de León

SECRETARIO GENERAL, _____
Dr. Mariano Guerrero

Vo. Bo.

DECANO, _____
Dr. Carlos Armando Soto.

Artes Gráficas
Facultad de CC. M. M.
8-I-75. 500-c.
FVR.