UNIVERSIDAD DE SAN CARLOS DE GUATEMALA

FACULTAD DE CIENCIAS MEDICAS

HALLAZGOS ANORMALES EN LA COLANGIOGRAFIA PEROPERATORIA

(Estudio de 159 casos)

JUAN ANTONIO GABRIEL TURCIOS

UNIVERSIDAD DE SAN CARLOS DE GUATEMALA

FACULTAD DE CIENCIAS MEDICAS

HALLAZGOS ANORMALES DE LA COLANGIOGRAFIA PEROPERATORIA "

(Estudio de 159 casos)

TESIS

RESENTADA A LA HONORABLE JUNTA DIRECTIVA DE LA FACULTAD

DE CIENCIAS MEDICAS

POR

JUAN ANTONIO GABRIEL TURCIOS

EN ACTO DE INVESTIDURA DE

MEDICO Y CIRUJANO

INDICE

1. INTRODUCCION

2. OBJETIVOS

3. ANTECEDENTES

4. ANATOMIA

5. DESCRIPCION DE LA TECNICA DE LA COLANGIOGRAFIA PEROPE RATORIA

6. MATERIAL Y METODOS

7. EJEMPLOS DE COLANGIOGRAMAS PEROPERATORIOS ANORMALES

8. CONCLUSIONES

9. RECOMENDACIONES

10. BIBLIOGRAFIA

I N T R O D U C I O N

Elpresente trabajo versa sobre un estudio y análisis acer de los hallazgos de la colangiografía transoperatoria de tina en pacientes que fueron sometidos a colecistectomía el Departamento de Cirugía del Hospital Militar Central Guatemala. Se pretende además contribuir a demostrar que, Colangiografía peroperatoria, es un procedimiento de gran tilidad para el Cirujano, ya que suministra datos que pue hacer variar la conducta del mismo, igualmente el pronóst y la evolución del paciente. Por ser este un estudio retr pectivo de un número significativo de casos que se presen ron en un lapso de tiempo igualmente largo (5 años) ; s ferencia de estudios hechos anteriormente en el Hospital litar , en los que los hallazgos de la colangiografía tra soperatoria se limitaron a cálculos residuales ; este est es más rico en hallazgos por cuanto se refiere a patologí liar, aportando así una visión más amplia de la gran ut dad de la Colangiografía transoperatoria.

O B J E T I V O S

II.1 Evaluar qué porcentaje de pacientes intervenidos de c lecistectomía, se les ha realizado Colangiograma pero peratorio.

II.2 Evaluar qué porcentaje de estos colangiogramas fueron anormales.

II.3 Determinar la cantidad y calidad de patología encontrada en colangiogramas anormales.

II.4 Comparar nuestra patología con la de otros estudios.

II.5 Determinar si el procedimiento de la Colangiografía p roperatoria representó algún riesgo inmediato o media to para el paciente .

II.6 Satisfacer un interés personal en la rama de la ciru gía .

A N T E C E N T E S

La colangiografía peroperatoria, fue descrita primeramente por Mirizzi a finales de 1931 (6), y popularizada en Europa por Huiten, Mallet- Guy, y otros, (2); desde entonces su uso se ha extendido y popularizado.

En Guatemala la primera colangiografía peroperatoria fue realizada en 1949, por los Doctores Herrera Llerandi y Wittkowky (2)

Desde su introducción la colangiografía peroperatoria ha sido motivo de discrepancia, habiéndose realizado estudios y trabajos comparativos para determinar su utilidad (2,4,8,11 12)

Hasta la fecha hay opositores para esta técnica aunque es mayor su aceptación ; de tal manera que se han realizado modificaciones a la técnica común descrita por Jolly y colaboradores (4) tratando de perfeccionarla, igualmente de perfeccionar las radiografías del tracto biliar , que son tomadas durante el acto quirurgico para poder detectar cualquier anormalidad y reducir así la necesidad de coledocostomía pro

A N T E C E D E N T E S

La colangiografía peroperatoria, fue descrita primeramente por Mirizzi a finales de 1931 (6), y popularizada en Europa por Huiten, Mallet- Guy, y otros, (2); desde entonces su uso se ha extendido y popularizado.

En Guatemala la primera colangiografía peroperatoria fue r lizada en 1949, por los Doctores Herrera Llerandi y Wittko ky (2)

Desde su introducción la colangiografía peroperatoria ha s do motivo de discrepancia, habiéndose realizado estudios y trabajos comparativos para determinar su utilidad (2,4,8,11 12)

Hasta la fecha hay opositores para esta técnica aunque es m yor su aceptación ; de tal manera que se han realizado mod ficaciones a la técnica común descrita por Jolly y colabora dores (4) tratando de perfeccionarla, igualmente de perfe cionar las radiografías del tracto biliar , que son tomadas durante el acto quirurgico para poder detectar cualquier anormalidad y reducir así la necesidad de coledocostomía,procedimiento asociado a una alta morbilidad

Dentro de las modificaciones podemos ver la de Myat Thu Ya, colaboradores que describen una técnica reciente, por medio uso de una sonda de foley modificada introducida en el cond to biliar común ; que reduce aún más el riesgo de que pase desapercibidas anormalidades (11)

Tambien desde el punto de vista radiológico se han realizad innovaciones para mejorar la técnica, logrando mejores plac sin interferir con el proceso quirurgico ; siendo una de la últimas la escrita por Ian Spira, como Tunel Casset , en colangiografía (9)

Desgraciadamente, en muchos de nuestros Centros Hospitalari Públicos, esta técnica es dificil de realizar por falta d equipo necesario .

A N A T O M I A

Para que se facilite más la comprensión del procedimient
la colangiografía peroperatoria y las anormalidades enco
das en el presente trabajo, considero necesario describi
vemente los componentes del sistema biliar.

IV.1 VESICULA BILIAR

La vesícula biliar es un órgano de paredes delg
das, cubierto por el peritoneo y unidos a los
bulos derecho y cuadrado del hígado.

Normalmente tiene de siete a diez cms. de largo
3 a 5 cms. de diámetro y capacidad de 30 a 60 m
litros.

Anatómicamente esta dividida en un fondo que so
sale del borde anterior del hígado,un cuerpo y
cuello estrecho que al disminuir de calibre se
vierte en el conducto cístico .

Topograficamente, se encuentra localizada por d
jo del noveno cartílago costal derecho, en la
nión del borde derecho del músculo recto abdomi

A N A T O M I A

ra que se facilite más la comprensión del procedimiento de a colangiografía peroperatoria y las anormalidades encontradas en el presente trabajo, considero necesario describir brevemente los componentes del sistema biliar.

V.1 VESICULA BILIAR

La vesícula biliar es un órgano de paredes delgadas, cubierto por el peritoneo y unidos a los lóbulos derecho y cuadrado del hígado.

Normalmente tiene de siete a diez cms. de largo, 3 a 5 cms. de diámetro y capacidad de 30 a 60 mililitros.

Anatómicamente esta dividida en un fondo que sobresale del borde anterior del hígado, un cuerpo y un cuello estrecho que al disminuir de calibre se convierte en el conducto cístico.

Topograficamente, se encuentra localizada por debajo del noveno cartílago costal derecho, en la unión del borde derecho del músculo recto abdominal.

riego sanguineo de la vesícula proviene de la rama derecha la rama hépatica que origina la arteria c´istica, la cual divide en ramas para la superficie fija y libre.,
venas sátelites drenan hacía la vena porta.

2 CONDUCTO CISTICO

El conducto cístico mide de 2 a 4 cms. de longitud con un diámetro de 3 mms. y contiene pliegues mucosos prominentes llamados pliegues espirales o válvulas de Heister.

El cístico tiene dirección oblicua hacia abajo, a la izquierda y atras, terminando en la parte lateral derecha del conducto hepatocolédoco la mayoría de las veces ; habiendo variedades en este modo de desembocar, exepciones que el Cirujano debe conocer para evitar confundir el colédoco por el cístico.

Recordar, tambien que se coloca por delante a la derecha de la porta, mientras la artería cística recorre

su lado izquierdo. Durante la colecistectomía debe buscarse la arteria cística en el triángulo cístico de CALOT, espacio limitado por el higado, hepático común y cístico.

3 SISTEMA BILIAR EXTRA HEPATICO

Se origina en higado, como conductos hepáticos e izquierdo, cada uno drena el lóbulo hepático respectivo y miden de uno a dos centimetros de longitud. Los dos conductos se unen para formar el conducto hepático común de estructura tubular de dos a cuatro centimetros de largo por cinco mms. de diámetro.

4 COLEDOCO

Es continuación del conducto hépatico, su límite proximal lo determina la desembocadura del conducto cístico y su límite o extremo distal lo constituye el esfinter de Oddi en la ampolla de Vater para desem-

la 2da. porción del duodeno, junto con el Wirsung.
a longitud de 4 hasta 8 cms, y 5 mms. de diámetro,dis-
o éste conforme se acerca al Oddi.El colédoco trans -
cia abajo y a la derecha, proyectando hacia atrás y
órganos con que se relaciona se le conocen 3 porcio -
troduodenal, retropancreática e intraduodenal

Porción Retroduodenal .

Se relaciona por delante con la 1era. porción del duo-
deno, por atrás con la vena cava inferior ; a la iz -
quierda con la porta , con la arteria gastroduodenal
y su colateral la pancreaticoduodenal que cruza al co-
lédoco por delante o por detrás .

Porción Retropancreática.

Se relaciona por delante con la cabeza del páncreas;
por detrás con la cava inferior.

Porción Intraduodenal.

Esta es la porción terminal del colédoco que mide 15
mms. se coloca encima y a la derecha del Wirsung ; a-

ravieza la capa celulosa, muscular, submucosa y mucosa duo
denal y se abre a la luz intestinal en la carúncula mayor.

SCRIPCION DE LA TECNICA DEL COLANGIOGRAMA PER-OPERATORIO

técnica del colangiograma peroperatorio que más se usa en te estudio es la descrita por Jolly y colaboradores (4) es la que consiste en luego expuesta las vías biliares (por alquier tipo de incisión).Se procede a localizar un peque- corte en el mismo, introduciéndo un tubo de polietileno gui a través de la luz del cístico, teniendo cuidado de que no se hasta el interior del colédoco, el tubo de polietileno ligado al conducto cístico, inmediatamente después se reti- n los empaques e instrumentos del campo operatorio, para evi r distorsiones radiológicas ; prontamente se inyectan 15 cc. medio contraste yodado (Conray o Biligrafina) de tal ma- ra que cuando faltan 2 ó 3 cc. de medio por inyectar se toma radiografía, con un aparato portátil de rayos X en las pro- as Salas de Operaciones, Dos placas iniciales, hacen la in- rpretación más confiable.

s placas son desarrolladas y seguidamente presentadas al Ci- jano quien las interpreta y decide la conducta a seguir.

En un colangiograma peroperatorio normal deben visualizarse las siguientes estructuras :

1. Colédoco en sus tres diferentes porciones
2. Conductos hépaticos derecho e izquierdo con perfecta visualización del árbol biliar intrahépatico.
3. Desembocadura del conducto cístico (la ligadura puesta en el conducto cístico retiene el reflujo del medio contraste a la vesícula)
4. Ampolla de Vater
5. Medio de contraste libre en el duodeno lo que muestra un buen vaciamiento del colédoco
6. Algunas veces es posible ver reflujo del medio de contraste en el conducto pancreático principal, demostrando la presencia del llamado (" Canal Común) común desembocadura del colédoco y canal de Wirsung .

Por consiguiente, la no visualización o la imperfecta visualización de cualquiera de las ante dichas estructuras, se deben posiblemente a tres causas :

1. Presencia de alguna lesión de las vías biliares (cálculos, tumores, extrinsecos o intrinsecos)

2. Anomalías de las estructuras biliares

3. Técnica imperfecta y pobre (burbujas de aire, medio opaco derramado en sus alrededores).

M A T E R I A L Y M E T O D O S

VI.1 HUMANO

6.6.1 Personal del Departamento de Cirugía del Hospital Militar Central, en su asesoría y revisión :

Dr. Victor Funes Castillo

y

Dr. Raúl Cruz Molina.

6.6.2 Personal de Registros Clínicos y Estadísticos del Hospital Militar.

VI. 2 MATERIAL

6.2.1 Libro de Sala de Operaciones del Hospital Militar Central.

6.2.2 Libro de diagnóstico de egreso del Hospital Militar Central.

6.2.3 Historias clínicas con diagnósticos de :

Colecistitis Aguda, Colecistitis Crónica, Calculosa.

6.2.4 Archivo de Rayos X colangiogramas peroperatorios .

6.2.5 Papeleta especial que se elaboró para la investiga - ción y que contiene los siguientes parámetros :

1. Diagnóstico
2. Edad
3. Sexo
4. Lugar de nacimiento
5. Grupo Etnico
6. Colangiograma peroperatorio normal o anormal
7. Hallazgos de la Colangiografía peroperatoria
8. Complicaciones pots- colangiografía peroperatoria.

VI.3 METODO

El método a seguir, durante la investigación del pre- sente trabajo consistió en revisar los libros de Sa - las de operaciones y egresos buscando en ellos pa -

cientes que fueran etiquetados con el diagnóstico de colecistitis aguda, colecistitis crónica calculosa y que se hubieran resuelto por colecistectomía, procediéndose durante la misma a realizar un colangiograma peroperatorio como es rutina en el Departamento de Cirugía del Hospital Militar Central, Poniendo especial énfasis en los hallazgos de la colangiografía.

Se revisarón los libros de fechas comprendidas entre el primero de enero de 1972, y el 3 de mayo de 1977, (5 años 5 meses) ; de la revisión efectuada se obtuvieron 169 casos clínicos con el diagnóstico de colecistitis crónica calculosa y colecistitis aguda, que fueron resueltos por medio de colecistectomía.

Del total de casos encontrados, se les efectuó colangiografía peroperatoria a 159 de ellos los cuales el mayor porcentaje fue precedido por una colecistitis crónica calculosa 147 casos (92. 4 %) y el resto 12 casos (7. 6 %) de una colecistitis aguda. Es de hacer mencionar también , el hecho de que no se realizarón colangiogramas peroperatorios en 10 pacientes ; de los cuales 3 fueron por criterio médico y los 7 restantes por defectos técnicos (falta de medio y/o técnico.

Fig. N°. 1. Se puede apreciar en este colangiograma ; la vesícula biliar, el conducto cístico y parte del duodeno.

Fig. N° 2. En esta placa que se tomó momento despues de la anterior se puede notar la fístula colecistoduodenal .

Fig. N°.3 Estenosis del colédoco en su 1 / 3 medio .

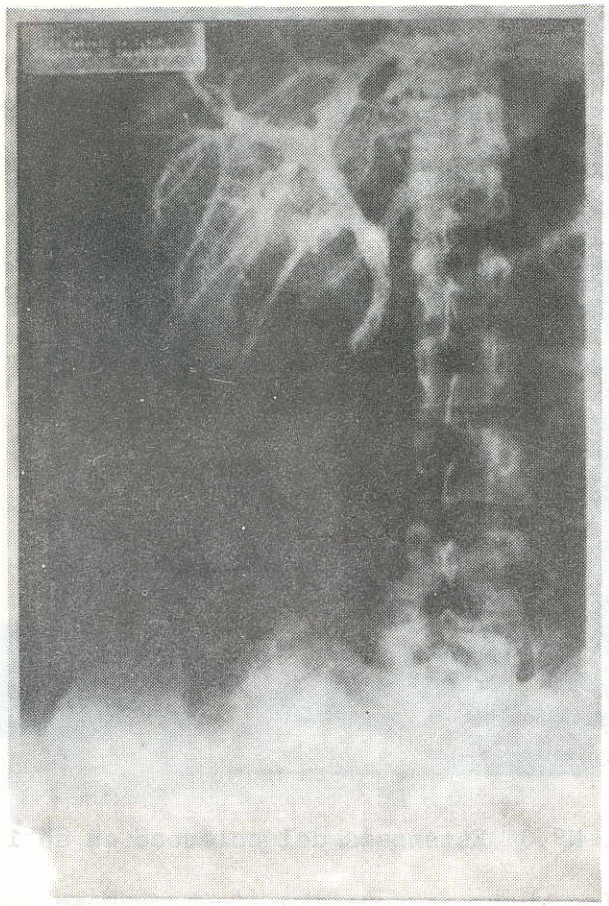

Fig. N° 4. Colangiograma peroperatorio, demostrando calculos en el colédoco, asíicomo el árbol biliar intrahépatico .

CUADRO DE DISTRIBUCION ETAREA EN PACIENTES A QUIENES SE REALIZO COLECISTECTOMIA MAS COLANGIOGRAFIA PEROPERATORIA

EDADES :	N° DE CASOS	PORCENTAJES :
11-20	6	3. 77 %
21-30	29	18. 24 %
31-40	35	22. 05
41-50	33	20. 15 %
51-60	28	17. 61 %
61-70	22	13. 84 %
71-80	4	2. 52 %
81-90	2	1. 26 %
T O T A L	159 CASOS	100. 00 %

El cuadro anterior mos demuestra las edades en que se realizó colecistectomía, al mismo tiempo que se efectuaba colangiografía transoperatoria, notándose que el grupo de edad comprendido entre los 31 y 50 años fue el que más pacientes reporto. Es de hacer notar también que el paciente más joven del grupo estudiado fue de sexo femenino de 16 años y el de edad más avanzada de sexo masculino de 84 años.

SEXO :		
♀	117 -	73. 58 %
♂	42 -	26. 42 %
TOTAL	159	100. 00 %

Como se reporta en estadística de otros países y en series otros estudios, el sexo predominante es el femenino en proporción de tres a uno en relación con el masculino .

L U G A R D E N A C I M I E N T O

C A P I T A L :	58	36. 48 %
D E P A R T A M E N T O :	101	63. 52 %
	159	100. 00 %

l mayor porcentaje , es de pacientes nacidos en el interior e la república, pero la mayoría reside en la capital. El cuaro anterior, no es representativo de la población general de a república debido a que el Hospital Militar atiende a un tio de pacientes seleccionado .

G R U P O E T N I C O

LADINO	:	156 casos	98. 11 %
INDIGENA	:	2 casos	1. 89 %

En este grupo comparativo, el mayor porcentaje fue de ladi - nos , en relación con el grupo indígena donde solo se reportaron dos casos .

Hay que tomar en cuenta tanto la designación de ladino-indí - gena que es tomada en forma arbitraria como la atención a una poblacioón reducida y seleccionada por parte del Hospital Militar por lo que se excluye conclusiones .

COLANGIOGRAMAS ANORMALES :

TAL DE COLANGIOGRAMAS		PORCENTAJE
PEROPERATORIOS	159	100 %
LANGIOGRAMAS ANORMALES	27	16.98%

puede notar en el cuadro anterior que del total de Colan-
ogramas realizados ; fueron reportados como anormales 27,
talizando un 16 .98 % lo que consideramos como significa-
vo, demostrando la utilidad de la Colangiografía peropera-
oria .

HALLAZGOS DE LA COLANGIOGRAFIA PEROPERATORIA

	CASOS	PORCENTAJE
1. Calculo enclavado en colédoco	19	70.37%
2. Estenosis del colédoco	4	3.70%
3. Calculo de Esfinter de Oddi	1	3.70%
4. Calculo + lodo biliar	1	3.70%
5. Fístula colecisto-duodenal	1	3.70%
6. Obstrucción extrinseca X Ca. cabeza de páncreas	1	3.70%
TOTAL.....	27	100.00%

En este cuadro comparativo, podemos ver la gran variedad de anormalidades reportadas en los colangiogramas peroperatorios realizados en este estudio. Se nota que un número de casos significativo corresponden a colédoco litiasis (19 casos 67,85 %) problema que es similar al reportado por otros países; (2,4,6,8) Es importante agregar que de los 19 casos anteriores en solo 3, los calculos fueron demostrados por palpación manual en los 16 casos restantes fueron hallazgo de la colangiografía. Podemos notar también que los otros hallazgos son reportados dentro de la bibliografía universal ,(2.4.6.11) lo que nos dá una amplia visión de la complejidad d que las vías biliares representan, y nos dá también una idea de lo cuidadoso y cauto que debe ser el Cirujano que trabaja a ese nivel anátomico . de las estenosis del colédoco descritas en cuadro anterior fueron reportadas 3 en tercio medio del colédoco y una a nivel del esfinter de de Oddi.

C O N C L U S I O N E S

VII.1 Se revisaron 169 casos clínicos de pacientes sometidos a colecistectomía .

VII.2 De los pacientes sometidos a colecistectomía a 159 de ellos, se les realizó colangiograma peroperatorio de rutina; los diez restantes no fue posible realizarsélos por criterio médico o por razones técnicas.

VII.3 El cuadro predominante indicativo de colecistectomía , fue el de colecistitis crónica calculosa, 148 pacientes (93.08 %)

VII.4 El grupo etareo con más casos de colecistectomía y por ende de colangiografía peroperatoria fue comprendido entre los 31 y 40 años.

VII.5 El sexo predominante fue el femenino .

VII.6 La mayoría de pacientes eran del interior de la República.

VII.7 El porcentaje de colangiogramas anormales con relación al total de colangiogramas fue de 16.98 %, lo que

demuestra la utilidad del mismo con relación a bajar o disminuir la incidencia de exploración de las vías biliares.

I.8 Se encontraron diversas anomalías (fístula vesícula -duodeno ; estenosis del colédoco) de las vías biliares.

I.9 Se encontraron factores extrinsecos a las vías biliares (Ca. cabeza de páncreas) pero que incidian sobre la misma.

I.10 La cantidad y calidad de anormalidades de las vías biliares demostrada en este trabajo es similar a estudios realizados por otros autores en el extranjero.

VIII

R E C O M E N D A C I O N E S

VIII.1 Seguir con el uso de la colangiografía peroperatoria en toda colecistectomía a realizarse en el Departamento de Cirugía del Hospital Militar Central.

VIII.2 Procurar que esta técnica sea llevada a otras instituciones que aún no gozan de ella, para su beneficio.

VIII.3 Familiarizar a los Cirujanos en formación y a los estudiantes de medicina que pasan por el Hospital Militar Central, con el uso de la colangiografía peroperatoria, como uno de los más valiosos auxiliares del Cirujano en la prevensión de litiasis residual y como coadyudante en la detección de anomalías biliares.

VIII.4 Mejorar el método radiológico del colangiograma pe-

B I B L I O G R A F I A

1. Fisher Mg. etc. al. Antegrade and Retograde visualization of the biliary tree a caso report. Am . J. Castroenterology. 61- 53- 4 Jan 74.
2. Herrera Llerandi , R. Witkowsky, Curt, Luna Azurdia R. Experiencias con la Colangiografía Operatoria inmediata. Revista del Colegio edico de Guatemala,(5 (3 (201 - 7, sep. de 1964.
3. Hernández M. Hugo. Manual de Anatomía Humana : Aparato Digestivo, Alimentación, 1era. Edición Guatemala, 1975, pp. 32-35.
4. Jolly , P.c. et. Operative Cholangiography : A Caso for its routine use, Ann . of Surgery, 1968 : 551-61. 1968.
5. Kraus , H. and Kern , Ernest , Some Currente Problems of biliary surgery : Indications and Technique of chodedochotomy, Intraoperative Cholangiomanometry, primary, closure of common bile duct. Surgery. 52 ; 983- 7 1967.
6. Luccioni , L. Luccioni, R. Importanza de la colangiografía peroperatoria nella diagnostica e nella

terapia chirurgica delle affezioni delle vie biliary e dello sfintere di Oddi, Minerva Médica. 66 (62) 3220-2.22 sept. 75 .

7. Lockart , R. Hamilton, G. Fyfe, F. Anatomía Humana , 1era edición. Aparato Digestivo .

8. Lizama Rubio, Carlos. Colangiografía Peroperatoria,Revista del Colegio Médico de Guatemala, 5 (3) 133-140 septo. 1954.

9. Spira, Ian A. The Cholangiography Cassete Tunnel : And Aide Rapid and efficient Perfomance of Intraoperative Cholangiography, Radiology . 118 (3) 732, 3 Marcha.

10. Sabiston , David, tratado de Patología Quirurgica. X Edición Capítulo 33 ; Sistema Biliar, México 1972 pp. 10121030.

11. Ya, Myat et. al. Peroperative, C-holangiography Br. J. Surgery 60-711 Sept. . 73

12. Zea Carlos . Dr. Colangiografía Peroperatoria, Tesís de Graduación de Médico de la Universidad de San Carlos de Guatemala, Facultad de Ciencias Médicas. Guatemala,1973.

Vr. _____
JUAN ANTONIO GABRIEL TURCIOS

_____
Asesor.

_____
Revisor.

_____
Director de Fase III.

_____
Secretario General

Vo. Bo.

_____
Decano