UNIVERSIDAD DE SAN CARLOS DE GUATEMALA
FACULTAD DE CIENCIAS MEDICAS

BIOPSIA TESTICULAR EN EL ESTUDIO DE LA INFERTILIDAD MASCULINA

Estudio retrospectivo de 45 casos registrados en la sección de anatomía patológica del Instituto Guatemalteco de Seguridad Social de enero de 1969 a diciembre de 1976.

ELMER ENRIQUE GRIJALVA BARASCOUT

PLAN DE TESIS

I. INTRODUCCION
II. OBJETIVOS
III. MATERIAL Y METODOS
IV. VALORACION DE LA INFERTILIDAD MASCULINA

A. Consideraciones anatómicas y fisiológicas 1

B. Consideraciones clínicas 1

1. Historia y examen físico 1
2. Datos de laboratorio 1
3. Datos radiológicos 1

C. Biopsia del testículo, técnica de obtención 1

D. Diagnóstico anatomopatológico 2

E. Tratamiento y pronóstico

V. RESULTADOS Y DISCUSION 3
VI. CONCLUSIONES Y RECOMENDACIONES 3
VII. CUADROS Y TABLAS ESTADISTICAS 3
VIII. BIBLIOGRAFIA. 4

I. INTRODUCCION

En la práctica médica general, el problema de la infertilidad es relativamente poco frecuente y su manejo es sumamente difícil debido a las múltiples causas que la pueden originar. Además los factores sociales y psicológicos que se asocian alrededor de la pareja infértil pueden ser tan serios como el problema original. Muchas causas de infertilidad pueden ser de tipo emocional, como la impotencia o la frigidez, las cuales necesitan psicoterapia. Sin embargo, un buen número de casos representan defectos anatómicos y fisiológicos de alguno de los cónyuges.

Generalmente se asocian a la mujer como la culpable de no poder concebir, sin embargo, se ha demostrado que el hombre es el responsable de la infertilidad de la pareja en el 50 o/o de los casos. (13,14). De esto se deduce que el estudio de la infertilidad masculina es tan importante como el estudio de la infertilidad femenina. La mayoría de publicaciones tratan sobre la infertilidad femenina y muy pocos trabajos se encuentran en la literatura sobre la infertilidad masculina. Se ha preconizado el uso de la temperatura corporal basal, la citología cervicovaginal y la biopsia del endometrio como métodos diagnósticos aplicables en la mujer, pero muy poco se habla de la biopsia testicular, la que no representa mayor dificultad ni complicaciones para el estudio en el hombre.

El presente trabajo está orientado a demostrar la importancia de la biopsia testicular en correlación con el análisis del semen en el diagnóstico y tratamiento de la infertilidad masculina.

II. OBJETIVOS

Los objetivos principales del presente trabajo son:

1. Informar sobre 45 casos de infertilidad masculina estudiados por biopsia testicular en la sección de anatomía patológica del Instituto Guatemalteco de Seguridad Social.

2. Investigar la frecuencia de infertilidad masculina. Tomando como muestra al obrero radicado en la capital de Guatemala.

3. Efectuar un estudio estadístico mediante una revisión y clasificación ordenada de los casos encontrados.

4. Hacer la comparación de los resultados obtenidos con las estadísticas extranjeras.

5. Revisión de la literatura nacional e internacional sobre biopsia testicular en estudio de infertilidad masculina.

6. Revisión y análisis de los aspectos clínicos más importantes en el manejo de la infertilidad masculina.

7. Sugerir una clasificación anatomo-patológica adecuada sobre biopsia testicular para orientación del médico tratante.

8. Presentar a médicos y estudiantes una recopilación bibliográfica y un estudio crítico.

III. MATERIAL Y METODOS

El presente trabajo es una revisión de 45 casos de biopsia Testicular en infertilidad masculina, estudiados en la sección de anatomía patológica del Instituto Guatemalteco de Seguridad Social, en los años comprendidos de Enero de 1969 a Diciembre de 1976.

Se revisó en todos los casos, las láminas histológicas, las que fueron clasificadas y reevaluadas por los patológos concultantes Dr. Helmut Enrique Herman y Dr. Bernardo Lou F., para corroborar los diagnósticos histológicos encontrados.

Se consultaron las historias clínicas de los pacientes; obteniendo las estadísticas correspondientes.

Se revisó la bibliografía nacional y extranjera, y se efectuó una comparación de los hallazgos del presente reporte con los de otros autores.

Por medio de los datos obtenidos y bibliografía consultada se obtuvo la clasificación anátomo-patológica de biopsia testicular en infertilidad masculina..

IV. VALORACION DE LA INFERTILIDAD MASCULINA

Para poder evaluar adecuadamente la infertilidad en el hombre, es necesario un enfoque multidisciplinario con colaboración de diferentes especialidades. La comunicación estricta del médico tratante con el paciente no necesita enfatizarse; así mismo, sistematizar una conducta clínica con orientación terapéutica.

Para iniciar el estudio es conveniente efectuar un resúmen de los principales aspectos anatónicos y fisiológicos del aparato reproductor masculino, para luego considerar el manejo clínico, el diagnóstico anatomopatológico y el tratamiento.

A. Consideraciones Anatómicas y Fisiológicas:

Para su estudio es necesario dividir el aparato reproductor masculino en las siguientes partes:

1. Dos gónadas, los testículos que producen células germinales y hormonas sexuales.

2. Un órgano copulador, el pene, mediante el cual las células germinales masculinas pueden depositarse en la vagina de la mujer.

3. Una larga y complicada serie de tubos y túbulos, que van desde los testículos al pene, y permiten que las células germinales sean almacenadas, y más tarde, lleguen al órgano copulador.

4. Glandulas exócrinas que participan proporcionando un medio líquido a los espermatozoides y por contracción refleja de su músculo liso ayudan a la expulsión con fuerza de las células germinales. (5)

GONADAS:

Los testículos o gonádas masculinas son los encargados de la producción de células germinales, así como de las hormonas sexuales masculinas.

Están constituidos por una serie de túbulos tortuosos que se reunen en el íleo del órgano y forman el epidídimo. Dentro de los túbulos sucede el fenómeno de maduración de las células germinales o espermatogénesis. Por fuera de ellos se encuentran un estroma de tejido conectivo y las células de Leydig, encargadas de la producción de hormonas sexuales.

Los testículos son estructuras ovoides que se encuentran situados en el escroto; el testículo izquierdo desciende generalmente un poco más que el derecho. Existen variaciones individuales, sin embargo en el adulto, su peso promedio es de 20 grs.; y miden de 4-5 cms. de longitud, 2.5 cms. de espesor y 3 cms. de altura. (10).

Su superficie externa es blanquecina, lisa y brillante, debido a su cubierta, la túnica vaginal o albugínea. Esta capsula es gruesa, rica en tejido fibroso y poco distensible que hace a la glándula ser de consistencia firme. La túnica albugínea está constituida por 3 capas:

a) Una capa externa fina y en su mayor parte hialinizada.

b) Una capa media formada por fibras y bandas de colágena orientadas oblicuamente en relación al eje mayor del testículo, con abundantes fibroblastos adultos y fibras elásticas.

c) Una capa interna laxa y vascular.

Las capas media y externa se proyectan en la parte posterior externa del testículo, formando un tabique vertical, que se encuentra en el centro de la glándula y recibe el nombre de mediastino. El mediastino de cada testículo presenta múltiples conductos que constituyen la rete testis. Todos los túbulos seminíferos desembocan en el espacio de la rete testis, en la parte alta del mediastino, se vacían en 15-20 túbulos denominados conductillos eferentes. Estos atraviesan la albugínea del testículo y salen por la parte superior; se dirigen sinuosamente hacia arriba, formando conos constituyendo así la cabeza del epidídimo, el cual se inicia en el polo superior del testículo y se extiende hacia abajo siguiendo uno de sus lados. Cada epidídimo tiene una cabeza, un cuerpo y una cola. La cabeza en el polo superior del testículo está formada por los conos contorneados de los conductillos eferentes. El cuerpo está constituido por el conducto del epidídimo, sumamente sinuoso, y que se dirige a la cola del epidídimo, en el polo inferior del testículo; el conducto sale de ella y se convierte así en el conducto deferente. (5)

TUBOS SEMINIFEROS

Los tubos seminíferos son sumamente tortuosos y están separados entre si por un estroma de tejido conectivo laxo. Su longitud varía de 30-70 cms., con un diámetro medio de 200 micras. Se calcula que existen unos 450 túbulos seminíferos en cada testículo y que constituyen el 70 o/o de la glándula. (8).

El túbulo seminífero pierde su tortuosidad en su extremo externo, donde se transforma en tubo recto para desembocar en la rete testis.

Cada tubo seminífero está compuesto de una pared tubular que presenta una túnica propia de tejido conectivo, y algunas células de

músculo liso y en su parte interna una membrana basal en la cual descansa el epitelio tubular.

El epitelio tubular está constituido por dos tipos de células:

1. Células del epitelio germinal las cuales desarrollan un proceso de maduración especializado llamado espermatogénesis; y

2. Células de Sertoli, las cuales probablemente producen fluido testicular de tipo nutritivo para la espermatogénesis:

Espermatogénesis:

El término espermatogénesis se refiere al proceso por elcual las células germinales primitivas, originan los espermatozoides o células germinales maduras masculinas. Las paredes de los túbulos contienen células en las diversas etapas de maduración, y al corte histológico muestran las diversas etapas de diferenciación celular. En los cortes histológicos se observan diferentes capas de células. En la zona más externa se observan las espermatogonias, que son células grandes con núcleo ovoide que están en relación directa con la membrana basal del túbulo seminífero. Estas sufren divisiones mitóticas y la mitad de las células hijas son impulsadas lejos de la membrana basal, que más tarde darán origen a los espermatocitos de primer orden. Los espermatocitos de primer orden sufren una primera división meiotica que origina espermatocitos de segundo orden, los cuales casi de inmediato sufren una segunda división meiotica para convertirse en espermátides. (5)

Los espermátides se transforman sucesivamente en espermatozoides.

Las espermatogonias son de dos tipos: Las tipo A que son las células madres, y el resultado de su división mitótica da origen a las

espermatogonias tipo B. Unicamente las espermatogonias tipo B dan origen a los espermatocitos primarios. Luego los espermatocitos sufren dos divisiones meioticas para dar como resultado las espermátides. Estas sufren un proceso de diferenciación, o espermiogénesis, se alargan y desarrollan un flagelo a partir de uno de los dos centriolos; se forma un casquete membranoso en la superficie de la membrana nuclear y se orienta hacia la membrana basal del túbulo seminífero. El núcleo se condensa y el citoplasma es escaso dando origen así a los espermatozoides. Los espermatozoides se desplazan lentamente por el sistema de túbulos hasta llegar al epidídimo, donde se convierten en elementos maduros y móviles que pueden avanzar de 2 a 3 mm. por minuto.

La maduración completa de la espermatogénesis es de 74 días (± 5); y ocurre en forma adecuada a una temperatura un poco inferior que la del cuerpo en general. (8)

La espermatogénesis, depende de la hormona Folículo Estimulante de la Hipófisis y de la Testosterona, la cual es secretada en su mayor parte por las células intersticiales del testículo o células de Leydig. La hormona Folículo estimulante junto con la hormona luteinizante y la testosterona son necesarias para que se llegue hasta la etapa de espermátide, luego estas dos últimas permiten el ulterior desarrollo de esta célula. Se requieren vitaminas A y E en cantidades suficientes para que la espermatogénesis sea normal. Algunos factores como la radiación, el calor y los agentes químicos pueden alterar el desarrollo de las células germinales.

Células de Sertoli:

Las células germinales que se encuentran adyacentes a la membrana basal, reciben líquido tisular que se deriva de los capilares que se encuentran en el tejido intersticial, entre los túbulos. Sin embargo, las células más evolucionadas no están en contacto con la

membrana basal que rodea a los túbulos. Por ello las células de Sertoli se encuentran entre las espermatogonias, a lo largo de la membrana basal y su citoplasma, y pasan sobre su nivel para cubrirlas. Así, los espermatocitos, las espermátides y los espermatozoides deben obtener sus sustancias nutritivas a partir de las células de Sertoli, de allí su nombre de "células nodrizas". (5)

Las células de Sertoli poseen un citoplasma abundante en el cual pueden observarse filamentos, gotitas de lípidos y lipofucsina.

Células intersticiales:

Las células intersticiales o de Leydig, se encuentran situadas entre los túbulos seminíferos y están distribuidas por todo el testículo, aisladas o en acúmulos. Son células grandes de 1 ó 2 núcleos esféricos, de citoplasma de aspecto granuloso. Constituyen una glándula endócrina muy difusa y se hallan esparcidas por todo el estroma que es rico en capilares. Son las encargadas de la producción de testosterona por un mecanismo regulado por la hipófisis anterior con retroalimentación negativa que incluye el hipotálamo y un factor de liberación. La producción de andrógeno es regulada así por la secresión de hormona luteinizante.

EPIDIDIMO:

El conducto del epidídimo está formado de un revestimiento epitelial, una membrana basal y una capa delgada de fibras musculares lisas, en forma circular. El epitelio es cilíndrico o seudo-estratificado y en su citoplasma se observan gránulos de secreción y vacuolas.

CONDUCTO DEFERENTE:

El conducto deferente es una estructura fácilmente palpable a

través de la piel. Su consistencia firme depende de su pared muscular gruesa y de su luz estrecha.

El epitelio es cilíndrico seudo-estratificado y contiene tres capas musculares; la interna y externa delgadas de fibras longitudinales y la capa media gruesa de fibras circulares. La adventicia de tejido conectivo laxo que lo une a la arteria, venas, nervios y al músculo cremáster; constituyendo así, el cordón espermático. El conducto deferente se dirige a la vesícula seminal, formando una ampolla.

VESICULAS SEMINALES:

El volúmen y la función de las vesículas seminales dependen del control hormonal. Las vesículas están apelotonadas y enrrolladas sobre sí mismas y en contacto unas con otras, fijadas por tejido conectivo.

Al disecar el tejido conectivo se observa que la vesícula está formada por un tubo de 15 cms. de largo que da vueltas y circunvoluciones entre si. La capa muscular es menos gruesa que la del conducto deferente y presenta una capa interna de fibras circulares y una capa externa de fibras longitudinales. El epitelio es cilíndrico recto con múltiples pliegues con un aspecto similar al de la vesícula biliar. Las células epiteliales secretan un líquido viscoso de color amarillo, que se dirige al conducto eyaculador y constituye un vehículo para los espermatozoides.

PROSTATA:

La próstata rodea la uretra, cuando ésta sale de la vejiga y por ello su hipertrofia produce obstrucción. Es de consistencia firme y encapsulada. Está constituida por formaciones glandulares que se abren en conductos separados en la uretra prostática. El estroma es denso de tejido conectivo fibroso y músculo liso. Las glándulas son

de tipo mucoso, y se hallan en el tejido periuretral, se abren a diversos niveles a la luz de la uretra por medio de conductillos especiales. Además hay glándulas submucosas que se abren en los bordes posteriores de los senos uretrales.

La próstata queda incompletamente dividida en tres lóbulos por los conductos eyaculadores que la atraviesan; en el adulto el epitelio es secretor, de tipo cilíndrico alto. La secreción es un líquido de aspecto lechoso y contiene abundante fosfatasa ácida. Para que las vesículas seminales y la próstata alcancen pleno desarrollo es necesario los andrógenos; la castración produce atrofia. Los estrógenos modifican el epitelio secretor y producen hipertrofia del tejido fibro muscular de ambas glándulas.

PENE:

El pene está formado por tres cuerpos cilíndricos de tejido erectil. Dos de ellos, los cuerpos cavernosos se hallan uno junto a otro, en la mitad dorsal del órgano. El tercero es el cuerpo cavernoso de la uretra o cuerpo esponjoso, situado en la parte ventral y que termina formando el glande. El glande no posee albugínea, sino dermis, y está recubierto de un pliegue cutáneo que se extiende hacia adelante y que recibe el nombre de prepucio.

URETRA:

La uretra masculina es un tubo recubierto por un epitelio, tiene 20 cms. de longitud y su trayecto es sinuoso. Sale de la vejiga urinaria y atraviesa la próstata hasta salir por su vértice (uretra prostática). Luego atraviesa la aponeurosis hasta llegar al pene (uretra membranosa). Penetra y sigue a lo largo del cuerpo esponjoso, hasta terminar en el glande en el meato uretral (uretra cavernosa o esponjosa).

En la uretra prostática desembocan los conductos eyaculadores. Durante este trayecto el epitelio es de tipo urinario o transicional. En la parte membranosa el epitelio cambia a seudo estratificado o cilíndrico estratificado. La parte membranosa es sumamente corta, de ± 1 cm. de longitud y contiene el esfínter muscular de la uretra.

A este nivel se encuentran las glándulas bulbo uretrales o de Cowper, que producen secreción de carácter mucoso (lubricante).

En la parte cavernosa o esponjosa, la uretra llega a terminar en el glande, en una pequeña expansión que recibe el nombre de Fosa terminal o navicular.

El epitelio cilíndrico estratificado se continúa con el epitelio plano estratificado queratinizado del glande.

Tiene dos grupos de glándulas denominadas glándulas de Little y un grupo de glándulas intra mucosas, que se observan en toda la uretra y son muy numerosas en la porción cavernosa. Un segundo grupo de glándulas extra mucosas cuyos conductos se abren en la uretra y secretan moco.

B. CONSIDERACIONES CLINICAS:

El problema de la pareja infértil es tan viejo como la historia del hombre; y ha sido la mujer la que siempre es acusada de no poder concebir hijos. Por muchos siglos, el proceso de la reproducción humana ha sido objeto de creencias místicas y múltiples medidas se han tomado en contra de la infertilidad. Fue hasta 1677, en que con la invención del microscopio se descubrió el espermatozoide humano. (1). Los avances de las ciencias médicas en el siglo XX han permitido conocer mejor el proceso de la reproducción. En los Estados Unidos aproximadamente el 15 o/o de los matrimonios presentan alguna dificultad para la reproducción. La responsabilidad del hombre se

encuentra en un 50 o/o de los casos. (13,14)

Es apropiado definir el término infertilidad en la siguiente forma:

1. Infertilidad Absoluta: indica una falta completa de habilidad para producir la concepción.

2. Infertilidad relativa: indica que hay un cierto grado de fecundidad, pero todos los elementos necesarios están por debajo de lo que se requiere para la concepción.

3. Infertilidad primaria: Indica la incapacidad para la concepción.

4. Infertilidad secundaria: Indica que la persona ha sido capaz de tener uno o varios hijos pero que actualmente no puede concebir.

Es importante definir el tipo de infertilidad en un caso dado, para poder efectuar consideraciones terapéuticas adecuadas. La historia y el examen físico son sumamente importantes, así como los exámenes de laboratorio y radiológicos. En la reciente década la introducción de la biopsia testicular ha producido muchos adelantos en la patogenia de la infertilidad masculina. No es necesario enfatizar que el problema debe enfocarse hacia la pareja.

1. HISTORIA Y EXAMEN FISICO

Una historia detallada vital para conocer los problemas del hombre infértil. La ocupación debe investigarse, especialmente en las personas de alto riesgo, como los que trabajan a altas temperaturas, radiólogos y otros.

Las situaciones anteriores pueden dar como secuela problemas

de infertilidad.

La parotiditis, los disturbios endócrinos, así como operaciones efectuadas en la niñez, especialmente reparaciones de hernias inguinales y orquidopexias. Enfermedades de la edad adulta que presentan períodos prolongados de fiebre y tuberculosis, pueden provocar defectos de la espermatogénesis. Debe investigarse historia de trauma en la región genital y sus complicaciones. Los hábitos pueden ser de consideración, como ingesta de alcohol u otras drogas. La historia marital debe de tomar los aspectos más importantes del cónyuge, si hay historia de divorcio anterior, si la ex-esposa ha logrado tener hijos con otra pareja; la duración del presente matrimonio y si con anterioridad han existido embarazos.

Puede ser importante la frecuencia de las relaciones sexuales. Es necesario investigar el proceso de la eyaculación si se usan lubricantes artificiales y si han consultado anteriormente a otro médico.

El examen físico debe ser completo y debe tomarse en cuenta la distribución del vello corporal, los contornos del cuerpo y el tipo somático. Es sumamente importante el examen de los genitales. El lugar del meato uretral y el prepucio, así como la palpación del testículo su tamaño y posición. Debe buscarse la presencia de nódulos en el epidídimo y los vasos del testículo. El tacto rectal para examinar próstata y vesículas seminales es imprescindible.

2. DATOS DE LABORATORIO

Los procedimientos de diagnóstico de laboratorio son de mucho valor en la documentación del paciente infértil. Debe tomarse encuenta su utilidad en la práctica clínica para evitar al paciente molestias y costos innecesarios.

El examen de orina, el análisis del semen y la secresión

prostática tienen un alto significado diagnóstico.

Otros exámenes complementarios son: hematología, test de Wassermann, cromatina sexual, 17 corticosteroides en orina, tolerancia a la glucosa, pruebas de funcionamiento tiroideo y las gonadotropinas.

Análisis del semen: el médico que ordena el análisis del semen debe ser cuidadoso al dar instrucciones a su paciente para que el laboratorio pueda reportar todos los datos necesarios. Son importantes el volumen, la viscosidad, conteo de células, motilidad de las mismas y conteo de espermatozoides normales. El examen debe efectuarse después de varios días de abstinencia sexual y en un corto intervalo de tiempo entre la obtención de la muestra y el examen técnico. El valor del análisis del semen debe correlacionarse con los exámenes clínicos. No debe efectuarse el examen si el paciente tiene fiebre o presenta marcada desnutrición, por que en estos casos, puede existir una azoospermia transitoria. La cantidad de la eyaculación no es de valor clínico.

En un estudio efectuado por MacLeod y Gold en 1951, en 2000 casos de pacientes fértiles e infértiles encontraron que la motilidad de espermatozoides era menor del 30 o/o únicamente en el 14 o/o de los pacientes fértiles, mientras que el 32 o/o de hombres infértiles presentó motilidad muy pobre. Cuando el porcentaje de células y la calidad de la motilidad es bajo muy pocos pacientes fueron capaces de concebir. Cuando el porcentaje de células activas fue menor del 40 o/o el período en que ocurre la concepción es largo, pero si es del 60 o/o o más el período en que ocurre la concepción es significativamente menor. En este mismo grupo entre los hombres fértiles un 22 o/o de ellos presentó menos de 20 millones de espermatozoides x ml. La disminución de la concentración de espermatozoides es proporcional a la tasa de concepción. Por abajo de los 20 millones x ml pueden clasificarse como oligospermia si la

motilidad celular es buena. Es importante el conteo de formas anormales. En algunos pacientes con bajas concentraciones de espermatozoides, pueden tener una fertilidad relativa si presentan un 80 o/o ó más de formas anormales, mientras que si su conteo de formas normales es bajo puede presentar infertilidad total. Sin considerar la motilidad, la fertilidad declina si el número de células normales, es menor del 60 o/o.

Este estudio indica que la concentración o conteo de espermatozoides por ml, la motilidad y la morfología son factores que deben considerarse en conjunto Debe considerarse que un conteo de 20 millones de células por ml, es definitivamente subnormal. (1)

Debe considerarse aceptable un conteo de espermatozoides por arriba de los 40 millones por ml, que el porcentaje de movilidad sea del 60 o/o dentro de las primeras 2 horas, y que no exista más de un 30 o/o de formas anormales. (8)

Evaluación Hormonal:

El examen de gonadotropinas urinarias es muy inespecífico, especialmente porque sus concentraciones en la orina son bajas. Además el examen de efectúa en laboratorios especializados. Las gonadotropinas en plasma pueden detectarse por radioinmuno ensayo, sin embargo, presentan múltiples limitaciones.

Los niveles de testosterona en el plasma normalmente son de 0.3 microgramos/ 100 ml, y en los pacientes con deficiencias testiculares los valores son indetectables. (2) Los quetoesteroides urinarios son inadecuados para evaluar la función testicular debido a que del 80 o/o al 90 o/o de los 17 quetoesteroides son de origen adrenal y no testicular; y la testosterona es tan potente que únicamente contribuye en una pequeña cantidad de 1-3 microgramos de los 17 quetoesteroides cuyo valor normal es de 10-15

microgramos/día.

La cromatina sexual puede efectuarse en pacientes con hipogonadismo de origen genético; en el paciente adulto con genitales normales invariablemente mostrará ausencia de cromatina sexual, propia del sexo masculino.

3. DATOS RADIOLOGICOS:

Los estudios radiológicos, son de utilidad para la exploración de permeabilidad de las vías espermáticas y comprenden tres tipos de exploración:

1. Deferento – Vesiculografía
2. Epidídimografía
3. Uretrografía

Con estos estudios pueden evaluarse obstrucciones del conducto deferente, prostatitis hipertróficas y cualquier otra anormalidad de las vías espermáticas. De estos procedimientos la epidídimografía, puede no ser inocua debido a la fragilidad del órgano, además es difícil vicualizar los conos eferentes que forman la cabeza del epidídimo. La uretrografía es el procedimiento de menos complicaciones. Puede ser retrógrada o miccional y nos evalúa la longitud de la uretra.

C. BIOPSIA DEL TESTICULO:

En el estudio del paciente infértil, la biopsia del testículo juega un papel importante y aporta datos, respecto al estado funcional, germinal y endocrino del testículo. Aparte de su indicación diagnóstica puede ser de utilidad en el control evolutivo del tratamiento. El procedimiento es aún superior respecto al diagnóstico que el de biopsia endometrial en la mujer. Mediante el examen

histológico puede evaluarse adecuadamente las anomalías de espermatogénesis y de las células de Leydig.

Generalmente no hay discrepancias entre las biopsias de cada testículo del mismo individuo; si ambos son del mismo tamaño y son de localización escrotal. Es una guía adecuada para efectuar consideraciones terapéuticas y para evitar molestias innecesarias al paciente.

Los principales criterios de biopsia testicular incluyen:

1. Azoospermia
2. Oligospermia (conteo menor de 20 millones de células x ml).
3. Morfología anormal (40 o/o o más de formas anormales).
4. Motilidad anormal (40o/o o más de formas no móviles)
5. Genitales externos anormales.

Técnica de Obtención:

A. **Por punción: mediante esta técnica por simple punción de la** gónada, difícilmente se obtiene tejido testicular suficiente para estudio histológico. Si se efectúa punción y aspiración únicamente se pueden efectuar frotes que generalmente presentan múltiples artefactos.

B. Biopsia quirúrgica: presenta múltiples ventajas y generalmente es inocua. Debe evitarse el empleo de pinzas o cualquier otro instrumento de presión. El procedimiento puede efectuarse en la clínica con las precauciones asépticas necesarias. La anestesia local es únicamente para piel y túnica vaginalis, ya que el tejido testicular no posee fibras nerviosas.

Es preferible efectuar la biopsia en forma bilateral para obtener mejores datos.

Se efectúa una incisión horizontal de 1 cm. de longitud que interese piel y túnica vaginalis en una región central del testículo. Pueden usarse pequeños retractores para la herida. Una vez que se efectúa la incisión en la túnica albugínea se hace ligera presión sobre el cuerpo del testículo y el parénquima de la glándula protuye por la herida. Este puede cortarse con pequeñas tijeras, luego se cierra la incisión con material absorbible atraumático, que incluye las capas del testículo y efectúa hemostasis. El paciente no necesita reposo. El fragmento debe ser de unos 5 mm de diámetro para que se pueda efectuar un estudio histológico adecuado. Es preferible usar fijadores especiales, especialmente el fijador de Bovin o el de Zenker que preservan el tejido germinal. La solución de formol al 10o/o puede ocasionar artefactos de descamación celular.

DIAGNOSTICO ANATOMO-PATOLOGICO

Desde el punto de vista anatomo-patológico, la infertilidad masculina puede dividirse en tres grandes categorías: causas pre-testiculares, causas testiculares y causas post-testiculares. Ver cuadro No. 1, 2 y 3.

Las causas pretesticulares son aquellas en que por razones principalmente hormonales hay insuficiencia testicular secundaria. Las causas testiculares son las cuales el defecto primario reside en los testículos. En las causas post-testiculares generalmente hay obstrucción en los conductos por fuera del testículo. Se clasifican también como causas post-testiculares los casos que tienen una producción adecuada de espermatozoides pero hay un defecto en la motilidad, posiblemente debido a su impropia maduración en el epidídimo o por anormalidades bioquímicas en las secreciones de la próstata y de las vesículas seminales.

1. CAUSAS PRE-TESTICULARES DE INFERTILIDAD:

En la serie de Wong (13), el 10.7o/o de los casos fueron atribuibles a causas pre-testiculares, entre las cuales puede mencionarse las siguientes:

HIPOPITITUARISMO:

En estos casos el fallo testicular es secundario a la insuficiencia pituitaria y puede dividirse en prepuberal y postpuberal, debido a que presentan características morfológicas diferentes.

Los pacientes con hipopitituarismo prepuberal presentan túbulos seminíferos pequeños e inmaduros y guardan semejanza con los testículos del niño.

Los túbulos se encuentran tapizados de células germinales indiferenciadas y de células de sertoli inmaduras. Hay muy escasa evidencia de maduración y la túnica propia de los túbulos es muy delgada.

No hay fibras elásticas peritubulares, debido a que éstas se desarrollan por estímulo de la hipófisis en la pubertad. Las células de Leydig están pobremente desarrolladas, y semejan células mesenquimáticas indiferenciadas. Estos pacientes presentan lesiones orgánicas de la hipófisis principalmente tumores y quistes. Puede existir un panhipopitituarismo con infantilismo sexual, retardo del crecimiento y múltiples deficiencias hormonales.

Otros pacientes pueden presentar deficiencias genéticas en la secreción de las gonadotropinas y generalmente son adultos eunucoides. Característicamente no presentan lesión orgánica demostrable en la hipófisis, aunque puede asociarse con otras anormalidades congénitas, como labio leporino, paladar hendido y

asimetría craneofacial.

Si el hipopitituarismo ocurre después de la pubertad, los túbulos seminíferos alcanzan su pleno desarrollo y muestran interrupción de la maduración, pérdida de las células germinales, reducción en su diámetro y engrosamiento con hianilización progresiva de la túnica propia. Las células de Leydig están disminuidas y esparcidas. Clínicamente estos pacientes presentan tumores de la hipófisis del tipo adenomas cromofobos, craneofaríngeomas y adenomas acidófilos. El trauma severo con fractura de la base del cráneo puede causar hipopitituarismo.

Exceso de estrógenos:

El exceso de estrógenos suprime la secreción de las gonadotropinas, causando así insuficiencia testicular. El exceso de estrógeno endógeno puede presentarse en la cirrosis hepática, en los tumores productores de estrógeno de la corteza suprarrenal o en los turmores de células de sertoli y de leydig que ocasionalmente lo producen. La administración exógena de estrógenos en los pacientes con carcinoma de próstata provoca insuficiencia testicular. Estos desórdenes inhiben la maduración de las células germinales y el túbulo seminífero disminuye su diámetro. Posteriormente se observa engrosamiento y hianilización de la túnica propia para terminar en esclerosis tubular. Las células de Leydig son atróficas. Estos hallazgos son similares a los del hipopitituarismo postpuberal.

Exceso de Andrógenos:

El exceso de andrógenos actúa como el exceso de estrógenos suprimiendo la secreción de gonadotropinas. El síndrome adrenogenital y los tumores de la corteza suprarrenal pueden ser la causa. Si el virilismo es prepuberal, el testículo es inmaduro y si se desarrolla después de la pubertad, hay pérdida de las células

germinales y esclerosis tubular.

Exceso de Glucocorticoides:

El exceso de glucocorticoides puede ser endógeno como el síndrome de Cushing, o exógeno, como cuando se utilizan para el tratamiento de diversas entidades produciendo oligospermia.

La biopsia testicular muestra interrupción de la maduración o hipoespermatogénesis. La fertilidad mejora al corregirse el exceso de glucocorticoides.

Hipertiroidismo:

Los pacientes hipotiroideos presentan hipoespermatogénesis, la cual es reversible al tratamiento adecuado de la enfermedad.

Diabetes Mellitus:

Los pacientes diabéticos presentan disminución de fertilidad por arterioesclerosis de los vasos testiculares, dando como resultado hipoespermatogénesis y engrosamiento de la túnica propia de los túbulos. Estos pacientes pueden presentar neuropatías y como consecuencia impotencia. El control de la enfermedad puede mejorar la fertilidad.

Alcoholismo y Desnutrición:

Como resultado de la enfermedad hepático-alcohólica y/o nutricional, los pacientes desarrollan infertilidad por hipoandrogenismo y feminización. El alcohol afecta la proliferación de las células germinales y además interfiere en el metabolismo de la vitamina A. La ingestión moderada de Etanol deprime los niveles plasmáticos de testosterona produciendo aumento de la hormona

luteinizante en el plasma. En la ingesta moderada de alcohol el epitelio germinal se deprime y este daño es reversible, así como los cambios hepáticos histológicos leves. Con la ingesta crónica el daño de las células gonadales y hepáticas aumenta de severidad y se vuelven irreversibles. Histológicamente hay aplasia de las células germinales con fibrosis peritubular prominente que produce producción de células de Leydig alrededor de los túbulos seminíferos.

CAUSAS TESTICULARES DE INFERTILIDAD:

En el estudio de Wong (12) el 75o/o de los casos fueron atribuidos a causas testiculares, en el cuadro se enumeran las principales causas en orden de creciente frecuencia.

Interrupción de la maduración:

La interrupción o arresto de la maduración es una de las causas más frecuentes de la infertilidad; se entiende por interrupción de la maduración el no proceso de la espermatogénesis interrumpido abruptamente en la formación de espermatogonias o de espermatocitos. El estadio de interrupción es constante en todos los túbulos y en ambos testículos pero varía en diferentes pacientes. La interrupción de la maduración es la única anormalidad presente en el testículo.

No hay anormalidades en las células de Sertoli, de la túnica propia o de las células de Leydig. El diámetro de los túbulos es normal. La interrupción de la maduración puede ocurrir también en el estadio de espermátides y algunos escasos espermatozoos pueden formarse.

Clínicamente los pacientes con interrupción de la maduración son oligospérmicos o azoospérmicos. Las gonadotropinas urinarias,

los 17 quetoesteroides urinarios y la fructuosa en el semen generalmente son normales.

Hipoespermatogénesis:

La hipoespermatogénesis es una hipoplasia general de todas las células germinales. En esta condición, todos los tipos celulares incluyendo espermatogonias, espermatocitos, espermátides y espermatozoides están presentes en condición proporcionalmente normal, pero el número total de las diferentes células está disminuido. Como consecuencia de esta hipoplasia proporcional, el grosor total del epitelio germinal está disminuido. Se observa que hay muy pocos espermatozoides en el lúmen del túbulo. La túnica propia de los túbulos generalmente no está engrosada, las células de Sertoli y Leydig son morfológicamente normales, así como el diámetro tubular. Clínicamente estos pacientes son oligospérmicos con gonadotropinas urinarias, 17 quetoesteroides y fructuosa en el semen normales.

Ausencia de Células Germinales:

Esta condición recibe también el nombre de Síndrome de únicamente células de Sertoli, porque los túbulos seminíferos están tapizados exclusivamente por células de Sertoli y no se observan células germinales. El diámetro tubular muestra una disminución moderada. Las células de Sertoli se observan grandes con la base en la membrana basal de los túbulos, su citoplasma contiene una gran cantidad de vacuolas con lípidos. La túnica propia de los túbulos no está engrosada y las células de Leydig son normales. Es muy poco frecuente encontrar uno que otro túbulo que contiene un reducido número de células germinales, en varios estadios de maduración.

Los pacientes con este síndrome, presentan carácteres sexuales secundarios normales y son potentes pero infértiles. Los testículos

pueden ser de tamaño disminuido. Los repetidos análisis del semen, demuestran azoospermia y pocas veces puede observarse una pequeña cantidad de espermatozoides. Los 17 quetoesteroides son generalmente normales y la hormona folículo estimulante en la orina es alta como respuesta a la ausencia de espermatogénesis.

Degeneración Tubular Esclerosante:

Los testículos en la degeneración tubular esclerosante o síndrome de Klinefelter muestran esclerosis tubular, con aumento marcado de las células de Leydig. En los estadios tempranos hay una reducción en la espermatogénesis y luego una desaparición gradual de las células germinales. Con el tiempo la pérdida de las células germinales es seguida por la atrofia de las células de Sertoli y engrosamiento de la túnica propia. Finalmente tanto las células germinales como las células de Sertoli desaparecen y el lumen de los túbulos es obliterado por la túnica propia que se ha engrosado y hialinizado. Así, los túbulos se convierten en cordones de tejido colágeno. Durante los estadios poco avanzados de la enfermedad, los cambios no afectan a todos los túbulos por igual, por lo que se observa degeneración tubular esclerosante focal. El número de células de Leydig es elevado y en algunos casos muy prominente. Este incremento de las células intersticiales es una verdadera hiperplasia y no una consecuencia de la disminución de volumen del testículo, por la esclerosis tubular. En las coloraciones especiales no hay presencia de fibras elásticas en los túbulos escleróticos ya que las fibras elásticas peritubulares aparecen durante la pubertad.

Clínicamente los pacientes con síndrome de Klinefelter presentan testículos pequeños, ginecomastía y poco desarrollo de las características sexuales. Los testículos son firmes y duros debido a fibrosis y hialinización. Las células de Leydig a pesar de su apariencia hiperplásica producen bajos niveles plasmáticos de testosterona, dando como resultado tipo eunucoide. El semen revela azoospermia

y si la deficiencia de andrógenos es pronunciada la fructuosa en el semen es baja.

Las gonadotropinas urinarias están aumentadas y el cariotipo demuestra el clásico patrón XXXY.

Criptorquídea:

Puede deberse a múltiples causas. El testículo no desciende al escroto si hay malformaciones de la fascia del canal inguinal, y en algunos casos debido a la estimulación insuficiente de gonadotropinas. Algunas veces puede ser debido a defectos inherentes al testículo y se observa hipoplasia de las células germinales. Es en esta variedad en que la criptorquídea es una causa de infertilidad, que no responde al tratamiento con gonadotropinas y a la orquidopexia. Histológicamente los testículos son pequeños y la inmadurez de los túbulos depende del tiempo que el testículo ha permanecido sin descender. Si el testículo permanece fuera del escroto después de pubertad, las células germinales gradualmente desaparecen y más tarde se observan únicamente células de Sertoli. Luego los túbulos sufren hialinización y esclerosis las células de Leydig no sufren daños porque son resistentes a una mayor temperatura y generalmente son prominentes.

Clínicamente los pacientes con criptorquidea después de la pubertad presentan hormona luteinizante y 17 quetoesteroides urinarios normales, pero la hormona folículo estimulante está aumentada reflejando la ausencia de espermatogénesis.

Cambios post-radiación:

Las células germinales sufren destrucción al ser expuestas a cierta cantidad de radiación y por lo contrario las células de Leydig son relativamente resistentes. Los túbulos se encuentran tapizados

únicamente por células de Sertoli, su diámetro es menor y hay un engrosamiento progresivo de la túnica propia.

Algunas veces puede observarse esclerosis tubular permanente. Las células de Leydig son normales. Clínicamente el paciente presenta oligospermia o azoospermia. La hormona folículo estimulante en la orina está aumentada pero los 17 quetosteroides y la hormona luteinizante se encuentran en límites normales.

Parotiditis:

Cuando la parotiditis afecta al testículo antes de la pubertad la mayoría de los pacientes se recuperan sin consecuencias posteriores. Sin embargo cuando ocurre en la pubertad o después puede dejar un daño permanente. Si se efectúa la biopsia en la fase aguda de la enfermedad se observa edema y reacción inflamatoria con degeneración de las células germinales. Luego de la inflamación aguda se inician los cambios crónicos que consisten en una progresiva pérdida de las células germinales, hialinización y esclerosis tubular. Debido a que los cambios son progresivos y crónicos, el daño puede ser significativo hasta 10 o 20 años después de la infección aguda. El daño no es uniforme y difuso y algunos túbulos están más afectados que otros, las células de Leydig son normales y prominentes. El cuadro histológico no es patognomónico, pero una historia anterior de orquitis aguda por parotiditis confirma el diagnóstico. Clínicamente si el daño es severo los testículos son pequeños, hay oligospermia o azoospermia y la hormona folículo estimulante urinaria es elevada. Los 17 quetoesteroides y la hormona luteinizante son normales.

CAUSAS POST-TESTICULARES

Consisten principalmente en obstrucciones de los conductos por los cuales pasan los espermatozoides antes de ser eyaculados, y los

casos en que los espermatozoides son normales pero su motilidad es anormal.

Bloqueo de las vías espermáticas:

La obstrucción puede ser congénita o adquirida, en los casos congénitos frecuentemente es debido a atresia de los conductos deferentes o del epidídimo.

Cuando la atresia es bilateral invariablemente existe azoospermia y esterilidad.

Entre las causas adquiridas las infecciones y la interrupción quirúrgica son las más frecuentes.

Entre las causas infecciosas debe mencionarse la epidimitis por gonococo, en la cual la obstrucción ocurre frecuentemente en la cola del epidídimo debido a que la tendencia es a ser bilateral. La esterilidad es una secuela frecuente. En la tuberculosis el epidídimo, la próstata, las vesículas seminales y los conductos eyaculadores pueden estar afectados.

La oclusión quirúrgica puede ser voluntaria o hiatrogénica, esta última puede ser causada al corregirse una hernia, un hidrocele o una varicocele.

En todos estos casos la biopsia testicular es esencialmente normal. La preservación del epitelio germinal es debido a que el epidídimo puede agrandarse y desarrollar capacidad fagocítica para reabsorber los espermatozoides. Característicamente los túbulos pueden estar dilatados y existir una moderada hipoespermatogénesis.

Defecto de la motilidad:

Cuando la motilidad de los espermas es reducida y su conteo es normal la biopsia testicular no muestra anormalidades. Se cree que en estos casos existe un defecto en el almacenamiento de los espermas, en las vías espermáticas o existen anormalidades bioquímicas de las secreciones de la próstata o de las vesículas seminales.

D. TRATAMIENTO Y PRONOSTICO

En las causas pretesticulares el problema primario es de origen endócrino y el tratamiento debe dirigirse a estas anormalidades. En algunos pacientes puede administrarse gonadotropina coriónica, la cual presenta algunas acciones similares a la hormona luteinizante. Si la fertilidad no es el objeto principal, la testosterona puede producir el desarrollo de las características sexuales secundarias. Los tumores de la pituitaria pueden ser tratados por cirugía, radiación o ambas y el hipogonadismo posterior ser remediado con hormonas. Los tumores de la suprarrenal deben ser irradiados.

En las causas testiculares hay una elevación de la hormona folículo estimulante especialmente si el defecto de la espermatogénesis es prominente. Estos pacientes generalmente no presentan manifestaciones extragonadales. La hipoespermatogénesis y la interrupción de la maduración cosntituyen un gran porcentaje de los casos.

Estos defectos pueden ser causados por agentes físicos o químicos, como inhalación de vapores, de gasolina, algunas drogas, el calor en región escrotal y la ropa sumamente apretada. En el varicocele se cree que puede existir una elevación de la temperatura, debido a la éstasis sanguínea. La ligadura del varicocele produce una mejoría en el conteo de espermatozoides en la mayoría de los pacientes. La hipoespermatogénesis y la interupción de la

maduración han sido causados especialmente por el calor y se presenta en algunos pacientes con historia ocupacional de exposición al calor o de fiebres prolongadas. La etiología del síndrome únicamente células de Sertoli es poco precisa y se supone que es un defecto en el desarrollo embrionario de las gónadas.

En las causas testiculares de infertilidad el tratamiento es poco prometedor, en la hipoespermatogénesis y en la interrupción de la maduración hay muy poca respuesta al tratamiento hormonal.

Algunos pacientes pueden responder adecuadamente a la testosterona, sin embargo su administración prolongada inhibe las gonadotropinas, provocando depresión de la espermatogénesis y produciendo aumento del tejido fibroso peritubular. La interupción súbita de la testosterona puede producir un efecto de "rebote" aumentando la espermatogénesis y los cambios anteriormente descritos desaparecen. Sin embargo, este fenómeno es pasajero para luego regresar al problema original (12). En el caso de la criptorquídea si los daños están establecidos pocas veces se logra la normalidad de la gónada. Esto probablemente es debido a que muchos testículos no descendidos son congénitamente hipoplásticos. La biopsia en el momento de la orquidopexia muestra hipoplasia de los túbulos seminíferos.

En las causas post-testiculares el tratamiento de la obstrucción es su corrección quirúrgica, aunque generalmente la reparación es difícil si el segmento afectado es de considerable longitud.

En la obstrucción post-inflamatoria el segmento afectado es grande y es muy difícil efectuar la epidídimo-vasostomía. Si existe una ligadura quirúrgica la reanastomosis es dificultosa, especialmente si sucede en la región del anillo inguinal interno. Si la vasectomía se efectúa muy cerca de la cola del epidídimo, la vasovasostomía es técnicamente imposible y debe intentarse la epididimovasostomía.

Los chances de que la operación sea exitosa dependen generalmente de las dificultades técnicas.

El desarrollo de los bancos de semen en los cuales puede guardarse especímenes congelados por mucho tiempo, pueden ser una solución para los pacientes que desean una vasectomía, en el caso de que decidan tener niños más adelante. Antes de efectuar una anastomosis es necesaria la biopsia testicular bilateral para poder evaluar exactamente el epitelio germinal. Los pacientes con conteo adecuado de espermatozoides y biopsia testicular normal representan un problema de tratamiento.

Se cree que el epidídimo desempeña un papel importante en la maduración y almacenamiento de espermatozoides. Algunas drogas pueden causar degeneración citoplasmática del epidídimo. El fluido seminal está compuesto de secreciones principalmente de próstata y vesículas seminales y en menor cantidad de secreciones del epidídimo, vasos deferentes, glándulas bulbo uretrales y uretrales. Las infecciones bacterianas de la próstata y las vesículas seminales pueden provocar anormalidades bioquímicas en el fluido seminal. La fructuosa producida por las vasículas seminales preserva la motilidad de los espermatozoides y se cree que su deficiencia puede causar la pérdida de la motilidad. Debido a que la cantidad de secreción de fructuosa es hormona dependiente, el tratamiento con testosterona puede ser beneficioso, sin embargo algunos pacientes probablemente presentan anormalidades no detectables.

VI. CONCLUSIONES Y RECOMENDACIONES

1. Se estudiaron 45 casos de infertilidad masculina, documentados con biopsia testicular, en la sección de anatomía patológica del Instituto Guatemalteco de Seguridad Social, en el período comprendido de enero de 1969 a diciembre de 1976.

2. Para la evaluación adecuada de la infertilidad masculina, es necesario efectuar una anamnesis detallada y un examen físico completo, exámenes de laboratorio complementarios, así como, biopsia testicular.

3. La infertilidad masculina puede ser: primaria si no se ha podido concebir hijos; secundaria si anteriormente se pudo concebir hijos y actualmente no. Absoluta si hay una incapacidad total y relativa si hay cierto grado de fecundidad, pero todos los elementos necesarios están por debajo de lo que se requiere para la concepción.

4. Es importante concluir los estudios de infertilidad masculina con biopsia testicular para llegar a determinar un diagnóstico preciso. Así mismo la biopsia testicular determina en la mayoría de los casos, el tratamiento y pronóstico del paciente.

5. Se consideran indicaciones de bipsia testicular.

   5.1 Azoospermia
   5.2 Oligospermia o conteo menor de 20 millones de espermatozoides por ml.

   5.3 Un 40o/o o más de células anormales
   5.4 Un 40o/o o más de formas no móviles
   5.5. Genitales externos anormales

6. Generalmente no hay discrepancias entre las biopsias de cada testículo del mismo individuo; si ambos son del mismo tamaño y son de localización escrotal; sin embargo, para una mejor evaluación se recomienda biopsia testitular bilateral. La biopsia quirúrgica presenta múltiples ventajas, su técnica es sumamente sencilla y generalmente es inocua, por lo que constituye un procedimiento de elección.

7. Para obtener una buena correlación clínico patológico la infertilidad masculina puede dividirse en tres categorías:

   7.1 Causas pre-testiculares
   7.2 Causas testiculares
   7.3 Causas post-testiculares

8. En las causas pre-testiculares, la insuficiencia para la reproducción es principalmente de tipo hormonal, el hipopitituarismo, el exceso endógeno o exógeno de estrógenos o andrógenos, el exceso de glucocorticoides, el hipotiroidismo, la diabetes mellitus, y las disfunciones hepáticas deben mencionarse como responsables. La biopsia testicular muestra diferentes grados de defecto en la maduración de las células germinales y fibrosis intersticial. Puede haber o no disminución de las células de Leydig. El tratamiento debe dirigirse a la enfermedad primaria. El tratamiento con gonadotropina coriónica y testosterona puede ser de beneficio en estos casos.

9. Las causas testiculares, pueden ser de múltiples etiologías. La criptorquídea que no es corregida antes de la pubertad produce cambios atróficos que en estadíos avanzados son irreversibles.

La inflamación aguda y crónica de la gónada, especialmente la parotiditis produce pérdida progresiva de las células germinales, hialinización y esclerosis, otras causas constituyen anormalidades cromosómicas y daño por radiación.

10. El principal grupo de causas testiculares es de origen ideopático, aunque el aumento de temperatura del testículo podría ser un factor responsable, la hipoespermatogénesis, la interrupción de la maduración y la hipoplasia de células germinales presentan muy poca respuesta al tratamiento hormonal. La administración de testosterona y su interrupción súbita pueden producir un efecto de "rebote" pasajero.

11. En las causas post-testiculares la biopsia es esencialmente normal. Si hay azoospermia, ésta es debido a una obstrucción de las vías espermáticas que puede ser congénita, infecciosa o quirúrgica. La cirugía reparadora suele ser técnicamente difícil. Si el conteo de espermatozoides es normal, pero su movilidad es reducida puede existir un defecto en el almacenamiento de las células o anormalidades bioquímicas del líquido espermático. El tratamiento con testosterona puede ser beneficioso, sin embargo, algunos pacientes probablemente presentan anormalidades aún no detectables.

12. De los 45 casos analizados, uno de ellos fue de infertilidad secundaria y el resto de infertilidad primaria. La mayoría de los pacientes consultaron entre las edades de 15 y 30 años (71.11o/o) y entre los 31 y 40 años de edad el 24.45o/o de los casos. Se observaron únicamente 2 casos de pacientes de 41 años de edad.

13. La causa predominante de infertilidad fue de origen testicular con 30 casos (66.67o/o), entre los cuales la patología testicular primaria ideopática fue predominante, con 21 casos que

representan el 70o/o de los atribuibles a causas tseticulares. Se observaron también 4 casos de criptorquídea bilateral que corresponden al 13.33o/o y 5 casos de enfermedad inflamatoria testicular, siendo el 16.67o/o. De estos últimos 3 casos, fueron documentados como secundarios a parotiditis y los otros 2 de tipo inespecífico.

14. Unicamente se observaron 3 casos de infertilidad de tipo pretesticular (6.67o/o), de los cuales 2 fueron debidos a hipogonadismo prepuberal y uno a hipogonadismo postpuberal.

15. Entre las causas post testiculares se observaron 7 casos (15.56o/o). En todos ellos la biopsia testicular bilateral fue histológicamente normal. Dos de estos casos presentaron anormalidades de la motilidad de los espermatozoides en el espermograma. Los 5 restantes presentaron ausencia de espermatozoides en el espermograma, por lo que se consideraron como obstrucciones de las vías espermáticas.

16. De los 45 casos estudiados es necesario anotar que en 4 pacientes (8.89o/o) se observó atrofia testicular bilateral y clínicamente no se logró establecer la causa responsable de la lesión.

17. Se concluye por el presente trabajo que la biopsia testicular de tipo quirúrgico bilateral es necesaria para el estudio adecuado de la infertilidad masculina; proporciona datos definitivos de tipo diagnóstico, y mediante la correlación clínico-patológica es una buena guía de tratamiento y pronóstico.

V. RESULTADOS Y DISCUSION

El prsente trabajo es una revisión de 45 casos de biopsia testicular en el estudio de la infertilidad masculina observados en el Instituto Guatemalteco de Seguridad Social de enero de 1969 a diciembre de 1976.

Esto representa un promedio de 6 biopsias testiculares por año. De ellas, 40 biopsias fueron bilaterales y 5 unilaterales; sin embargo, de estas últimas todos los casos fueron por causas testiculares en los cuales la lesión es bilateral por lo que se consideraron adecuadas para estudio. No se incluyen en esta serie los casos de criptorquídea unilateral, ni las bipsias unilaterales en las cuales el espermograma no reveló anormalidades.

De los 45 casos uno de ellos corresponde a infertilidad secundaria en un paciente de 39 años de edad que había concebido hijos anteriormente.

En este caso histológicamente se observó atrofia testicular severa de causa desconocida. Los restantes 44 casos correspondieron a pacientes que consultaron por infertilidad primaria.

La infertilidad primaria se ha clasificado dependiendo de la localziación anatómica y de la entidad responsable, en causas pre testiculares, causas testiculares y causas post testiculares.

Sin embargo, en cuatro casos se observó atrofia testicular y clínicamente no se logró establecer el origen de la misma.

En la tabla No. 1 puede observarse la incidencia por edad en la serie que se presenta. Como se de esperarse la mayoría de los pacientes son hombres jóvenes, observándose 32 casos en pacientes de 15 a 30 años de edad que constituyeron el 71.11o/o de los casos. Se presentaron 11 casos de pacientes entre los 31 y 40 años de edad constituyendo el 24.45o/o de los casos. Unicamente se presentaron dos casos de pacientes de 41 años de edad (4.44o/o).

En la tabla No. 2 se observa la clasificación anatómica de la infertilidad masculina. Los hallazgos de esta serie son similares a los de la mayoría de autores, en los cuales la causa predominante de infertilidad es de origen testicular. Se observaron 30 casos de infertilidad por causa testicular, que constituyen el 66.67o/o. La mayoría de ellos son de etiología ideopática por lo que se clasifican en base morfológica y su nombre deriva del cuadro histológico que se presenta; lo constituyen la hipoesperamatogénesis con 9 casos (30o/o), la ausencia de células germinales o síndrome de sólo células de Sertoli con 8 casos (26.67o/o) y la interrupción de la maduración con 4 casos (13.33o/o). En total las causas testiculares de origen ideopático constituyeron el 70o/o de los casos de origen testicular. La criptorquídea bilateral no corregida antes de la pubertad constituyó una causa de infertilidad en 4 casos (13.33o/o). Por último las enfermedades inflamatorias del testículo se presentaron en 5 casos (16.67o/o), de los cuales se logró establecer un antecedente de orquitis por parotiditis en 3 casos (tabla No. 4).

Las causas pretesticulares de infertilidad son principalmente alteraciones endocrinas. En 2 casos se pudo establecer un hipogonadismo de aparición pre puberal y en un caso se observó hipogonadismo, cuyo aparecimiento fue después de la pubertad (tabla No. 3). En los 3 casos mencionados, los testículos se observaron de tamaño subnormal e histológicamente presentaron atrofia avanzada. Sin embargo, cuando el daño testicular no es severo y existen células germinales la corrección de la causa principal puede

estimular la producción de espermatozoides.

Un grupo numeroso de causas lo constituyeron las causas post-testiculares con el 15.56o/o de los casos. En total se presentaron 7 casos y únicamente se observó defecto de la motilidad de los espermatozoides en 2 casos. Debido a que todas las biopsias testiculares fueron bilaterales e histológicamente normales, y se observó azoospermia en los 5 casos restantes, es posible concluir que estos casos corresponden a problemas de interrupción de las vías espermáticas.

Como puede observarse por el presente análisis la biopsia testicular es sumamente importante para corroborar el diagnóstico clínico y para poder clasificar adecuadamente la causa de la infertilidad.

En el caso de las causas de origen testicular el examen histológico de la gónada proporciona el diagnóstico preciso.

Unicamente es necesario decir que todas las biopsias estudiadas en el presente trabajo fueron obtenidas mediante el procedimiento quirúrgico adecuado que se describe con anterioridad.

TABLA No. 1

BIOPSIA TESTICULAR EN EL ESTUDIO DE
LA INFERTILIDAD MASCULINA
INSTITUTO GUATEMALTECO DE SEGURIDAD SOCIAL
45 CASOS

INCIDENCIA POR EDADES

Edad	No. de Casos	Porcentaje
15-20	3	6.67
21-25	14	31.11
26-30	15	33.33
31-35	8	17.78
36-40	3	6.67
41-45	2	4.44
TOTALES	45	100 o/o

TABLA No. 2

BIOPSIA TESTICULAR EN EL ESTUDIO DE
LA INFERTILIDAD MASCULINA
INSTITUTO GUATEMALTECO DE SEGURIDAD SOCIAL
45 CASOS

CORRELACION CLINICO - PATOLOGICA

INFERTILIDAD PRIMARIA

Causas	No. de Casos	Porcentaje
Pretesticulares	3	6.67
Testiculares	30	66.67
Post-testiculares	7	15.56
Atrofia testicular de causa desconocida	4	8.89
TOTALES	44	97.79

INFERTILIDAD SECUNDARIA

Atrofia testicular de causa desconocida	1	2.21
TOTALES	45	100 o/o

TABLA No. 3

BIOPSIA TESTICULAR EN EL ESTUDIO DE
LA INFERTILIDAD MASCULINA
INSTITUTO GUATEMALTECO DE SEGURIDAD SOCIAL
45 CASOS

CORRELACION CLINICO-PATOLOGICA

INFERTILIDAD PRIMARIA

Causas Pretesticulares	No. de Casos	Porcentaje
Hipogonadismo prepuberal	2	66.66
Hipogonadismo postpuberal	1	33.34
TOTALES	3	100 o/o

TABLA No. 4

BIOPSIA TESTICULAR EN EL ESTUIO DE
LA INFERTILIDAD MASCULINA
INSTITUTO GUATEMALTECO DE SEGURIDAD SOCIAL
45 CASOS

CORRELACION CLINICO-PATOLOGICA

INFERTILIDAD PRIMARIA

Causas Testitulares	No. de Casos	Porcentaje
Hipoespermatogénesis	9	30
Ausencia de células germinales (síndrome de sólo células de Sertoli)	8	26.67
Interrupción de la maduración	4	13.33
Criptorquídea bilateral	4	13.33
Orquitis por parotiditis	3	10
Orquitis inespecífica	2	6.67
TOTALES	30	100 o/o

TABLA No. 5

BIOPSIA TESTICULAR EN EL ESTUDIO DE
LA INFERTILIDAD MASCULINA
INSTITUTO GUATEMALTECO DE SEGURIDAD SOCIAL
45 CASOS

CORRELACION CLINICO-PATOLOGICA

INFERTILIDAD PRIMARIA

Causas Post-testiculares	No. de Casos	Porcentaje
Defecto de la motilidad de los espermatozoides	2	28.57
Interrupción de las vías espermáticas	5	71.43
TOTALES	7	100 o/o

CUADRO No. 1

CAUSAS PRE TESTICULARES DE INFERTILIDAD MASCULINA

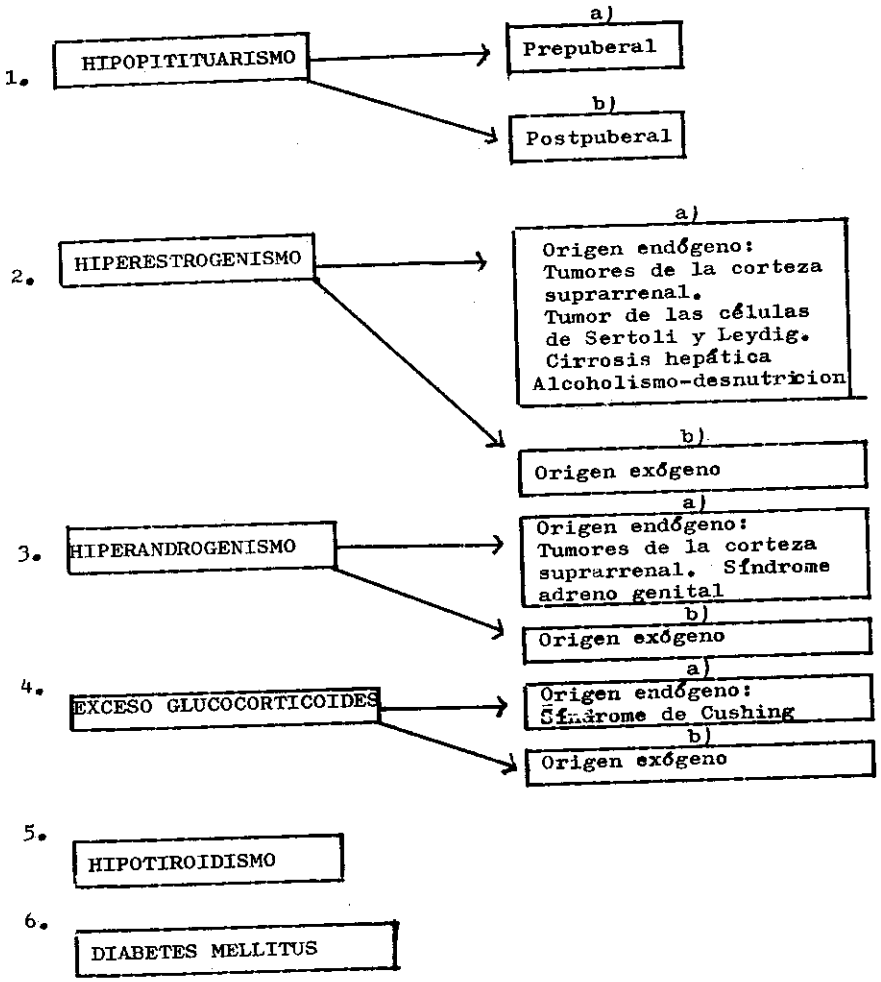

Modificado de Wong, et. al (12).

CUADRO No. 2

CAUSAS TESTICULARES DE INFERTILIDAD MASCULINA:

1. Interrupción o arresto de la maduración
2. Hipoespermatogénesis (hipoplasia proporcional de todas las células germinales).
3. Ausencia de células germinales (síndrome de sólo células de Sertoli).
4. Degeneración tubular esclerosante (Síndrome de Klinefelter).
5. Criptorquídea y ectopía testicular
6. Parotiditis testicular
7. Orquitis inespecífica
8. Efectos post-radiación
9. Tuberculosis testicular
10. Otras anomalías cromosómicas y de diferenciación sexual

Modificado de Wong, et. a. (12)

CUADRO No. 3

CAUSAS POST-TESTICULARES DE INFERTILIDAD MASCULINA:

1. Interrupción de las vías espermáticas:

   a) Congénitas
   Atresia de los vasos deferentes o del epidídimo
   b) Adquirida
   Epididimitis (gonocóccica, tuberculosa u otras). Ligadura voluntaria o hiatrogénica de los conductos deferentes.

2. Defecto de la motilidad espermática:

   a) Maduración inadecuada de los espermatozoides en el epidídimo.
   b) Anormalidades bioquímicas líquido espermático

Modificado de Wong. et. al. (12).

BIBLIOGRAFIA

1. Campbell M.E. y Harrison J.H. Urology 3a. Ed., W.B. Sound Company 1970, 884 pg.

2. Federman D.D. The Assesment of Organ Function —The Testi New Engl J Med 285(16): 901-902, Oct. 14, 1971.

3. Garduno A. et al. Testicular Biopsy Findings in Patients W Impaired Fertility, J Urol 104(6): 871-877, Dec. 1970.

4. Greep R.O. Histology 2a. Ed., McGraw-Hill Book Company 19 914 pg.

5. Ham A.W. Tratado de Histología 7a. Ed., Interamericana 19 935 pg.

6. Levinson S.A. y MacFate R.P. Clinical Laboratory Diagnosis Ed., Lea Febiger 1969, 1323 pg.

7. Lynch M.J. et al. Medical Laboratory and Clinical Pathology Ed. W.B. Sounders Company 1969, 1359 pg.

8. Pomerol J.M. Actas de la Asociación Española de Urología. To V, No. 1, La Tipográfica 1973, 228 pg.

9. Quiroz F. Tratado de Anatomía Humana, Tomo III, 2a. Editorial Porrúa S.A. 1971, 487 pg.

10. Rouviere H. Compendio de Anatomía y Disección, 3a. Ed., Salvat Editores S.A. 1971, 857 pg.

11. Van Thiel D.H. et al. Alcoholism its Effect on Hypotalamic Pitituary Gonadal Function. Gastroenterology 71(2): 318-327 Aug. 1976.

12. Wong T. et al. Testicular Biopsy in the Study of Male Infertility Arch Pathol 95(3): 151-159 March 1973.

13. Wong T. et al. Testicular Biopsy in the Study of Male Infertility Arch Pathol 95(3): 160-164 March 1973.

14. Wong T. et al. Testicular Biopsy in the Study of Mlae Infertility Arch Pathol 98(7): 1-8 Jul 1974.

Elmer Enrique Grijalva Barascout

Dr. Sergio Armando Marroquín L.
Asesor

Dr. Bernardo Lou
Revisor

Dr. Julio de León M.
Director de Fase III

Dr. Mariano Guerrero Rojas
Secretario General

Vo. Bo.

Dr. Carlos Armando Soto G.
Decano