UNIVERSIDAD DE SAN CARLOS DE GUATEMALA

FACULTAD DE CIENCIAS MEDICAS

ALGUNAS REFERENCIAS SOBRE GLAUCOMA ESTUDIO RETROSPECTIVO DEL HOSPITAL GENERAL SAN JUAN DE DIOS, 1974-1978

TESIS

Presentada a la Facultad de Ciencias Médicas de la Universidad de San Carlos.

Por

RUDY LEONEL RODAS MONTERROSO

En el acto de investidura de:

MEDICO Y CIRUJANO

INDICE

I. Introducción

II. Objetivos

III. Hipótesis

IV. Justificación

V. Material y Método

VI. Anatomía, Definición, Clasificación Diagnóstico y Tratamiento del Glaucoma

VII. Presentación de Resultados

VIII. Conclusiones

IX. Recomendaciones

X. Bibliografía

INTRODUCCION

Se efectuó el presente trabajo sobre el tema de Glaucoma, por mi interés en esa rama de la Medicina como lo es la Oftalmología, siendo el ojo el sentido mas complejo que hay en nuestro organismo; ya que sin este órgano se podría decir que el ser humano no sería perfecto. Fue así como nació esta inclinación de hacer un estudio retrospectivo en el Hospital General San Juan de Dios en los años de 1974-1978, para poder así averiguar la magnitud del problema, dando además algunas referencias sobre esta enfermedad, - consultando para ésto varios libros de texto, tésis y artículos relacionados con el tema.

Teniendo en consideración que la mayoría de los médicos generales no poseen los conocimientos básicos o apropiados como para hacer el diagnóstico del Glaucoma. Es así como se pretende, aunque sea en pequeña parte, contribuir a que el médico tenga la información general sobre esta enfermedad, lo cual viene a redundar en beneficio del paciente.

Sea pues este trabajo, una muestra representativa y no absoluta del problema.

OBJETIVOS

1. Que el Médico General tenga nociones básicas sobre la enfermedad del Glaucoma, para que pueda contribuir a su diagnóstico.

2. Desarrollar una metodología encaminada al diagnóstico del problema, evolución y tratamiento.

3. Realizar un estudio retrospectivo y análisis estadístico de los pacientes consultantes por Glaucoma, en el Hospital General San Juan de Dios, en los años 1974 a 1978.

4. Comprobar en este estudio, cuál es la edad que presenta mayor incidencia de Glaucoma en la población estudiada.

5. Aportar al Departamento de Oftalmología del Hospital General San Juan de Dios, una referencia que sirva de guía en futuras ocasiones.

6. Dar a conocer el comportamiento del Glaucoma de la población estudiada, por edad, sexo, complicaciones, etc.

HIPOTESIS

"El tratamiento del Glaucoma ha seguido las reglas internacionales en el Hospital General San Juan de Dios".

JUSTIFICACION

Dar a conocer con el presente trabajo, una idea o nociones generales del Glaucoma, para que todos los médicos generales participen o deberían de participar en el diagnóstico, haciendo que la tonometría y la oftalmoscopía, fueran parte de la rutina en la exploración física del ojo en todos los pacientes con edad suficiente para cooperar.

Además, dar a conocer la magnitud de este problema, con un estudio retrospectivo de pacientes consultantes, en los años de 1974 a 1978 en el Hospital General San Juan de Dios.

MATERIAL Y METODO

Para el desarrollo del presente trabajo, se contó con la colaboración de los departamentos de Archivo, Biblioteca y Oftalmología del Hospital General San Juan de Dios, así como también de la Biblioteca Central de la Universidad de San Carlos, Médicos del departamento de Oftalmología y la Biblioteca particular del Dr. Wellington Amaya Abat.

El método realizado fué una revisión de los registros clínicos, así como las historias clínicas de los pacientes con problema de Glaucoma en el Hospital General San Juan de Dios, en los años de 1974 a 1978. Así mismo, se efectuó una revisión bibliográfica de los libros de texto, artículos y documentos relacionados con el tema.

GENERALIDADES Y PATOGENIA

Historia del Glaucoma:

El tratamiento del glaucoma fue médico, hasta que Von Graefe en 1856, señaló la iridectomía como tratamiento quirúrgico de la hipertensión ocular, después de haber obtenido una hipotensión duradera en un caso de iridectomía por estafiloma corneal. Posteriormente, dió a conocer los resultados de la iridectomía en las distintas formas del Glaucoma y la indicación definitiva de la iridectomía en el tratamiento del Glaucoma Agudo, que sigue siendo todavía el método de elección.

En 1905, Lagrange dió a conocer su iridoesclerectomía, primera operación fistulizante destinada a comunicar la cámara anterior con el espacio subconjuntival; Holter en 1906, efectuó la iridenclesis; Heine, la ciclodiálisis en el mismo año, y Elliot en 1909 la trepanación escleral; Weve introdujo en 1933, la diatermia ciliar y Barkan la goniotomía en el tratamiento de la buftalmía. Vogt, en 1936, propuso la diatermia ciliar para el caso de ineficacia de las demás intervenciones y Weekers la diatermia retrociliar. Arato preconiza la Angiodiatermia.

Todas estas operaciones han tenido múltiples variantes y constituyen un gran progreso en el tratamiento del glaucoma y mejoran su pronóstico.

ESTRUCTURAS OCULARES RELACIONADAS CON EL GLAUCOMA

En cortes de ojos humanos precoces, se comprueba que las fibras azulosas y nítidas de la cornea se engastan como una cuña en la esclerótica, de fibras blancas nacaradas, permitiendo que sus capas superficiales (en una mayor proporción) sobre-monten en su periferia, mientras las profundas permanezcan hacia adentro y atrás, proyectándose, para constituir el espolón escleral. Se observa así mismo en el microscopio de direcciones, cómo la periferia del iris se pierde en el cuerpo ciliar que contribuye a la formación del fondo o vértice del ángulo y cómo al traccionar el iris con una pinza o pequeño gancho, es posible apreciar en algunos ojos, minúsculas fibrillas que van de su raíz a las capas mas profundas de la región trabecular, remanentes del ligamento pectíneo de algunos animales inferiores.

EL CUERPO CILIAR

Se identifica inmediatamente atrás del iris por su característico aspecto triangular a la sección sagital, tiene aproximadamente 6.5 mm. de ancho y se extiende para continuarse con la porción mas anterior de la coroides en la ora serrata. El cateto mas pequeño del triángulo aludido, contribuye a la formación de la cámara anterior y está situado hacia adelante, mientras el cateto mayor se adosa directamente a la esclera. Se compone el cuerpo ciliar de 2 partes, a saber:

A. La corona ciliar o Parsplicata, que comprende los 2 mm. anteriores y contiene los procesos, pliegues radiados e irregulares de 2 mm. por 0.8 en número aproximado de 70 que se proyectan en la cámara posterior. Y

B. El orbículo ciliar o Parsplana, porción mas posterior y aplanada de este órgano que mide entre 4.5 mm. y 5 mm. de anchura, la que es mayor en los sectores temporales. Posteriormente, en el vértice el estroma ciliar se continúa con la coroides, mientras su epitelio se une abruptamente con la retina. Tal unión se presenta como una línea pectonada (ora serrata) cuyas proyecciones convexas miran hacia atrás, siendo mas prominentes en su porción nasal. La base del vitreo y numerosas fibras zonulares se adhieren a la parte posterior de ésta Pars-plana, a lo largo de la ora y sobre la porción mas anterior de la retina misma. Hacia el lado temporal, en la región de la base del vitreo, ambas capas del epitelio ciliar están mas intimamente adheridas, siendo el epitelio pigmentario mas grueso.

Desde el punto de vista histológico, se divide el cuerpo ciliar en 6 capas:

1. La mas externa, lámina fusca o plano supracoroideo.
2. El músculo ciliar.
3. La capa vascular.
4. Lámina vitrea.
5. Epitelio
6. Limitante Interna.

La lámina fusca o plano supracoroideo es en realidad un espacio potencial entre esclera y cuerpo ciliar. El músculo ciliar puede dividirse en 3 porciones de fibras: La mas externa, o músculo de Bruke, constituído por fibras meridionales superficiales que forman un

paquete separado, va a insertarse en su gran mayoría a la cara posterior del espolón escleral del cual no se desprende fácilmente, mientras unas cuantas fibras, pasando por dentro de dicho espolón, pierden su pigmentación y se integran al trabéculo; su extremidad posterior toma anclaje en las porciones mas anteriores de la coroides. Hacia adentro de estas fibras meridionales que bruscamente han cambiado de dirección para constituirse en circulares. Por delante de las fibras circulares del cuerpo ciliar, se encuentra el círculo vascular mayor del iris y en todo el estroma conectivo de este músculo pueden apreciarse vasos, nervios y melanocitos.

La capa vascular está en continuidad con la de las coroides. Su estroma es similar al coroideo, aún cuando con una cantidad menor de melanocitos y mucho mas denso su tejido conectivo. Cada uno de los procesos ciliares está constituído por un pliegue de este tejido con un centro vascular y recubierto de epitelio. Las arterias ciliares largas posteriores cruzan el espacio supracoroideo para contribuir a la formación del círculo arterial mayor del iris, del cual salen ramúsculos a los procesos. Cada uno de ellos contiene una arteria pequeña dividida en numerosos capilares de 20 a 30 micrones de luz, que son drenados por una sola vena. Estas paredes, al parecer son mas permeables que las del resto de la economía, pues se ha demostrado electrónicamente su delgadez, así como la presencia en ellas de poros extraordinariamente grandes (de 200 a 1,000 angstroms). La membrana de Bruch, a nivel de la ora, se divide en 2 capas de células de las cuales la externa está pigmentada tanto más cuanto más cercana está de la raíz del iris. A nivel de la ora, estas dos capas epiteliales se encuentran sobre todo en el adulto, firmemente unidas, lo que explica que casi todos los desprendimientos retinianos se detengan en este sitio; sin embargo, en los jóvenes esta unión es menos firme y puede acontecer que el desprendimiento llegue hasta la base misma de los procesos ciliares.

La membrana limitante está constituída por una complicada trama de material homogéneo; se insinúa entre las células epiteliales adyacentes y da anclaje a las fibras zonulares.

TRABECULO

Está engastado en la cara profunda de la periferia corneana, tiene en su conjunto la forma de un anillo prismático de sección triangular, cuyo vértice anterior se comprende con el borde posterior aparente de la membrana de Descemet que, al engrosarse, constituye la llamada Línea Blanca de Schwalbe, apreciable de muy variada manera a la gonioscopía; su cara antero-postero-interna, se aprecia en libre contacto con el acuoso que llena la cámara anterior y es la que se nos presenta al examen gonioscópico. La base se apoya sobre el espolón escleral. La sección triangular del trabéculo se debe a que está formado por numerosas hojas circulares que se unen en su porción mas anterior (línea blanca de Schwalbe), como en una bisagra, y se abren abanicándose hacia atrás. Estas bandas u hojas trabeculares están perforadas por múltiples orificios cuyo diámetro es tanto mayor (50 a 60 micras) cuanto corresponden a bandas más profundas e inversamente tanto menor cuanto más superficiales o vecinal al canal de Schlemm, donde flucúa entre 1 y 2.5 micras. Estas últimas perforaciones son en realidad verdaderos canales intracelulares que comunican el trabéculo con el canal de Schlemm, siendo los responsables en último análisis, de la resis

tencia al flujo del acuoso por esa estructura. Histológicamente ha sido posible demostrar que el tejido trabecular puede ser considerado de estirpe corneana en su porción vecina al canal de Schlemm, mientras sus capas mas profundas tienen un múltiple origen uveal. En efecto, como anteriormente fuera mencionado, algunas de las fibras meridionales del músculo ciliar se proyectan adelante del espolón escleral para constituir aquella porción de tejido trabecular subyacente a la corneana; de igual manera pasan por dentro del espolón fibras provenientes de las circulares y radiadas del propio músculo ciliar para integrar la siguiente capa. La cuarta, la mas profunda de las capas y por consiguiente la que se nos presenta al examen gonioscópico, está constituída por tejido iridiano que barniza, por decir así, la cara profunda del trabéculo (procesos iridianos) o va en forma de pequeños, presenta o bridas arborescentes pectinadas, desde el último pliegue del iris hasta el trabéculo; remanentes verdaderos del ligamento pectíneo de animales inferiores, se les conoce como trabéculas iridianas.

El canal de Schlemm, de sección muy variable y forma anular, se presenta al corte meridional como una estrecha hendidura (0.25 a 0.32 mm. por 0.03 a 0.05mm) a veces de luz múltiple, limitada hacia atrás por el espolón escleral y hacia afuera por tejido corneano, mientras internamente le cubre un tejido esponjoso de muy particular constitución denominado trabéculo. En la actualidad se ha demostrado por microscopía electrónica su directa conexión con la cámara anterior a través de los poros trabeculares.

Por su cara periférica está el canal en continuidad, merced a un número variable (20 a 30) de pequeñas ramas, con un intrincado plexo venoso situado en esclera

y episclera, tributario a su vez tanto de las venas ciliares anteriores como de las venas acuosas de Ascher, vasos conjuntivales que indistintamente pueden apreciarse llenos de humor acuoso, de sangre o de ambos, constituyendo columnas independientes. El carácter aplanado y el trayecto intramural de estos vasos comunicantes, les confiere un carácter valvular que impide, bajo condiciones normales, el reflujo de sangre.

Si ahora recordamos las inserciones anterior y posterior de la mayoría de las fibras meridionales del cuerpo ciliar, nos es fácil pensar que, por su tracción sobre el espolón escleral, hagan aumentar la luz del canal de Schlemm y variar la amplitud de los espacios trabeculares, influyendo así en el drenaje de los fluídos intraorales; por otra parte, no debe olvidarse que por la tracción que ejerce sobre su inserción posterior, obra como tensor de la coroides. La dirección general del espolón escleral (en cuya forma distinguen los autores hasta cuatro variantes), parece apoyar esta manera de pensar, ya que si la misión de esta saliente se redujera a dar un rígido apoyo a las fibras ciliares, lógicamente se le concibe orientado hacia atrás.

Debemos finalmente, recordar que el espesor del cuerpo ciliar es surcado por las arterias ciliares largas posteriores y los ramos perforantes de las ciliares largas anteriores para confluir todas en el círculo arterial mayor del iris, situado en la raíz de este diafragma; hecho de interés, por cuanto la luz de estos vasos puede ser afectada por el tono del músculo ciliar, influyendo así en la tensión intraocular: la eserina al contraer al músculo, retraería las arterias y al anemizar al ojo, abatiría su tensión.

ANATOMIA PATOLOGICA

La anatomía patológica del glaucoma es mal conocida en sus primeras fases, en las que, como es natural, no se practica la enucleación. Unicamente se señalan lesiones en los vasos de la úvea y en las de la retina. En fases más avanzadas las lesiones encontradas son: en el nervio óptico, las cavernas de Schanabel-Redslob; en el ángulo iridiano, la llamada soldadura de Knies, que puede observarse en el vivo con el gonoscopio y en el ojo enucleado al hacer el examen microscópico, apreciándose entonces la soldadura de la periferia del iris con la de la cara posterior de la córnea en mayor o menor extensión; se produce después de accesos repetidos de hipertensión y lejos de ser el origen de ésta, como algunos han dicho, es una consecuencia de la mala nutrición de los tejidos y del estancamiento que la hipertensión produce, se llega al glaucoma absoluto, con edema, degeneraciones e infiltraciones de la córnea, éstasis venosa en la conjuntiva, ectasias de la esclerótica, opacidad del cristalino y del vitreo, atrofia de los procesos ciliares, así como de la retina y del nervio óptico.

CORTE HORIZONTAL DEL GLOBO OCULAR

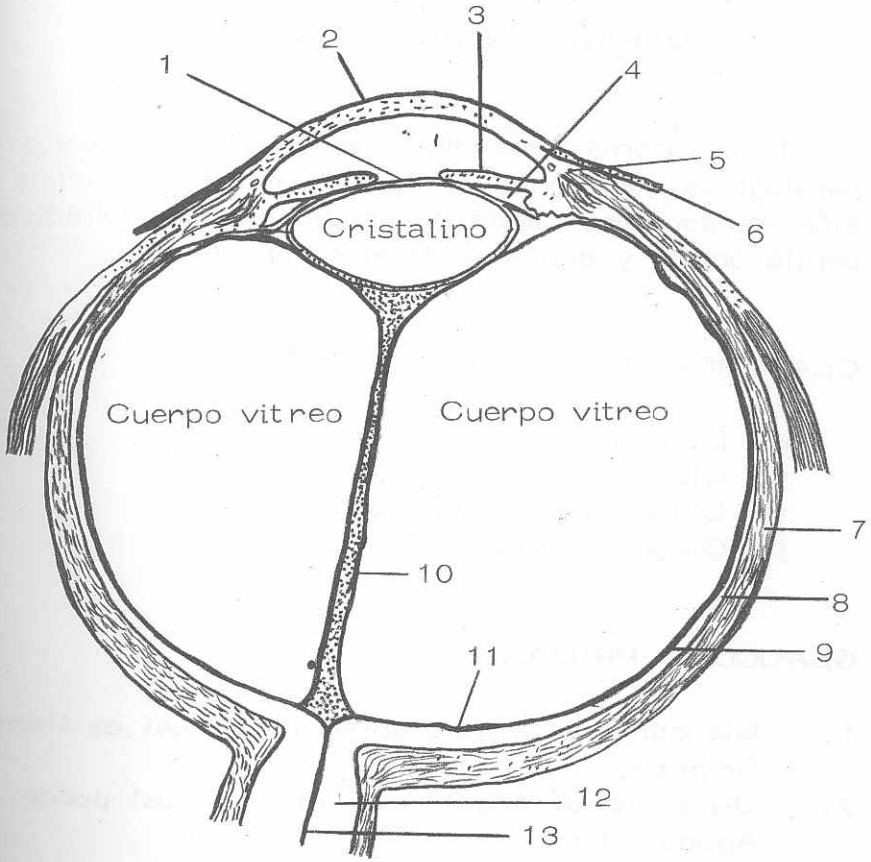

1. Cara anterior del cristalino a nivel de la pupila.
2. Córnea.
3. Iris.
4. Cámara posterior.
5. Limbo esclerocorneal.
6. Conjuntiva
7. Esclerótica
8. Coroides
9. Retina
10. Conducto hialoideo
11. Mácula lutea
12. Nervio óptico
13. Arteria central de la retina

DEFINICION DE GLAUCOMA

El glaucoma comprende un complejo de entidades patológicas que tienen en común un aumento en la presión intraocular, capaz de producir degeneración de la papila óptica y defectos en el campo visual.

CLASIFICACION DEL GLAUCOMA

A. Glaucoma Primario.
B. Glaucoma Congénito.
C. Glaucoma Secundario
D. Glaucoma Absoluto.

GLAUCOMA PRIMARIO

1. Glaucoma de ángulo abierto, el cual es llamado Crónico.
2. Glaucoma de ángulo cerrado, el cual puede ser: Agudo o Crónico.

GLAUCOMA CONGENITO

1. Glaucoma Infantil o Primario Congénito; llamado también Buftalmos o Hidroftalmos.
2. Glaucoma Asociado con Anomalías Congénitas:
   a. Glaucoma pigmentario
   b. Aniridia
   c. Síndrome de Axenfeld
   d. Síndrome de Sturge-Weber
   e. Glaucoma Infantil de Desarrollo Tardío
   f. Síndrome de Marfan

APARATO SUSPENSOR DEL CRISTALINO O ZONULA

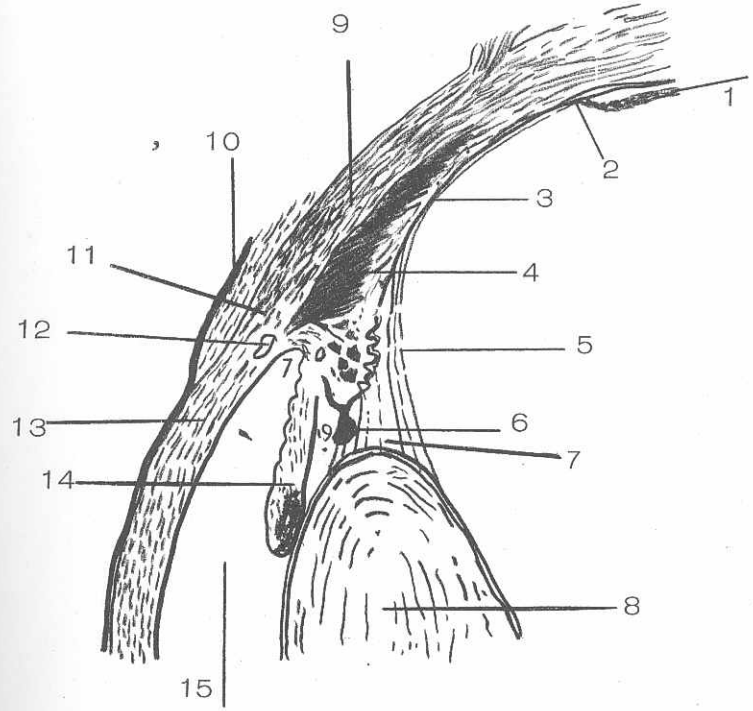

1. Retina posterior
2. Ora serrata
3. Retina ciliar
4. Fibras radiadas del músculo ciliar
5. Fibras po tecuatoriales de la zónula
6. Fibras preecuatoriales
7. Conducto de Petit
8. Cristalino
9. Esclerótica
10. Conjuntiva
11. Limbo esclerocorneal
12. Conducto de Schlemm
13. Córnea
14. Iris
15. Cámara anterior

g. Neurobibromatosis
h. Síndrome de Lowe
i. Microcornea.

AUCOMA SECUNDARIO

Debido a cambios del Cristalino:
a. Luxación
b. Intumescencia
c. Facotóxico
e. Facoanafiláctico
e. Síndrome Exfoliativo
f. Esferofaquia

Debido a cambios del Tracto Uveal:
a. Iridociclitis
b. Tumor
c. Atrofia Esencial del Iris

Debido a Traumatismos:
a. Hemorragia masiva hacia la Cámara anterior.
b. Hemorragia masiva hacia la Cámara posterior.
c. Herida corneal o límbica con prolapso del iris hacia la herida.
d. Retrodesplazamiento de la raíz del iris, consecutiva a un traumatismo.

Consecutivo a Procedimientos Quirúrgicos:
a. Epitelización hacia la cámara anterior.
b. Falta de una restauración rápida y eficaz de la cámara anterior, después de la extracción de catarata.

Asociado a enrojecimiento (diabetes mellitus y obstrucción de la vena central de la retina).

Asociado a exoftalmos pulsátil.

7. Asociado a corticosteroides tópicos.
8. Otras causas raras de glaucoma secundario.

GLAUCOMA ABSOLUTO

El resultado final de cualquier glaucoma no controlado es un ojo duro, que no percibe la luz y doloroso.

TECNICAS ESPECIALES DE DIAGNOSTICO

TONOMETRIA:

Es la prueba más importante para establecer el diagnóstico de glaucoma, ya que mide la presión intraocular. Sin embargo, "una sola lectura normal" ya sea con el tonómetro de Schiotz o por aplanación, no descarta el glaucoma, ya que la presión intraocular puede variar dentro de los límites muy amplios. Una sola lectura "normal elevada" (24-32mm. de Hg.) sugiere la posibilidad de un glaucoma y se requieren pruebas repetidas antes de hacer el diagnóstico.

GONIOSCOPIA

Esta prueba diferencia el glaucoma de ángulo cerrado del glaucoma de ángulo abierto, demuestra la extensión de las sinequias anteriores periféricas y ofrece el único medio de descubrir un cierre inminente del ángulo antes de que exista cualquier elevación de la presión intraocular. Es una parte esencial en cualquier valoración del glaucoma.

TONOGRAFIA

La tonografía consiste en la aplicación del tonómetro (generalmente electrónico con un aditamento especial de registro) al ojo y registrar la presión intraocular durante un período de 4 minutos. Los cálculos matemáticos basados en estas mediciones, permiten calcular con aproximación la cantidad de humor acuoso que sale del ojo por unidad de tiempo. Pueden obtenerse lecturas bajas en el glaucoma de ángulo abierto antes de que aparezca cualquier otro signo. Las lecturas normales o mas bien dicho, son normales en el glaucoma de ángulo cerrado entre los ataques, si no se han formado sinequias, y disminuyen en el glaucoma subagudo de ángulo cerrado en proporción directa al grado de cierre del ángulo provocado por la oposición del iris sobre la trabécula.

La tonografía puede ser útil en el diagnóstico del glaucoma de ángulo abierto, cuando la presión esta elevada solamente en forma moderada, pero esta prueba está siendo usada cada vez menos.

PRUEBAS PROVOCADORAS

A. Prueba del cuarto obscuro de Seidel:
Se coloca al paciente en un cuarto obscuro durante una hora sin dormirse. Una elevación de la tensión ocular (intra) de más de 8mm. indica un bloqueo del iris que impide la salida del humor acuoso cuando la pupila está relativamente dilatada. Resultados positivos se obtienen en el glaucoma de ángulo cerrado. La prueba es habitualmente negativa en el glaucoma de ángulo abierto. Un resultado negativo no descarta la amenaza de un glaucoma de ángulo cerrado.

B. Prueba con un Midriático:
Se utiliza el mismo principio que en la prueba de cuarto obscuro, pero se usa una droga para dilatar la pupila. La feniledrina (Neo-Synephrine) al 2.5% o una solución midriática débil similar, se instila en un solo ojo una vez y se toman lecturas tonométricas a intervalos de 10 min. durante una hora. Una elevación de 5-10mm. de Hg. constituye una prueba positiva. La prueba es peligrosa y se deben usar mióticos inmediatamente si existe evidencia alguna de glaucoma inminente. Es recomendable el uso de Homatropin (colirio), aunque el tiempo de espera sea mayor, pero se compensa con un estudio mas minucioso.

C. Prueba de Ingestión de Agua:
El desayuno es suspendido y se toma un registro inicial de la presión tonométrica. Luego el paciente bebe un litro de agua y después se toma la presión intraocular a los 30, 45 y 60 min. Un aumento de la tensión de mas de 8mm. indica un mecanismo muy malo del flujo de salida. La prueba habitualmente es negativa en el glaucoma agudo de ángulo cerrado, pero puede ser positiva en el glaucoma crónico de ángulo cerrado. A menudo es positiva en el glaucoma de ángulo abierto (30%), aunque una prueba negativa no descarta esta variedad. Esta prueba no es recomendable en pacientes con trastornos metabólicos o renales.

D. Prueba de la posición de decúbito prono:
El paciente yace en decúbito prono y la presión intraocular asciende 8-10mm. de Hg. ésto puede indicar un glaucoma de ángulo cerrado. Al igual que para las pruebas descritas en los incisos A y

B, es necesaria la gonioscopía para confirmar el ángulo cerrado si se eleva la presión.

TECNICAS QUIRURGICAS UTILIZADAS EN EL TRATAMIENTO DE LOS GLAUCOMAS

1. Iridectomía Periférica:

Es la operación de elección en el glaucoma agudo o crónico de ángulo cerrado, cuando no se han formado extensas sinequias periféricas anteriores. Ofrece una esperanza de curación permanente al restablecer la comunicación rápida entre las cámaras anterior y posterior. Esto mejora el bloqueo pupilar y permite que la raíz del iris se separe del ángulo de filtración, restableciendo así la salida del humor acuoso por los canales normales.

2. Iridencleisis:

Se usa en el glaucoma de ángulo abierto, pero particularmente en el glaucoma agudo o subagudo por cierre del ángulo en pacientes que tienen ángulos de cámaras anteriores muy estrechos, cuando se han formado extensas sinequias anteriores. Como todas las operaciones filtrantes, es antifisiológica ya que establece una vía drenaje artificial del humor acuoso. Aquí el iris es usado como un pabilo en una incisión límbica para permitir al humor acuoso drenar en el espacio subconjuntival y de ahí se resorba mediante la corriente sanguínea y se difunda a través de la vesícula hacia la película lagrimal.

3. Trépano con Iridectomía:

Esta operación es similar a la iridencleisis en que se produce un drenaje anormal del humor acuoso para su absorción subconjuntival. La iridectomía mejora cualquier bloqueo pupilar presente. La operación se usa primordialmente para el glaucoma de ángulo abierto; y es técnicamente más difícil para el glaucoma de ángulo cerrado.

4. Ciclodiálisis:

Esta operación filtrante utiliza otra ruta artificial para escape del humor acuoso: Su absorción en el espacio supracoroideo. Es la operación recomendable en el glaucoma asociado con afaquia. Se utiliza menos frecuentemente en el glaucoma de ángulo abierto.

5. Esclerectomía:

Esta operación filtrante tiene las mismas indicaciones y se basa en los mismos principios que la trepanación.

Después de hacer un colgajo conjuntival con bases en el limbo, bajo anestesia local, se practica una incisión en el borde externo de la cámara anterior por detrás del limbo. Se toma una pequeña banda de esclerótica de 1mm. de ancho del labio anterior o posterior de la incisión escleral. Se practica una iridectomía periférica o total, y se aproxima el colgajo con un surjete conjuntival. El drenaje se efectúa de la misma manera que después de la trepanación y los resultados son similares, siendo el procedimiento menos peligroso que este último,

pero puede presentar un menor porcentaje de filtración efectiva postoperatoria. Los defectos en la estética están representados por el coloboma quirúrgico del iris. El procedimiento puede ser repetido si no tiene éxito, pero la mayoría de los cirujanos prefieren practicar otro tipo de intervención para el glaucoma, como la ciclodiálisis en una segunda operación.

6. Ciclocriocirugía:

Esta ha reemplazado a la ciclodiatermia en el tratamiento del glaucoma. Tiene como única ventaja la de destruir el cuerpo ciliar sin provocar mucho daño a la conjuntiva y esclerótica. No es necesaria la disección conjuntival y puede ser aplicada directamente a la conjuntiva sobre diversas áreas, a 4-5mm. por detrás del limbo. La reacción vascular intensa conduce a la fibrosis, disminuye la función del cuerpo ciliar, y por lo tanto, disminuye la producción del humor acuoso.

La ciclocriocirugía se usa en la actualidad como un procedimiento secundario en el glaucoma de ángulo abierto avanzado. No es operación que substituya a la iridectomía u operaciones filtrantes cuando están indicadas.

7. Goniotomía:

Se usa para un mejor tratamiento del glaucoma infantil y en ocasiones en algunas formas de glaucoma juvenil. La técnica fue introducida en el tratamiento del galucoma infantil en el año de 1938, habiendo cambiado el pronóstico de esta enfermedad de muy malo a bueno (70-80% de curación). A dife

rencia de otras operaciones para el glaucoma, con excepción de la iridectomía, esta operación intenta establecer la salida normal del humor acuoso a través de sus canales.

TECNICAS MICROQUIRURGICAS

El reciente adelanto en los instrumentos de microcirugía, suturas y técnicas, ha permitido que se intervenga directamente sobre el conducto de Schlemm y las trabéculas suprayacentes, en el tratamiento del glaucoma.

Estos procedimientos se han usado primordialmente en el tratamiento de los glaucomas de ángulo abierto, debido a que la obstrucción del flujo ocurre en las trabéculas o a nivel del conducto de Schlemm. Habitualmente se practica bajo anestesia general.

Los dos procedimientos más frecuentemente usados son: La Trabeculectomía y la Trabeculotomía:

La Trabeculectomía:

Un rectángulo de la esclerótica subyacente se extirpa incluyendo las trabéculas, el conducto de Schlemm y la espuela de esclerótica. Se ejecuta una iridectomía periférica, el colgajo de la esclerótica se sutura hacia abajo y la conjuntiva se sutura encima de ella. La lógica de esta operación radica en permitir el acceso directo del humor acuoso a los conductos colectores o a los extremos abiertos del conducto de Schlemm. Algunos consideran que ésto crea una pequeña ciclodiálisis que permite la filtración interna. En la actualidad se piensa

que la filtración externa ocurre en un porcentaje elevado de pacientes por filtración a través del colgajo de esclerótica.

La Trabeculotomía:

Después de que el colgajo inicial de esclerótica se ha elevado, se localiza el conducto de Schlemm, mediante disección meticulosa, se inserta una pequeña sonda en él y se abre, rompiéndolo hacia la cámara anterior, aliviando teóricamente cualquier bloqueo al flujo del humor acuoso que pudiera existir en las trabéculas. Ambos procedimientos tienen la gran ventaja de que al final de la intervención, la cámara anterior está bien formada reduciendo muchas complicaciones asociadas con las intervenciones quirúrgicas estándar en el glaucoma.

GLAUCOMA DE ANGULO ABIERTO

Datos Clínicos:

No provoca síntomas iniciales. La pérdida visual subjetiva es casi siempre un hallazgo tardío. Aunque la enfermedad es casi siempre bilateral, frecuentemente un ojo es afectado primero más gravemente que el otro.

Los cambios en la papila óptica son hallazgos iniciales importantes. El borde temporal de la papila se adelgaza y la excavación se hace gradualmente mas grande y profunda. Los grandes vasos llegan a ser rechazados hacia el lado nasal y la papila óptica se vuelve atrófica a nivel del área afectada (gris clara o blanca en lugar de rosada)

La presión intraocular está aumentada y el ángulo de la cámara anterior puede ser normal a la gonioscopía.

Tratamiento Médico:

Los mióticos facilitan la salida del humor acuoso aumentando la eficiencia de los canales de salida. No se conoce el mecanismo exácto de su efecto. El medicamento de elección es la Pilocarpina, 1 al 4%. La Fisostigmina (eserina), 0.2 al 0.5%, puede también ser usada, combinada algunas veces con la pilocarpina.

El isofluorofato (diisopropil fluorosfosfato, DFF, Floropryl), al 0.1% y el yoduro de ecotiofato (Phospholine) son los mióticos de mayor duración de acción disponible. Estas drogas no deben ser usadas en presencia de un glaucoma de ángulo estrecho o en glaucoma de ángulo cerrado, puesto que una miosis acentuada aumenta el bloqueo pupilar relativo y puede conducir a un cierre agudo de ángulo. Son útiles principalmente para controlar el glaucoma de ángulo abierto. Estos mióticos, según reportes no confirmados, son capaces de provocar la aparición insidiosa de catarata.

El Clorhidrato, o el borato de epinefrina, instilados localmente varias veces al día, suplementan la acción de los mióticos disminuyendo la producción del humor acuoso.

Los inhibitorios de la anhidrasa carbónica, tales como la acetazolamida (Diamox), en dosis de 125 mgs. a 250 mgs. 4 veces al día, son usados ocasionalmente en el glaucoma de ángulo abierto. Se pueden usar también la diclorfenamida (Daranide), la metazolamida (Neptazane) y la etoxzolamida (Cardrase Ethamide), que habitualmente suprimen la producción de humor acuoso en un 40 a 60%. Las complicaciones de una terapéutica de larga duración, con inhibitorios de la anhidrasa carbónica, incluyen cálculos renales. Estos medicamentos están indicados ocasionalmente para evitar la cirugía del glaucoma.

Tratamiento Quirúrgico:

Las operaciones filtrantes se efectúan si la presión intraocular no se mantiene entre los límites normales con tratamiento médico y si existe pérdida progresiva del campo visual.

La trabeculectomía y la trabeculotomía externas, estarán indicadas ocasionalmente para el control del glaucoma de ángulo abierto refractario a tratamiento. En general, la tendencia moderna es retardar la cirugía el mayor tiempo posible en el glaucoma de ángulo abierto, si el paciente es fiel en adherirse a su régimen terapéutico medicamentoso y no hay evidencia de daño al nervio óptico.

GLAUCOMA DE ANGULO CERRADO

(GLAUCOMA AGUDO)

Datos Clínicos:

Está caracterizado por la instalación brusca de visión borrosa seguida de dolor agudísimo. A menudo se presentan nauseas y vómitos. El dolor a menudo se localiza a nivel del ojo y alrededor de él, pero a veces no es posible localizar exáctamente el sitio del dolor.

Otras manifestaciones incluyen aumento notable de la presión intraocular, una cámara anterior poco profunda, una córnea edematosa, la disminución de la agudeza visual (a veces limitada solamente a la percepción luminosa), pupila oval, fija, moderadamente dilatada e inyección ciliar.

Tratamiento Médico:

Antes de intervenir quirúrgicamente, se debe tratar por todos los medios de reducir la presión intraocular con tratamiento médico. El tratamiento médico de elección es la combinación de un agente osmótico y uno miótico. La glicerina oral (glicerol) en solución al 50% mezclada con jugo de limón frío, casi siempre interrumpe el ataque agudo, haciendo a la sangre hipertónica y extrayendo líquido del ojo. La pilocarpina al 4%, 2 gotas cada 15 minutos por varias horas, habitualmente contraerá la pupila y arrastrará el iris lejos de la trabécula, permitiendo que se restablezca la salida del humor acuoso. Si la glicerina no tiene éxito, la inyección intravenosa de manitol hipertónico al 20% de 1.5 a 3g/kg. de peso, puede ser efectiva. La Urea intravenosa (Urevert) a 1g/kg. de peso, es también un agente osmótico eficaz.

La meperidina (Demerol), 100 mg.IM, u otros analgésicos generales, deben ser administrados según sea necesario para aliviar el dolor.

Tratamiento Quirúrgico:

La iridectomía periférica es el procedimiento de elección. Se practica a menudo sobre el ojo opuesto con límite de una semana para prevenir un ataque agudo.

GLAUCOMA DE ANGULO CERRADO CRONICO

Datos Clínicos:

Los síntomas son mínimos o faltan. Los ataques ligeros ocasionales de aumentos de la presión intraocular, ocasionan visión borrosa transitoria, halos alrededor de las luces y probablemente ligero dolor en o alrededor del ojo. A la exploración, se observa una cámara anterior de poca profundidad, presión intraocular elevada (25-50mm.Hg.) y el ángulo basal de la cámara gonioscópicamente estrecho. El iris está en contacto con la trabécula, a excepción de un área que cubre 1/5 o menos del ángulo de la cámara. La tonografía señala disminución de la facilidad de salida del humor acuoso, hasta los períodos tardíos de la enfermedad no se observa la excavación glaucomatosa de la papila óptica y los cambios típicos en los campos visuales. No son necesarias las pruebas provocadoras, ya que el glaucoma es obvio mediante los estudios tonométricos.

Tratamiento Médico:

La pilocarpina 1-4%, o el carbacol (Doryl) 0.5% al 2%, 2 gotas en el ojo enfermo 5 veces al día, según sea necesario, puede reducir la presión basal y prevenir alzas transitorias en la presión intraocular.

Tratamiento Quirúrgico:

Es utilizada la iridectomía periférica, pero es inadecuada si existe un bloqueo de un área muy grande del ángulo de filtración por sinequias anteriores permanentes. En estos casos se practica una operación filtrante.

GLAUCOMA INFANTIL O PRIMARIO CONGENITO

Datos Clínicos:

El síntoma inicial y más constante es la epífora. La fotofobia puede estar presente, y hace que el niño oculte su cabeza en la almohada para evitar ver la luz. El aumento de la presión intraocular es el signo cardinal. La excavación glaucomatosa de la papila es una alteración importante y relativamente temprana. Los datos posteriores incluyen el aumento del diámetro corneal (por arriba de 11.5mm. se considera significativo) edema epitelial, desgarres de la membrana de Descemet y aumento en la profundidad de la cámara anterior (asociado a un aumento general en el volumen del segmento anterior del ojo), así como también edema y opacidad del estroma corneal. El iris se inserta por delante en la trabécula, en lugar de insertarse en el cuerpo ciliar.

Tratamiento:

Debe ser tratado quirúrgicamente para lograr resultados duraderos. El tratamiento médico con mióticos es, cuando más, una medida preoperatoria auxiliar. La goniotomía es el tratamiento de elección, si ésta falla, se practican operaciones filtrantes.

GLAUCOMA PIGMENTARIO

Este síndrome puede ser fundamentalmente una degeneración del epitelio pigmentario del iris y del cuerpo ciliar. El síndrome se presenta con más frecuencia en individuos jóvenes miopes del sexo masculino, entre los 25 y 40 años de edad, que tienen una cámara anterior profunda con un ángulo amplio.

Tratamiento:

Responde a los mióticos bastante bien, pero el pronóstico no es favorable si el proceso es lo suficientemente grave como para requerir la cirugía. El procedimiento de elección es una operación filtrante.

Aniridia:

El rasgo característico es el iris vestigial. A menudo puede estar presente poco más de la raíz del iris o un borde iridiano delgado. Pueden asociarse otras deformidades del segmento anterior del ojo, y muy a menudo se desarrolla la catarata congénita. Se desarrolla antes de la adolescencia y habitualmente es rebelde al tratamiento médico o quirúrgico. Si el tratamiento médico no es eficáz, la goniotomía puede normalizar la presión intraocular, usándose con más frecuencia las operaciones filtrantes.

GLAUCOMA SECUNDARIO A TRAUMATISMOS

Hemorragia Masiva hacia la Cámara Anterior:

Las contusiones o heridas penetrantes del globo ocular pueden producir desgarros en el iris o cuerpo ciliar y de esta manera una hemorragia masiva hacia la cámara anterior. La tensión intraocular se eleva inmedia-

tamente y los productos de desintegración de la sangre y los coágulos organizados se alojan en el mecanismo de salida del humor acuoso obstruyéndola. Una de las complicaciones más graves es la coloración hemática de la córnea. La presión intraocular no puede ser controlada con drogas hipotensoras, se deberá evacuar el hipema a presión a través de la incisión en el limbo.

GLAUCOMA CONSECUTIVO A LA CIRUGIA

Después de la cirugía de catarata con una mala cicatrización resultante a nivel de los bordes de la herida quirúrgica, el epitelio puede crecer hacia la cámara anterior y al final recubrir las estructuras del ángulo de la cámara, impidiendo la salida normal del humor acuoso. Esta complicación es difícil de tratar una vez que se ha establecido bien. Se puede hacer un esfuerzo para eliminar, raspando, el nuevo epitelio depositado, de las estructuras del ángulo. El problema es primordialmente preventivo.

GLAUCOMA SECUNDARIO AL ENROJECIMIENTO DEL IRIS

El enrojecimiento del iris es consecutivo muchas veces a una oclusión de la vena central; se presenta con frecuencia en la Diabetes Mellitus avanzada, y ocasionalmente asociado a otros procesos patológicos del segmento posterior del ojo. A nivel de la superficie anterior del iris crecen pequeños vasos, así como hacia el ángulo de la cámara anterior, interfiriendo con la salida normal del humor acuoso.

Los mióticos son de poco valor. La ciclocriocirugía es el mejor método terapéutico disponible pero los resultados no son satisfactorios.

GLAUCOMA SECUNDARIO AL USO TOPICO DE CORTICOSTEROIDES

Recientemente ha despertado un gran interés la observación de que la aplicación local de corticosteroides puede producir un tipo de glaucoma que simula el glaucoma de ángulo abierto. La mayoría de las personas no desarrollan elevación importante de la presión intraocular durante ese tipo de tratamiento. En aquellas que sí lo hacen, la supresión del tratamiento elimina el glaucoma, pero puede ocurrir un daño permanente si el proceso no se reconoce durante mucho tiempo. Si el tratamiento con esteroides se hace absolutamente necesario, los mióticos u otro tratamiento del glaucoma de ángulo abierto controlarán el glaucoma. Es imprescindible practicar la tonometría periódica en todos los pacientes que reciban tratamiento local prolongado con esteroides. Es igualmente importante evitar la administración local de corticosteroides en los ojos de pacientes glaucomatosos o con antecedentes familiares de glaucoma. Con menos frecuencia el glaucoma se puede observar en pacientes sometidos durante largo plazo a corticosteroides por vía general. Las inyecciones de corticosteroides debajo de la conjuntiva y de la cápsula de Tenon, pueden causar elevación de la presión intraocular durante varios meses. La extirpación quirúrgica del depósito de esteroide residual puede permitir que la presión retorne a lo normal.

CUADRO # 1

REPRESENTA EL NUMERO DE PACIENTES EN RELACION A SU EDAD

Edad	Número de pacientes	Porcentaje
0 - 19 años	7	4.22
20 - 29 años	7	4.22
30 - 39 años	9	5.42
40 - 49 años	16	9.64
50 - 59 años	43	25.90
60 - 69 años	35	21.08
70 - 79 años	38	22.89
80 - 89 años	10	6.03
90 - 99 años	1	0.60
TOTAL	166	100.00

CUADRO # 2

REPRESENTA LA PREDOMINANCIA DE PACIENTES POR SEXO

Sexo	Número de pacientes	Porcentaje
Masculino	82	49.40
Femenino	84	50.60
TOTAL	166	100.00

CUADRO # 3

REPRESENTA EL DIAGNOSTICO DE LOS PACIENTES CONSULTANTES

Diagnóstico	Número de pacientes	Porcentaje
Glaucoma Agudo	64	38.55
Glaucoma Crónico	56	33.73
Glaucoma Congénito	3	1.82
Glaucoma Absoluto	43	25.90
TOTAL	166	100.00

CUADRO # 4

REPRESENTA EL LADO AFECTADO DE LOS PACIENTES CONSULTANTES

Lado afectado	Número de Pacientes	Porcentaje
Ojo izquierdo	65	39.16
Ojo derecho	56	33.73
Ambos ojos	45	27.11
TOTAL	166	100.00

CUADRO # 5

REPRESENTA EL TRATAMIENTO RECIBIDO

Tx. Recibido	Número de Pacientes	Porcentaje
Médico	58	34.94
Unicamente Quiúrgico	0	0.00
Ambos	108	65.06
TOTAL	166	100.00

CUADRO # 6

REPRESENTA LA EVOLUCION DE LOS PACIENTES CONSULTANTES

Evolución del Paciente	Número de Pacientes	Porcentaje
Buena: Total	123	74.11
Mala: Total	43	25.89
Ceguera	13	7.83
Enucleación	18	10.84
Abandonó evolución (pidió egreso)	12	7.22
TOTAL	166	100.00

CUADRO # 7

REPRESENTA EL NUMERO DE CASOS COMPLICADOS Y NO COMPLICADOS DE LAS INTERVENCIONES QUIRURGICAS

Tx. Quirúrgico	Número de Pacientes	Porcentaje
Casos no complicados	103	96.99
Casos complicados	5	3.01
TOTAL	108	100.00

CONCLUSIONES

CUADROS ESTADISTICOS:

1. La edad que presentó mayor incidencia de glaucoma fue la comprendida entre 50-59 años, con un total de 43 pacientes, equivalente ésto al 25.90%.

2. El glaucoma agudo fue el que se presentó en mayor grado, con un total de 64 pacientes, equivalente ésto al 38.55%.

3. El ojo más afectado en este estudio fue el izquierdo, se vió en 115 pacientes, equivalente ésto al 66%.

4. El tratamiento predominante es el médico-quirúrgico, que se observó en 108 pacientes, equivalente al 65.06%.

5. Complicaciones quirúrgicas (post-operatorias) se observaron en 5 casos, equivalente al 3.01%

6. La evolución de los pacientes fue satisfactoria en 123 casos, equivalente al 74.10%

BIBLIOGRAFIA CONSULTADA:

1. El tratamiento del glaucoma infantil es particularmente quirúrgico, dejando el tratamiento médico como una medida pre-operatoria auxiliar.

2. La gonioscopía nos sirve para diferenciar el glaucoma de ángulo cerrado con el de ángulo abierto.

3. Los mióticos facilitan la salida del humor acuoso aumentando la eficiencia de los canales de salida.

4. El tratamiento del glaucoma por bloqueo angular, representa una urgencia oftalmológica quirúrgica.

DE LA HIPOTESIS PLANTEADA:

1. Se comprobó que la hipótesis es verdadera, ya que en el Hospital General San Juan de Dios, se siguen las reglas internacionales; en un principio el tratamiento del glaucoma generalmente es médico, dejando por última instancia el tratamiento quirúrgico, si se considera necesario.

RECOMENDACIONES

1. El manejo del glaucoma debe ser dejado en manos de un oftalmólogo.

2. La tonometría y oftalmoscopía deberían ser exámenes rutinarios en pacientes con edad de poder colaborar, por médicos generales.

3. Practicar la tonometría periódica en todos los pacientes que reciban tratamiento local (ojos) prolongado con esteroides.

4. Evitar la administración local de corticosteroides en los ojos de pacientes glaucomatosos o con antecedentes familiares de glaucoma.

5. Llevar un mejor control en el archivo del Hospital, sobre la papelería de estos pacientes.

6. Tomar bien la historia clínica y hacer un buen examen físico en todos los pacientes.

7. Hacer conciencia en los pacientes con problema de glaucoma, de la importancia que tienen los controles periódicos.

BIBLIOGRAFIA

1. Amaya Abad, Wellington. Cirugía Filtrante en el Glaucoma. Congreso Nacional de Medicina, Nov. 1978

2. Armali, M.F. Glaucoma. Archo Ofphalmol. 93(2). Pág. 146-62. Feb. 1975.

3. Becker-Shaffer's. Diagnosis and Terapy of Glaucoma. Fourth Edition. The C.V.Mosby Co. Saint Louis, 1976.

4. Ellis, Phillip P. Ocular therapeutics and Pharmacology. The C.V.Mosby Co. Saint Louis 1977.

5. Ferrer, Olga; M.M.D. Symposium of Glaucoma. Charles, C. Thomas Publisher. 1976

6. Hetherington J.N. Angle Changes and their role in Glaucoma. Trans. Ofthalmol. 86(2). Feb. 1978

7. Jampol Lee M. Hipotensión and Glaucoma. Am. Journal of Ofthalmol. 86(2). Feb. 1978

8. King, John Harry and Joseph A.C.; Wadsworth M. D. An Atlas of Opthalmic Surgery. Second Edition. J.B.Lippincott Company. 1972

9. Luntz, Maurice H. and D.G.Livinston. Trabeculetomy and Trabeculotomy. Am. Journal of Ofthalmol. 83(2). Feb. 1977

10. Muñoz, Romeo. Tonografía, recurso clínico en Glaucoma. Editorial La Fuente. 1977

11. Simon, J.Ma. Glaucoma, Hipertensiones Oculares. Barcelona, Editorial Jims. 1973.

12. Schwartz, A.L. et al. Malignat Glaucoma in an eye with no antecedent operatorio or miotics. Arch. Opthalmol. 93(5). Pág.379-81. May 1975

13. Argañaraz, Raúl. Manual Práctico de Oftalmología. Cuarta Edición. Pág. 419-55.

14. Quiroz Gutiérrez, Fernando. Tratado de Anatomía Humana. Capítulo 12. Edit. Porrua, S.A.

15. Vaughan, Daniel; Asbury, Taylor. Oftalmología General. Cuarta Edición. Cap. 16. Pág.208-27.

Br. RUDY LEONEL RODAS MONTERROSO.

Asesor
ELLINGTON AMAYA ABAD.

Revisor
Dr. ALVARO HUGO SALGUERO

tor de Fase III
IO DE LEÓN M.

Secretario General
Dr. RAUL A. CASTILLO R.

Vo.Bo.

Decano
Dr. ROLANDO CASTILLO MONTALVO.