UNIVERSIDAD DE SAN CARLOS DE GUATEMALA
FACULTAD DE CIENCIAS MEDICAS

# RETINOPATIA DIABETICA

(Estudio Retrospectivo: Revisión de 31 casos del año de consulta en el Hospital de Ojos y Oídos "Dr. Rodolfo Robles")

AURA PATRICIA GATICA PAZ

Guatemala, 22 de Abril de 1980

CONTENIDO

1. INTRODUCCION

2. ANTECEDENTES

3. OBJETIVOS

4. JUSTIFICACION

5. HIPOTESIS

6. RESULTADOS Y ANALISIS

7. CONCLUSIONES

8. RECOMENDACIONES

9. BIBLIOGRAFIA

# INTRODUCCION

Este es un estudio sobre Retinopatía Diabética, de casos di nosticados durante el período comprendido del mes de julio de 1977 al mes de julio de 1978, con un total de 31 casos revisado de pacientes que asistieron al Hospital de Ojos y Oídos "Docto Rodolfo Robles".

La ceguera es un fatal impedimento para el desenvolvimien de la vida normal del individuo dentro de la sociedad.

Ya muchos han sido los estudios y adelantos científicos a fi de evitar o prevenir la ceguera en el mundo entero. Así es com la Retinopatía Diabética es una de las complicaciones más frecu tes y graves de la Diabetes avanzada, e importante causa de ce ra, la cual se ha ido haciendo más frecuente, debido a que el p ciente diabético vive más años. Este estudio está principalmen encaminado a investigar las alteraciones retinianas proliferativ no proliferativas observadas en pacientes diabéticos, con un pe do de padecimiento inicial o antiguo.

## CON ESTE ESTUDIO SE PRETENDE:

A.- Hacer una revisión sobre esta afección en una forma retrosp tiva en un número total de consultas nuevas ( 7835 ), y un mero total de reconsultas (24625) vistas en consulta externa del Hospital de Ojos y Oídos "Doctor Rodolfo Robles" para tablecer la incidencia, posibles causas hereditarias, sintom logía y tratamiento en dichos pacientes diabéticos.

B.- Hacer revisión bibliográfica de dicha afección para mejora pronóstico y tratamiento, para eliminar en lo posible sus ne tos efectos.

# ANTECEDENTES

## RETINOPATIA DIABETICA

La retinopatía diabética es un cambio a largo plazo que ocurre en los vasos sanguíneos propios de la retina en pacientes que sufren diabetes mellitus. La histopatogénesis no está completamente clara, pero clínicamente, la retinopatía pasa a través de estadíos características que van desde la retinitis leve posterior confinada a la retina, hasta invasión fibrosa, neovascular del vitreo. La prevención, tratamiento y manejo son generalmente insatisfactorios La diabetes mellitus se ha venido perfilando como una causa principal de la ceguera; según estadísticas, (  ) ocupa el segundo lugar.

Después de la introducción de la insulina en 1921 por Banting y Best, más pacientes sobreviven lo suficiente para experimentar esta complicación relacionada con el tiempo de duración.

Duke-Elder justamente ha llamado a la retinopatía diabética como una de las mayores tragedias de la oftalmología en nuestra generación.

Esta enfermedad afecta el 1.5% de la población europea y americana, y 4 millones de pacientes conocidos sufren diabetes en USA y existen unos dos millones de pacientes desconocidos. El 50% desarrollarán retinopatía diabética. Es más común en la edad mediana y rara en jóvenes o ancianos; hay más mujeres que hombres y la enfermedad se transmite gruesamente como factor recesivo.

La aparición de la retinopatía diabética está definitivamente relacionada a la duración de la enfermedad en un paciente dado y frecuentemente es el oftalmólogo el que hace el diagnóstico.

Hay cierto desacuerdo entre el manejo de la condición sistémica y el inicio de la retinopatía diabética

servadora predice y uno puede asumir que el control sistémico y cuidadoso va a retrasar el inicio de los cambios oculares; pero una vez que las complicaciones retinianas han ocurrido, hay muy poca esperanza de alterar el curso a través de medidas terapéuticas sistémicas. La secuencia exacta de los eventos que permiten el cuadro de la retinopatía diabética no está bien definida.

Debe apreciarse que las respuestas al porqué de que estos cambios clínicos ocurren es puramente especulativo. Muy poco o casi nada se conoce en lo que concierne a la influencia de la diabetes mellitus en el metabolismo retiniano humano.

El cuadro clínico de la retinopatía diabética es altamente característico y hasta cierto punto patognomónico; pero debe tenerse en cuenta que los microaneurismas, hemorragias puntiformes, manchas blanquecinas polimorfas y tejido de proliferación hacia vítreo pueden ocurrir en una variedad de enfermedades vasculares; pero ciertas combinaciones y distribución de estos signos son tan característicos que es posible diagnosticar diabetes por oftalmoscopía con alto grado de veracidad.

## CLASIFICACION DE RETINOPATIA DIABETICA:

Existen varias clasificaciones, como por ejemplo:

| | | |
|---|---|---|
| | | Grado I |
| No prolifertiva | Plana | Grado II |
| | | Grado III |
| Proliferativas | Elevada | Grado IV |

Pero la clasificación más difundida de los períodos de la retinopatía diabética es la de BALLANTYNE, que puede resumirse así:



A.- PRIMER PERIODO: Microlesiones

1.- Microaneurismas:

Se encuentran situados en el polo posterior, conectados a las vénulas perimaculares preferentemente en el punto de bifurcación de un capilar; siendo las mismas de color rojo oscuro, con intenso reflejo central. Son de un tamaño aproximadamente de 50 micrones tienen la característica, que pueden absorberse y no son específicos de la retinopatía diabética.

2.- Microhemorragias:

Se manifiestan en color y tamaños variables, ligeramente mayores que los microaneurismas, no poseen reflejo central, no pueden reabsorberse y no presentan relación estrecha con los vasos ni siempre son esféricos.

B.- SEGUNDO PERIODO: Exudados y hemorragias

1.- Los Exudados:

Se clasifican como exudados duros, de bordes netos, definidos, redondeados, ligeramente amarillentos, pequeños y brillantes; con tendencia a agruparse en forma de placas, o adoptando la forma de un anillo en la cual puede envolver la papila y la mácula (la llamada retinitis circinada), no se observan exudados algodonosos, salvo en la enfermedad de Kimmestiel y Wilson.

2.- Las hemorragias:

De aparición mucho más rápida, más frecuentes, constantes y numerosas que los exudados; ligeramente más grandes que las microhemorragias del primer período. La mayor parte se diseminan en el polo posterior (papila y mácula), pueden reab

sorberse muy lentamente motivo por lo cual el color es de rojo variable pero con el centro más oscuro.

C.- TERCER PERIODO: etapa venosa o de las alteraciones venosas

En este tercer período las venas se muestran francamente ingurgitadas y flexuosas; hay una gran cantidad innumerable de dilataciones irregulares o distensiones saculares de los grandes troncos venosos.

D.- CUARTO PERIODO: de las complicaciones

1.- Retinopatía proliferante típica:

Presencia de grandes hemorragias producidas por fragilidad capilar que irrumpen en el vítreo (esta complicación se denomina hemoftalmos), está ausente la capacidad de ser reabsorbidas; la sangre experimenta alteraciones degenerativas siendo reemplazada por bandas de tejido conectivo distribuidas irregularmente.

2.- Retinopatía proliferante en forma vascular:

Debida al crecimiento de vasos de neoformación que invaden el vítreo, los cuales por tener escasa cantidad de tejido gelatinoso y semitransparente, forman masas vasculares que ondulan en el vítreo con los movimientos oculares (llamadas rete mirabile).

3.- Desprendimiento secundario de la retina:

Es una secuela de la retinopatía proliferante; suele ser parcial y generalmente inoperable.



4.- Hemorragia en el vítreo o hemoftalmos:

De aparición brusca, y pérdida brusca de la visión; con frecuencia suele ser recidivante, quedando finalmente la sangre modificada y sin desaparecer de la trama del vítreo.

5.- Obstrucción de la vena central de la retina o de una de sus ramas:

Complicación temible de la diabetes cuando ésta cursa sus períodos 3o. y 4o., pero no es exclusiva de la retinopatía diabética.

6.- Glaucoma secundario:

Final desatroso e irreversible de la retinopatía diabética, mayormente cuando se complica con obstrucción de la vena central de la retina asociada a neoformación de vasos sobre la superficie del iris y en el ángulo camerular; finalmente conduce a la ceguera irremediable.

Quizá el cambio más temprano que se nota es la dilatación venosa; sin conocimiento previo de una retina dada, este hallazgo es difícil de documentar; por otra parte la medición del tamaño del vaso en un paciente dado es muy difícil ya que los cambios son minúsculos. La dilatación simétrica en los demás cuadrantes de la retina nunca van a alterar mayor cosa la hidrodinámica vascular retiniana.

Algunos proponen como causa primaria la insuficiencia arterial, otros creen que es una respuesta más que una causa.

Sistémicamente los cambios patológicos característicos de la diabetes son reconocidos como alteraciones de la membrana basal vascular. Los capilares de la retina indudablemente toman parte en el proceso similarmente a los capilares del resto del cuerpo de-

los pacientes diabéticos. Hay un adelgazamiento de la membrana basal, la cual se torna vacuolada, tomando el aspecto de queso suizo, la cual es mucho más permeable que lo normal, así como las células murales (pericitos) tienden a desaparecer. Esto ha sido aceptado como una característica de los cambios histopatológicos nodales en microscopía de luz. En el mecanismo circulatorio afectado de las arteriolas y vénulas, hay cambios inherentes a la matriz retiniana y la malla capilar desarrolla cambios eventualmente reconocibles a la oftalmoscopía y microscopía. Estos cambios siguen a la pérdida de células murales y algunas células endoteliales con cierre capilar subsecuente. Concomitantemente los vasos comunicantes o anastomosis directas desde las arteriolas estrechas hacia las vénulas dilatadas se tornan predominantes. Histológicamente la malla capilar asume la configuración de tubos acelulares. Como es de esperarse, la retina se torna edematosa en estas condiciones; como siguiente paso aparecen los aneurismas ya descritos.

Finalmente resta un cambio adicional intraretinial el cual debe ser incluído en las especulaciones sobre la patogénesis de la retinopatía diabética. Esta es la red de apariencia de mariposa que ocurre en las vénulas mayores, particularmente aquellas que demuestran vastas variaciones en su calibre. Frecuentemente mal llamadas neovascularización plana debe apreciarse que estos cambios visibles no son vasos sanguíneos nuevos, sino simples vías alternas o canales de retorno que se vuelven visibles subsecuentemente al bloqueo gradual en el pasaje venoso principal.

Como complicaciones finales se observan, desprendimiento secundario de la retina, obstrucción de la vena central de la retina o de una de sus ramas, glaucoma secundario, final desenlace de retinopatía diabética de tipo irremediable.

Cuando el tejido cicatrizal se retráe puede destruirse la retina, complicación mucho más frecuente en diabéticos jóvenes.



La retinopatía diabética con la enfermedad de Kimmelstiel y Wilson es de tipo más grave, este es un síndrome ( edema nefrótico, proteinuria masiva e hipertensión ) que presenta incidencia con la retinopatía que concuerda pobremente con la de glomeruloesclerosis.

Como se ha referido anteriormente, según se describe en la literatura el tratamiento de retinopatía diabética es poco satisfactorio en la actualidad.

## OBJETIVOS GENERALES

1.- Estudiar la incidencia de retinopatía diabética en nuestro medio, difundir los resultados para concientizar al médico general a hacer diagnóstico precoz.

2.- Hacer consciencia sobre un diagnóstico temprano para poder iniciar el tratamiento adecuado y así evitar las complicaciones que conlleva al diagnóstico tardío.

3.- Que la presente investigación sea un medio de estímulo que aumente el interés en el conocimiento de esta enfermedad.

4.- Que trabajos futuros superen al presente.

## OBJETIVOS ESPECIFICOS

1.- Dar a conocer los signos y síntomas que pueden presentarse tempranamente en tal afección, con el fin de instruir al paciente y hacer a la vez que conozca su enfermedad para que siga su tratamiento adecuadamente.

2.- Que el médico se concientice que una adecuada evaluación oftalmológica puede proporcionar signos que orienten al diagnóstico precoz.

3.- Clasificar por grados de severidad a los pacientes estudiados y en base a ello establecer un tratamiento racional.

## JUSTIFICACION

La retinopatía diabética es una afección que reviste caracteres graves en todo paciente diabético, debido a que la misma es una importante causa de ceguera, al no tratarse debidamente y claro está en el tiempo necesario según el grado de afección alcanzado en cada paciente.

En base a la literatura internacional, la incidencia de retinopatía diabética reportada es del 35%. Guatemala es un país que actualmente todavía se encuentra sometido a estudios, por lo cual se cree que la incidencia será mayor en nuestro medio.

Considero conveniente realizar una investigación con el propósito de determinar el grado de afección sufrida en pacientes diabéticos, y formular recomendaciones con el fin de evitar los nefastos efectos de dicha enfermedad.

## HIPOTESIS

1.- La incidencia o prevalencia de diabetes es igual a la reportada en otras literaturas.

2.- El grupo etáreo más afectado de pacientes que acuden a la consulta externa del Hospital de Ojos y Oídos "Doctor Rodolfo Robles", es el que se encuentra entre la quinta y sexta décadas de la vida.

3.- De los casos sometidos al presente estudio, el sexo femenino es el que se encuentra más afectado de retinopatía diabética.

4.- La mayoría de pacientes con retinopatía diabética tienen más o menos de ocho a diez años de padecer diabetes.

5.- La retinopatía diabética más frecuente en el grupo humano estudiado es de un grado avanzado.

## RESULTADOS Y ANALISIS

### CUADRO # 1

### DISTRIBUCION POR SEXO

| SEXO | # de Casos | % |
|---|---|---|
| Femenino | 18 | 58.06 |
| Masculino | 13 | 41.93 |
| TOTAL | 31 | 100.00 |

ANALISIS:

La presencia de retinopatía diabética fue de 58.06% en el sexo femenino y de 41.93% en el sexo masculino; se puede concluir por lo tanto, que hay una diferencia de 16.13% resultando más afectado el sexo femenino, pero siendo evidente que dicha afección puede presentarse en ambos sexos y con la misma severidad.

DISTRIBUCION POR SEXO

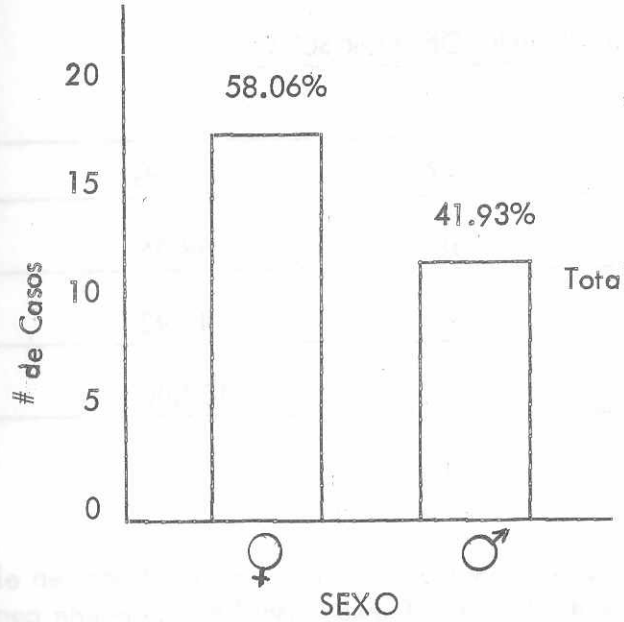


| | # de casos | % |
|---|---|---|
| | 18 | 58.06 |
| | 13 | 41.93 |
| Total | 31 casos | |

PORCENTAJES



## CUADRO # 2

## PACIENTES QUE REFIEREN UN PERIODO DETERMINADO DE PADECER DIABETES

| SEXO | Con antecedentes | % | Sin antecedentes | % | # total de casos | % |
|---|---|---|---|---|---|---|
| Femenino | 11 | 35.48 | 7 | 22.58 | 18 | 58.06 |
| Masculino | 7 | 22.58 | 6 | 19.35 | 13 | 41.93 |
| TOTAL | | 58.06 | | 41.93 | 31 | 100.00 |

ANALISIS:

En este cuadro podemos observar que el 35.48% del sexo femenino y 22.58% del sexo masculino refirieron un período determinado de padecer diabetes, un 22.58% de sexo femenino y un 19.35% del sexo masculino no refirieron tiempo estipulado del padecimiento de dicha enfermedad.

Con lo cual podemos concluir que en el grupo # 1 de casos estudiados, el primer dato clínico que orientó al diagnóstico de retinopatía diabética fue el antecedente de padecer diabetes. En el grupo # 2 de casos estudiados sin antecedentes, el diagnóstico de retinopatía diabética a dichos pacientes fue realizado al examen oftalmológico, con lo cual deducimos que una buena evaluación oftalmológica constituye un medio diagnóstico eficaz.

PACIENTES QUE REFIEREN UN PERIODO DETERMINADO DE PADECER DIABETES

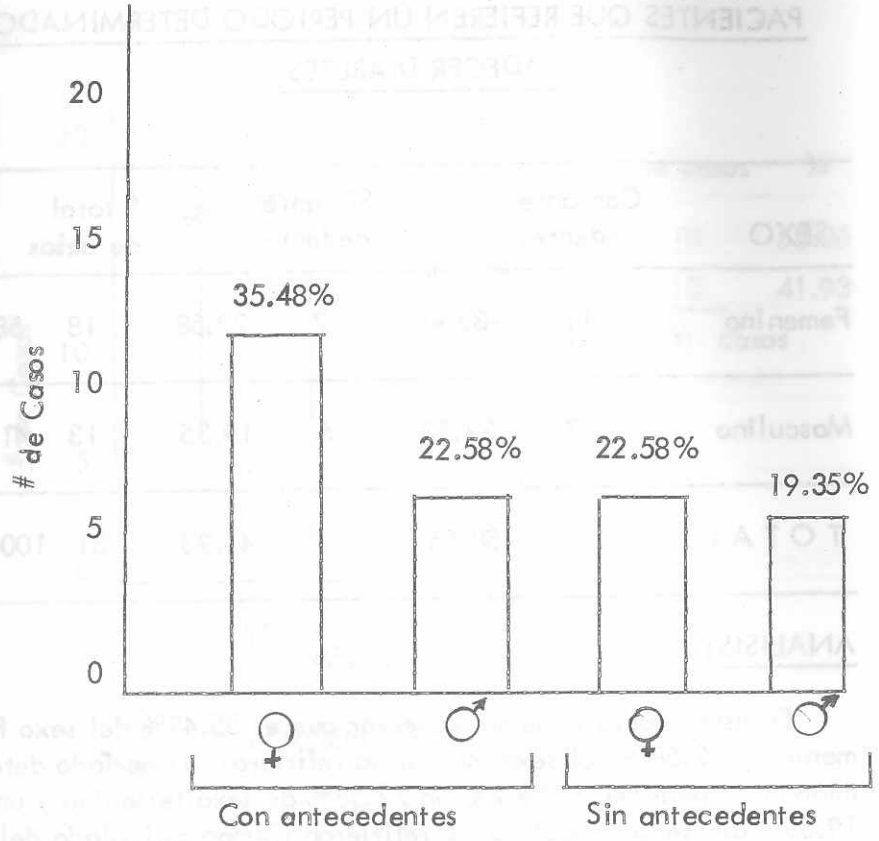


PORCENTAJES



## CUADRO # 3

## SINTOMAS REFERIDOS

| SINTOMAS | # de casos | % |
|---|---|---|
| ↓AV | 25 | 80.64 |
| EPIFORA | 3 | 9.67 |
| VE MANCHAS | 2 | 6.45 |
| OJO CIEGO | 1 | 3.22 |
| TOTAL | 31 | 100.00 |

ANALISIS:

El sintoma referido con mayor frecuencia fue la disminución de la agudeza visual con 80.64%, luego epifora con 9.67% y ver manchas con 6.45%.

Generalmente en los pacientes que manifestaron disminución de la agudeza visual no se puede estipular el tiempo con exactitud, pues es muy variable en todos los casos.

SINTOMAS REFERIDOS CON MAYOR FRECUENCIA POR LOS PACIENTES ESTUDIADOS.

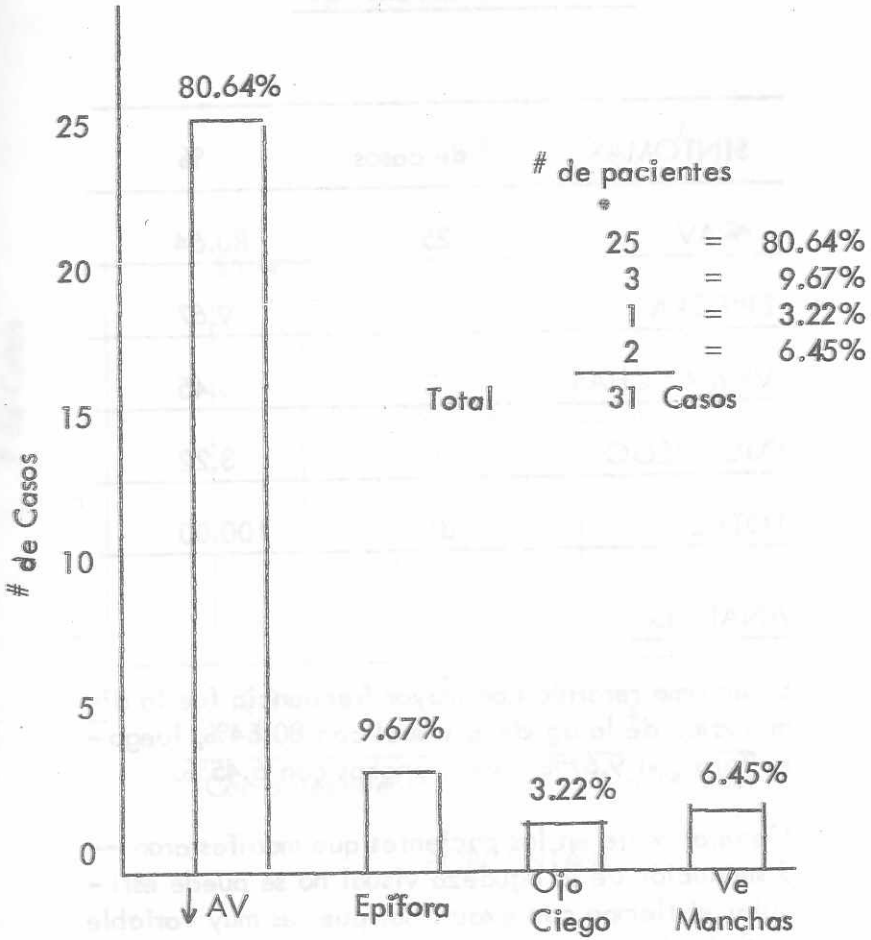


PORCENTAJES



CUADRO # 4

PERDIDA DE AGUDEZA VISUAL

| PERDIDA DE AV | # de casos | % |
|---|---|---|
| OU | 16 | 51.62 |
| OS | 5 | 16.12 |
| OD | 4 | 12.90 |
| OTROS SINTOMAS | 6 | 19.35 |
| TOTAL | 31 | 100.00 |

ANALISIS:

De los 25 pacientes que consultaron por presentar disminución de la agudeza visual, 16 presentaron afección en OU con 51.62%, 5 pacientes en OS con 16.12%, 4 pacientes en OD -- con 12.90%. Con lo que se deduce que los pacientes afectados en OU presentan una proliferación mayor de retinopatía diabética. De los 31 casos revisados, 6 pacientes no refieren pérdida de AV, lo cual equivale a un 19.35%.

SIGNOS Y HALLAZGOS DEL EXAMEN OFTALMOLOGICO:

1.- En relación al examen físico externo, en ningún paciente - se encontró patología.
2.- A nivel de segmento anterior únicamente un paciente de - sexo masculino, de 50 años de edad presentó en OS Rubeosis Iridis más luxación de cristalino.
3.- De los 31 casos estudiados, 2 pacientes presentaron cataratas, lo cual dificultó evaluar fondo de ojo.
4.- 5 pacientes presentaron hemorragia severa en vítreo haciendo un total de 16.12% de los casos estudiados.

PERDIDA DE AV.

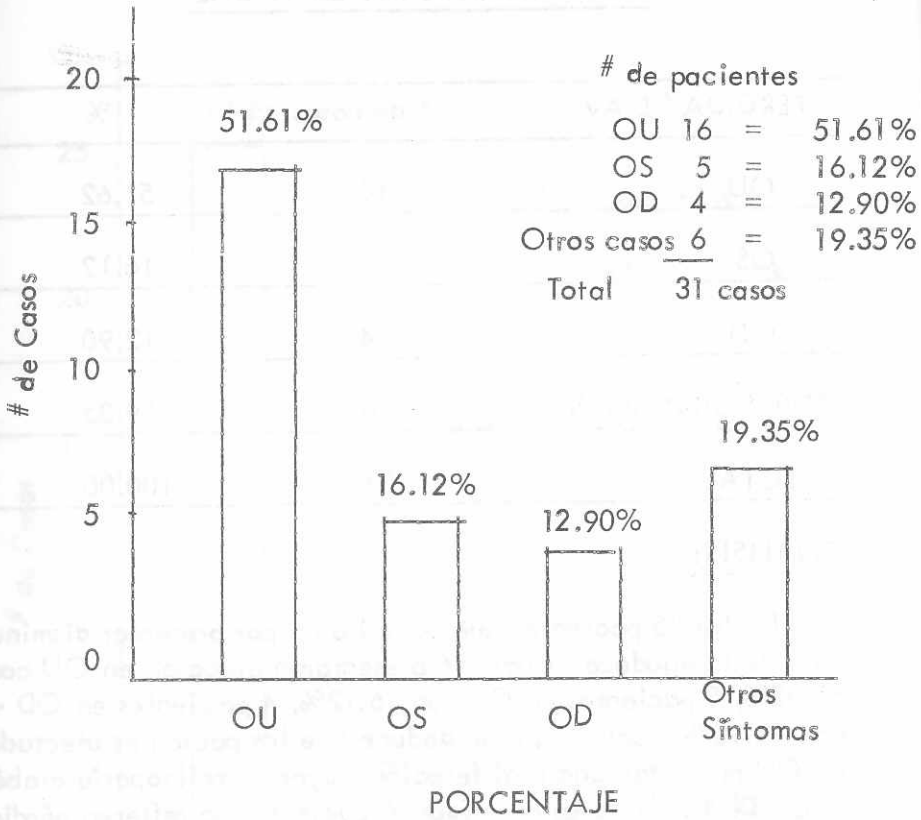




CUADRO # 5

EXAMEN DE AGUDEZA VISUAL

| AV | # de casos | % |
|---|---|---|
| 20/20-20/200 | 8 | 25.80% |
| 20/200 - cd | 9 | 29.03% |
| cd - mm | 9 | 29.03% |
| mm - PPL | 5 | 16.12% |
| TOTAL | 31 | 100.00% |

ANALISIS:

La agudeza visual de los pacientes con retinopatía diabética ya diagnosticada, se encuentra afectada con mayor frecuencia entre los límites de 20/200 - cd, cd - mm con un 29.03% de afección.

cd = cuenta dedos
mm = movimiento de manos
PPL= percepción y proyección de luz

EXAMEN AGUDEZA VISUAL

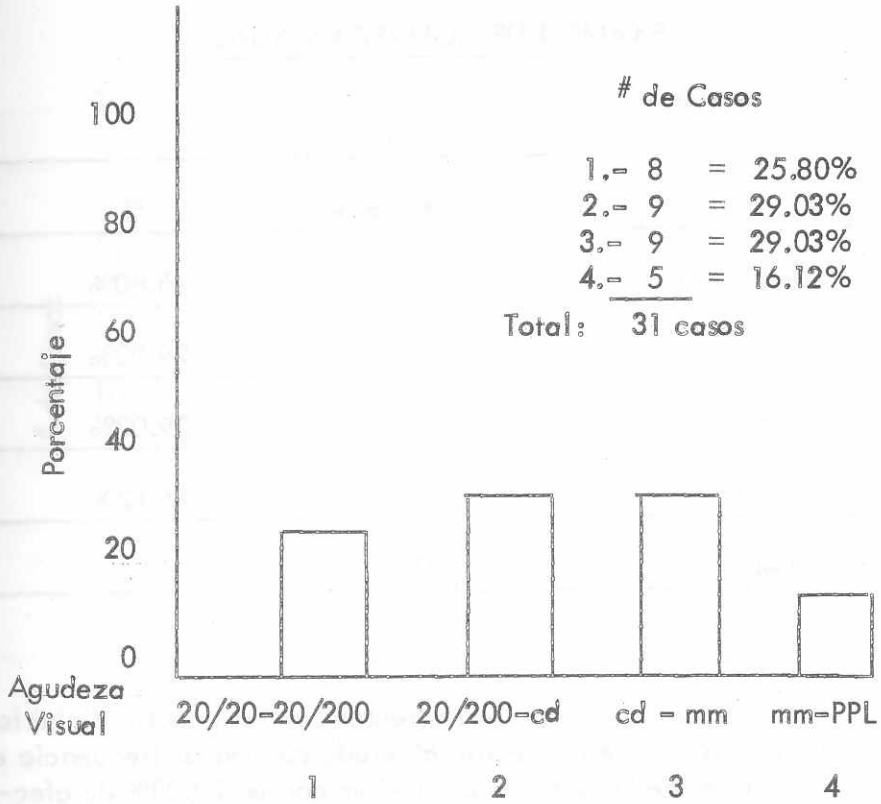


cd = cuenta dedos
mm = movimiento de mano
PPL = percepción y proyección de luz



CUADRO # 6

CLASIFICACION DE RETINOPATIA DIABETICA

| GRADOS DE RETINOPATIA DIABETICA | # de Casos | % |
|---|---|---|
| G - I | 1 | 3.22 |
| G - II | 7 | 22.58 |
| G - III | 4 | 12.90 |
| G - IV | 19 | 61.29 |
| TOTAL | 31 | 100.00 |

ANALISIS:

En los casos estudiados de pacientes con retinopatía diabética, el grado de afección de mayor porcentaje 61.29% fue de G - IV - proliferativo, el cual conlleva a dichos pacientes a un pronóstico-visual reservado.

## CLASIFICACION DE RETINOPATIA DIABETICA

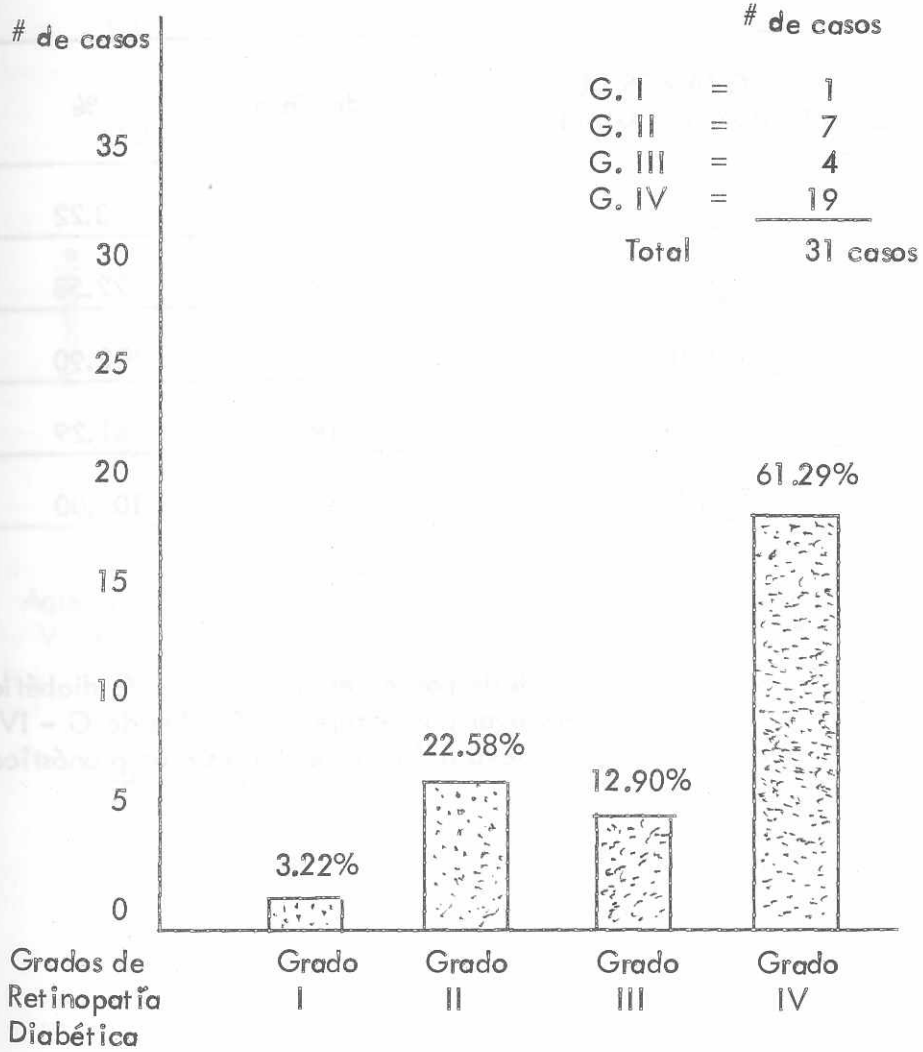




## CUADRO # 7

## TRATAMIENTO DE LA RETINOPATIA DIABETICA

| CLASE DE Tx. | # de casos | % |
|---|---|---|
| Tx. MEDICO | 8 | 25.80 |
| FOTOCOAGULACION | 9 | 29.03 |
| SIN TRATAMIENTO | 14 | 45.17 |
| T O T A L | 31 | 100.00 |

### ANALISIS:

De los 31 casos estudiados únicamente 17 pacientes recibieron Tx., de los cuales 8 recibieron Tx. médico y 9 pacientes fueron Tx. con fotocoagulación. El resto de pacientes sin tratamiento estipulado se puede asumir que la causa probable podría ser el que aún se encuentren en estudio, o bien la poca consciencia que tiene el paciente, de la gravedad de dicha afección, al no asistir a las citas de control para continuar un estudio adecuado.

| # | Sexo | Raza | Edad | Tiempo Evolución de Diabetes | Tratamiento. | Control | Glicemia de Control | Molestias Oculares y Tiempo de evolución | Agudeza Visual | Cuadro Oftalmoscópico, de fondo de Ojo | Tención Ocular | Grado de RETINOPATIA "D" |
|---|---|---|---|---|---|---|---|---|---|---|---|---|
| 1 | M | L | 79 | ------- | Dieta | Consulta Externa. | 96.8 mg% | No ve OD +- de dos años de evolución. | OD c. d. 2 mts. OS 20/100 | OD hemorragias a nivel de mácula. OS nl. | 16 mm hg en OU | II OD |
| 2 | F | L | 50 | --------- | Dieta | Clinica particular | 100mg % | Lagrimeo constante en OU. Nublazón de vista. | OD 20/200 OS 20/100 | OD nl OS leve opacidad de Retina hay muchos exudados. | OS 16 mm hg OD 13 mm hg | II OS |
| 3 | F | L | 51 | Refiere ser Diabetico no sabe desde ? | Dieta | Consulta Externa | -------- | pte. consulta por ver nublado tiempo de evol? | OD 1 mt. OS c. d. 2 mts. | OD agujas maculares y bandas de tracción. OS bandas de tracción y cambios macualres. | OD 14 mm hg OS 12 mm hg. | IV |
| 4 | F | L | 54 | Refiere ser Diabetico, Tiempo evol = ? | Fotocoagulación OS. se controla c/Daonil | Hospitalizado. | ------- | pte. refiere que con OD y en OS ve muy poco de +- 15 días de evol. | OD P y Pluz OS c d 6 mt | OD no se ve fondo de ojo OS neovascularización de papila vitreo muy turbio. | 18 mm hg en OU | IV |
| 5 | F | L | 61 | --------- | Dieta | Consulta Externa. | 100 mg % Curva de tolerancia neg. | Presenta epífora en OU de cuatro años de evol. Visión borrosa. | OD 20/200 OS 20/70 | OD leves opacidades superiores, exudados duros perimaculares, microaneurismas y microhemorragias. OS microaneurismas puntiformes. | 18 mm hg en OU | II OU |
| 6 | F | L | 65 | 8 años | Rostinón | Hospitalizado. | 175 mg % | Disminución de agudeza visual de 3 años de evol. | OD 20/200 OS 20/200 | OD pérdida de transparencia de cristalino o cambios de Retinopatía Diabetica. OS Exudados de mácula. | 19 mm hg en OU | II OU |
| 7 | F | L | 56 | 14 años | Diabenese Fotocoagulación OD | Hospitalizado | 150 mg% | Ve sombra en OS de 3 años de evol. | OD 20/80 OS 20/200 | OD vasos neoformados, gliosis en vitreo, neovascularización, exudados duros. OS Edema macular, gliosis en vitreo desprendimiento de Retina. | OD 18 mm hg OS 12 mm hg | IV |
| 8 | M | L | 50 | 1 año | Caso de estudio para iniciar TX con Doxium. | Hospitalizado | ----- | Disminución de agudeza visual de un año de evol. | OD c. d. 1mt OS c. d. 1mt. | OD obstrucción vascular, exudados bandas peritinianas. OS Rubeosis iridis, luxación de cristalino. | ? | IV |
| 9 | M | L | 65 | 7 años | Diabenese Doxium | Consulta Externa. | ------ | Disminución de agudeza visual tanto de lejos como de cerca de dos años de evol. | Od c. d. 20cm OS 20/200 | OD Retinopatía Diabetica severa, hemorragias, exudados fibrosis. OS Exudados de macula. | OD 14 mm hg OS 16 mm hg | IV |
| 10 | F | L | 64 | 1 año | Diabenese | Hospitalizado | 150 mg% | Dificultad para ver en OU de 6 años de evol. | OD c. d. 10P. OS cd. 20cm | OD multiples hemorragias puntiformes neovascularización atenuación de arteria Retiniana. OS Catarata no se puede evaluar FO | 20 mm hg en OU | III |

| # | Sexo | Raza | Edad | Tiempo Evolución Diabetes | Tratamiento. | Control | Glicemia de Control | Molestias Oculares y Tiempo de Evolución | Agudeza Visual | Cuadro Oftalmoscopico, de [illegible] | Tensión Ocular. | Grado de Retinopatía Diabetica "D" |
|---|---|---|---|---|---|---|---|---|---|---|---|---|
| 11 | M | L | 44 | --------- | Dieta | Cosulta Ext. | --------- | Disminición de agudeza visual en OD de +- año de evol. | OD cd 10 cm OS 20/30 | OD Hem[illegible] iva en vítreo no se puede [illegible] OS hem[illegible] ragia pe ritinilana, [illegible] hemorra gias. | OD s/s; 8/7.5 OS o/s.s; 5/7.5 | IV |
| 12 | M | L | 61 | 10 años | Daonil Ablación os. | Hospitalizado | 150 mg | Mala visión en OU la que es mas severa de +- 3 a de evol. | OD cd 1mt OS 20/200 | DO neova[illegible]rización, hemorragias, exudad[illegible] en OU más severa pero [illegible] en OD. | OD 8/7.5 OS 9/7.5 | IV |
| 13 | F | L | 63 | -------- | ------ | Consulta Externa. | AC 71.8 mg% PC 85.0 mg% | No ve bien en OS desde hace un mes. | OD 20/100 OS cd 20 cm | Catarata [illegible] evolución. OS vasos [illegible] salida del disco neovascular[illegible] papilar hemorragias | OD 16 mm hg OS 14 mm hg | III |
| 14 | F | L | 56 | Refiere que desde muy joven | Daonil, Rayos Lasser OS | Hospitalizado | 150 mg% | OD ciego. perdida de visión OS un año de evol. | OD no PL OS c. d. 1mt. | Retinopatía Severa. | Glaucoma absoluta, OD. | IV |
| 15 | M | L | 60 | 10 años | Ablación Periferica OS | Hospitalizado | ------ | Disminución de aguja visual de a año de evol. | OD Pi lado temporal. OS 20/200 | OS afaquia quirurgica, edema macular microaneurismas. | OD 18 mm hg OU | IV |
| 16 | F | L | 45 | ------- | Ablación OS | Consulta Externa | AC 153 mg PC 187 mg % | pte refiere ver telas y manchas negras en OD de 1 año de evol. | OD 20/70 OS 20/200 | OD neovascularización de disco. OS microhemorragias, exudados blancos neovascularización. | OU 7/5.5 | IV |
| 17 | M | L | 45 | 10 años | Ablación OD | Consulta Externa. | -------- | Ve mancha de sangre en OD de 8 dias de evol | OD 20/40 OS 20/50 | Retinopatía Diabetica proliferativa co neovascularización de disco. | OD 8/8.5 10/5.5 OS 7.5/5.5 10/7.5 | IV |
| 18 | F | L | 52 | 11 años | Fotocoagulación. | Consulta Externa | 100 mg. | OS de agudeza visual. | -------- | Vascularización severa exudddos en mácula. | OU 16 mm hg | IV |
| 19 | F | L | 70 | 12 años | ---------- | Consulta Externa. | 160 mg% | Disminución de agudeza visual en OU a año de evolución. | OD P y PL No p color OS no PL | OD hemorragia en vitreo, exudados, aneurismas, neovascularización, edema de macula. OS FO turbio, opacidad cristalino. | OD 6/5.5;8/7.5 OS 0/7.5; 3/10 | IV OD |
| 20 | F | L | 60 | 2 años | Retiñon | Consulta Externa. | 90.3mg% | Epifora constante de OU de 3 años de evol. | OD 20/70 OS c.d. 20 cm | Iris superficie convexa microaneurismas, OU | 18 mm HG. OU | I |

| # | Sexo | raza | Edad | Tiempo de Evolución de la Diabetes. | Tratamiento. | Control | Glicemia de Control | Molestias Oculares y tiempo de Evolución | Agudeza Visual | Cuadro Oftalmoscópico de fondo de Ojo | Tensión Ocular | Grado de Retinopatía Diabética "D" |
|---|---|---|---|---|---|---|---|---|---|---|---|---|
| 21 | F | L | 77 | -------, | Dieta | Consulta E. | AG68.7mg% PC 78.0mg% | Epifora de 3 años de evolución OU | ODcd 1.5mt OS cd 3mt | OD hemorragias, exudados, microaneurismas. OS edema y hemorragia puntiforme | OD 5.5/7.5 7/10 OS7/7.5: 11/10 | II |
| 22 | M | L | 62 | -------- | Ablación de Retina OD | Consulta Externa | -------- | Disminución de agudeza visual en OU de 1 año de evolución. | ODcd 25cm. OScd 60 cm. | OU exudados duros hemorragias diseminadas en vitreo, edema de macula. | --------- | Prolif. IV |
| 23 | M | L | 38 | Diabetico desde los 24 años | Reabilitación Rayos Lasser. OU | Consulta Externa | 929mg% | Perdida de visión en OD enero de 1978. | ceguera en OU | Ceguera por Diabetes severa. | ---------- | IV |
| 24 | M | L | 50 | ---------- | Dieta | Consulta Externa. | -------- | Disminución de agudeza visual de 8m de evol. | OD 20/100 OS 20/70 | OD Diabetes [illegible] de venas, discos hipe[illegible] no elevado. OS esclerosis arterial con neovascularización [illegible] | OD 5/5.5 OS 5/5.5 | III |
| 25 | M | L | 54 | Antecedentes de Diabetico, no refiere desde cuando. | | Consulta Externa. | --------- | Desde hace un año no ve y hace +- ocho días la paciente no ve nada | OD 20/50-1 OScd 1.50mt | OU hemorragias puntiformes exudados duros y microaneurismas, diseminadas en polo posterior. | -------- | II |
| 26 | M | L | 64 | -------- | Dieta | Consulta Externa | 85mg% | MI Mala visión OU de dos años de evol. | OD P y PMM OS P y P cd 15cm | OD hemorragias y exudados. OS hemorragias en vitreo, bandas de tracción exudados. | OD 16 mmhg OS 18mmhg | II OD IV OS |
| 27 | F | L | 58 | 2 años | ninguna | Consulta Externa | 68.7mg% | No ve en OD desde hace 10 m. OS refiere que ve muy poco. | ODcd10cm. OS cd 1.5mts | OU Retinopatía Diabetica severa, fibra de vitreo neovascularización edema macular [illegible] para oblación. | ---------- | IV OU |
| 28 | F | L | 71 | ------ | -------- | Consulta Externa. | 134mg% | Visión borrosa de lejos y de cerca. | OD cd 3mts. OS cd 1 mt. | OD exudados, hemorragias en Retina, vasos tortuosos. OS hemorragias severas en vitreo | OU 6/5.5 | IV |
| 29 | F | L | 76 | 30 años | ----- | Consulta Externa | ------- | Visión borrosa desde hace dos meses de evol. | OD 20/70-2 OS cd 20cm | OD neovascularización superior en disco exudados y glosia. OS microaneurismas, exudados, neovascularizaciones. | OU 16mmhg | IV |
| 30 | F | L | 61 | | | ------- | Ve mal de cerca y lejos 2 años evol. | Ve mal de lejos y cerca 2 años de evol. | OD 20/400 OS 20/400 | No describe hallazgos en papelería sólo hay DX. | ------- | ? |
| 31 | M | L | 64 | -------- | Dieta | Consulta Externa | 187mg% | Disminución de AU en OS de 8 años de evolución | OD 20/200 OS PPycolor | OD neovascularizaciones, microaneurismas. OS Vitreo degenerado. | 14 mmhg en OU | III |

# CONCLUSIONES

## ESPECIFICAS DEL PRESENTE ESTUDIO:

1.- Los síntomas referidos por los pacientes del presente estudio, no se les da la importancia que merecen, teniendo una consulta al oftalmólogo generalmente tardía.

2.- La retinopatía diabética se ha presentado en una relación relativamente variable en ambos sexos, con un 58.06% en el sexo femenino y 41.93 en el sexo masculino.

3.- No fue estudiado el renglón de antecedentes familiares en el 41.93% de los casos incluidos en este estudio.

4.- En el presente estudio, los signos y síntomas fueron determinantes para el diagnóstico de retinopatía diabética.

5.- El pronóstico visual en dichos pacientes que presentaron retinopatía diabética y en especial de tipo proliferativo, fue reservado.

6.- En la mayoría de los casos estudiados el motivo de consulta fue disminución de la agudeza visual, o bien pérdida súbita de la visión en uno o en ambos ojos.

## GENERALES DE RETINOPATIA DIABETICA:

1.- Todo paciente diabético debe ser controlado periódicamente tanto por médico especialista en diabetes, como por médico oftalmólogo.

2.- Toda modificación de los vasos de la retina, pueden ser la primera manifestación de una diabetes no controlada.

3.- El control de la diabetes es de primordial importancia, al igual que la individualización de cada caso como prevención de diversas complicaciones ya antes descritas.

4.- Como cuadro oftalmológico la retinopatía diabética tiene individualidad propia.

5.- En la literatura no se define con exactitud, la patogénesis de la retinopatía diabética, pero todas las teorías formuladas en la actualidad, constituyen un estímulo para futuras investigaciones.

6.- Actualmente la única seguridad para evitar las complicaciones retinales en la diabetes mellitus, es hacer profilaxis y diagnóstico temprano.

RECOMENDACIONES:

1.- Siendo la retinopatía diabética una afección con mal pronóstico, que se presenta entre la quinta y sexta décadas de la vida, se debería poner más interés en el tratamiento y el seguimiento del paciente diabético, pero principalmente en la orientación que debe dársele al mismo, para motivar a que cumpla con las indicaciones del médico especialista.

2.- Al tener el diagnóstico de retinopatía diabética se debe de realizar el examen oftalmológico con una frecuencia adecuada, y anotar en la papeleta del paciente todos los datos o signos encontrados, por mínimos que éstos sean.

3.- Es de gran importancia que el médico tratante siempre investigue el renglón de antecedentes familiares para poder obtener así una buena historia que oriente al diagnóstico, tratamiento precoz y adecuado.



BIBLIOGRAFIA

1. OPHTHALMIC PATHOLOGY AND ATLAS TESTBOOK
Second Edition. W. B. Company, Sunder

2. ADLER'S TEXTBOOK OPHTHALMOLOGY
Scheie and Alber, heghth edition 1969

3. MANUAL DE OFTALMOLOGIA
Dr. Bruno Tosi, segunda edición 1969

4. COLECCION CLINICAL OPHTHALMOLOGY
Harper and Row, Hagwstaewn, Manyland
Volúmen # 2 1976

5. FORSTER Jr. H. WALKER
Ocular Diabetes

6. SURVEY of. OPHTHALMOLOGY
Vol. number 5 october 1959

7. SURVEY of. OPHTHALMOLOGY
Vol. number 4 August 1959

8. SCHIECK F., Curso de oftalmología 1955

9. FACTORS IN THE PATHOGENESIS OF DIABETIC RETHINOPATHY. Rosen David A., Survey of Ophthalmology, dic. 1957

10. DIABETIC RETHINOPATHY
Cogan, D. G., Kuwabara T. dic. 1963

11. DIABETIC RETHINOPHATHY
Caird, F. I. Garret C., 1963

12. DIABETIC RETHYNOPHATHY
Leopold, feb. 1963

13. TEXTBOOK OPHTHALMOLOGY
Elder Duke

14. AMERICAN JOURNAL of OPHTHALMOLOGY
Volume 64, Number 6, December 1967

15. AMERICAN JOURNAL of OPHTHALMOLOGY
Volume 62, Number 2, August 1966

16. AMERICAN JOURNAL of OPHTHALMOLOGY
Volume 71, Number, February 1971

17. TRATADO DE MEDICINA INTERNA DE CECIL-LOEB
Paul B. Beeson, Mc Dermott
Décima tercera edición, Tomo # 2

18. TRATADO DE PATOLOGIA
Stanley L. Robbins
Tercera edición 1968

19. TRABAJO DE TESIS RETINOPATIA DIABETICA
Robles Ruben Antonio, 1967

20. TRABAJO DE TESIS RETINOPATIA DIABETICA
Rosal López Mariluz, 1960

Br. _____
Aura Patricia Batica Paz

Asesor.
lermo Rafael Tello

Dr. _____
Revisor.
Dr. Edgar Carrillo

ector de Fase III
or Muila

Dr. _____
Secretario
Dr. Paul A. Castillo Roda

Dr. _____
Decano.

Dr. Rolando Castillo Monta lvo