UNIVERSIDAD DE SAN CARLOS DE GUATEMALA

FACULTAD DE CIENCIAS MEDICAS

# "SINDROME DE TURNER"

TESIS

PRESENTADA A LA JUNTA DIRECTIVA DE LA FACULTAD DE CIENCIAS MEDICAS DE LA UNIVERSIDAD DE SAN CARLOS DE GUATEMALA

Por

EDWIN LEONEL MORALES FLORES

EN EL ACTO DE SU INVESTIDURA DE

MEDICO Y CIRUJANO

GUATEMALA, ABRIL DE 1980.

# INDICE

1) Introducción
2) Justificaciones
3) Hipótesis
4) Objetivos
5) Antecedentes
6) Material y Métodos
7) Consideraciones Generales:
   A) Célula
   B) División celular
   C) Cromosomas
   D) Genes
   E) Determinación genética del sexo
   F) Cuerpos de Barr
8) Síndrome de Turner:
   A) Historia
   B) Definición
   C) Etiología
   D) Histología
   E) Sinónimos
   F) Casos atípicos del Sx: Grupo Turner
   G) Sx de Turner y grupos patológicos afines
   H) Aberraciones gonosómicas numéricas
   I) Mosáico de gonosómas
9) Revisión de casos
10) Análisis e interpretación de resultados
11) Conclusiones
12) Recomendaciones
13) Bibliografía

# INTRODUCCION

En tiempos antiguos de la medicina, no se le había dado importancia al campo de la genética debido a los escasos o nulos conocimientos que se tenían sobre la misma y a la no existencia de recursos materiales; en 1956 se logra demostrar que el número de cromosomas en el Ser Humano no eran de 48 como se pensaba, sino que eran solamente 46; Tijo y Levan logran así el esclaresimiento exacto del número de cromosomas presentes en las células somáticas humanas.

Así vemos que en los últimos años se le ha apreciado más el valor que puede jugar dentro de la medicina, a tal extremo que hoy en día, está en estrecha relación con otras especialidades médicas para así poder llegar al Dx etiológico final de un sin número de enfermedades en las que se mezclan factores genéticos y ambientales; por tanto es importante este tipo de estudios por los problemas que este Síndrome le ocasiona, no sólo al individuo sino también a la misma sociedad.

Así en todo el contexto general del trabajo se habla sobre la historia, etiología, frecuencia, síntomas y signos, los estigmas y características facultativas, pruebas de laboratorio, entre ellas cariotipo, cromatina nuclear, Gonadotropinas 17 Cetosteroides y estrógenos en orina, el tratamiento que se le debe brindar, análisis estadísticos y por último a las conclusiones y recomendaciones a que se llegó, después de revisar todo el síndrome en sí.

## JUSTIFICACION

El presente trabajo de tésis se realizó en el campo de la citogenética, porque son muy pocos los trabajos que se hacen en éste y porque exclusivamente el Síndrome de Turner, no ha sido investigado; asi mismo porque es un campo de la medicina que cada día va adquiriendo mayor importancia.

Espero haber logrado investigar lo más importante en relación al Sx de Turner y al lector dar una idea general y especifica de lo que es este Síndrome.



## HIPOTESIS

A) El Síndrome de Turner (XO) es más frecuente que los mosáicos.

B) Todas las pacientes adolescentes con Síndrome de Turner presentan amenorrea.

## OBJETIVOS

- Determinar la incidencia de este Síndrome en Guatemala.

- Tratar de hacer una comparación de la incidencia de éste Sx en nuestros hospitales Roosevelt y General con lo informado con diversos autores.

- Hacer resaltar los aspectos clínicos que se deben considerar para el Dx de éste Sx.

- Conocer las diferentes técnicas de laboratorio que hay para el estudio de éste Sx.

- Relatar en forma breve y sencilla los diferentes Síndromes que hay que tener en cuenta para realizar el Dx diferencial.

- Con la investigación de este trabajo comprobar o denegar las hipótesis.

- Contribuír a la difusión de los resultados obtenidos en dicho estudio, para ampliar así, los conocimientos que se tengan sobre el Síndrome de Turner.



## ANTECEDENTES

Juntamente con el Asesor Dr. Julio Cabrera, se llevó a cabo la faena de obtener información sobre si este tema (Síndrome de Turner) había sido investigado anteriormente; se revisó el cardex de tésis de la facultad de CC.MM., y el archivo personal del asesor pero no encontramos algún trabajo que se hubiera hecho específicamente sobre tal síndrome. Encontramos dos tésis que más o menos se relacionaban al tema: una la de la Dra. Zoila Elena Barrera Solórzano de Aguilar, en la cual se hizo estudio de la anomalía "Coartación de la Aorta" y luego la relacionaban con el Sx de Turner pues es, según la literatura existente, la anomalía Cardio-Vascular más frecuente en dicho Sx; investigó 6 casos de los cuales ninguno era Sx de Turner, evidenciado por Cariograma, pues en todos los casos el conteo cromosómico fué 2n 46 XX; así mismo ésta tésis dá más énfasis a lo que es Coartación de Aorta. La otra es del Dr. Roberto Felipe Miranda cuyo título es "Incidencia de niños con trastornos genéticos, algunos de ellos demostrables Cromosómicamente, hijos de madres de 35 años en adelante atendidos en el Hospital Roosevelt", en esta se estudiaron 80 casos de niños con anomálías congénitas, pero no hubo ningún caso del Sx de Turner. Así vemos que ninguna de las dos tésis me brindaron antecedentes específicos.

## MATERIAL Y METODOS

Se utilizó el método científico prospectivo, siguiendo sus diversos pasos; además el método Inductivo, pues sabiendo que eran casos Diagnosticados como Síndrome de Turner (el todo), se fué revisando paso por paso las diferentes características de éste (sus partes).

## METODOLOGIA:

Se procedió de la siguiente manera:

- Elaboración protocolo.
- Revisión bibliográfica.
- Revisión de registros clínicos, en algunos casos, de pacientes del Hospital Roosevelt y General y de clínica privada.
- Visita domiciliar a cada paciente.
- Examen físico general a cada paciente, poniéndole especial interés a los estigmas y características del Síndrome.
- Proceso, tabulación y análisis de los datos obtenidos.
- Informe final.



## MATERIAL:

A) Humano:

1) Médico: Dr. Julio Cabrera (Asesor)
Dra. Nancy Pezzarossi (Revisor)

2) Personal Admo:
Personal de registro de ambos hospitales.
Personal de laboratorio de ambos hospitales.

3) 12 pacientes.

4) Estudiante responsable.

B) Físico:

1) Hospital Roosevelt y General.

2) Clínica privada.

3) Registros clínicos de pacientes.

4) Biblioteca Hospital Roosevelt.

5) Biblioteca Facultad CC.MM.

6) Biblioteca Patología Hospital General.

7) Laboratorio Citológico de ambos Hospitales y el de Clínica privada.

8) Hojas de trabajo.

9) Utiles y equipo de oficina en general.

Además se contó con papelería (boletas), realizadas conjuntamente con el asesor, para analizar cada caso por separado; esta boleta contiene: Nombre, edad, sexo, antecedentes familiares, motivo de consulta, Dx clínico, Dx laboratorio, Cariograma, Cromatina Nuclear y Tx; así mismo se contará con la técnica estadística para la recopilación, tabulación y resumen de los datos obtenidos.

## ELEMENTOS DE CITO GENETICA

### LA CELULA:

Todas las células del organismo provienen de la unión entre dos gametos, espermatozóo y óvulo, que se conjugan en el momento de la concepción para formar el huevo o cigoto. En sucesivas generaciones la primitiva célula se multiplica innumerables veces originando diversas líneas celulares con diferentes formas y función que se agrupan configurando estructuras, cada cual con su peculiar finalidad en la armonía del organismo.

Siendo la célula la unidad básica del organismo revisaremos algunos aspectos de su estructura y función.

A) Membrana Celular: Esta permite el paso de las substancias necesarias para su nutrición, deshecho y sus productos elaborados.

b) El citoplasma: El que se encuentra minado de múltiples y diminutos corpúsculos que mantienen las exigencias vitales de la célula; entre éstos podemos mencionar:

B1) Retículo Endoplásmico: Que está constituído por una red de cavidades limitadas por una membrana, las cavidades son túbulos finos o vesículas en cuyas membranas se encuentran sistemas enzimáticos relacionadas con las síntesis de lípidos, colesterol y ácidos grasos.



B2) En ciertas zonas del retículo endoplásmico se encuentran unas partículas hasta de 25 unidades Armstrong de diámetro; son los ribosomas, partículas formadas por ARN y proteínas que desempeñan un importante papel en la biosíntesis de proteína.

B3) Mitocondrias: Son partículas alargadas de cerca de una micra de diámetro por 5 a 7 micars de largo, formadas por una doble pared cuya hoja interna se pliega para formar crestas extendidas en el interior de la partícula. Las mitocondrias contienen una gran cantidad de enzimas unidas a las membranas; dichos sistema enzimático está relacionado con el transporte de electrones y la fijación de la energía, por lo tanto es en estos corpúsculos donde deben desarrollarse los diferentes ciclos Metabólicos.

B4) Aparato de Golgi: Red parecida al retículo endoplásmico, parece concentrar y canalizar los diversos materiales formados en otras partes de la célula.

C) El núcleo se halla inmerso en el citoplasma, su membrana muestra múltiples poros y su misión es el control sobre toda la célula. En el interior del núcleo hay una substancia llamada Cromatina que fuera de la división celular aparece a primera vista como masas irregulares sin una disposición concreta.

Cuando la célula se divide adquiere una forma ordenada. La cromatina amorfa se condensa en una serie de formaciones bien evidentes en número constante para cada especie y es a lo que se llama cromosomas.

Cada cromosoma es una larga cadena de ADN que tiene forma de escalera en la que las piezas laterales se componen de Desoxirribosa y fosfato y los peldaños los forman 4 bases de nucleótido: Citosina, Guanina, Adenina y Timina. Dicha escalera adopta un giro en doble hélice como una escalera en caracol, cada peldaño está formado por dos bases: Citosina-Guanina y Timina-Adenina. El orden en que se suceden los peldaños puede ser infinitamente variado y las posibilidades de ordenación de un cromosoma son increíbles. Esta variedad de secuencias marca el camino para las células a llevar a cabo el desarrollo corporal, su función en los órganos de que forma parte, así como la continuidad de su actividad en sus descendientes.

Podemos imaginar que un segmento de la cadena se relaciona con un efecto concreto. Parece ser cierto que la cadena de DNA está subdividida en porciones y que cada una de estas porciones va ligada a una actividad particular o a un producto de la célula. Cada segmento de secuencias relacionadas con una función específica se denomina GEN. Cada cromosoma contiene pues, múltiples segmentos o GENES.

La célula del organismo contiene 46 cromosomas que se aparejan en 23 pares, 22 de éstos son iguales en varones y hembras y se denominan Autosomas, la pareja restante se compone de los cromosomas sexuales o gonosomas y es diferente en varones y hembras. La mujer posee un par idéntico de cromosomas los cuales son XX; en el varón no son iguales, uno de ellos es X pero el otro es denominado y, por lo tanto el varón es XY.

Los cromosomas autosómicos se dividen en grupos del A al G que sumados a los cromosomas sexuales les dá el Cariograma.

Los conocimientos sobre que cromosomas rige una determinada actividad celular son escasos, e igualmente se sabe muy poco sobre la localización de cada gen a lo largo de cada cromosoma; sin embargo cuando decimos que un gen reside en un par de cromosomas, significa que cada cromosoma de la pareja contiene



el gen. Al igual que cada cromosoma tiene su duplicado, cada segmento de este cromosoma tiene su doble, su alelo en el otro cromosoma; las parejas iguales se llaman cromosomas homólogos y el conjunto de sus genes constituye un par de alelos. En algún punto de un autosoma, por ejemplo, hay un gen que determina el color de los ojos. En su pareja homóloga existe uno con identica finalidad. Los dos pueden ponerse de acuerdo para que las células del ojo que se desarrollan elaboren un pigmento determinado, si existe esta concordancia de los genes se dice que el individuo es homocigoto para este gen. Pero pueden ocurrir que estén en desacuerdo, entonces se dice que el individuo es heterocigoto para la característica en consideración. Si uno de los genes discordantes adquiere prioridad y domina al otro se denomina Gen dominante sobre su alelo que por ser menos fuerte y dominado se denomina recesivo.

Cuando un gen está desparejado o por algún motivo su alelo falta, el individuo es hemicigoto para dicho gen y éste naturalmente ejerce un dominio indiscutible.

## DIVISION CELULAR:

### 1) Meiosis:

En las especies con reproducción sexuada cuando el espermatozoo y el óvulo se unen en el momento de la concepción, empieza su existencia un nuevo individuo. La unión de los gametos dá lugar al cigoto. El cigoto es la primera de las innumerables células que por divisiones repetidas constituirán el nuevo individuo. La primera célula debe llevar incorporada un código genétivo que transmitirá a las incontables generaciones a que dará lugar. Todas las células somáticas del individuo poseen 46 cromosomas y naturalmente si una célula con esta constitución se uniera a otra re-

sultaría un cigoto con 92 cromosomas; pero para conseguir un nuevo individuo con 46 cromosomas el número de éstos en el ovulo y espermatozoide debe reducirse a la mitad; así sucede en la primera división reductora o Meiosis.

En las primeras fases de la división meiótica inicial, los cromosomas se hacen densos y se disponen paralelamente cada par en esta fase de Cigoteno estos pares deben aproximarse hasta estar de costado. Una vez apareados, cada cromosoma sufre un proceso de replicación de manera que queda formado por dos cromátides unidas por un punto que se llama Centromero, pero sigue siendo un sólo cromosoma. Con esta variación entra en la fase de Paquiteno; en el curso de ésta, los cromosomas se tornan más densos y se acortan mientras permanecen estrechamente adosados. Un cromosoma de cada par deriva de uno de los progenitores del individuo, cuyas células gonadales se están dividiendo para formar espermatozoides u óvulos; la fase siguiente es la más importante la que induce la variedad permanente dentro de las especies, las infinitas combinaciones y disposiciones de los genes, la amplitud o incapacidad en la lucha por la existencia y el desarrollo selectivo, es la etapa de Diploteno y Diacinesis. En este momento se produce un intercambio de material de un cromosoma a otro, se producen fisuras a lo largo de las cromátides entrelazadas y yuxtapuestas y en puntos de contactos llamados quiasmas tiene lugar el fenómeno de crossing over o entrecruzamiento. En la próxima etapa llamada Metafase se dá una mezcla de genes paternos y maternos, cada cromosoma posee una nueva ordenación de genes, una combinación que previamente no había existido y que no se repetirá en unos años de evolución. En la metafase cada cromosoma se alínea a lo largo del plano de división celular frente a su compañero homólogo. Del polo de cada nueva célula brotan unos filamentos que se unen a los centrómeros de cada cromosoma. Son las fibras del huso; a continuación las fibras del huso se contraen y los cromosomas se retraen hacia cada nueva célula; esta migración se conoce como Anafase. En este momento tenemos dos nuevas células a partir de la célula gonadal; cada nueva célula nueva tiene la mitad de los cromosomas presentes en la célula original y cada cromosoma tiene una mezcla de genes procedentes de los dos linajes.



En la segunda división meiótica cada célula de éstas desarrollan un nuevo ciclo antes de convertirse en gameto.

Después de un período de interfase con los cromosomas con sus dos cromátides esparcidos por la célula, la división se detiene otra vez; los cromosomas se disponen una vez más a lo largo del plano de división en la segunda metafase; en ésta cada centrómero se escinde a lo largo, de forma que cada cromátide queda con un centrómero; la cromátide se ha transformado en un cromosoma; un centrómero equivale a un cromosoma; la contracción del huso en la anafase y la migración de los nuevos cromosomas al interior de las células que se separan, da lugar a dos células en esta segunda división meiótica. Cada célula gonadal ha originado cuatro gametos, cada uno posee la mitad Haploide del número de cromosomas que existía en la célula gonadal que tenía con sus homólogos apareados, la dotación diploide. Así se completa la división reductora.

## MITOSIS:

Cuando se unen óvulo y espermatozoide, se restaura el número diploide de 46 cromosomas. Los cromosomas homólogos encuentran sus compañeros definitivos y cada uno aporta su contribución genética. El cigoto a dividirse innumerables veces originando millones y millones de células, pero el código genético queda preservado y se transmite de una generación a otra; todas las células procedentes de esta primera división del cigoto, en evolución reciben 46 cromosomas; a continuación se describe la mitosis.

El proceso se inicia con una profase o leptotena en la que se inicia la contracción de los cromosomas dispersos; luego los cromosomas se hacen más densos y cada uno de éstos se duplica apareciendo a su lado otro cordón similar y quedan constituídos dos

cromátides unidos en el centrómero; en este momento los cromosomas se tornan aún más densos y se disponen a lo largo del plano de división formándose el huso llegándose así a la metafase; igualmente los centrómeros se escinden longitudinalmente proporcionando a cada cromátide su centrómero propio. En la anafase el huso inicia la migración cromosómica hacia los polos, y en la telofase se completa su separación definitiva en dos células hijas.

## METODOS Y TECNICAS DE INVESTIGACION DE LOS CROMOSOMAS:

Puede utilizarse cualquier tejido; sin embargo un método más sencillo y accesible es el de la sangre periférica; es el más usado en la actualidad; pero para la experiencia sobre la meiosis se utiliza solo, naturalmente material de biopsia de las gonadas.

Para los cultivos sanguíneos hay dos métodos:

1) Macrométodo.
2) Micrométodo.

## MACROMETODO:

- Se introduce en un recipiente universal 100 U.I. de heparina.
- Con una jeringuilla que contenga otras 100 U.I. de heparina se toman 10 ó 20 ml. de sangre venosa, después de agitarla se inyecta en el recipiente universal, que tenga un pequeño tubo de aire.
- Se añaden 0.2 ml. de fitohemaglutinina para 10 ml. de sangre y se mezcla con la sangre heparinizada.
- El recipiente universal se introduce después durante 15



a 20 seg. en frigorífico para que actúe la fitohemaglutinina si se presenta sedimentación de los eritrocitos debe volverse a suspender por agitación.

- Se añaden por c/recipiente universal 6 ml. de medio, 2 ml. de plasma, una gota de fitohemaglutinina y una gota de penicilina; c/recipiente contendrá más o menos 8.5 ml. de líquido de cultivo; (la penicilina es 200,000 U.I. disueltas en 5 ml. de solución fisiológica; el medio es TC199).
- Los recipientes universales se introducen a continuación en incubadora (37° C) con los cultivos dispuestos y se incuban por 72 horas.
- Luego de la incubación por 3 días se les añade Colcemida a los cultivos; es 0.4 ml. de una solución de Colcemida caliente al 0.004%; luego se continúa la incubación por 2 Hrs. más.
- Después se agitan bien las suspensiones celulares y se vierte el contenido de c/recipiente universal en tubo de centrifugadora (de acá en adelante ya no es imprescindible la esterilidad).
- El centrifugado de las suspensiones celulares se realiza por primera vez por 5-7 min. a 800-900 RPM retirándose con pipeta el líquido sobrenadante hasta los 2-3 ml; luego otro centrifugado por 3 min. y se retira el excedente residual y sólo se queda un sedimento celular viscoso.
- Se dá tx. hipotónico por 10-15 min. en incubadora, tras haberle añadido al sedimento 2-5 ml. de solución hipotónica previamente calentada.

- Se centrifuga por 5-7 min. a 800-900 RPM extrayéndose cuidadosamente con pipeta el líquido sobrenadante; luego se recubre el sedimento gota a gota con fijativo a temperatura glacial y se le dá una leve turbulencia al sedimento para que se mezcle con el fijativo; luego se rellena con el fijativo hasta los 2-3 ml. y se mezcla perfectamente la suspensión celular; por último se deja por 20 min. en el frigorífico (período real de fijación).

- Luego se vuelve a centrifugar, se retira con pipeta el fijativo excedente y se procede a nueva suspensión del sedimento con fijativo; ésto se repite de 3 a 5 veces; luego de la última centrifugada queda una suspensión celular concentrada turbio-lechosa.

- Se ponen 1 a 2 gotas de la suspensión celular sobre un portaobjetos, previamente retirado de agua de hielo, distribuyéndola en éste; se pasa el portaobjetos por la llama hasta que está completamente seco.

- Luego se colorea con orceína acética; otros procedimientos de tinción son la coloración de giemsa o reacción de fulgen (para estudiar cromosomas citoespectrofotométricamente).

- Si las preparaciones son satisfactorias se cierran herméticamente al aire y al agua con cemento de Kröning en todo alrededor del cubreobjetos.



## DETERMINACION MORFOLOGICA DEL SEXO NUCLEAR

Se entiende por ésto: "La posible expresión acerca del sexo de un sujeto a partir de una preparación de corte o un factor o frotis celular analizando determinadas estructuras a la cromatina del núcleo de interfase de las células somáticas"; éstos se utiliza para determinar sexo genético que es independiente de la caracterización sexual somática (genotípica) o gonadal.

En 1,949 por casualidad Barr y Bertran observaron que en las células de animales hembras cerca del nucleolo presentaban un cuerpo de cromatina pequeña y densamente basófilo, que en los animales machos no existía sólo podía localizarse pocas veces; pero con estudios posteriores se vió que no era parte del nucleólo sino que era parte de la cara interna de la membrana celular del núcleo; se puede hablar de cromatina sexual o elementos nucleares de Barr para referirse a determinación morfológica del sexo nuclear; el cuerpo nuclear de Barr es un cuerpo de cromatina plana, convexo, de contornos nítidos densamente basófilo, no estructurado; en el caso óptimo se encuentra en la cara interna de la membrana nuclear (forma clásica); aunque se puede encontrar en otras localizaciones.

Se encuentra sólo en el sexo femenino en un 28-80% de los núcleos celulares; se dice que es Cromatin-Positivo cuando se encuentra presente el cuerpo de Barr; en todos los tejidos es posible realizar esta prueba.

En 1,954 autores ingleses dieron una nueva posibilidad que hoy en día es bastante utilizada, ya que lograron establecer diferencias morfológicas sexuales en los núcleos de leucositos neutrófilos de núcleo polimorfo, bajo la especie de formaciones apendiculares características, llamadas "palillos de tambor" y que éstos sólo se apreciaban en seres femeninos.

## PRUEBA DEL EPITELIO BUCAL:

Se pasa una espátula de metal con ligera presión por la mucosa de la mejilla y el material celular raspado se extiende sobre un portaobjetos; no deberá de colocarse el primer raspado sino que es preferible el 4to. ó 5to; se debe de fijar en estado húmedo colocándolos inmediatamente después en una mezcla a partir de partes iguales de alcohol y éter por 30-60 seg.; después de fijarlo se procede rápido a la tinción; en la tinción se pueden utilizar: 1) Violeta de Cresilo y 2) Tinción de Orceína; en la coloración de violeta de cresilo los BZKK aparecen de un color violeta azulado y en la tinción con orceína de color marrón rojizo" se utilizan de 100 a 300 células epiteliales y el resultado para individuos femeninos es del orden del 10-67% y para masculinos 0-3%; "Es el método de investigación que más se usa en la actualidad para la determinación morfológica nuclear del sexo".

## PRUEBA DE LEUCOCITOS:

Se buscan los denominados palillos de tambor que son característicos del sexo femenino en leucocitos de núcleo segmentado, en ocasiones en eosinófilos y raramente en basófilos bastonados y jóvenes; los palillos de tambor tienen una cabeza contorneada que se une mediante un fino puesto de cromatina a un segmento del núcleo celular; su frecuencia es de una de C/38 células en sexo femenino, en tanto que en el masculino no pudo hallarse ni uno; es característico que en prematuros y recién nacidos, éstos son más abundantes que en niños mayores o adultos; hay que tener cuidado con los nódulos sésiles, bastoncillos, bastones, raquetas, lóbulos menores que en conjunto son anejos nucleares más o menos semejantes, que en parte son específicos del sexo y en otra parte no; se encuentra por lo general 7/500 "palillos de tambor" ó más.



## SINONIMOS DEL S. DE TURNER

- Agenesia de gónadas.
- Disgenesia de gónadas.
- Disgenesia de gónadas XO.
- Disgenesia ovárica.
- Sx de ovarios rudimentarios.
- Sx de nuca Pterigoidea (Nuca membranosa).
- Infantilismo Pterigocervical.
- Enanismo sexogénico u ovárico.
- Sx de Morgagni-Turner.
- Sx de Morgagni-Turner-Albright.
- Sx de Ulrich-Turner.
- Sx de Rössle.
- Sx de Seresewski-Turner.
- Forma simétrica del estado Bonevie-Ulrich.

## HISTORIA

Se cree que fue descrito por primera vez por Morgagni en 1,761; antes de que Turner lo describiera en 1,938, aparecieron criterios patológicos y clínicos de muchos autores por Ej: Olivet 1,923, Randerath 1,925, Rossle y Walhart en 1,930, Ullrich en 1930, Dreyfus en 1936; en 1,942, Albright, Smith y Fraser, descubrieron la elevada secresión de Gonadotropina en orina y en 1,944, Wilkis y Fleishman, dieron muestra de la agenesia ovárica en el síndrome y como causa del infantilismo sexual; en 1954, Polani, Hunter y Lennox, establecieron un diagnóstico morfológico nuclear Cromatino negativo y en 1,959, Ford y Cols., revelaron una muestra cromosómica sexual XO, es decir, monosomía del cromosoma X con cariotipo 45,X.

Las últimas investigaciones clínicas y citogenéticas indican que el S. de Turner, deberá de diferenciarse de entidades tan parecidas como lo son los Mosaicos cromosómicos sexuales, del denominado grupo Turner, así como otros cuadros patológicos relacionados por una parte con las perturbaciones del desarrollo corporal y por otra parte, con los trastornos de evolución sexual; Así por Ej: aquellos casos que permiten advertir los estigmas corporales de este Síndrome acompañado de ovarios normales, pubertad normal esquema cromatino negativo y cariotipo femenino normal (S. de Ullrich).

## S. DE TURNER

### DEFINICION:

"Es un trastorno del desarrollo sexual femenino que se expresa en un retraso del crecimiento con infantilismo sexual, ovarios rudimentarios ó disgenésicos, elevada secresión de Gonadotropinas en orina, cuadro nuclear Cromatin-negativo y una monosomía del cromosoma X, unido todo ésto, a una serie de características somáticas facultativas y a diversas anomalías".



Se dá esta definición para tratar de abarcar todas las anomalías del desarrollo sexual perturbano, pues no hay un hallazgo clínico aislado que pueda considerarse SINE QUA NON de este síndrome.

En 1,938, Turner lo describió en 7 pacientes comprendidas entre 15 y 23 años y tenían como tríada clásica:

A) Infantilismo.
B) Nuca Pterigoidea.
C) Cubito Valgo.

Actualmente esta tríada se ha extendido y se ha formado un cuadro patológico que destaca por el síntoma cardinal del retraso del crecimiento acompañado de infantilismo sexual ovarios rudimentarios en forma de tejido conjuntivo sin epitelio germinativo, cuadro morfológico nuclear cromatin-negativo, complemento cromosómico sexual XO y malformaciones y anomalías asociadas.

Hay malformaciones y anomalías características que puede decirse, son típicas de este Síndrome:

1) Edemas linfáticos al nacimiento.
2) Nuca Pterigoidea.
3) Torax saliente con pezones hipoplásicos y de baja pigmentación muy separados entre sí.
4) Estenósis del itsmo de la Aorta.
5) Acortamiento del IV metacarpiano.
6) Hipoplasia de las uñas y nevos pigmentarios.

Pero además de éstas, hay otras anomalías facultativas:

1) Implantación excesivamente profunda del cabello en la nuca.

2) Ptosis de los Miembros Inferiores.
3) Epicanto.
4) Orejas de implantación baja, deformadas y muchas veces pequeñas y carnosas, sin lóbulos auriculares libres.
5) Rostro de esfinge con rasgos faciales rígidos o flácidos de aspecto senil y comisuras labiales caídas.
6) Paladar elevado y pequeño.
7) Anomalías dentales y malposición de los dientes.
8) Cuello corto con fusión ocasional de vertebras cervicales.
9) Cubito Valgo.
10) Osteoporosis.
11) Malformaciones Cardíacas diversas (permanencia agujero Botal, estenosis pulmonar y conducto artetioso persistente).
12) Malformaciones Renales (Doble riñón o riñón en herradura).
13) Telangiectasias intestinales.

Así vemos que dentro de las formas atípicas del S. de Turner o de las distintas formas Citogenéticas de variación en las que aparecen menos marcada o falta una u otra característica principal, son de mucha importancia las anomalías facultativas desde un punto de vista Diagnóstico y de Diagnóstico diferencial.

En el momento de nacer se puede sospechar del S. de Turner pues aparcen edemas en el dorso de las manos y pies que desaparecen más tarde, membranas abundantes en arrugas que aparecen en la piel de la nuca, la baja implantación del cuello de la nuca, más datos cardíacos en la auscultación nos harán sospechar de él; pero a veces ésto pasa desapercibido y es hasta en la pubertad donde se diagnostica; en niñas la talla corporal se mantiene por debajo de lo normal debido a la tendencia a la adiposidad corporal; en cambio los niños pesan más de lo que correspondería a su tamaño; pero es en la pubertad donde se hace más notorio el retraso del crecimiento y los adultos sólo llegan a medir entre 1.40 y 1.50 mts; la evolución ósea y cierre epifisiario se retrasan; con frecuencia hay osteoporosis generalizada, así como también es notoria la falta de madurez sexual; todo ésto y la amenorrea primaria hacen que la paciente acuda a consultar al médico.



Hay tropas, utero y vagina pero hipoplásicos, al igual que genitales externos y escasa pilificación axilar y puberal.

La inhibición del crecimiento y el trastorno de la maduración sexual, se basa en la ausencia de gónadas o en el deficiente desarrollo de las mismas; y no es de carácter endócrino pues el nivel de hormona del crecimiento en sangre está elevada y el número de células eosinófilas es mayor en el lóbulo posterior de la hipófisis; así tampoco no tiene nada que ver con la inmadurez de las gónadas, como sucede en el S. de Ullrich.

En este S. los ovarios (rudimentarios), tienden a las formaciones tumorales (cuando no es muy acentuada la disgenesia).

Así mismo la ausencia de las gónadas aumenta la secresión de gonadotropinas en orina (Hipogonadismo Hipergonadotrópico), como también disminuye la secresión de 17-Letosteroides y de estrógenos, todo ésto manifestado en la pubertad.

La mayoría de las veces en este S. es normal, pues se ha visto que algunas pacientes presentan cierta falta de iniciativa e infantilismo psiquico, pero realizan o llevan una vida bastante aceptable y otras pacientes que han sido de lo mejor en su clase.

El cuadro morfológico nuclear es Cromatin-Negativo; aunque en raros casos se pueden encontrar Cromatin-Positivo (ésto es frecuente en casos donde está afectado el segundo cromosoma X o en casos de Mosáicos).

(Ver foto No. 1).

## ETIOLOGIA

Se crée que es a nivel de la primera o segunda división meiotica (No disyunción*) donde ocurre u origina la no existencia del Cromosoma Sexual X; ya sea a nivel de la espermatogénesis u ovogénesis.

A continuación hay un esquema donde se observa lo anteriormente expuesto. También hay que hacer mención de que drogas, virus y radiación pueden tener una participación directa, tanto en la espermatogénesis y en la ovogénesis, para producir tal daño.

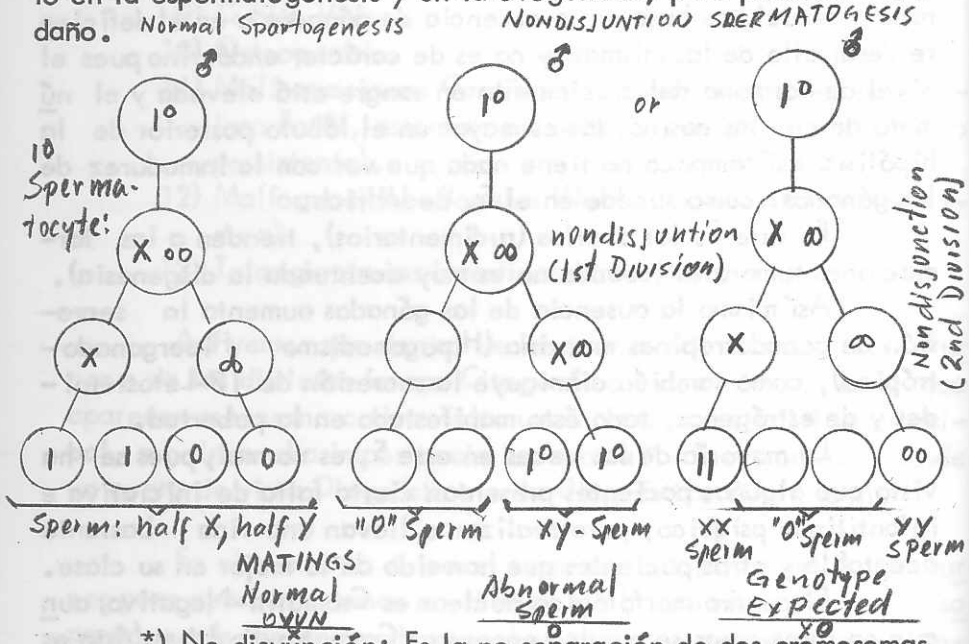


*) No disyunción: Es la no separación de dos cromosomas homólogos; entonces las células resultantes de esta división serán, una trisómica y otra monosómica para ese cromosoma. Se habla de no disyunción primaria cuando sucede en la primera división celular de la meiosis y de no disyunción secundaria cuando sucede en la segunda división meiótica.



## SINDROME DE TURNER

## EN EL ADULTO

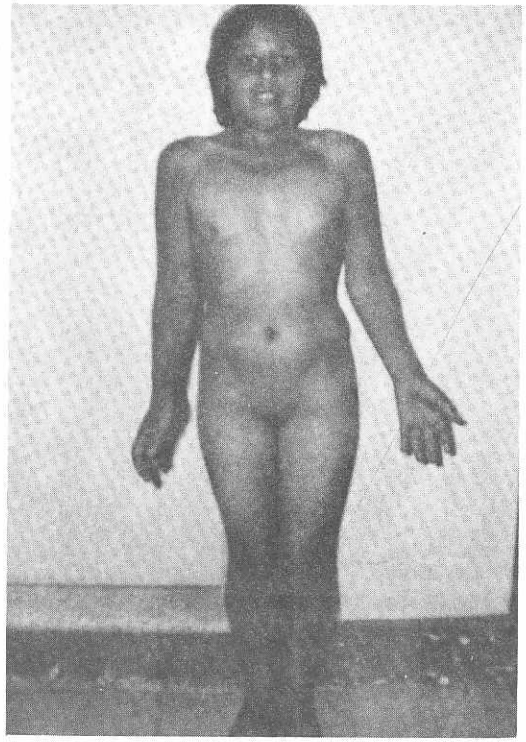

**Foto No. 1**

Obsérvese la talla corta, ausencia de características sexuales secundarias, cúbito valgo, infantilismo sexual, tórax prominente, mamilas de pigmentación escasa e hipoplásicas muy separadas entre sí. Edad: 21 años.

## HISTOLOGIA

### MACROSCOPICAMENTE:

O no llegan a reconocerse los ovarios o se aprecian en forma de bandas blanquesinas estrechas o alargadas o estructuras en forma de cordón.

### MICROSCOPICAMENTE:

Se advierte en la zona cortical un tejido conjuntivo colágeno correspondiendo a un estroma ovárico juvenil, a veces rico en células y de estructuración turbulenta, que en casos característicos ni presenta células ni folículos primarios, secundarios o terciarios, ni cuerpo lúteo ni folículos atrésicos.

## CASOS ATIPICOS DEL S. GRUPO TURNER

Hoy en día la configuración Cromatín-Positivo se manifiesta en mayor medida como formas atípicas clínicas y citogenéticas ó como formas de variación del S. de T. que son conocidos en conjunto como Grupo Turner.

Este grupo abarca una serie de variantes clínicas y citogenéticas, síntomas cardinales, características facultativas y estigmas de Turner, que lo hacen muy parecido con el S. en sí, diferenciándose únicamente por estudios citogenéticos.

## GRUPO TURNER:

1).- La mayor entidad clínica del G.T. lo constituye el denominado "Mosaico X/XX" que abarca el 17% de los casos; su manifestación es casi similar y da casi todo el espectro del S. de T., hasta el fenotipo normal femenino; aunque acá los síntomas cardinales del S. de T. se manifiestan en forma menos constante, pues hay un crecimiento normal y una menstruación espontánea; pueden haber gónadas rudimentarias o funcionales, de aquí que hay mayor probabilidad de fertilidad en el S. de T.; los estigmas de T. aparecen menos marcados, desapareciendo el Linfedema al nacimiento y el Pterygion Colli; el cuadro morfológico nuclear oscila entre Cromatin-Negativo y Positivo, con bajo porcentaje de cuerpos celulares de Barr y del cromatin positivo puro; la investigación para diagnóstico citogenético debe de realizarse sobre diferentes tejidos y no en uno sólo, pues da resultados diferentes.

2).- Otra entidad clínica de este grupo, es el Isocromosoma del brazo largo del segundo cromosoma X; el fenotipo es coincidente con el de Turner y se diferencia porque es raro el linfedema al nacimiento, el pterygium y los trastornos cardíacos; se en-



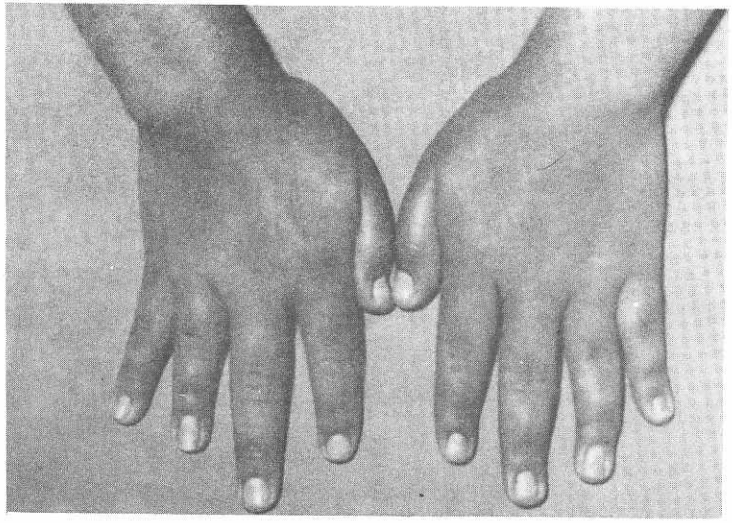

**Foto No. 2**

Obsérvese las manos pequeñas y el acortamiento del dedo anular de la mano derecha (debido al acortamiento del 4o. metacarpiano), deformidad de dedos.

SINDROME DE TURNER

EN NIÑOS

Foto No. 3

Obsérvese el edema de manos y brazos y masa en región occipito-cervical (Higroma).

Foto No. 4

Obsérvese el edema marcado de pies e hipoplasia de las uñas.

ntran con mayor frecuencia hipoplasias de las uñas y nevos pig ntarios múltiples; pero se caracteriza por un desarrollo dismi- do y por la presencia de todos los restantes síntomas cardina- clínicos; no hay ovarios (laparotomías) sino que son masas de do conjuntivo; el cuadro morfológico nuclear es Cromatin-Po- vo; hay una escisión de dos partes de los cuerpos nucleares am ados de Barr.

3).- Otro grupo lo constituye la forma X/XY; éste no se ería de englobar en el grupo Turner, pues éstos se comportan no hermafroditas reales; los genitales externos se configuran de do frecuente con carácter intersexual, circunstancia que resul- ajena al S. de T. y al masculino de T; Aunque presentan retra en el crecimiento y estigmas aislados de Turner; el cuadro mor ógico nuclear es cromatin-negativo; se cree que se incluyen en grupo Turner por presentar células XO sin que por lo demás ten que ver con el S. en sí; "La mayoría de veces se trata de os de Pseudo-hermafroditismo masculino".

4).- Otra forma es la de las deformaciones de Mosaico, los que hay monosomía y trisomía del cromosoma X (con o sin ulas de signos cromosomico sexual femenino normal); les co- ponde (45, X/46, XX/47, XXX ó 45, X/47, XXX); Así la pro ción de células con 3 cromosomas X ejerce un efecto de com- sación sobre los síntomas y estigmas clásicos del S. de T.; cua- morfológico nuclear es Cromatin.*

de T. y Cuadros Patológicos Afines

1) S. de Ullrich.
2) Disgenesia Gonadal pura.
3) S. Masculino de Turner.
4) S. Masculino de Ullrich.

1) S. de Ullrich:

Tiene un parecido notable con el S. de T., pero presentan "ovarios normales, ó al menos con capacidad funcional y pubertad normal; pero son Cromatin-Positivo", éste cuadro no puede diferenciarse antes de la pubertad de los Cromati-Positivo del grupo Turner; los análisis Citogenéticos dan un complemento cromosómico sexual femenino nl (XX).

En su etiología se sospecha que puedan existir alteraciones cromosómicas estructurales no identificadas; "No se sabe con certeza si es Gonosómica o autosómica", El S. de Ullrich puede observarse en el curso de 2 y 3 generaciones familiares en las cuales resulta indistintamente afectadas las madres e hijas o las madres, y sus hijas e hijos pero no los padres (se cree que pueda ser por la monosomía del brazo corto del cromosoma X).

2) Disgenesia Gonadal Pura:

Llamada también S. de Swyer; la manifestación de éste S. es el trastorno del desarrollo por una evolución deficiente o carencia de gónadas con la consiguiente inhibición del desarrollo sexual secundario. Se diferencia del S. de T. en que no aparecen perturbaciones del desarrollo, ni anomalías somáticas, ni defecto del crecimiento, ni los denominados estigmas de T.

Hay ovarios disgenésicos rudimentarios y su respectiva repercusión en el organismo femenino; los afectados tienen fenotipo femenino con proporciones corporales eunucoides e inhibición de la madurez sexual (ausencia o subdesarrollo pectoral, escasa pilificación corporal y genitales externos hipoplásicos, útero y trompas infantiles); los signos macro y microscópicos de las gónadas se asemejan al S. de T. pues se encuentran estrechos cordones de tejido conjuntivo con estroma ovárico excento de células germinales; además hay amenorrea primaria; gonadotropinas en orina



normal o ligeramente aumentadas; al igual que en las gónadas de T. se desarrollan tumores específicamente "Gonocitomas", el cuadro morfológico nuclear en la mitad de los casos es positivo y en la otra mitad es negativo.

Este S. no se incluye en el grupo Turner pues no hay monosomía pura del cromosoma X.

3) S. Masculino de Turner:

Llamada también disgenesia gonadal masculina, S. de los testículos rudimentarios, S. de Noonan.

Se caracteriza por desarrollo deficiente o carencial profundo de las gónadas, que ha conducido a una perturbación de la evolución sexual; está relacionado con trastornos de desarrollo y malformaciones corporales.

Fué descrito por primera vez por Flavellen 1,943 y se le denominó S. masculino de Turner por presentar los mismos síntomas y estigmas que el S. femenino de T.; El síntoma más constante es el menor crecimiento, asociado con infantilismo sexual, con testículos hipoplásicos y con frecuencia Criptorquídicos; dentro de los estigmas de T. están, edemas linfangiectásicos, Pterygium Colli, torax avanzado con mamilas hipoplásicos muy separadas, deficiencias cardíacas de nacimiento, anomalías de las uñas, acortamiento del IV metacarpiano; son raros los nevos pigmentarios; dentro de las anomalías facultativas estan, cubito valgo, inplantación profunda del cabello en la nuca, orejas deformadas, hipertelorismo, epicanto, ptosis, paladar cóncavo, rostro de esfinge, hemangiomas, cutis laxo, defectos de la columna vertebral.

Las deformaciones de órganos internos no son tan frecuentes como en el S. de T. femenino; las malformaciones más frecuentes son las del corazón, aunque la estenósis del itsmo aórtico es más frecuente en el femenino que en el masculino; los defectos más frecuentes son a nivel auricular y de tabique ventricular, aparte de estenósis aórticas y pulmonares ducto arterioso abierto,

dextrocardia; hay defectos mayores de inteligencia que en el femenino.

En los recien nacidos hay edemas de las palmas de las manos y planta de pies; con la apreciación morfológica nuclear (cromatin-negativo) no se puede realizar el Dx sino que es en la edad infantil y juvenil en la que se hace pues hay manifiesto retraso del crecimiento o desarrollo sexual secundario, más la deficiencia intelectual.

El defecto del crecimiento es independiente de la inhibición de la madurez sexual, pues éste se manifiesta antes de la pubertad; genitales masculinos, pene puede ser pequeño, normal o mayor; escroto hipoplásico, prástata pequeña o no localizable; en el 80 % hay criptorquidia inguinal o abdominal.

17-Cetosteroides bajos en orina por el hipogonadismo o deficiente capacidad endócrina de los testículos; corticoides nl, gonadotropina variable aunque es baja; pilificación corporal escasa; retraso de la edad ósea (Rx); líneas papilares y surcos cutáneos negativos; cariotipo masculino XY; Hay similitud entre el S. masculino y el femenino en cuanto a etiología y patogenética -- (aunque cuadro citogenético es distinto).

El S. masculino es mucho más raro que el femenino; la proporción es de 1:10-1:15; este S. puede estar en miembros de una misma familia o en diferentes generaciones.

4) S. Masculino de Ullrich:

Presenta las mismas características somáticas que el S. masculino de Turner e igualmente el menor crecimiento y también sus estigmas y anomalías facultativas, PERO, se diferencia en que la imagen testicular y la función de los testículos y el desarrollo sexual son de características normales; son Cromatin-negativo y cariotipo masculino normal; este S. es mucho más raro que el S. masculino de Turner; este S. debe considerarse como todavía más desconocido que el S. fenotipicamente femenino de Ullrich.



## SINOPSIS DEL S. DE T. Y DE LOS CUADROS PATOLOGICOS AFINES

Tanto el S. de T. en sí, como los cuadros patológicos afines a él, presentan en coincidencia, tanto en la forma fenotípicamente femenino, como la masculina, lo siguiente:

a) Menor crecimiento.

b) Gónadas rudimentarias e hipoplásicas (disgenesia gonadal) con infantilismo sexual e inhibición de la madurez sexual.

c) Malformaciones y anomalías somáticas.

Tabla

| | | |
|---|---|---|
| 1) | S. de T. fenotípicamente M y F | C G A |
| 2) | S. de Ullrich fenotípicamente M y F | C A |
| 3) | Disgenesia gonadal pura F | G |

DE DONDE: C= defecto del crecimiento.

G= disgenesia gonadal.

A= anomalías somáticas.

## Aberraciones Gonosómicas Numéricas.

Acá sólo se encuentran los estados aneuploides de los cromosomas sexuales; éstas aberraciones o los cuadros originados de éstas, presentan muy estrechas correlaciones entre sí y manifestaciones fenotípicamente, tanto sexuales como somáticas casi parecidas, al grado que sólo el análisis cromosómico permite la separación o ulterior diferenciación de cuadros patológicos de manifestación casi simultánea o simultánea; aún cuando en uno u otro caso la multiplicidad de variaciones pueda inducir a confusión, deberá de preferirse, el aspecto clínico práctico, anteponiéndose al citogenético puro.

Así las anomalías de cromosomas sexuales entran dentro de éste grupo; la amenorrea primaria concomitante con infantilismo sexual es causada en la mayoría de los pacientes por este tipo de anomalías; éstos tienen alguna anomalía demostrable en sus cromosomas sexuales de la cual depende la insuficiencia del desarrollo ovárico; hay datos sugestivos de que la talla corta y las anomalías somáticas en algunos casos de disgenesia gonadal dependen de la monosomía del Cro.X; en la etiología de las anomalías cromosómicas específicas quiza sea la falta de disyunción meiótica o mitótica o quiza retardo en la anafase; en pacientes con disgenesia gonadal se ha observado mayor frecuencia de auto-anticuerpos Tiroideos, enfermedad de Hashimoto y diabetes sacarina que en grupos testigos.



## Mosaico de Gonosomas

En estos cuadros patológicos los individuos poseen 2 ó más cepas celulares que presentan una dotación autosómica morfológicamente coincidente, aunque su constitución cromosómica sexual sea distinta; pueden haber mosaicos de aberraciones cromosómicas sexuales de 3 tipos, a saber: Numéricas, estructurales y ambas en conjunto; los mosaicos pueden encontrarse en diferentes tejidos; "Si en una misma persona se realiza un análisis de cromosomas sobre diversos tejidos, no siempre se encontrará una coincidencia en el tipo del mosaico encontrado", pues unas veces estan modificadas y otras, cambiadas por completo; lo más común es que médula osea y cultivos sanguíneos correspondan, no así, los fibroblastos cutáneos o tejidos gonadales.

De preferencia la investigación de cromosomas debe de ser en cultivos sanguíneos, pues acá es donde con mayor frecuencia se encontrarán mosaicos de cromosomas que en otros tejidos; además para comprobarlo (mosaico) deberá de elevarse la cantidad de metafases investigadas; así como además deberá de someterse a estudio uno o más tejidos. Muchas incongruencias entre los datos clínicos y citogenéticos, como por Ej: la comprobación de testículos en individuos sin cromosoma y/o de determinados estigmas de un conocido síndrome de carácter cromosómico con un cariotipo nl. o aberrante en otro sentido, pueden tener su causa, entre otras, en una formación de mosaico no descubierta. Así toda coincidencia de diferentes cifras cromosómicas constituye un mosaico; se dice también que individuos normales del todo, desde un punto de vista clínico, pueden presentar mosaicos de gonosomas en edades avanzadas (por pérdida fisiológica de un cromosoma X).

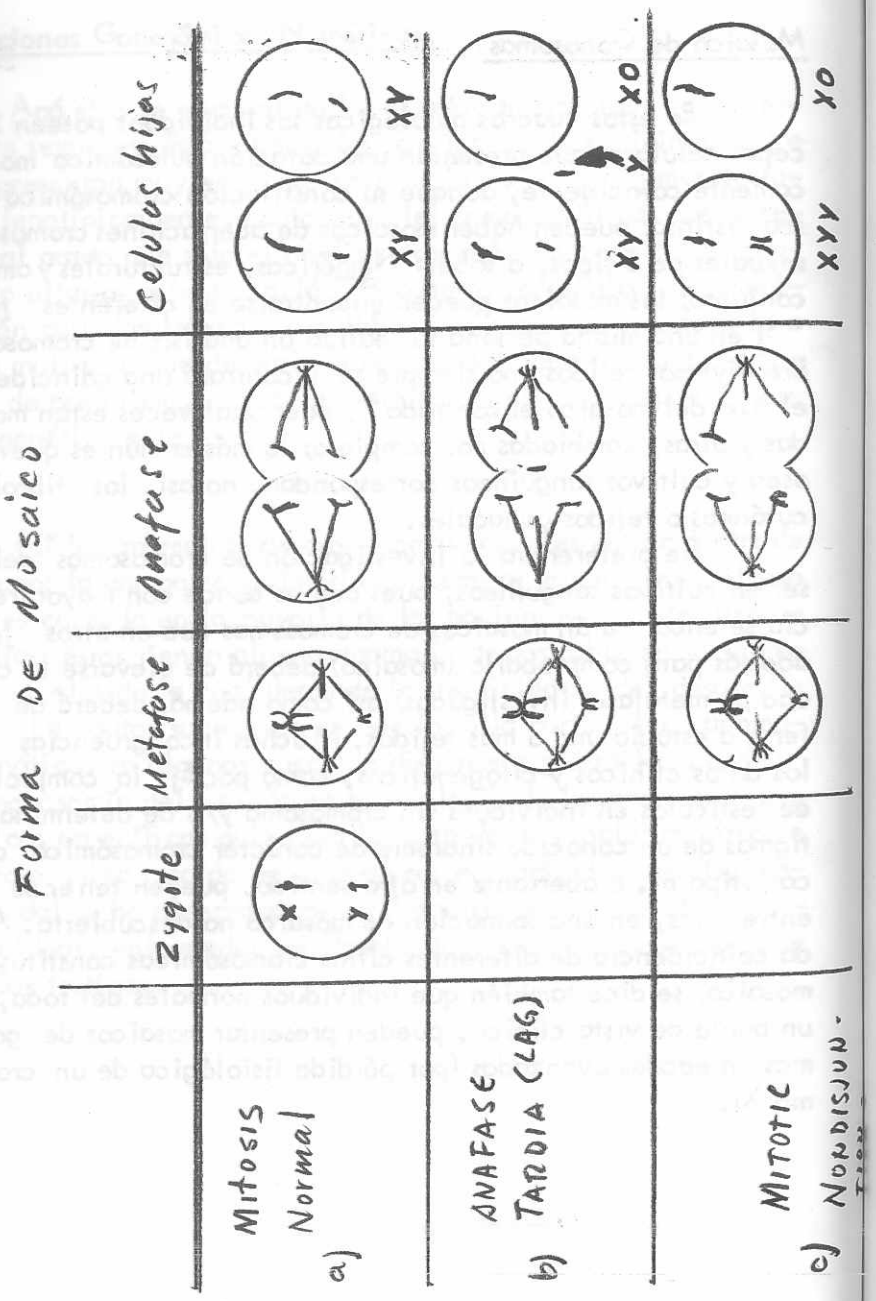




## REVISION DE CASOS

El presente trabajo se realizó en los hospitales Roosevelt, General San Juan de Dios y en clínica privada, donde se revisaron retrospectiva y prospectivamente 12 casos correspondiéndole 11 casos a sexo femenino y 1 con genitales ambiguos, de distintas razas, edades y lugares de origen.

A continuación se expone un resúmen por paciente, organización, tabulación y ordenamiento de los datos.

A.P.O. De L. 23480-66 H.G.

Femenino, 16a, soltera, ladina, católica, estudiante, originaria y residente en ésta capital.

Edad de la madre al nacimiento de la Paciente: 31a.

Antecedentes familiares: Negativos.

Motivo de consulta:

1) Retraso de crecimiento y desarrollo.

Exámen Físico:

Talla: 135 cms., notorio cúbito valgo, cuello corto, no vello pubiano ni axilar, mamas no desarrolladas, estigmas faciales, no pigmentación areolar, genitales externos pre-púber (poco desarrollados), al tacto rectal, no se palpa útero.

Impresión clínica:

1) Síndrome de Turner.

Laboratorio:

Cuerpos de Barr Negativo.

Cariograma:

Conteo Cromosómico 2 n 45

Componente Cromosómico Sexual XO

Síndrome de Turner.

Nota: A ésta paciente se le efectuó Laparoscopía, encontrándose: Ovario atrófico derecho, izquierdo ausente; No había Utero.

M.C.M. Del V. 2297-80 H.G.

Femenino, 23a, soltera, ladina, originaria y residente de ésta capital, oficios domésticos.
Edad de la madre al nacimiento de la Paciente: 25a.
Antecedentes familiares: Negativos.
Motivo de consulta:
1) Amenorrea primaria.
2) Falta características Sexuales Secundarias.

Exámen Físico:
Talla 127 cms., bastante infantil, mamas falta desarrollo pequeñas y gordas, no vello púbico, miembros superiores aumento del vello, falta de falanges en S.S.D., cúbito valgo, brazos y piernas cortas, torax pecho de paloma, cuello corto, al tacto rectal no se palpó útero.
Impresión clínica:
1) Amenorrea Primaria.
2) Síndrome de Turner.

Laboratorio:
Cuerpos de Barr Negativos.
Cariograma:
Conteo Cromosómico 2n 45
Componente Cromosómico Sexual XO
Síndrome de Turner.

F.E.L. 2481-80 H.G.

Femenino, 31a, ladina, soltera, originaria y residente Nueva Concepción, Escuintla.
Edad de la madre al nacimiento de la Paciente: 21a.
Antecedentes familiares: Negativos.
Motivo de consulta: 1) Edema de manos y pies desde su nacimiento.



Exámen Físico:
Talla: 57 cms., Edema marcado de pies y manos, incersión baja del pelo, pliegues cutáneos en nuca, microgratia, orejas carnosas asimétricas, paladar elevado, cuello corto, boca de pez, uñas hipercornificadas, braquicefalia, pezones hipoplásicos separados.
Impresión clínica:
1) Síndrome de Turner.
Laboratorio:
Cuerpos de Barr Negativos.
Cariograma:
Conteo Cromosómico 2n 45
Componente Cromosómico Sexual XO
Síndrome de Turner.

L.R. 3179-80 H.G.

Femenino, 10d, Soltera, ladina, originaria y residente de Nueva Concepción, Escuintla.
Edad de la madre al nacimiento de la paciente: 27a.
Antecedentes familiares: Madre con tratamiento antipalúdico desde el 4to.mes de gestación.
Motivo de consulta:
1) Edema de extremidades.
2) Masa en cuello, ambos desde el nacimiento.

Exámen Físico:
Talla: 48 cms, Pterigiun Colli, edema dorso manos y pies implantación baja del cabello, microgratia, mamas separadas 9 cms., torax ancho, cubito valgo, uñas hiperconvexas, boca de pescado.
Impresión clínica: 1) Síndrome de Turner.
Laboratorio: Cuerpos de Barr Negativos.
Cariograma: Conteo Cromosómico 2n 45.
Componente Cromosómico Sexual XO
Síndrome de Turner.

G.V.A.A. 667560 H.R.

Femenino, 20a, soltera, ladina, católica, originaria y residente esta capital, estudiante.

Edad de la madre al nacimiento de la paciente: 24a.

Antecedentes familiares: Negativo.

Motivo de consulta:

1) Amenorrea primaria.

Examen Físico:

Talla: 156 cms., mamas poco desarrolladas, vello púbico y axilar poco, no hay vagina, tacto rectal parece palparse útero.

Impresión clínica:

1) Nematometria.
2) Ausencia congénita de vagina.
3) Mosaicismo.

Laboratorio:

Cariograma:

Conteo cromosómico 2n 46 y 2n 45
Componente cromosómico sexual XX/XO.
Mosaico
Compatible con Disgenesia Gonadal.
Cuerpos de Barr presentes.

Nota: A ésta paciente se le efectuó Colpoplastía con Colon Sigmoide.



M.L.V. C.P.

Femenino, 35a, soltera, ladina, originaria y residente esta capital, secretaria.

Edad de la madre al nacimiento de la Paciente 28a.

Antecedentes familiares: Negativos.

Motivo de consulta:

1) Amenorrea primaria.

Exámen Físico:

Talla: 141 cms, genitales externos de aspecto nl, ovarios pequeños, útero presente, cuello corto, pelo implantación baja, Pterigium Colli, braquidactilia, pliegues palamares aumentados.

Impresión clínica:

1) Síndrome de Turner.

Laboratorio:

Cuerpos de Barr Negativos.

Cariograma:

Conteo Cromosómico 2n 45
Componente Cromosómico Sexual XO
Síndrome de Turner.

G.E.M.M. C.P.

Femenino, 19a, soltera, ladina, originaria y residente de Oratorio, Santa Rosa, oficios domésticos.

Edad de la madre al nacimiento de la paciente: 37a.

Antecedentes familiares: Negativos.

Motivo de Consulta:

1) Amenorrea primaria.
2) Estatura corta.

Examen Físico:

Talla: 130 cms., mamas no desarrolladas, no vello axilar ni púbico, cubito valgus severo, epicanto, orejas prominentes, uñas hiperconvexas, nevus abundantes, manos pequeñas.

Impresión clínica:

1) Amenorrea primaria.
2) Síndrome de Turner.

Laboratorio:

Cuerpos de Barr Negativos.

Cariograma:

Conteo cromosómico 2n 45
Componente cromosómico sexual XO
Síndrome de Turner.

B.R.A.C. 681678 H.R.

Femenino, 2a, soltera, ladina originaria y residente de ésta capital.

Edad de la madre al nacimiento de la paciente: 26a.

Motivo de consulta:

1) Poco desarrollo y pérdida de peso de 10d evolución.

Examen Físico:

Talla: 95 cm., cabeza grande, simétrica, nariz pequeña, orejas grandes con implantación baja, micrognatia, llanto ronco, cuello corto grueso con pliegues cutáneos que van de éste a clavícula, pezones separados 9 cms.

Impresión clínica:

1) Síndrome de Turner.
2) Trisomía 18 (se descartó pues esta paciente no tiene retraso Psico-motor).

Laboratorio:

Cuerpos de Barr Negativos.

Cariograma:

Conteo cromosómico 2n 46 y 2n 45
Componente cromosómico sexual XX/XO
Compatible con Disgenesia Gonadal
Mosaico.



E.L.L. 659522 H.R.

Femenino, 17a. soltera, ladina, originaria de Jutiapa, residente de esta capital, oficios domésticos.

Edad de la madre al nacimiento de la paciente: 22a.

Antecedentes familiares: Negativos.

Motivo de consulta:

1) Amenorrea primaria y
2) Falta desarrollo genitales.

Examen Físico:

Talla: 130 cms., vello pubiano escaso, vello axilar no hay, genitales externos infantiles, no desarrollo de mamas, al tacto rectal no se palpa cuerpo uterino, fenotipo femenino.

Impresión clínica:

1) Atresia Muleriana.
2) Hipoplasia ovario-mosaicismo.

Laboratorio:

Rx cráneo y tórax nl,
Cuerpos de Barr Negativos,

Cariograma:

Conteo cromosómico 2n 46 y 2n 45
Componente cromosómico sexual XX/XO
Mosaico.
Compatible con disgenesia gonadal.

H.I.S.P. 650075 H.R.

Femenino, 21a, soltera, ladina, católica, originaria de Totonicapán, residente esta capital, oficios domésticos.

Edad de la madre al nacimiento de la paciente: 24a.

Antecedentes familiares: Negativo.

Motivo de consulta:

1) Amenorrea primaria.

Examen Físico:

Talla: 162 cms., vello púbico y axilar escaso, no desarrollo de mamas, genitales externos poco desarrollados, parece haber ausencia congénita de vagina, tacto rectal se siente útero hipoplásico.

Impresión clínica:

1) Amenorrea primaria.
2) Hipoplasia uterina.
3) Ausencia congénita de vagina.
4) Hematometria.

Laboratorio:

Cuerpos de Barr presentes.

Cariograma:

Conteo cromosómico 2n 46 y 2n 45
Componente cromosómico sexual XX/XO
Mosaico.
Cuadro compatible con disgenesia gonadal.

NOTA:

A esta paciente se le efectuó Colpoplastía con Colon Sigmoide + Cistooforectomía derecha + Anastomosis asa intestinal a útero.

M.E.J. 2135-80 H.G.

Femenino ó masculino, soltero, indígena, originario y residente San Juan Sacatepéquez, 29d.

Edad de la madre al nacimiento del paciente: 29a.

Antecedentes familiares: Negativos.

Motivo de consulta:

1) Indiferenciación de órganos genitales externos desde que nació.



Examen físico:

Talla: 48 cms., cuello grueso, genitales externos: presenta escroto ó labios mayores, no se palpan testículos y hay una cavidad como vagina.

Impresión clínica:

1) Hermafroditismo.

Laboratorio:

Cuerpos de Barr Negativos.

Cariograma:

Conteo cromosómico 2n 45 y 2n 46
Componente cromosómico sexual XO/XY
Mosaico.
Compatible con disgenesia gonadal mixta.

L.R.T.A. C.P.

Femenino, 10a, ladina, soltera, originaria y residente de esta capital, estudiante.

Edad de la madre al nacimiento de la paciente: 26a.

Antecedentes familiares: Negativos.

Motivo de consulta:

1) Referida por MD particular con Dx de posible Sx de Turner.

Examen Físico:

Talla: 108 cms, cara de esfigie, pelo entre ojos, pelo implantación baja, boca hacia abajo, cuello corto, mamas separadas 16 cms., nevus regular cantidad, manos pequeñas, uñas hiperconvexas, cubito valgo, orejas prominentes, genitales externos poco desarrollados.

Impresión clínica:

1) Síndrome de Turner.

Laboratorio:

Cuerpos de Barr presentes.

Cariograma: Conteo cromosómico 2n 46 y 2n 45. Componente cormosómico sexual XO/XX. Mosaico. Compatible con Dsigenesia Gonadal.

Ver Figs. No. 1,2 y 3.

## CUADROS

## PRESENTACION DE RESULTADOS

CUADRO No. 1: Total de casos investigados.

| Dx | No. | % |
|---|---|---|
| Sx de Turner | 6 | 50 |
| Mosaico | 6 | 50 |
| Total | 12 | 100 |

Vemos que de los 12 casos investigados, 6 correspondían al Sx de Turner y 6 a Mosaicos; no hubo predominio para ambos grupos.

CUADRO No. 2: Fuente de Investigación.

| Fuente | Sx de Turner | | Mosaico | |
|---|---|---|---|---|
| | No. | % | No. | % |
| H. General | 4 | 66.6 | 1 | 16.7 |
| H. Roosevelt | 0 | 0 | 4 | 66.6 |
| C. Privada | 2 | 33.4 | 1 | 16.7 |
| Total | 6 | 100.0 | 6 | 100.0 |

En el cuadro anterior se hace la relación fuente de investigación-diagnóstico, donde llama la atención ningún caso de Sx de Turner en el Hospital Roosevelt.






**Figura No. 1**

Cariograma representativo del Síndrome de Turner.

Figura No. 2

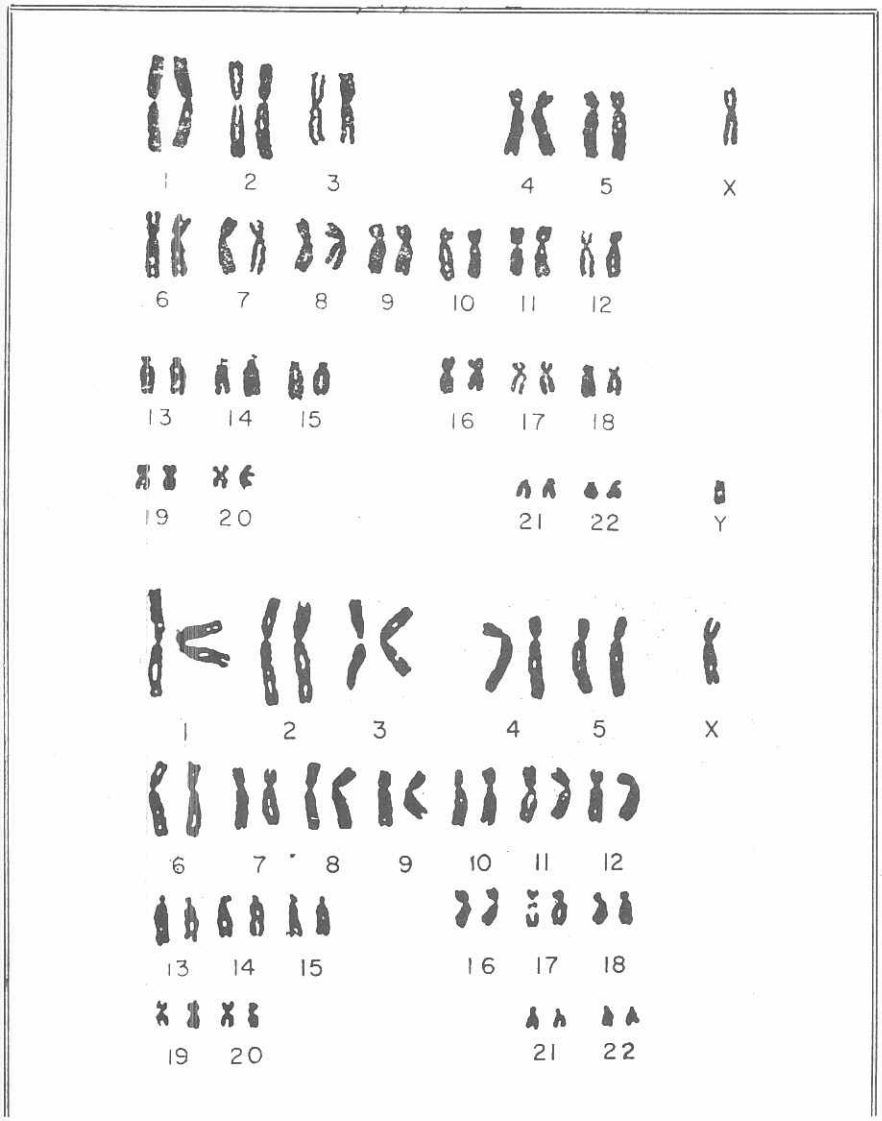


Figura No. 3

Cariograma representativo de los Mosaicos.

CUADRO No. 3: Identificación de sexo.

| Dx | Femenino | | Indiferenciado | |
|---|---|---|---|---|
| | No. | % | No. | % |
| Sx de Turner | 6 | 54.5 | 0 | 0 |
| Mosaicos | 5 | 45.5 | 1 | 100 |
| Total | 11 | 100.0 | 1 | 100 |

Observamos en este cuadro que de los casos investigados de identificación de sexo, se presenta uno el cual es indiferenciado que corresponde al grupo de Mosaicos; sin embargo al efectuársele cariograma este dió componente XO/XY por lo que se tomó como disgenesia gonadal de tipo Mixto. En el Sx de Turner, los 6 casos encontrados correspondieron al sexo femenino y su comportamiento como tal (fenotipo corriente).

CUADRO No. 4: Edad del grupo estudiado.

| Edad | Sx de Turner | | Mosaico | |
|---|---|---|---|---|
| | No. | % | No. | % |
| 0 - 10a | 2 | 33.3 | 3 | 50 |
| 11 - 20a | 2 | 33.3 | 2 | 33.3 |
| 21 - 30a | 1 | 16.7 | 1 | 16.7 |
| 30 y más | 1 | 16.7 | 0 | 0 |
| Total | 6 | 100.0 | 6 | 100.0 |

Se observa en este cuadro que la edad en que se efectuó el Dx de los casos estudiados, fué variable, predominando el grupo de menos de 10 años de edad. En el momento de la investigación se determinó que el estado civil de los Pcte. mayores, era soltero.



CUADRO No. 5: Procedencia del grupo estudiado.

| Procedencia | Sx de Turner | | Mosaicos | |
|---|---|---|---|---|
| | No. | % | No. | % |
| Ciudad | 3 | 50 | 5 | 83.3 |
| Nueva Concepción | 2 | 33.3 | 0 | 0 |
| Oratorio | 1 | 16.7 | 0 | 0 |
| Sacatepéquez | 0 | 0 | 1 | 16.7 |
| Total | 6 | 100.0 | 6 | 100.0 |

Se observa en el presente cuadro que la mayor afluencia de los casos estudiados es de la capital; posiblemente la baja procedencia de pacientes del área rural se deba al bajo nivel cultural hacia la consulta médica y los medios diagnósticos inadecuados en aquellas localidades.

CUADRO No. 6: Motivo de consulta.

| M.C. | Sx de Turner | | Mosaicos | | Total | |
|---|---|---|---|---|---|---|
| | No. | % | No. | % | No. | % |
| Amenorrea primaria | 3 | 50 | 3 | 50 | 6 | 100 |
| Retraso Desarrollo | 1 | 33.4 | 2 | 66.6 | 3 | 100 |
| Edema manos y pies | 2 | 100 | 0 | 0 | 2 | 100 |
| Masa en cuello | 1 | 100 | 0 | 0 | 1 | 100 |
| Ausencia Características SEX. Sec | 1 | 100 | 0 | 0 | 1 | 100 |
| Organos Indiferenciados | 0 | 0 | 1 | 100 | 1 | 100 |
| Estatura corta | 1 | 100 | 0 | 100 | 1 | 100 |

Las principales causas de motivo de consulta como podemos observar en este cuadro fueron amenorrea primaria y retraso del desarrollo.



CUADRO No. 7: Edad de la Madre.

| Edad | Sx de Turner | | Mosaicos | |
|---|---|---|---|---|
| | No. | % | No. | % |
| 0 - 20a | 0 | 0 | 0 | 0 |
| 21 - 30a | 4 | 66.6 | 6 | 100 |
| 31 - 40a | 2 | 33.4 | 0 | 0 |
| 40 y + | 0 | 0 | 0 | 0 |
| Total | 6 | 100.0 | 6 | 100 |

Se observa en este cuadro que la edad de la madre de los pacientes investigados corresponde a la segunda década de vida en su mayoría en ambos grupos.

Como se puede observar en este trabajo, no hay relación del Sx de Turner con la edad avanzada de las madres.

CUADRO No. 8-A:

Examen físico de los pacientes con Dx de Mosaico.

| SIGNO | ELL | HIS | GAA | BRA | MEJ | LRT | Total | % |
|---|---|---|---|---|---|---|---|---|
| Vello pubiano escaso | X | X | X | | | | 3 | 7.8 |
| Vello axilar escaso | X | X | X | | | | 3 | 7.8 |
| Genitales Ext. poco desar | X | X | X | | | X | 4 | 9.7 |
| No desarrollo de mamas | X | X | X | | | | 3 | 7.8 |
| T.R. no útero | X | | | | | | 1 | 2.4 |
| Cabeza Gde. simétrica | | | | X | | | 1 | 2.4 |
| Agenesia Vagina | | X | X | | | | 2 | 5.4 |
| T.R. útero hipoplásico | | X | X | | | | 2 | 5.4 |
| Nariz pequeña | | | | X | | | 1 | 2.4 |
| Orejas Gdes. inplantación | | | | X | | | 1 | 2.4 |
| Micrognatia | | | | X | | | 1 | 2.4 |
| Llanto ronco | | | | X | | | 1 | 2.4 |
| Cuello corto y grueso | | | | X | X | X | 3 | 7.8 |
| Pliegues cutáneos | | | | X | | | 1 | 2.4 |
| Pezones muy separados | | | | | | X | 1 | 2.4 |
| Escroto o labios mayores | | | | | X | | 1 | 2.4 |
| No testículos | | | | | X | | 1 | 2.4 |
| Cara de esfigie | | | | | | X | 1 | 2.4 |
| Pelo entreojos (sinoflis) | | | | | | | 1 | 2.4 |
| Implantación baja cabello | | | | | | X | 1 | 2.4 |
| Boca de pez | | | | | | X | 1 | 2.4 |
| Nevus | | | | | | X | 1 | 2.4 |
| Manos pequeñas | | | | | | X | 1 | 2.4 |
| Uñas hiperconvexas | | | | | | X | 1 | 2.4 |
| Cubito Valgo | | | | | | X | 1 | 2.4 |
| Orejas grandes | | | | | | X | 1 | 2.4 |
| | | | | | | | Total 41 | 100.0 |

En este cuadro observamos que los pacientes con Dx de mosaico, los signos que predominaron fueron: genitales externos poco desarrollados, vello pubiano escaso, vello axilar escaso, cuello corto y grueso.



CUADRO No. 8:

Examen Físico de los Pacientes con Sx de Turner.

| SIGNO | APO | MCM | FEL | LR | MLV | GEM | Total | % |
|---|---|---|---|---|---|---|---|---|
| Cubito Valgo | X | X | | X | | X | 4 | 7.4 |
| Cuello corto | X | X | X | | X | | 4 | 7.4 |
| No vello púbico | X | X | | | X | | 3 | 5.3 |
| No vello axilar | X | | | | | X | 2 | 3.5 |
| Mamas no desarrolladas | X | X | | | | X | 3 | 5.3 |
| Cara de esfigie | X | | | | | | 1 | 1.8 |
| No pigmentación areolar | X | | | | | | 1 | 1.8 |
| Genitales Ext. poco desar. | X | | | | | | 1 | 1.8 |
| T.R.: No útero | X | X | | | | | 2 | 3.5 |
| Bastante infantil (conducta) | | X | | | | | 1 | 1.8 |
| Ms Ss Abundante vello | | X | | | | | 1 | 1.8 |
| Ausencia falange mano der. | | X | | | | | 1 | 1.8 |
| Brazos y piernas cortas | | X | | | | | 1 | 1.8 |
| Tórax prominente | | X | | X | | | 2 | 3.5 |
| Edema de pies y manos | | | X | X | | | 2 | 3.5 |
| Incersión baja del pelo | | | X | X | X | | 3 | 5.3 |
| Pliegues cutáneos | | | X | | | | 1 | 1.8 |
| Micrognatia | | | X | X | | | 2 | 3.5 |
| Orejas carnosas | | | X | | | X | 2 | 3.5 |
| Paladar elevado | | | X | | | | 1 | 1.8 |
| Boca de pez | | | X | X | | | 2 | 3.5 |
| Uñas hiperconvexas | | | X | X | | X | 3 | 5.3 |
| Braquicefalia | | | X | | | | 1 | 1.8 |
| Pezones hipoplásicos | | | X | | | | 1 | 1.8 |

CUADRO No. 9:

Estatura de pacientes investigados.

| Estatura | Sx de Turner | | Mosaico | | Total | |
|---|---|---|---|---|---|---|
| | No. | % | No. | % | No. | % |
| 0 - 100 cms | 2 | 50.0 | 2 | 50.0 | 4 | 100 |
| 100 - 120 cms | 0 | 0 | 1 | 100 | 1 | 100 |
| 121 - 140 cms | 3 | 75 | 1 | 25 | 4 | 100 |
| 141 - 160 cms | 1 | 33.4 | 2 | 66.6 | 3 | 100 |

Se observa en este cuadro que pacientes con Sx de Turner presentaron en total estatura corta, menos de 150 cms; específicamente no se encontró estatuta específica para ambos grupos, pero sí hubo predominio de estatura corta en relación a la población normal.



CUADRO No. 10

Impresión Clínica Inicial.

| I.C. inic. | No. | % |
|---|---|---|
| Sx de Turner | 8 | 42.5 |
| Mosaicismo | 2 | 10.5 |
| Agenesia vaginal | 2 | 10.5 |
| Hematometría | 2 | 10.5 |
| Atresia Muller | 1 | 5.2 |
| Amenorrea P. | 1 | 5.2 |
| Hipoplasia Utero | 1 | 5.2 |
| Trisomía 18 | 1 | 5.2 |
| Hermafroditismo | 1 | 5.2 |
| Total | 19 | 100.0 |

CUADRO No. 10-A: Dx final.

| Dx final | No. | % |
|---|---|---|
| Sx de Turner | 6 | 50 |
| Mosaicos | 6 | 50 |
| Total | 12 | 100 |

En estos cuadros se hace la comparación de la IC. inicial y el Dx final, luego de haber estudiado al grupo investigado. Encontrándose que Ic inicial principalmente para el Sx de Turner fué mínima en el porcentaje de los casos y seguidamente se encontró una serie de Ic que corresponden hasta 1 ó 2 por paciente; en el Dx final encontramos el 50% para el Sx de Turner y 50 % para mosaicos por lo que mi hipótesis queda descartada (se niega).



CUADRO No. 11:

| SIGNO | APO | MCM | FEL | LR | MLV | GEM | Total | % |
|---|---|---|---|---|---|---|---|---|
| Mamas muy separadas entre sí | | | X | X | | | 2 | 3.5 |
| Pterigium Colli | | | | X | X | | 2 | 3.5 |
| Genitales Externos nls. | | | | | X | | 1 | 1.8 |
| T.R. útero presente | | | | | X | | 1 | 1.8 |
| Braquidactilia | | | | | X | | 1 | 1.8 |
| Pliegues palmares aumentados | | | | | X | | 1 | 1.8 |
| Epicanto | | | | | | X | 1 | 1.8 |
| Nevus | | | | | | X | 1 | 1.8 |
| Manos pequeñas | | | | | | X | 1 | 1.8 |
| | | | | | | Total | 56 | 100.0 |

Este cuadro nos representa los signos físicos encontrados con mayor incidencia en los pacientes con Dx de Sx de Turner; nos damos cuenta que los signos más frecuentes son: Cubito Valgo, cuello corto, no vello en púbis, mamas no desarrolladas, incersión baja del cabello y uñas hiperconvexas.

## CONCLUSIONES

- De 12 casos investigados, 6 correspondieron al Sx. de Turner y 6 a Mosaicos.

- La incidencia del Sx de Turner fué mayor en el H. General (4) que en el H. Roosevelt (0); lo contrario de los Mosaicos que fueron en H. Roosevelt (4) y en el H. General (1).

- De los 12 casos investigados, 11 correspondieron al sexo femenino, en tanto uno, correspondió a una disgenesia gonadal de tipo mixto (XO/XY).

- El Sx de Turner y los Mosaicos se pueden manifestar a cualquier edad.

- La edad de la madre en el momento de la concepción no juega mayor papel en la patogénia del Sx de Turner; se observa con mayor frecuencia en la segunda década de la vida.

- El motivo de consulta más frecuente en el Sx de Turner y en los Mosaicos fué la Amenorrea Primaria.

- En el Sx de Turner predomina la estatura corta; el promedio fué de 134 cms.

- Los signos más frecuentemente encontrados en el exámen físico de los pacientes con Sx de Turner fueron Cubito Valgo, Cuello corto, ausencia de vello en púbis, mamas no desarrolladas, incersión baja del cabello y uñas hiperconvexas.



- La cromatina sexual en el Sx de Turner siempre es negativa, a diferencia de lo que sucede en los Mosaicos, que puede ser negativa o positiva ó ambas a la vez.

- El motivo de consulta para el Sx de Turner en niños fué el edema de pies y manos y retraso del crecimiento.

- Los signos más frecuentemente encontrados en el Sx de Turner en niños fué edema de pies y manos, micrognatia, boca de pez e implantación baja del cabello.

## RECOMENDACIONES

- Poner especial cuidado al momento de atender un parto, porque es posible sospechar la existencia del Sx de Turner al nacer.

- En todo paciente femenino que consulte por Amenorrea primaria, infantilismo sexual y estatuta baja habrá de sospecharse la existencia de este Sx.

- Como ayuda de laboratorio se puede pedir: Gonadotropinas, 17 Cetosteroides y estrógenos todos en orina; además una vez hecho el Dx de Sx de Turner, pedir Rx de tórax, cráneo, huesos largos, manos y pielograma IV, pues en este Sx se describe patología a éstos niveles.

- Orientación adecuada a los pacientes para evaluar en forma conjunta (MD y paciente) los problemas que este Sx le puede ocasionar.

- Aprovechar al máximo el departamento de Citología de ambos Hospitales para realizar exámenes a este tipo de pacientes.



- El Dx de Sx de Turner deberá de efectuarse por Clínica y dejar el laboratorio únicamente para comprobarlo.

- En la mayoría de los casos de Sx de Turner es recomendable efectuar Ovariectomías, pues hay elevada incidencia de formaciones tumorales en éstos (Disgerminoma).

- Se puede utilizar dos procedimientos quirúrgicos para reforzar el Dx clínico: Culdoscopía y Laparotomías.

## BIBLIOGRAFIA


1) Cromosomas

"Introducción a la Citogenética Clínica",

1ra. Edición en español 1975.

Editorial Alhambra, Madrid España; Pp 210-256.

2) "Clínicas Obstétricas y Ginecológicas de N.A."

Editorial Interamericana S.A. Septiembre 1968.

1ra. Edición, México; Pp 38-40.

3) Birth Defects

Original articles series

Guide to Human Chromosomes defects.

Septiembre 1968; Vol. IV, June 6, 68.

Published by "The National Foundations- March of Dimes.

4) Turner s Syndrome and Aortic coartation, report of a case; Ruíz Alvarez F. Ginecology and obstetrical. México, January 77, Revista # 283; Pp 51-58





5) Citigenetic and clinical findings in 48 patients with congenitally defective or absent ovaries.

Vol. No. 44 No. 2 Pp 135-155.

The Williams Wlikins Co. USA 1965.

6) Transición Genética: Teoría Cromosómica de la herencia.

Claude A. Ville; Biología Pp 474-503; 5ta. Edición.

Editorial Interamericana 1965.

7) Medicina Interna de Harrison.

Tomo I, 4ta. Edición en español 1973; Pp 9-28.

8) Tratado de Ginecología

Novack, Jones, Jones; traducción de 9a. edición en Inglés 1977; Pp 148-173.

Nueva ditorial interamericana, México.

6) Structure and function in man

Third edition; Stanley W. Jacob and Clarice Asworth Francone.

W. B. Saunder company, Philadelfia 1975 USA.

7) Tésis de la Dra. Zoila Elena Barrera Solórzano de Aguilar. Coartación Aorta y Sx de Turner. Febrero 1979, USAC.

******

****

*



Br. _____

Br. Edwin Leonel Morales Flores.

_____
Asesor.

Julio Cabrera Valverde.

Dr. _____
Revisor.

Dra. Nancy Pezarossi de Ca

_____
Director de Fase III

Dr. Héctor Nuila.

Dr. _____
Secretario

Dr. Raul Castillo R.

Bo.

Dr. _____
Decano.

Dr. Rolando Castillo Montalvo.