UNIVERSIDAD DE SAN CARLOS DE GUATEMALA

FACULTAD DE CIENCIAS MEDICAS

"MIXOMAS DE LA AURICULA IZQUIERDA"

Reporte de cuatro casos diagnosticados por ecocardiografía en Guatemala.

Por

MANUEL IGNACIO SALMERON MONTEALEGRE

Guatemala, Julio de 1980.-

I N T R O D U C C I O N

Los tumores cardíacos primarios, ambos benignos y malignos son raros. De los tumores intracavitarios del corazón, los mixomas son los más frecuentes.

Estos tumores a menudo ofrecen un problema diagnóstico para el médico debido a sus múltiples presentaciones clínicas.

En Guatemala, así como en muchas otras latitudes, la introducción y aplicación cada vez mayor de la ecocardiografía ha aumentado la habilidad del médico para diagnosticar los mixomas cardíacos.

En este trabajo de tesis pretendemos hacer una sinopsis de los casos de mixomas cardíacos diagnosticados por ecocardiografía en el Hospital General San Juan de Dios y el Hospital Roosevelt, y asimismo revisar lo más relevante de la literatura mundial sobre el tema. También deseamos destacar la importancia y el trabajo de los pioneros de la ecocardiografía en Guatemala, sin la ayuda de quienes no hubiera sido posible la elaboración de la presente tesis.

Manuel Salmerón Montealegre.

ANTECEDENTES.

La ecocardiografía es un método diagnóstico nuevo en Guatemala siendo a fines del año 1975 que en el Hospital Roosevelt se introdujo como auxiliar en el diagnóstico de enfermedades cardíacas; de igual manera, en el Hospital General San Juan de Dios desde el mes de Marzo de 1979 se cuenta con este valioso recurso.

Hasta el momento en Guatemala no existe ningún estudio de tesis sobre el tema; sin embargo en la literatura mundial existen múltiples reportes sobre el valor de la ecocardiografía como técnica diagnóstica no invasiva de tumores cardíacos, los cuales citaremos a continuación: La ecocardiografía nació en 1954 cuando Edler y Hertz (1) introdujeron el ultrasonido reflejado (eco) como método para estudiar los movimientos cardíacos. Posteriormente, en 1957, Edler (2) y Gustafson documentaron la impresión de su valor en el estudio de la enfermedad mitral, y también cobró auge su uso para demostrar la efusión pericárdica (3).

A partir de entonces han sido muchos los científicos que han empleado la ecocardiografía para el diagnóstico de enfermedades cardíacas, en ellas,los mixomas. Podemos mencionar a Spencer (8) y colaboradores quienes en 1971 hicieron un llamado para el uso de este método diagnóstico para excluír tumores auriculares en pacientes con disnea inexplicable,émbolos periféricos, soplos atípicos o síncope.

Srivastava (10), en 1973 describió un tumor de la aurícula izquierda diagnosticado ecocardiográficamente. Eslami (15) y colaboradores esclarecieron el origen de soplos cardíacos atípicos en un paciente adulto, encontrando un mixoma auricular izquierdo utilizando para ello la ecocardiografía. En 1976, Petsas (18), como variante a la técnica usual recomienda colocar el transductor en la horquilla esternal para el diagnóstico de mixomas de la aurícula izquierda. Meyer y colaboradores (20),en 1977 cita un caso de mixoma de la aurícula derecha con cortocircuito de derecha a izquierda y prolapso de la válvula mitral, impresión comprobada ecocardiográficamente.

Chandraratna (21), en 1977 reporta un caso cuyo diagnóstico presuntivo fue estenosis pulmonar comprobándose ecocardiográficamente un mixoma ventricular derecho, teniendo como dato interesante que a este paciente hacía varios años se le había extirpado quirúrgicamente un mixoma axilar.

Más recientemente, Navin y colaboradores(24) describieron los hallazgos ecocardiográficos de un tumor ventricular derecho prolapsado a la arteria pulmonar.

Abdulla y colaboradores (25), en 1977,mencionan la precisión y el método ecocardiográfico para medir tumores cardíacos.

Ports y colaboradores (26), describieron el valor de la ecocardiografía en el descubrimiento de tumores ventriculares derechos, encontrando en esta

serie tres mixomas y un melanoma metastásico.

Meller y colaboradores (28), hacen una revisión de literatura mundial sobre mixomas ventriculares hallando quince casos reportados a la fecha de publicación del estudio (Noviembre 1977), y además resaltan los puntos claves del diagnóstico ecocardiográfico de los mixomas ventriculares izquierdos.

Prat (32), cita tres casos de mixomas cardíacos en su haber en los cuales las impresiones clínicas fueron: estenosis mitral, cirrosis hepática y en uno de ellos, mixoma de la aurícula derecha, comprobándose después por medios ecocardiográficos el diagnóstico.

El Dr. Alvarez del Puerto y colaboradores(33), describen los hallazgos ecocardiográficos típicos de los mixomas de la aurícula izquierda.

Giuliani y colaboradores (34), describen un caso de mixoma auricular izquierdo, en el cual los trazos ecocardiográficos fueron sutiles y hubo necesidad de confirmar el diagnóstico por fonocardiograma y apexcardiograma.

Dashkoff y colaboradores (35), reportan un interesante caso de mixomas biauriculares, que fueron diagnosticados preoperatoriamente por ecocardiografía y angiografía. Yoshikawa y colaboradores(36) describen la utilidad de la ecocardiografía en el diagnóstico de un gran tumor auricular izquierdo acompañado de un tumor extracardíaco adyacente comprimiendo dicha aurícula.

El Dr. Lewis (39), reporta dos casos de mixomas cardíacos en los cuales sus diagnósticos clínicos eran: enfermedad valvular mitral mixta y disnea paroxística nocturna, siendo el diagnóstico esencialmente ecocardiográfico.

Berning (37), describe la dificultad del clínico para diagnósticar mixomas, ya que en su serie de seis casos el diagnóstico fue eminentemente ecocardiográfico.

J U S T I F I C A C I O N

La ecocardiografía en Guatemala es un método diagnóstico joven e innovador, ya que ha venido a revolucionar los criterios y métodos de gabinete de antaño, de tal suerte que se ha hecho necesario revisar y analizar los adelantos y defectos en su aplicación, de tal manera que al estudiar la casuística nacional de los mixomas, correlacionando la pericia clínica versus los hallazgos ecocardiográficos estaremos sentando bases sólidas para una autoevaluación, y lo que es mejor, abriendo la brecha para futuros estudios. Viene este trabajo a ser, pues, heraldo crítico de los pioneros de la ecocardiografía en Guatemala.

O B J E T I V O S .

I) Realzar el valor de la ecocardiografía como método diagnóstico para detectar mixomas cardíacos.

II) Hacer una revisión bibliográfica extensa que dé base a los planteamientos de la presente tesis.

III) Hacer una revisión de la casuística nacional de mixomas cardíacos diagnosticados ecocardiográficamente.

IV) Hacer una correlación clínico ecocardiográfica de los casos estudiados.

V) Dar las conclusiones y recomendaciones pertinentes.

VI) Aportar un trabajo de base para futuros estudios sobre mixomas cardíacos, sobre todo a nivel nacional.

izquierda. Se realizó además cateterismo cardíaco y cineangiografía.

III) La tercer paciente consultó al Hospital Roosevelt (Unidad de Cirugía Cardiovascular) donde el 16 de Noviembre de 1979 y utilizando un ecocardiógrafo Métrix ECT serie L011, con un transductor piezoeléctrico de 2.25 mHz y técnica ecocardiográfica standard, se hizo diagnóstico de mixoma de la aurícula izquierda.

IV) El cuarto paciente consultó inicialmente al Hospital Nacional de Escuintla; días más tarde fue visto en consulta en la Unidad de Cardiología del Hospital General San Juan de Dios en donde el 16 de enero de 1980 utilizando un aparato Picker 80 C, con transductor piezoeléctrico de 2.25 mHz y técnica ecocardiográfica standard, se hizo diagnóstico de mixoma de la aurícula izquierda. Tambien a este paciente se le practicó cateterismo cardíaco y cineangiograma derecho e izquierdo.

Los pacientes primero y cuarto fueron referidos a la unidad de Cirugía Cardiovascular de Guatemala, Hospital Roosevelt,para su tratamiento quirúrgico.

La primera paciente no pudo ser intervenida quirúrgicamente pues falleció pocas horas antes de ser llevada al quirófano. La segunda paciente fue intervenida quirúrgicamente el 15 de Junio de 1979, resecándosele el tumor. La paciente falleció días después.

El 4 de Diciembre de 1979 le fue extirpado un tumor mixomatoso en la aurícula izquierda al tercer paciente de la serie, convirtiéndose en la única sobreviviente del estudio.

El 19 de Febrero de 1980 fue intervenida quirúrgicamente el cuarto paciente de la serie resecándosele un mixoma en la aurícula izquierda.

En este trabajo se hará una sinopsis histórica de los casos a estudiar. Se revisarán las indicaciones de los ecocardiogramas haciendo una correlación clínico-ecocardiográfica. Se describirán los métodos diagnósticos efectuados tales como cateterismos cardíacos, cienangiogramas, etc. Se citarán casos similares en la literatura mundial y se recopilarán los datos anatomopatológicos pertinentes dándose las conclusiones y recomendaciones necesarias.

Existe reporte de otro caso de una paciente con sospecha de tumor mixomatoso en la aurícula izquierda, diagnósticado por ecocardiografía el 27 de Febrero de 1979 en la Unidad de Cirugía Cardiovascular de Guatemala, Hospital Roosevelt utilizando un aparato Métrix ECT serie L011 con transductor de 2.25 mHz y técnica ecocardiográfica usual; dicha paciente fue referida por su cardiólogo tratante desde Quezaltenango; lamentablemente la paciente rehusó otros estudios no pudiéndose así documentar el caso. Unicamente se menciona por su interés histórico.

M A T E R I A L .

1) Registros clínicos de los pacientes a estudiar (ver apéndice).

2) Electrocardiogramas, radiografías de tórax y demás laboratorios pertinentes.

3) Fotografías de los ecocardiogramas, tumores mixomatosos y cineangiogramas de los pacientes estudiados.

4) Informes de Anatomía Patológica de los tumores resecados.

MIXOMAS CARDIACOS.

DEFINICION:

Son tumores cardíacos benignos compuestos por estroma edematoso flojo, con escasas células de tejido conectivo, estrelladas o fusiformes, recubiertos por células endoteliales planas.

PATOLOGIA:

Macroscópicamente son tumores polipoides, mucoides, de color café, formándose a partir del endocardio.

Microscópicamente se compone de estroma edematoso, flojo, con escasas células de tejido conectivo en estrella o fusiformes. El tejido e s t a muy vascularizado y pueden aparecer fibras de colágeno con ocasionales focos de hemorragia antigua o reciente (6,11,16).

LOCALIZACION:

Meller y colaboradores (28) hicieron una amplia revisión y encontró que en el 75% de los casos los mixomas se localizan en la aurícula izquierda; un 20% en la aurícula derecha; y un 2.5%

en cada uno de los ventrículos. Peters y colaboradores (14), reportan quince mixomas auriculares izquierdos y dos derechos. Alvarez del Puerto y colaboradores (33), citan dos casos de mixomas de la aurícula izquierda. Giuliani y colaboradores (34) reportan un caso de mixoma en la aurícula izquierda. Lewis y colaboradores (39), citan dos casos de mixomas de la aurícula izquierda. Berning (37), reporta seis casos de mixomas auriculares izquierdos. Prat y colaboradores (32), citan dos casos de mixomas auriculares derechos y uno en la aurícula izquierda. Petsas y colaboradores (18), mencionan tres casos de mixomas ventriculares derechos. Asimismo encontramos datos de muchos otros investigadores quienes han encontrado que la localización de los mixomas cardíacos es principalmente a nivel de la aurícula izquierda (9,13,15,21,26,27,28,29,30,33 35,38).

FRECUENCIA:

Los mixomas cardíacos son los tumores intracavitarios más frecuentes, siendo su incidencia en la serie de Prat (32) y colaboradores del 0.0013 % de los egresos hospitalarios del Hospital Clínico de la Universidad de Chile durante el período de 1968-1978. Heath (4), en 1968 en una revisión de necropsias encontró que la incidencia de mixomas cardíacos fue del 0.025-0.030 %.

La presentación respecto al sexo varía y se dice que es más frecuente en mujeres (6,14,15,18,20 22,24,28,30,36).

Según Fine (42), la mayoría de pacientes tienen entre 30-60 años de edad.

SIGNOS CLINICOS:

La presentación clínica de los mixomas es muy variada, llegando a confundir incluso al clínico de más experiencia. Sin embargo, existen algunas características comunes a dichos tumores, agrupándose estas en tres grandes categorías:

A) Síntomas constitucionales,

B) Fenómenos embólicos, y

C) Síntomas de obstrucción al flujo sanguíneo.

La entidad clínica que más frecuentemente se confunde con los mixomas cardíacos es la estenosis mitral (18,19,20,33).

También pueden manifestarse semejando poliarteritis nodosa (22), doble lesión mitral (28), estenosis tricuspídea (33), estenosis aórtica (33), estenosis pulmonar (33), estenosis subaórtica hipertrófica idiopática (33), anomalía de Ebstein (33), pericarditis (19,33), endocartitis bacteriana (33,36), embolia cerebral (5,12,19,24,36), cirrosis hipática (19), disnea paroxística nocturna (18), fiebre reumática (36), mesenquimosis (36), embolismo de la arteria central de la retina (7,41). Existen algunas diferencias importantes entre la estenosis mitral y los mixomas cardíacos; estos últimos tienen

un curso clínico corto (menor de dos años), signos auscultatorios cambiantes asociados a ausencia de fiebre reumática (4).

El hallazgo auscultatorio clave en los casos de mixoma cardíaco es el llamado "plop tumoral",que consiste en un sonido de tono alto audible en el precordio, que usualmente sigue al segundo ruido aórtico por 0.10-0.13 segundos. En los pacientes con mixomas auriculares izquierdos este ruido es mejor escuchado a nivel del ápex. Se cree que este sonido es producido por la protrusión del tumor a través de la válvula mitral en la diástole temprana.El "plop" puede confundirse con el chasquido de apertura mitral, pero existen algunas diferencias, a saber, el "Plop" es de más baja frecuencia y sigue al segundo ruido aórtico por un intervalo más largo que el chasquido de apertura (30). Además pueden auscultarse frotes por la fricción que produce el tumor contra el endocardio, por lo que esta entidad puede confundirse con pericarditis constrictiva (30).

La distancia del segundo ruido aórtico, al "plop" tumoral es mayor que en el caso de un "chasquido" de apertura mitral (24,30).

LABORATORIOS:

Puede encontrarse la velocidad de eritrosedimentación elevada, leucocitosis, hipergammaglobulinemia (IgG, IgA, IgM),hipocomplementemia.Además pueden existir anticuerpos antimiocardio humano elevado (14,22,30).

ELECTROCARDIOGRAMA:

Es usual encontrar hipertrofia de la aurícula izquierda, bloqueo incompleto de la rama derecha del haz de His; y en otros casos se ha encontrado aumento de la amplitud de la onda P en las derivaciones II, III y aVF, acompañado de bajo voltaje y desviación del eje eléctrico a la derecha (19, 30).

HALLAZGOS RADIOGRAFICOS:

Estos usualmente dependen del cuadro clínico que domina al momento de examinar al paciente, por ejemplo: edema agudo del pulmón, o simplemente hipertrofia auricular izquierda aislada (18,19,20,30, 33).

CATETERIZACION CARDIACA:

Los hallazgos hemodinámicos en el caso de los mixomas cardíacos dependen de la localización anatómica: si el tumor se localiza en la aurícula izquierda, por ejemplo, son: presión auricular aumentada con una meseta en la curva de aumento de la presión sistólica debido al regreso de la masa tumoral durante la sístole temprana hacia la aurícula (30).

ANGIOGRAFIA:

Los hallazgos varían dependiendo de l a localización de la masa tumoral por ejemplo: si el tumor se localiza en la aurícula izquierda y se inyecta medio de contraste se hace un defecto de llenado en la aurícula durante la sístole y en el ventrículo izquierdo durante la diástole (30).

ECOCARDIOGRAFIA:

La ecocardiografía es una técnica no invasiva que se basa en el uso de ultrasonido por medio de la emisión de ondas y la recepción de las mismas, las diferentes imágenes normales y anormales dentro de las cámaras cardíacas. Ecocardiográficamente un mixoma de la aurícula izquierda semeja los hallazgos de la estenosis mitral estando la pendiente E/F reducida en ambas entidades. En el caso del mixoma la reducción del cierre de la válvula mitral se debe a la naturaleza obstructiva del tumor. Hay varias diferencias marcadas entre las dos condiciones mencionadas anteriormente: en el mixoma de la aurícula izquierda los ecos densos debajo de la valva mitral anterior aparecen después de un período corto del inicio de la diástole,mientras que en la estenosis mitral aparecen desde el inicio de la diástole; en el mixoma la valva mitral posterior se mueve en dirección opuesta a la valva mitral anterior, mientras en la estenosis mitral esta se mueve hacia adelante en dirección de la valva anterior.En la aurícula izquierda durante la sístole pueden lo-

calizarse los ecos tumorales (14,15,19,20,23,24,28, 30,33,36).

En el diagnóstico diferencial ecocardiográfico de los mixomas cardíacos tenemos: estenosis mitral, trombos intrauriculares, vegetaciones valvulares, tumores de otra índole; y dependiendo de su localización: estenosis tricuspídea, aneurisma del seno de Valsalva, etc. (33).

A su vez los mixomas ventriculares izquierdos se reconocen ecocardiográficamente por múltiples ecos anormales en el trayecto de salida de dicho ventrículo entre la valva mitral anterior y el septum interventricular, durante la diástole. Los ecos anormales se observan durante la sístole entre las valvas aórticas (26,28).

TRATAMIENTO:

El tratamiento de los mixomas cardíacos es eminentemente quirúrgico. Hay reportes de recidivas (30).

CASOS CLINICOS.

Caso No. 1

(Reg. No. 56,619, Hospital Militar de Guatemala):

Paciente de sexo femenino, de 23 años de edad, ladina, originaria y residente de esta ciudad capital quien con historia de cinco meses de dolor y opresión en hemitórax izquierdo, disnea a pequeños esfuerzos y poliartralgias migratorias en los cuatro miembros consultó al Hospital de la Fuerza Aérea el 4/5/79. Fue tratada por "insuficiencia cardíaca congestiva secundaria a fiebre reumática".

El estado clínico de la paciente se fue deteriorando por lo que se trasladó al Hospital Militar de Guatemala el 24/5/79 en donde se hospitalizó para reestudio, diagnóstico y tratamiento. Un día más tarde la paciente se tornó disneica y con signos de choque. Se pensó inicialmente en pericarditis con derrame y taponamiento cardíaco. La paciente se hallaba en estado de congestión pulmonar e hipoperfusión sin hallazgos auscultatorios definidos o claros de lesión valvular. La radiografía de tórax mostraba "...aumento marcado del área cardíaca a expensas de todas las cavidades con severo aumento de la circulación pulmonar, cuadro compatible con enfermedad mitral..." El electrocardiograma desde su ingreso mostró "...taquicardia sinusal, así como b a j o voltaje y trastornos difusos de la repolarización

ventricular..." Ese mismo día el Dr. Francisco J. Arroyave efectuó pericardiocentesis con técnica de Marfán extrayendo 70 cc de "líquido hemorrágico cetrino" (que se reportó xantocrómico, con contenido proteínico de 78 mg%, glucosa de 100 mg%, cloruros 322 meq/1 y cuyo cultivo bacteriano fue informado posteriormente negativo, ignorándose el conteo celular). La paciente mejoró ligeramente. Las pruebas de proteína "C" reactiva, las antiestreptolisinas y látex globulina estaban dentro de límites normales. La velocidad de eritrosedimentación estaba elevada en 43 mm/hora. El 28/5/79 por sospecha de aumento del líquido pericárdico (desarrolló frote pericárdico suave), así como presencia de soplo sistólico de eyección aórtico grado I/VI y hallazgos auscultatorios atípicos (mitrales?) y sospecha clínica de endocarditis bacteriana, el Dr. José Alberto Solares M. en la Unidad de Cardiología del Hospital General San Juan de Dios practicó un ecocardiograma y utilizando la técnica usual con aparato Picker 80 C y transductor piezoeléctrico de 2.25 mHz reportó los siguientes hallazgos: "...1) Ventrículos derecho e izquierdo, aurícula izquierda dilatados, 2) Moción ventricular en sístole/diástole disminuída, 3) Válvula mitral con pendiente E/F aplanada y moción de valva posterior hacia adelante lo que sugiere estenosis mitral orgánica o por disminución del flujo en diástole a través de dicha estructura (hay duda si existe prolapso posterior en sístole).Dicha imágen mitral se encuentra ocupada por múltiples ecos en diástole que pueden corresponder a lesión que ocupa espacio, v.gr. mixoma, vegetaciones por endocarditis o calcificación valvular. No se descarta mixoma por no haberse visto ecos tumorales en la aurícula izquierda, 4) La válvula aórtica tiene la

apertura disminuída en sístole pero parece normal, 5) La válvula tricúspide es normal. No se visualizó la válvula pulmonar, 6) Parece existir más o menos 200 cc de efusión pericárdica..." Este examen se suspendió por falta de colaboración de la paciente. No se tomaron medidas del ecocardiograma por problemas de índole técnica. Se refirió a la paciente a la Unidad de Cirugía Cardiovascular de Guatemala, Hospital Roosevelt con diagnóstico presuntivo de mixoma dela aurícula izquierda, donde el 29/5/79 el Dr. Ismael Guzmán practicó un nuevo ecocardiograma utilizando la técnica standard y un aparato Metrix ECT serie L011 con transductor piezoeléctrico de 2.25 mHz, documentado el ecocardiograma con una cámara Polaroid CA-9. Se confirmó así el diagnóstico de mixoma de la aurícula izquierda. Del ecocardiograma se tomaron las siguientes medidas: Espesor del tabique interventricular: sístole 0.8 cms, diástole 1.0 cms; ventrículo izquierdo: sístole 3.5 cms,diástole 4.0 cms; movimiento normal; volúmen sistólico:42.87 cc, diastólico: 91.12 cc, fracción de expulsión: 0.52; válvula mitral: pendiente E/F: 75 mm/seg,amplitud: 2 cms, sin calcificaciones; válvula aórtica: dimensión: 3 cms, apertura normal; aurícula izquierda: tamaño: 3 cms, pared posterior normal.

El cardiólogo tratante en el Hospital Militar de Guatemala tomó nuevas medidas encontrando además "...aurícula izquierda dilatada con 3.5-3.8 cms de diámetro, lo que sugería estenosis mitral funcional causada por el tumor con aumento de presión retrógrada a las venas pulmonares y a los capilares pulmonares, lo que explicaba el cuadro radiológico, compatible con presión pulmonar aumentada y cuadro congestivo secundario que mimetizaba proceso cons-

trictivo con pobre fracción de eyección..." Pocas horas antes de ser llevada al quirófano la paciente falleció en choque cardiogénico el 31/5/79.

Caso No. 2

(Reg. No. 569,604, Hospital Roosevelt):

Paciente de 21 años de edad, ladina, originaria y residente de esta ciudad capital, quien consultó al Hospital Roosevelt por tos productiva,fiebre y edema de miembros inferiores de 4 días de evolución. Al examen físico de admisión se encontró a una paciente febril, con una frecuencia respiratoria aumentada, normotensa, con hipoventilación basal derecha y matidez acompañada de estertores inspiratorios, tenía ritmo de galope ventricular y soplo sistólico grado II/VI audible en el foco mitral hepatomegalia dolorosa de 5 cms debajo del reborde costal derecho (congestiva) y edema de miembros inferiores. El problema se enfocó como Insuficiencia mitral y neumonía basal derecha. La radiografía de tórax reveló "...crecimiento de las cuatro cámaras cardíacas y aumento de tamaño de la arteria pulmonar..." siendo la impresión radiológica de una doble lesión mitral. El electrocardiograma mostró hipertrofia de la aurícula izquierda y del ventrículo derecho. Un segundo electrocardiograma mostró crecimiento biauricular y taquicardia sinusal. La Hb: 10.6 gramos reveló anemia; la velocidad de eritrosedimentación se encontraba elevada en 55 mm/hora;- la Proteína C reactiva fue: positiva; se ignora los títulos de antiestreptolisinas. El 11 de junio de 1979, El Dr. Ismael Guzmán, en la Unidad de

Cirugía Cardiovascular de Guatemala, Hospital Roosevelt efectuó un ecocardiograma con un aparato Metrix ECT serie L011, utilizando la técnica standard y transductor piezoeléctrico de 2.25 mHz reportando hallazgos compatibles con mixoma de la aurícula izquierda, por lo que le efectuó cateterismo cardíaco derecho encontrando presiones: en la aurícula derecha: 5/0 mm de Hg; Ventrículo derecho: 65/0 mm de Hg; Arteria pulmonar: 55/40-42 mm de Hg.Tambien le practicó cineangiograma con catéter "ojo de pájaro" F7 colocado en el ventrículo derecho y con el paciente en posición oblicua derecha anterior e inyección de Angio-Conray 60 el cual reveló:"... arteria pulmonar dilatada grandemente. En levofase se encontró la aurícula izquierda dilatada con un ventrículo izquierdo aumentado de tamaño. Observó:área opaca que entra al ventrículo izquierdo en diástole a través de la válvula mitral y que en sístole regresa a la aurícula izquierda..." El Dr.Guzmán concluyó que se trataba de: "...Hipertensión arterial pulmonar importante secundaria a mixoma en la aurícula izquierda..."

El 15 de Junio de 1979, el Dr. Raúl Cruz Molina y su grupo resecaron un tumor de 8 cms de diámetro, ovalado, que estaba adherido al septum interauricular inferior y parte de la válvula mitral. Se efectuó sustitución de la válvula mitral por una prótesis de Bjork Shiley No. 27. Anatomía Patológica confirmó la naturaleza mixomatosa del tumor. La paciente falleció días después a consecuencia de embolia pulmonar.

Caso No. 3

(Reg. No. 736,583, Hospital Roosevelt).

Paciente de sexo femenino, de 33 años de edad ladina, originaria y residente de Asunción Mita,Jutiapa, quien consultó al Hospital Roosevelt por disnea de medianos esfuerzos de 6 meses de evolución, sensación de opresión precordial, disnea paroxística nocturna, dolor en el cuello y antecedentes de amigdalitis y repetición.

En el examen físico a su ingreso llamaba la atención que la paciente se encontraba taquicárdica, normotensa y afebril. Se auscultó un primer ruido brillante y desdoblamiento del segundo ruido;además un soplo sistólico grado II/VI audible en los cuatro focos y galope ventricular. Con los datos clínicos anteriores se pensó en enfermedad mitral de tipo insuficiencia. La radiografía de tórax reveló "...crecimiento biventricular moderado, grandes vasos y pleura de aspecto normal..." La titulación de antiestreptolisinas fue normal; la Hemoglobina fue de 10 g, la velocidad de eritrosedimentación se encontraba elevada en 64 mm/hora,la proteína C rectiva fue negativa. El electrocardiograma reveló hipertrofia de la aurícula izquierda.El 16 de Noviembre de 1979 el Dr. Ismael Guzmán,en la Unidad de Cirugía Cardiovascular de Guatemala,Hospital Roosevelt practicó un ecocardiograma con aparato Metrix ECT serie L011 con transductor piezoeléctrico de 2.25 mHz y reportó: "...ecos anormales en la aurícula izquierda en sístole y en el ventrículo izquierdo en diástole..." diagnosticando mixoma de la

aurícula izquierda. El 4 de Diciembre, el Dr. Raúl Cruz Molina y su grupo, en la Unidad de Cirugía Cardiovascular de Guatemala, en el mismo hospital, resecaron un tumor en la aurícula izquierda de 4 cms de diámetro. La descripción macroscópica del tumor fue de mixoma. La paciente presentó dislalia y parálisis facial siete días más tarde, secuelas con las que egresó cinco días después. El 16 de Enero fue vista en la Consulta Externa del mismo departamento, practicándosele un ecocardiograma el cual fue normal. Se le omitieron en esa ocasión los digitálicos y los diuréticos. El 4 de Marzo del presente año la paciente fue vista en la Unidad de Cardiología del Hospital Roosevelt y refería disnea de grandes esfuerzos, encontrándose al examen físico edema grado I en los miembros inferiores por lo que se reinició terapia con diuréticos. El 5 de Mayo de 1980 fue vista de nuevo en el mismo departamento encontrándole en buenas condiciones clínicas.

Caso No. 4

(Reg. No._____, Hospital Nacional de Escuintla, 12 de Febrero de 1980):

Paciente de 60 años de edad, originario y residente de Escuintla, ladino, quien refirió tos y disnea de un año y medio de evolución, ortopnea de doce días de evolución, así como dolor en el hipocondrio derecho, edema de miembros inferiores, anorexia y mareos. Fue tratado inicialmente como Cor Pulmonale y neumonía basal derecha. Se consultó a la Unidad de Cardiología del Hospital General Sn.Juan de Dios donde pensaron que se trataba de una insuficiencia cardíaca total probablemente secundaria a una cardiomiopatía chagásica crónica. El electrocardiograma mostró hipertrofia auricular izquierda, bloqueo completo de la rama derecha del haz de His e isquemia subepicárdica anteroseptal. El paciente presentaba hallazgos clínicos compatibles con insuficiencia mitral y tricuspídea. A instancias del Dr J. Francisco Arroyave, el 16 de Enero de 1980, el Dr José Alberto Solares M., efectuó un ecocardiograma con aparato Picker 80C, transductor piezoeléctrico, de 2.25 mHz y técnica standard reportando:"... válvula mitral ocupada por múltiples ecos densos en pila de monedas con movimiento sistodiastólico de aurícula a ventrículo y viceversa, lo que sugiere mixoma de la aurícula izquierda..." Por problemas de índole técnica no se tomaron medidas. El 29 de Enero de 1980 le efectuó un nuevo ecocardiograma utilizando el mismo aparato y la misma técnica arriba descritos y reportó: "...diámetro del ventrículo derecho: 3 cms, diámetro del ventrículo izquierdo 6-7 cms, diámetro de la aurícula izquierda: 4 cms, arteria aórta 2.3 cms, movimiento plano, diámetro de la válvula aórtica: 1.8 cms, válvula tricúspide de aspecto normal; no se midió la pendiente E/F por estar la válvula mitral ocupada por ecos densos anormales. Válvula mitral ocupada por múltiples ecos densos en pila de monedas con movimientos diastosistólicos de aurícula a ventrículo y viceversa. La valva posterior parece moverse anteriormente; el movimiento de la pared posterior del ventrículo izquierdo es plano con relación al septal. La valva anterior de la válvula mitral toca en diástole al septum; hay continuidad mitroaórtica..." Con diagnóstico de mixoma de la aurícula izquierda fue referido a la Unidad de Cirugía Cardiovascular de Guatemala,

técnica. La paciente rehusó cualquier otro tipo de estudio y nunca se volvió a saber de ella. Para mayores datos se refiere al lector al registro médico de la paciente en el Hospital de Quezaltenango (No. 833/71), y ecocardiograma No. 00601 (Hospital Roosevelt). Por las razones arriba descritas únicamente se hace el reporte del caso, no incluyéndose en el estudio.

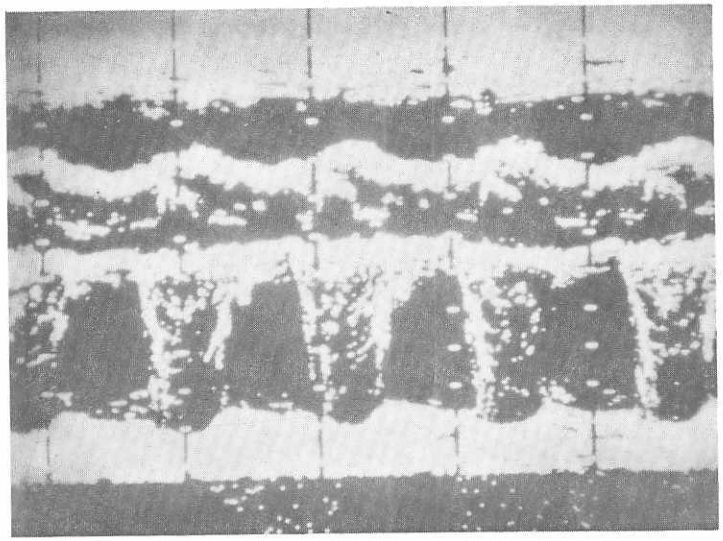

FOTO No. 1: Ecocardiograma de la paciente No. 1. Existen ecos densos en pilas de monedas debajo de la valva anterior mitral en diástole. (Descripción en el texto).

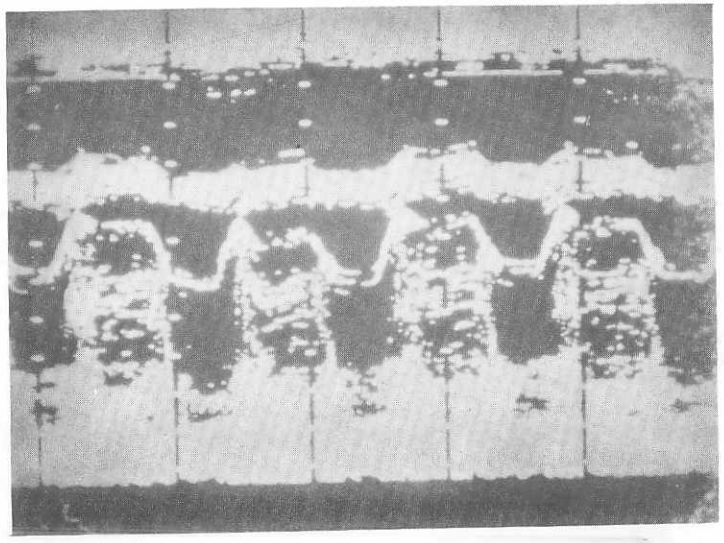

FOTO No. 2: Ecocardiograma de la paciente No. 1. Los ecos densos en pilas de moneda se localizan en la aurícula izquierda en sístole. Nótese las válvulas aórticas abiertas. (Descripción en el texto).

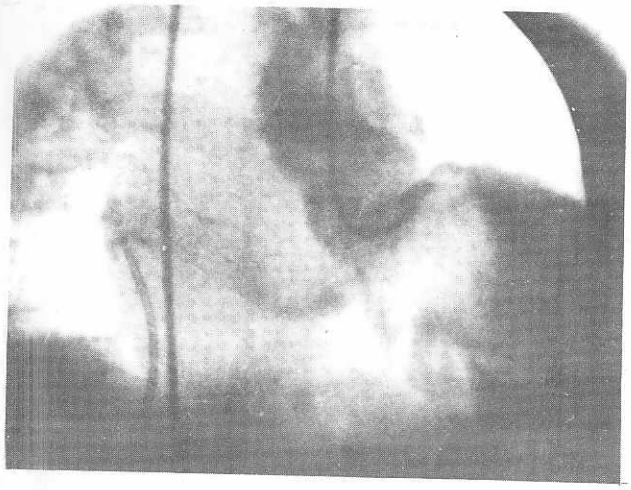

FOTO No. 3: Cineangiograma izquierdo del paciente No. 4. Hay defecto de llenado del ventrículo izquierdo compatible con mixoma. (Descripción en el texto).

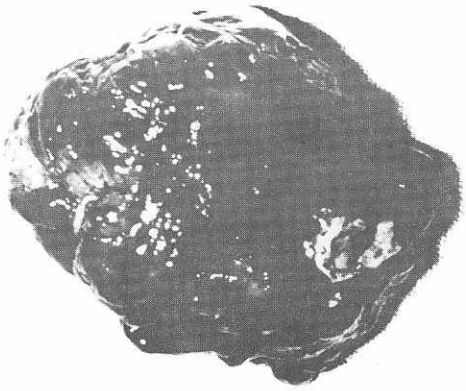

FOTO No. 4: Fotografía del mixoma de la paciente No. 1. (Descripción en el texto).

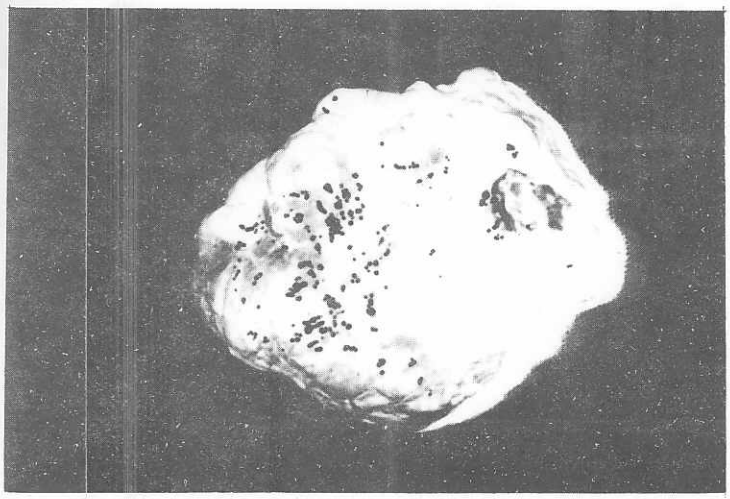

FOTO No. 5: Fotografía del tumor mixomatoso del paciente No. 4.

El tumor pesó 360 gramos y midió 10 x

x 7.8 cms. Es uno de los mayores reportados en la literatura mundial.

CUADRO No. 1

CUADRO SINOPTICO DE RELACION DE EDAD, SEXO, SINTOMAS Y SIGNOS.

EDAD	SEXO	SINTOMAS	SIGNOS
23 Caso No. 1	F	Poliartralgias migratorias en los cuatro miembros, dolor en hemitórax izquierdo, sensación de opresión precordial.	Hipotensión, taquicardia, palidez, soplo sistólico I/VI en foco aórtico, frote pericárdico suave, hepatomegalia congestiva, signos de edema agudo del pulmón.
21 Caso No. 2	F	Tos productiva, fiebre, edema de miembros inferiores, "embotamiento".	Soplo sistólico II/VI audible en el foco mitral, ritmo de galope ventricular, hipoventilación basal der. con matidez y estertores inspiratorios basales ders. hepatomegalia congestiva, edema en miembros inferiores.
33 Caso No. 3	F	Disnea a medianos esfuerzos, disnea paroxística nocturna, dolor en el cuello, sensación de opresión precordial, amigdalitis a repetición.	Ritmo de galope ventricular, primer ruido brillante, desdoblamiento del segundo ruido, soplo holosistólico audible en los 4 focos.

CONTINUACION CUADRO No. 1

EDAD	SEXO	SINTOMAS	SIGNOS
60	M	Tos y disnea de un año y medio de evolución, ortopnea de doce días de evolución, dolor en el hipocondrio derecho, edema de miembros inferiores.	Ingurgitación yugular, hepatomegalia, soplo sistólico grado II/VI audible en foco mitral y tricuspídeo, edema en miembros inferiores.

Caso No. 3

CUADRO No. 2
CORRELACION CLINICO-ECOCARDIOGRAFICA

Caso No.	DIAGNOSTICO CLINICO	DIAGNOSTICO ECOCARDIOGRAFICO
1	Insuficiencia cardíaca congestiva, fiebre reumática, pericarditis con derrame y taponamiento cardíaco, endocarditis bacteriana.	Mixoma de la aurícula izquierda.
2	Neumonía basal derecha, insuficiencia mitral, soplo funcional, anemia.	Mixoma de la aurícula izquierda.
3	Insuficiencia mitral, miocarditis, hipertiroidismo.	Mixoma de la aurícula izquierda.
4	Insuficiencia cardíaca total secundaria a cardiomiopatía chagásica, insuficiencia mitral y tricuspídea.	Mixoma de la aurícula izquierda.

CUADRO No. 3

INDICACIONES DE ECOCARDIOGRAMA.

Caso No.	INDICACION
1	Sospecha de pericarditis con derrame y taponamiento cardíaco.
2	Sospecha de Insuficiencia mitral.
3	Sospecha de Insuficiencia mitral.
4	Sospecha de Insuficiencia mitral y tricuspídea.

D I S C U S I O N.

Los mixomas de la aurícula izquierda, ubicación que representa el 75% de los casos, se confunden clásicamente con una valvulopatía mitral, generalmente estenótica, siendo necesario utilizar métodos instrumentales no invasivos, como la ecocardiografía, e invasivos como cateterismo cardíaco y cineangiografía para indicar el diagnóstico correcto, confirmándose por cirugía y análisis anatomopatológico de la pieza tumoral.

I) CLINICA:

Los mixomas pueden presentarse clínicamente con manifestaciones de tres grandes grupos: A)Síntomas constitucionales, B) Fenómenos embólicos, y C) Obstrucción al flujo sanguíneo. Menos frecuentemente puede presentarse semejando estenosis tricuspidea, anomalía de Ebstein, pericarditis constrictiva mesenquimosis, endocarditis bacteriana, etc.(14,33, 37), y se ha dicho que para la diferenciarlos de la estenosis mitral los mixomas tiene un curso clínico más corto, ausencia de antecedentes de fiebre reumática y signos auscultatorios cambiantes (37). El hallazgo auscultatorio clave de los mixomas cardíacos es el llamado "plop tumoral", que es un sonido de tono alto, audible en el precordio (especialmente en el ápex si el tumor se localiza en la aurícula izquierda), que sigue al segundo ruido aórtico por 0.12 segundos, lo que lo diferencia de el llama

do "chasquido de apertura mitral", el cual está más cercano.

En el primer caso de la serie no hubo signos auscultatorios claros ni definidos de lesión valvular, mimetizando su presentación más bien una pericarditis constictiva con derrame y taponamiento cardíaco, así como endocarditis bacteriana.Podemos mencionar aquí que un hemocultivo positivo no hubiera excluído un mixoma pues estos pueden infectarse(18, 26). Hecho muy interesante lo constituye que en los otros tres casos los hallazgos auscultatorios fueron compatibles con una lesión mitral del tipo insuficiencia, y únicamente en el caso referido de Quezaltenango los datos clínicos orientaron hacia estenosis mitral.

II) TECNICAS NO INVASIVAS:

El diagnóstico ecocardiográfico de los mixomas auriculares izquierdos se basa en varios criterios: ecos densos anormales debajo de la valva mitral anterior que aparecen poco después de iniciada la diástole así como localización de ecos densos en la auricula izquierda en sístole; la moción de la valva posterior mitral es opuesta a la valva mitral anterior y la pendiente E/F puede estar aplanada.

Desafortunadamente, en los casos estudiados no fue posible documentar todos los ecocardiogramas realizados por problemas de índole técnica, lo que dificultó en gran manera las mediciones.

En el primer caso la pendiente E/F mitral se

reportó inicialmente aplanada pero posteriormente fue calculada en 70 mm/ seg aproximadamente, los ecos tumorales típicos de mixoma se localizaron debajo de la valva anterior mitral en diástole después de un período corto libre de ecos al comienzo de esta etapa. A su vez, los ecos tumorales fueron vistos en la aurícula izquierda en sístole.La moción de la valva posterior fue estimada hacia adelante, confundiéndose entre los ecos tumorales. En el segundo caso hubo hallazgos compatibles con mixoma de la aurícula izquierda que consistieron en la presencia de los ecos tumorales anormales similares a los descritos en el caso anterior, pero no se consignaron las mediciones del ecocardiograma.De igual manera, en el tercer caso se demostraron ecos anormales en el ventrículo izquierdo en diástole y en la aurícula izquierda en sístole siendo el ecocardiograma compatible con mixoma auricular izquierdo. Se ignoran las mediciones realizadas. En el cuarto caso, los hallazgos ecocardiográficos que indicaron mixoma de la aurícula izquierda fueron los ecos densos en "pila de monedas" con movimiento diastosistólicos de aurícula a ventrículo y viceversa.Durante las mediciones realizadas no se determinó a satisfacción la pendiente E/F por la presencia anormal de ecos tumorales en la válvula mitral. Por último, en el caso referido de Quezaltenango, los ecos tumorales descritos como en los casos anteriores, dieron el diagnóstico correcto.

III) METODOS INVASIVOS:

Los hallazgos del cateterismo cardíaco efectuado a dos pacientes fueron: en el caso de la segunda paciente, hipertensión arterial pulmonar importante secundaria a mixoma en la aurícula izquierda. A su vez, en el cuarto paciente de la serie, tambien se reportó: hipertensión pulmonar secundaria a mixoma "gigante" en la aurícula izquierda.

La cineangiografía se utilizó como método diagnóstico en los casos arriba descritos, encontrando en ambos casos un defecto de llenado que entraba a la aurícula izquierda en sístole y descendía al ventrículo izquierdo en diástole. El cuarto caso además mostró insuficiencia tricuspídea moderada.

IV) CONFIRMACION DEL DIAGNOSTICO:

La primera paciente del estudio falleció horas antes de ser intervenido quirúrgicamente y no se le efectuó autopsia clínica. Por lo anterior no se comprobó el diagnóstico preoperatorio de mixoma de la aurícula izquierda. En los casos segundo y cuarto se efectuó la resección quirúrgica de las masas tumorales y se confirmó su naturaleza mixomatosa. El tercer paciente del estudio fué intervenido quirúrgicamente y se resecó un tumor cuya descripción macroscópica fué la de un "mixoma", pero no se documentó su naturaleza por cortes de la pieza en Anatomía Patológica.

V) MORTALIDAD:

La primera paciente falleció horas antes de su intervención en choque cardiogénico. La segunda paciente del estudio falleció días despues de su intervención a consecuencia de embolia pulmonar (diagnóstico clínico). La tercera paciente es la única sobreviviente de la serie y egresó con secuelas de parálisis facial y dislalia. El cuarto paciente falleció mes y medio después de ser llevado al quirófano debido a septicemia a una cepa de Enterobacter. Se desconoce la suerte de la paciente referida de Quetzaltenango.

Debe aquí insistirse en que la eventual diseminación del tumor, agregado al riesgo de embolias periféricas ó pulmonares y la posibilidad de bloqueo de las cámaras cardíacas determinan la urgencia de intervenir a estos pacientes una vez hecho el diagnóstico (17). En la presente revisión el promedio de días entre el diagnóstico y la intervención quirúrgica fué de nueve.

VI) SEGUIMIENTO:

La única sobreviviente de la serie está en buenas condiciones clínicas y el ecocardiograma de control fué normal.

CONCLUSIONES.

I) Se descartan las dos hipótesis.

II) El diagnóstico ecocardiográfico de los mixomas cardíacos fue superior en un 100% al diagnóstico clínico de los mismos.

III) La ecocardiografía es un método diagnóstico muy útil para el estudio de los mixomas de la aurícula izquierda.

IV) El sexo femenino fue más afectado que el sexo masculino en relación de 3:1.

V) Todos los pacientes eran de raza ladina.

VI) La edad promedio de los pacientes fue de 34 años.

VII) El sitio de localización más frecuente de los mixomas del presente estudio fue el septum interauricular en la aurícula izquierda.

VIII) Los mixomas cardíacos son infrecuentemente diagnosticados en nuestro medio por falta de equipo de diagnóstico adecuado.

RECOMENDACIONES.

I) Se aconseja que a todo paciente con sospecha o diagnóstico de valvulopatía mitral se le efectúe un ecocardiograma para descartar la posibilidad de un mixoma cardíaco.

II) Se recomienda el estudio ecocardiográfico de aquellos pacientes que presenten disnea inexplicable, émbolos periféricos, soplos atípicos síncope, así como pacientes en quienes los datos sugieren problema mitral, hay ausencia de fiebre reumática y los síntomas son de corta evolución.

III) Se recomienda intervenir a los pacientes con diagnóstico de mixomas cardíacos lo más pronto posible para evitar el riesgo de diseminación del tumor, embolias periféricas o bloqueo mecánico de las cámaras cardíacas.

IV) Se aconseja el seguimiento ecocardiográfico sistemático en aquellos pacientes a quienes se les ha resecado un tumor cardíaco mixomatoso porque estos pueden recidivar.

BIBLIOGRAFIA.

1. EDLER I. and Hertz, CA, Kungl. Fysiogr.,Sallsk I Lund Forhandl. Vol. 24 No. 5, 1954.IN:American Journal of Cardiology, Vol. 36 No. 7,págs. 957-9.

2. EDLER I., and Gustafson, H. Ultrasonic cardiogram in mitral stenosis. Acta Médica Scandinavica, Vol. 159, pág. 85, 1957.

3. FEIGEMBAUM, H., et al. The use of ultrasound in the diagnosis of pericardial effusion. Annals of Internal Medicine, No. 65, pág.4 4 3 , 1966.

4. HEATH, D., M.D. Pathology of Cardiac Tumors. American Journal of Cardiology. Vol. 21, págs. 315, 1968.

5. MANDEL, M., et al. Ventricular myxoma associated with cerebral embolism. JAMA, Vol.214,pags 2154-6, 21 December- 1970.

6. BOYD, William, M.D. A textbook of Pathology. 8 th edition. Lea & Febiger, Philadelphia,USA. 1970.

7. SYBERS, H., et al. Coronary and retinal embolism from left atrial myxoma. Archives of Pathology, vol. 91, pags. 179-82, February, 1971.

8. SPENCER, William H. III, M.D., et al. Detection of a left atrial myxoma by echocardiograghy. Archives of Internal Medicine, vol. 128, No. 5, pags. 787-9. November, 1971.

9. SELZER, Arthur, M.D., et al. Protean clinical manifestations of primary tumors of the heart American Journal of Medicine, vol. 52,pags.9-18, January 1972.

10. SRIVASTAVA, T.N., M.D., The echocardiogram in left atrial myxoma. American Journal of Medicine, vol. No. 54, págs. 136-9,June,1973.

11. PASSMORE, J.R. & Robson, et al. A Companion to Medical Studies, vol. III, págs 16-72.---- Blackwell Scientific Publications,G.B.,1974.

12. THOMPSON, Joseph R., M.D., et al. Arterial embolus. Manifestation of an unsuspected myxoma. JAMA, May 13, 1974.Págs.864-5, vol. No.: 228, No. 7.

13. NECHES, William H., M. D., et al. Left atrial myxoma. Clinical presentation suggesting acute myocarditis. JAMA, vol. No. 229, No. 1 4 , pags. 1906-7, September 30, 1974.

14. PETERS, Michael N., M.D., et al. The clinical syndrome of atrial myxoma. JAMA, vol. No. 5, Págs. 695-701. November 1974.

15. ESLAMI, Bahram, M.D., et al. Ambiguous heart murmurs clarified by echocardiogram.JAMA,Vol. No.230,No.6,págs. 873-6,November 1974.

16. ROBBINS, Stanley R. Tratado de Patología.Editorial Interamericana, México D.F., 3ra.edición, 1975, pags. 674.

17. JOYNER, Claude R., M.D. Editorial. American Heart Journal, Vol. No. 90, No. 4, October, -- 1975, pags. 413-19.

18. PETSAS, Andreas A., et al. Echocardiographic - diagnosis of left atrial myxoma. Usefulness of suprasternal approach. British Heart Journal, vol. No. 38, No. 6, pags. 627-32,June 1976.

19. GUSTAFSON, Arne G., M.D., et al.Bylateral myxomas diagnosed by echocardiography. Acta Médica Scandinavica, vol. No. 201, pags. 391-4, 1977.

20. MEYER, Sheridan N., M.D., et al. Right atrial myxoma with right to left shunting and mitral valve prolapse. American Journal of Medicine, vol. No. 62, pags. 308-14.February,1977.

21. CHANDRARATNA,P.A.N., M.D., et al.Echocardiographic, angiocardiographic and surgical correlations in right ventricular myxoma simulating valvar pulmonic stenosis. Circulation,vol. No. 55, No. 4, pags. 619-22, April 1977.

22. LEONHARDT, E. Tore, M.D., et al. Bilateral atrial myxomas with multiple arterial aneurisms a syndrome mimmicking polyarteritis nodosa.American Journal of Medicine, vol. No. 62,No. 5, pags. 792-4, May. 1977.

23. FEIGEMBAUM, Harvey, M.D., Principles of echocardiography. American Journal of Medicine, - vol. No. 62, No. 5, pags. 805-12,May 1977.

24. NAVIN, Nanda C., M.D., et al. Echocardiographic features of right ventricular outflow tumor prolapsing into the pulmonary artery.American Journal of Cardiology, Vol. No. 40, No. 2, pags 272-6, August, 1977.

25. ABDULLA, M. Abdulla. M.D., et al. Echocardiographic diagnosis and determination of size.- JAMA. August 8, 1977. Pags. 510-1,Vol. No.238 No. 6.

26. PORTS, Thomas A., M.D., et al. Echocardiography of right ventricular tumors. Circulation, Vol. No. 56, No. 3, pags. 439-47, September 1977.

27. MORGAN, David L., M.,D., et al. Left Heart Myxomas. American Journal of Cardiology. Vol. No. 40, No. 4, pags. 611-4, October 1977.

28. MELLER, José M.D., et al. Left ventricular myxoma. Echocardiographic diagnosis and review of literature. American Journal of Medicine, Vol. No. 63, No. 5, pags. 816-23, November, 1977.

29. NISHIMURA, Robert, M.D., Atrial Myxoma with a patent foramen ovale. (letter). The Lancet, vol. No. 2, No. 8048, pags. 1137-8, November 1977.

30. Case records of the Massachussets General Hospital. Weekly clinico-pathological exercises. Case 14/1978. New England Journal of Medicine, vol. No. 298, No. 15, pags. 834-42.

31. KLEID, Jack J., M.D., F.A.C.C., et al.Echocardiography: Interpretation and diagnosis.Appleton, Century, Crofts, 1978. Pags. 20-67, 235-247.

32. PRAT, M. Hernán, Dr. Mixomas Cardíacos.Revista Médica de Chile, Vol. No. 106,No.4,pags.281-6, Abril, 1978.

33. ALVAREZ DEL PUERTO, Héctor, Dr., et al. Valor de la ecocardiografía en el diagnóstico de los mixomas de la aurícula izquierda.Archivos del Instituto de Cardiología de México, Vol. No. 48, No. 3, pags. 667-9, Mayo-Junio, 1978.

34. GIULIANI, Emilio R., M.D. et al.Unusual echocardiographic findings in a patient with left atrial myxoma. Mayo Clinic Proceedings No. 53, No. 7, pags. 469-72, July, 1978.

35. DASHKOFF, Neil, M.D. et al. Bilateral atrial myxomas. Echocardiographyc considerations.American Journal of Medicine, vol. No. 65,No. 2, pags. 361-6, August 1978.

36. YOSHIKAWA, Junichi, M.D., et al. Cross sectional echocardiographic diagnosis of a l a r g e left atrial tumor and extracardiac tumor compressing the left atrium. American Journal of Cardiology, vol. No. 42, No. 5, November 1978.

37. BERNING, Jens, et al. The diagnostic challenge of left atrial myxoma. Acta Médica Scandinavica, vol. No.206, No. 1-2, pags. 115 - 21, 1979.

38. TORNVALL, Gunnar and Olin Christian. Massive embolization of cardiac myxoma. Acta Médica Scandinavica, Vol. No. 206, pags. 123-6,1979.

39. LEWIS, Basil S. M. D., et al. Diagnostic value of cross sectional echocardiography i n left atrial myxoma. Israel Journal of Medical Sciences, vol. No. 15, No. 5, pags.426-30,May 1979.

40. SYMPOSIUM on Cardiovascular Disorders. T h e Practitioner, vol. No. 224, No. 134, pág.245, 1980.

41. CAMPBELL, J. K. et al. Early diagnosis of left atrial myxomas with central retinal artery oclussion. Annals of Ophtalmology, vol. No. 6, No. 11, pags. 1207-11.

42. FINE, G: Neoplasms of the Pericardium a n d Heart. IN: The clinical syndrome of atrial myxomas, Peters, Ob. Cit.

APENDICE.

Referencias del paciente No. 1.

1) Registro Clínico del Hospital Militar de Guatemala No. 56, 619.

2) Registro médico del Hospital Roosevelt No. 721,506.

3) Ecocardiograma No. 1, Hospital General San Juan de Dios.

4) Ecocardiograma No. 700, Hospital Roosevelt.

5) Electrocardiograma No. 56,619, Hospital Militar de Guatemala.

6) Radiografías de tórax No. 56,619, Hospital Militar de Guatemala.

Referencias del paciente No. 2.

1) Registro médico No. 569,604, Hospital Roosevelt.

2) Ecocardiograma No. 710, Hospital Roosevelt.

3) Cateterismo cardíaco No. 364,Hospital Roosevelt.

4) Electrocardiogramas No. 75,434 y No. 75,642, Hospital Roosevelt.

5) Cineangiograma No._____,Hospital Roosevelt.

6) Informe de Patología No. S- 1,302/79,Hospital Roosevelt.

Referencias del paciente No. 3

1) Registro médico No. 736,583, Hospital Roosevelt.

2) Ecocardiograma No. 875, Hospital Roosevelt.

3) Radiografía de tórax No. 23/79, Hospital Roosevelt.

4) Electrocardiograma No. 78,106,Hospital Roosevelt.

Referencias del paciente No. 4

1) Registro médico del Hospital Nacional de Escuintla No._____, del 12 de Febrero de 1979.
2) Registro médico No. 746,672,Hospital Roosevelt.
3) Ecocardiograma del Hospital General San Juan de Dios No._____.
4) Cateterismo cardíaco No.____,Hospital Roosevelt.*
5) Cineangiografía No. 52/80,Hospital Roosevelt.
6) Electrocardiograma No. 79,497, Hospital Roosevelt.
7) Electrocardiograma No. 3864, Hospital General
8) Informe de Patología No. S-80/374, Hospital Roosevelt.

* Algunos de los datos citados al momento de hacer la revisión de papeletas no se hallaron, por lo que se remite a los interesados a los propios registros médicos de los pacientes.

FE DE ERRATA:

El pié de la foto No. 2 corresponde al de la número 1 y viceversa.

Br. _____
Manuel Ignacio Salmerón Montealegre

_____
Asesor.
Alberto Solares Méndez

Dr. _____
Revisor.
Ismael Guzmán

_____
ector de Fase III
r Alfredo Nuila E.

Dr. _____
Secretario
Raúl A. Castillo R.

Dr. _____
Decano.
Rolando Castillo Montalvo.