UNIVERSIDAD DE SAN CARLOS DE GUATEMALA

FACULTAD DE CIENCIAS MEDICAS

"ESTENOSIS CONGENITA HIPERTROFICA DEL PILORO"

CARMEN VIOLETA SAMAYOA SOSA

GUATEMALA, AGOSTO 1981

INTRODUCCION

Se han descrito múltiples anomalías congénitas del estóma-
o en el humano, sólo unas cuantas son vistas con suficiente fre-
uencia. Son ellas: Estenosis Congénita Hipertrófica del Píloro,
uplicación Gástrica y Atresia Pilórica.

El presente trabajo de tesis, consiste en una revisión retros
ectiva de los casos de Estenosis Congénita Hipertrófica del Pílo
, tratados en la Sección de Cirugía Pediátrica del Hospital Ge
eral "San Juan de Dios", de Enero de 1975 a Diciembre de 1980,
on el objeto de conocer la frecuencia en que se presentó en es-
s últimos 6 años, así como los criterios diagnósticos y de trata-
ientos utilizados; de tal forma que con ello podamos mejorar
uestra preparación médica, para bien del paciente.

ANTECEDENTES

El conocimiento sobre Estenosis Congénita Hipertrófica del Píloro más antiguo data del año de 1627 con una descripción por Fabricius Hildarus. Luego Kellet en 1646, Blaie en 1717 y Weber en 1758 quienes la describen en forma más completa.

En 1778 el Dr. Hezekiah Beardsley da a conocer la entidad en América y describe los hallazgos post-morten encontrados en un niño que murió después de vómitos prolongados.

En 1888 Harald Hischprung tuvo una lúcida presentación en una época en que las correcciones quirúrgicas podían ser consideradas; su impacto fue tan grande que por un período de tiempo la literatura europea se refería a la Estenosis Congénita Hipertrófica del Píloro como "Enfermedad de Hischprung".

En 1907, Pierre Fredet sugirió que sólo el músculo pilórico debería ser seccionado, dejando así la mucosa intacta. Más tarde, en 1912 Ramstedt describió una técnica modificada.

En 1927 Pierre Fredet reportó 21 casos tratados en esta forma.

Mientras Ramstedt efectuaba una piloroplastía submucosa notó que sólo una incisión longitudinal quitaba la obstrucción; subsecuentemente él omitió todo intento de suturar el músculo hipertrofiado. A pesar que él publicó sólo un reporte de un solo paciente, el procedimiento de Ramstedt fue rápidamente adoptado en los Estados Unidos y gradualmente llegó a ser el procedimiento standard en todo el mundo.

En 1917 en el Hospital de Bebés de Nueva York fue reportado que la mortalidad en 67 pacientes era del 25%.

En 1946 el Dr. William E. Ladd comentó sobre 225 casos consecutivos operados sin ninguna muerte.

En Guatemala la primera intervención fue practicada en 1931 por el Dr. Rodolfo Espinoza, luego en 1941 la segunda por los Drs. Cofiño, Ogarrio y Vignolo.

Hubo publicaciones en 1958 con una serie de 10 casos (García, Diego E.), 1963 de 23 casos (Meneses Zayas, L.F.), 1962 de 8 casos (Lara Roche, G.), todos en el hospital Roosevelt.

Los trabajos publicados más recientemente son los siguientes:

En 1976 una serie de 37 casos del Hospital General "San Juan de Dios" (Duque Torres, C.N.)

1979 una serie de 8 casos del Hospital Nacional de Amatitlán (Pedroza Gallardo, V.H.)

1980 una serie de 222 casos tratados en el Hospital Roosevelt y

1981 presentación en el IX Congreso Nacional de Cirugía por el Dr. Rodolfo Durán sobre un análisis de 263 casos de Estenosis Congénita Hipertrófica del Píloro, tratados en la sección de Cirugía Pediátrica del Hospital Roosevelt en 23 años.

OBJETIVOS

1. Profundizar y actualizar los conocimientos sobre Estenosis Congénita Hipertrófica del Píloro.

2. Conocer la frecuencia de Estenosis Congénita Hipertrófica del Píloro en las Salas de Cirugía Infantil del Hospital General "San Juan de Dios".

3. Establecer la morbimortalidad de Estenosis Congénita Hipertrófica del Píloro.

4. Conocer los procedimientos diagnósticos utilizados.

5. Conocer las complicaciones post-operatorias y con que frecuencia se presentaron.

6. Levantar inquietud sobre el estudio académico en estudios o trabajos futuros relacionados con este tipo de patología.

7. Hacer una crítica sobre el seguimiento de nuestros casos a largo plazo con enfoque en su importancia para estudios posteriores.

CONSIDERACIONES GENERALES

1. REGION PILORICA:

a. EMBRIOLOGIA:

La primera manifestación del estómago es una dilatación fusiforme del intestino anterior en la 5ta. semana de vida intrauterina. En las semanas siguientes, se modifican mucho el aspecto y la situación, a causa de diferencias de la rapidez de crecimiento de diversas porciones de la pared, y de cambios en la posición de órganos adyacentes. La forma más sencilla de explicar los cambios de posición del estómago consiste en suponer que, durante su crecimiento, experimenta rotación, siguiendo dos ejes, uno longitudinal y el otro antero-posterior.

En el eje longitudinal, el estómago efectúa rotación de 90° en el sentido de las manecillas del reloj, de manera que el lado izquierdo se orienta hacia adelante y el lado derecho hacia atrás. En consecuencia, el nervio Vago izquierdo que inicialmente se distribuía en el lado izquierdo del estómago, inerva la pared anterior; de manera análoga, el nervio vago derecho se distribuye en la pared posterior.

Durante la rotación, la porción posterior original del estómago crece más rápidamente que la anterior, por lo cual se forman las curvaturas mayor y menor.

Dado que en esta etapa del desarrollo en el estómago está unido a las paredes corporales posterior y anterior por los mesogastrios dorsal y ventral, respectivamente, se considera que la ro

tación del eje longitudinal tira del mesogastrio dorsal hacia la izquierda y ayuda a formar la bolsa omental o epiploica, fondo de saco peritoneal situado detrás del estómago.

En esta etapa inicial, los extremos cefálico y caudal del estómago están situados en la línea media pero al continuar el crecimiento la porción caudal o pilórica se desplaza hacia la derecha y arriba, y la porción cefálica o cardíaca se desplaza a la izquierda y algo hacia abajo.

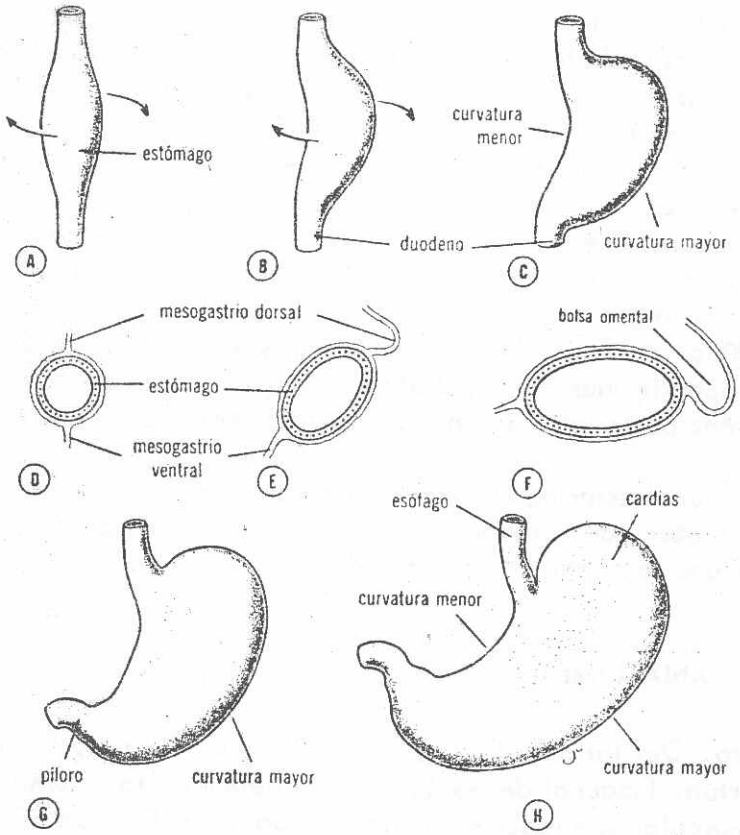

FIG. 13-16. *Representación esquemática de los cambios de posición del estómago.* A, B, *y* C *muestran la rotación del estómago siguiendo su eje longitudinal, vista por delante.* D, E *y* F *muestran, en corte transversal, el efecto de la rotación sobre las inserciones peritoneales.* G *y* H *muestran la rotación del estómago siguiendo su eje anteroposterior (vista por la cara anterior).*

El estómago en el embrión tiene las subdivisiones y la forma encontrada en el adulto. En el niño el estómago se encuentra con su eje longitudinal en el plano transverso del organismo.- Del 2do. al 3er. año de vida la forma de "asta de toro" es la - más frecuente. Del séptimo al noveno año, se observa el tipo en "Anzuelo", y de los 10 ó 12 años en adelante el estómago es similar al del adulto. El crecimiento del estómago es máximo entre el nacimiento y el tercer mes de vida. Más tarde, el aumento de la parte mucosa es lento e igual. Casi todos los datos numéricos de la literatura sobre la capacidad gástrica a diversas - edades, se basa en estudios post-mortem y por ello son falaces. - La capacidad se fija únicamente por los límites máximos de distinción, varía ampliamente según el tamño del niño, la cantidad de alimento ingerido y la cantidad de aire absorbido. La cifra de 30-90cc. al nacer, 90-150cc. al mes y 210-360cc. al año son muy aproximadas. A los 2 años, la capacidad es de 500cc. y en la niñez posterior, la capacidad media oscila entre 750 y 900cc.

En el estómago del niño menor de tres meses de edad, rara vez se observan verdaderas ondas peristálticas, y parece que el estómago se contrae como un todo.

b. ANATOMIA:

Píloro: Del latín Pylorus, y este del griego Pyloros, Portero. - Abertura duodenal del estómago./ Pliegue de la mucosa y tejido muscular que rodea el orificio pilórico./ Porción final del estómago que precede al duodeno.

El estómago es una porción dilatada del tubo digestivo, intermedia al esófago y al intestino delgado. Se consideran en él dos extremos: Uno superior, denominado también fondo o tuberosidad mayor, y otro inferior o parte pilórica que está dirigida -

oblícuamente a la derecha, arriba y algo hacia atrás; está dividida por un surco, surco pilórico, en dos partes: una izquierda,- el vestíbulo pilórico, continúa el cuerpo del estómago; otra derecha, el conducto pilórico, que se continúa con el duodeno, - por un orificio, el píloro. La situación del orificio pilórico está indicada por un surco denominado Duodeno-Pilórico.

El orificio pilórico está situado así en la línea media algo por encima del ombligo. Corresponde por detrás a la primera vértebra lumbar.

La arteria pilórica o gástrica derecha, segunda colateral importante de la arteria hepática se dirige adelante y a la izquierda, hacia el píloro, en donde se divide en dos ramas que se anastomosan a lo largo de la curvatura menor con las ramas terminales de la coronaria estomáquica.

La vena porta de Mayo, en el transcurso de su trayecto recibe la vena pilórica, la vena coronaria estomáquica, la vena - pancreático duodenal superior, ramas satélites de las arterias correspondientes.

El drenaje linfático está a cargo primordialmente del grupo preaortico (principalmente la masa de ganglios situados en el - tronco celíaco) y por los ganglios subpilóricos.

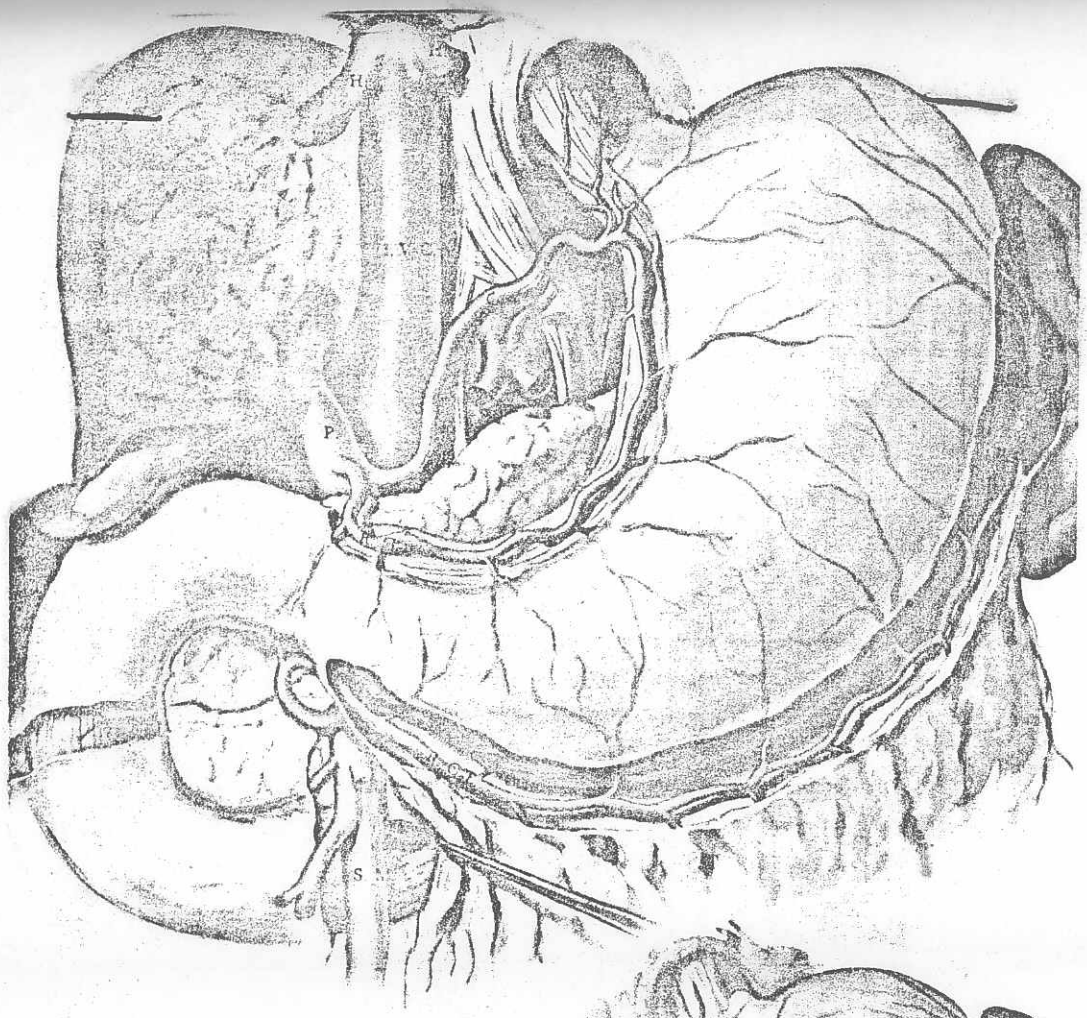

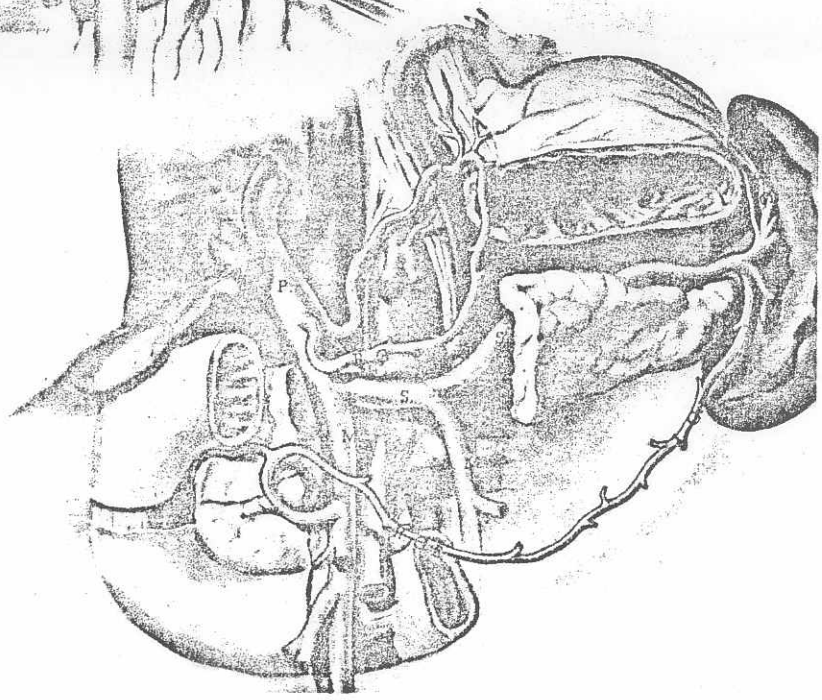

H.—Hepatic Vein
I.V.C.—Inferior Vena Cava
P.—Portal Vein
C.—Coronary Vein
R.G.—Right Gastric Vein
R.G-E.—Right Gastro-Epiploic Vein
L.G-E.—Left Gastro-Epiploic Vein
S.G.—Short Gastric Vein
S.M.—Superior Mesenteric Vein
S.—Splenic Vein

Mesenteric Vein

c. HISTOLOGIA:

Las fosas y surcos de la porción pilórica del estómago son más profundos que los correspondientes del cuerpo y del fondo. Además, las glándulas que se abren en ellos son mucho más cortas que las del cuerpo y del fondo. Por lo tanto, hay gran diferencia entre la relación profundidad de surcos y profundidad de las glándulas en la parte pilórica del estómago y la correspondiente en el cuerpo y el fondo. Este dato permite distinguir con facilidad cortes correspondientes al cuerpo y al fondo.

Otro punto diferencial entre las glándulas de las dos regiones es que las glándulas pilóricas tienen forma espiral, y por lo tanto, nunca pueden verse en un corte longitudinal.

Otro hecho distintivo es que las glándulas pilóricas están formadas por un sólo tipo celular. En cortes teñidos con Hematoxilina-Eosina el citoplasma de estas células es pálido, los núcleos están más o menos recortados y comprimidos contra las bases de las células. La luz de cada glándula es más ancha que la luz de las glándulas del cuerpo y del fondo.

Varios observadores (12) se han referido a la similitud que puede haber entre las células de las glándulas pilóricas y las células mucosas del cuello de las glándulas del cuerpo y del fondo. Poseen la misma función pues las glándulas pilóricas no producen enzimas sino solamente moco.

Al nivel del píloro, las fibras musculares lisas circulares de la capa media de la muscular externa han aumentado hasta constituir un haz grueso que rodea la salida del estómago; es el denominado esfinter pilórico. La banda gruesa del músculo que la constituye forma prominencia debajo de la submucosa y empuja la mucosa hacia adentro, de manera que ambas constituyen un plie-

gue circular. Hay que recordar que el componente principal del núcleo de este pliegue es la capa media engrosada de la muscular externa. Este pliegue difiere de la mayor parte de arrugas que se observan en el tubo digestivo, que poseen núcleos solamente de submucosa.

Los ganglios del sistema nervioso vegetativo poseen armazones de tejido conectivo y células ganglionares. Sus células son multipolares ya que proporcionan varias dendritas y tienen en general poco volumen. No todos los ganglios están rodeados de cápsula. Con mayor frecuencia los núcleos suelen hallarse en la periferia. Los ganglios terminales pueden ser de muy pequeño volumen, y a veces resultan difíciles de descubrir; de hecho, a veces sólo se observa una célula ganglionar.

d. FISIOLOGIA:

El vaciamiento del estómago es promovido por ondas peristálticas que viajan desde el estómago al duodeno, y sufre la oposición de la resistencia del píloro al paso de alimento. El píloro en estado normal está casi completamente cerrado por contracción tónica ligera. Normalmente hay un gradiente de presión de 3 a 5 cms. de agua desde el estómago al píloro, pero esto basta para que salga del estómago solamente agua y otro contenido muy fluido. Sin embargo, cuando ondas peristálticas aumentan periódicamente la presión en la parte antral del píloro, puede vaciarse en todos los grados de consistencia. Por lo tanto, en la práctica la rapidez de vaciamiento del estómago depende, de manera principal, del grado de actividad de las ondas peristálticas antrales.

En estos períodos de actividad, las ondas peristálticas antrales se producen casi exactamente tres veces por minuto; se

vuelven muy intensas cerca de la incisura angular y progresan hacia antro, píloro y finalmente duodeno.

Al avanzar estas ondas, el esfinter pilórico y la porción proximal del duodeno se relajan ("relajación o inhibición distal"). Cada onda peristáltica lleva al duodeno varios centímetros cúbicos de quimo. Esta función de expulsión del antro gástrico recibe a veces el nombre de "bomba pilórica".

La velocidad con que el contenido gástrico pasa a duodeno por efecto de la bomba pilórica depende de dos factores principales: a) fluidez del quimo en el estómago y b) receptividad del intestino delgado en especial duodeno para el quimo.

Estructuralmente, las glándulas pilóricas y cardíacas son similares a las glándulas gástricas, pero casi no contienen células principales y parietales; están formadas casi totalmente de células mucosas que producen una gran cantidad de un moco viscoso y alcalino que cubre la mucosa con una capa de gel de más de 1 mm., suministrando así una importante protección para la víscera, además de contribuir a la lubricación para el transporte de alimentos. Una irritación de la mucosa, incluso ligera, estimula directamente las células mucosas, que secretan de inmediato grandes cantidades de este moco espeso y viscoso.

2. ESTENOSIS CONGENITA HIPERTROFICA DEL PILORO.

a. ETIOLOGIA:

Este desorden ha sido reconocido como la anomalía más común congénita del tracto gastrointestinal que requiere corrección quirúrgica. A pesar de una tendencia familiar marcada, la etiología de la Estenosis Congénita Hipertrófica del Píloro aún permanece obscura. (11)

Interés sobre el papel de la Gastrina en la producción de la Estenosis Congénita Hipertrófica del Píloro se inició con los experimentos reportados por Dodge en 1970. Al inyectar la hormona Pentagastrina en perras embarazadas en el último trimestre de gestación y a los cachorros recién nacidos, Dodge pudo producir una lesión que fue grosera e histológicamente similar a la Estenosis Congénita Hipertrófica del Píloro en 28% de estos cachorros. Este trabajo fue confirmado por 2 estudios subsiguientes reportados por Karim y Dodge en 1974 y 1975. Estos autores postularon que la Pentagastrina causó pilorospasmo crónico que ultimadamente llegó a hipertrofia muscular pilórica. Al evaluar esta hipótesis, Rogers en 1975 estudió 15 infantes con Estenosis Congénita Hipertrófica del Píloro; después de ayuno de 3-4 horas estos infantes tenían una concentración media de gastrina sérica de 163 pg/ml comparados con el grupo control de infantes normales con un nivel en ayuno de 193 pg/ml. (1). Estas diferencias sin embargo, no fueron estadísticamente significativas. Cinco días después de la piloromiotomía, los infantes con Estenosis Congénita Hipertrófica del Píloro tenían una gastrina sérica en ayunas por valor de 205 pg/ml., valor que no fue estadísticamente mayor que sus niveles pre-operatorios. Un estudio similar fue reportado por Spitz en 1976 evaluando gastrina sérica en 18 infantes con Estenosis Congénita Hipertrófica del Píloro, después de un período de 24 horas de descompresión nasogástrica. Estos infantes

tenían un valor medio de gastrina sérica preoperatoria de 170.5 pg/ml comparado con el valor del infante control de 99.6 pg/ml. El nivel de gastrina sérica en ayunas de estos infantes subió a 204 pg/ml. cuatro días después de la piloromiotomía. (1). A diferencia de los estudios anteriores de Rogers, estos autores notaron estas diferencias estadísticamente significativas y especularon que las diferencias notadas en su grupo de infantes y el reportado por Rogers fueron debidas a diferencias en el período de tiempo de descompresión nasogástrica antes de obtener las muestras de sangre para los niveles de gastrina.

Estos estudios conflictivos, han promovido la duda en cuanto a la significancia de hipergastrinemia básica en la producción de Estenosis Congénita Hipertrófica del Píloro en infantes. Ambos estudios clínicos dejaron sin respuesta la posibilidad de exceso de hipergastrinemia post-prandial como un posible factor etiológico en este desorden.

Moazam y otros recientemente (1978), para evaluar la posibilidad anterior efectuaron un estudio con 11 infantes con Estenosis Congénita Hipertrófica del Píloro para evaluar los niveles séricos de gastrina en ayunas y la respuesta en los niveles de suero de hormona después de la ingesta de comida con proteina alta (sustagen). Como con los infantes de Rogers no demostraron hipergastrinemia significativa comparada con el grupo control de infantes normales.

En estudios experimentales recientes, la gastrina ha sido mostrada que incrementa la motilidad gástrica antral en humanos, pero paradógicamente se ha encontrado que decrece el tiempo de vaciado gástrico. Fisher ha demostrado en experimentos tanto en vivo como en vitro que la gastrina no causa contracción pilórica en humanos, pero parece causar un grado de relajación pilórica. Estos autores documentaron después que la hormona gastrointesti

nal Secretina parece tener un significativo efecto contractil en el píloro humano. (3).

Este hallazgo puede proveer una explicación para la habilidad de Dodge y Karim para producir Estenosis Congénita Hipertrófica del Píloro en cachorros inyectados con pentagastrina. - 15% de estos cachorros presentaron úlceras duodenales, una evidencia indirecta de hipersecreción gástrica en estos animales. El incremento en la producción de ácido gástrico como resultado de inyectar Pentagastrina puede esperarse que aumente la acidificación duodenal resultando en la secreción secundaria de secretina del duodeno proximal, y esta secreción excesiva de secretina puede producir "ESPASMO PILORICO CRONICO", que eventualmente lleva a la hipertrofia del píloro en estos animales.

Quizá en la presencia de una predisposición genética, para espasmo pilórico, la hiperacidez normal del recién nacido lleva a una elevación en la acidez duodenal con un incremento en la secreción de secretina. El espasmo pilórico resultante puede contribuir al eventual desarrollo de Estenosis Congénita Hipertrófica del Píloro.

El riesgo de recurrencia de Estenosis Congénita Hipertrófica del Píloro en hermanos nacidos posteriormente a progenitores - no afectados es de 3.2% (13).

b. PATOLOGIA:

Desde el punto de vista anatómico, el píloro es grueso y consistente, con unos 2 a 3 cms. de largo y uno a dos centímetros de grueso. El aumento de volumen depende por completo de hipertrofia notable y espasmo de la musculatura circular, y en menor medida de la capa muscular longitudinal del píloro. La mucosa es normal, aunque a menudo, hay edema de la misma a este nivel. La musculatura aumentada de volumen estrecha la luz pilórica, obstruyendo así el paso de los alimentos. No hay acuerdo aún en cuanto a normalidad o no de las células ganglionares del píloro.

c. CUADRO CLINICO:

Un bebé de 2 a 4 semanas de edad quien presenta vómitos pero que inmediatamente se encuentra hambriento nuevamente, con una pérdida de peso reciente (después de haber recuperado el peso que tenía al nacer y quizá algo más) y una disminución en el volumen y número de las evacuaciones, debería sospecharse inmediatamente que se tratara de una estenosis hipertrófica del píloro.

Los síntomas son resultado de la obstrucción parcial de la salida gástrica; los vómitos suelen iniciarse a la semana de edad; inicialmente son ligeros o sólo existe regurgitación; se hacen progresivamente más intensos, por lo general al cabo de una semana de su inicio, y suelen presentarse durante o poco después de las comidas.

Algunos consideran que el período asintomático ocurre porque toma cierto tiempo para que se desarrolle el edema de la mucosa, lo que viene a estrechar aun más el conducto pilórico alterado.

Nunca se observa bilis en los vómitos, consisten sólo en contenido gástrico, aunque en ocasiones pueden aparecer teñidos de sangre. La ausencia de vómitos en proyectil no descarta la posibilidad de E. H. P.

Los vómitos en estos pacientes se pueden presentar en tres

patrones clínicos: el grupo mayor, que brinda una historia de vómitos intermitentes que se iniciaron en la primera o segunda semana de vida, ya que posteriormente se volvieron constantes.

Un grupo menor inicia el cuadro de vómitos en la tercera o cuarta semana de vida, después de una función gastrointestinal normal en las primeras semanas de vida. El grupo más pequeño de bebés vomitan de una manera variable, por un período largo de tiempo, el diagnóstico eventualmente se hace más allá de la edad usual.

Las deposiciones se hacen cada vez más escasas y son de pequeño tamaño, según la cantidad de alimento que alcance la vía intestinal.

La pérdida de peso y la deshidratación pueden ser muy considerables; disminuye la elasticidad de la piel y el tejido subcutáneo. En ocasiones los ojos aparecen hundidos y la grasa de las mejías ha desaparecido, presentando el niño una apariencia de anciano.

Si el bebé es prematuro o si es un recién nacido, o le ha sido diagnosticada una gastroenteritis u otra enfermedad inespecífica, o si es mayor de seis semanas de edad el médico debería relegar el diagnóstico de E.C.H.P. a un segundo plano, ya que las probabilidades de que exista bajo estas circunstancias es menos común. La información tradicional que esta enfermedad ocurre principalmente en el primer hijo ha perdido mucha credulidad con una revisión que muestra que solo el 44% se presentó con los primeros bebés.

Las ondas gástricas peristálticas prominentes a través de la pared alta del abdomen (simulando una pelota que rodara por debajo de la pared abdominal) desde izquierda hacia derecha, conforme las contracciones gástricas hacen presión contra del píloro obstruido son muy sugestivas pero no patognomónicas de Estenosis Congénita Hipertrófica del Píloro.

Aunque a veces se requieren varios intentos casi siempre es posible palpar (con la mano izquierda de preferencia según varios expertos) el tumor pilórico descrito de manera característica como "aceituna", justamente a la derecha de la línea media; la masa es móvil. El tumor se palpa mejor cuando el estómago está vacío, justamente después que el lactante ha vomitado, o si está lleno introduciendo una sonda naso-gástrica para aspirarlo. Es necesaria la buena relajación (en ocasiones incluso con las rodillas flexionadas contra el abdomen y el lactante tranquilizado con un chupete).

Si la masa no se palpa inicialmente el examen debería repetirse a intervalos hasta que el examinador esté convencido que no existe estenosis.

A pesar de que E.H.P.C. e hiperbilirrubinemia son condiciones diagnosticadas comunmente su ocurrencia concomitante es rara. Aún cuando muchas revisiones de ictericia y E.H.P. no mencionan su ocurrencia fue reportada antes de 1955.

Desde entonces la asociación ha sido reconocida con una incidencia que va de 1.9 a 17.0%.

Aproximadamente 50% de los infantes con E.H.P. con ictericia tienen niveles de bilirrubina no conjugada entre 5 y 10 mlgs/100 ml.

La rapidez de resolución de hiperbilirrubinemia postoperatoria ha sido marcada en cada caso.

Se ha reportado un caso de E.H.P.C. e hiperbilirrubinemia

con un nivel extraordinariamente elevado de bilirrubina total de 50 mg/100 ml. con una fracción indirecta de 46.1 mlg./100 ml. Estos valores regresaron al nivel normal (en 9 semanas y media) - después de la piloromiotomía de Fredet-Ramstedt (o sea a 0.9% la bilirrubina total y la indirecta a 0.7 mlg/100).

A pesar de que la etiología de la ictericia en pacientes con E.H.P. permanece incierta los investigadores han implicado el sistema de glucoroniltransferasa.

Se dice que al ser eliminada la infección, causas enzimáticas, genéticas o bioquímicas de la ictericia del recién nacido el clínico se queda con un diagnóstico de hiperbilirrubinemia - idiopática superimpuesto sobre Estenosis Pilórica.

Algunas etiologías de ictericia en E.H.P.C. han sido sugeridas:

a) Obstrucción mecánica del conducto biliar común por el píloro.
b) Desbalance del sistema nervioso autónomo produciendo espasmo del conducto biliar común.
c) Deshidratación acompañada por una disminución en la - afluencia de la bilis y éstasis biliar.

Otras posibles etiologías reflejan un defecto hepatocelular.

Glucoroniltransferasa, enzima hepática, cataliza la transferencia de ácido glucorónico del ácido glucorónico uridin-difosfato a bilirrubina y forma la conjugada, es decir, glucorónido de bilirrubina. La ictericia puede entonces ser causada por la disminución en la actividad enzimática. Causas alternantes al nivel hepatocelular incluye una disminución del flujo de sangre hepática con anoxia celular, o inhibición competitiva de la formación

de glucorónido de bilirrubina por el esteroide de la leche de pecho.

Arias y colaboradores especularon que una substancia era excretada entre la bilis, que competía con la bilirrubina por el substrato presente inhibiendo la formación de glucorónido de bilirrubina y disminuyendo la actividad de glucoroniltransferasa.

Wooely y otros, posteriormente implicaron a la glucoroniltransferasa demostrando una absoluta disminución en la actividad de la glucoroniltransferasa en niños con E.H.P. Ellos no ofrecieron explicación para la disminución de la misma, y hasta la fecha ninguno ha explicado porque la actividad de la glucoroniltransferasa está disminuida.

Bleicher y colaboradores (1979) postularon que la gastrina sérica por sí misma inhibe la actividad de la glucoroniltransferasa y la hipergastrinemia de la E.H.P.C. (a pesar que la hipergastrinemia en infantes con E.H.P. fue vista por ellos solo en un 25%) es la causa del resultado de la hiperbilirrubinemia no conjugada.

d. DIAGNOSTICO:

El diagnóstico se efectúa palpando la masa pilórica. Los estudios radiológicos raramente son necesarios. Una serie gastrointestinal superior es de valor en el reconocimiento de otras lesiones cuando Estenosis Congénita Hipertrófica del Píloro ha sido descartado por evaluación clínica.

La experiencia ha sido que cuando se está convencido que una masa pilórica no está presente pero los vómitos persisten, las series gastrointestinales mostrarán algunas de las tantas entidades patológicas tales como calasia del esófago, hernia hiatal o pilorospasmo, sin embargo, ocasionalmente no se encontrará o se hará el diagnóstico de Estenosis Hipertrófica Congénica del Píloro.

En el diagnóstico diferencial se pueden incluir las siguientes entidades:

La calasia del esófago y la hernia del hiato, suelen desencadenar vómitos en la primera semana de vida y pueden diferenciarse mediante estudios radiológicos. La insuficiencia suprarrenal, semeja en ocasiones una estenosis pilórica; la ausencia de una tumoración palpable, la acidosis metabólica y la concentración sérica elevada de potasio así como el sodio urinario, contribuyen al diagnóstico diferencial. La alergia a la leche de vaca puede acompañarse de vómitos explosivos, pero raramente tan violentos como los de la Estenosis Congénita Hipertrófica del Píloro. Una historia familiar de alergia y la existencia de otros signos de alergia a la leche suelen indicar el diagnóstico. Las ondas gástricas en ocasiones son visibles en niños pequeños y desnutridos, que no presentan Estenosis Congénita Hipertrófica del Píloro.

Cuando las obstrucciones congénitas del duodeno son completas, provocan los síntomas que aparecen a las pocas horas después del nacimiento; cuando son incompletas, como el caso de

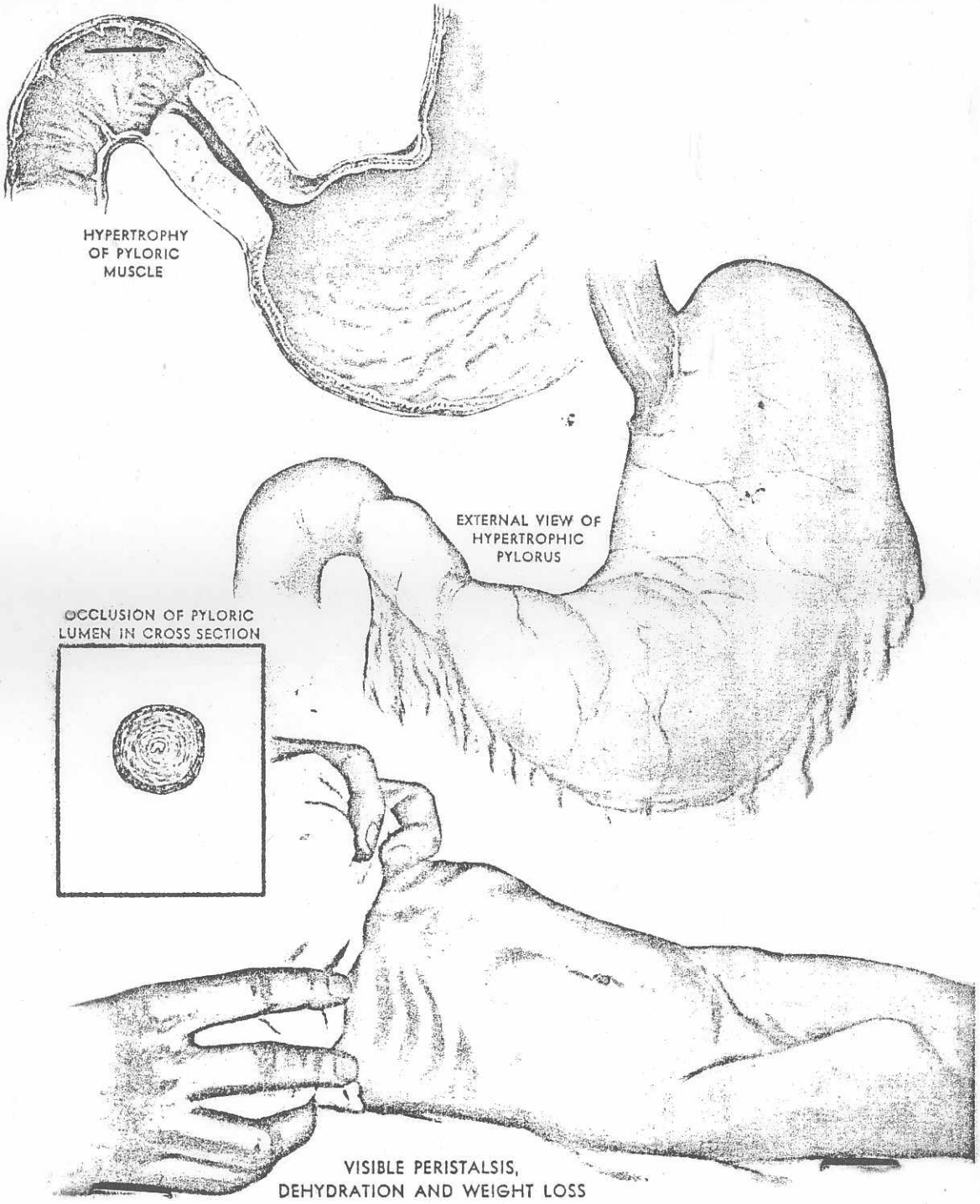
HYPERTROPHY
OF PYLORIC
MUSCLE
EXTERNAL VIEW OF
HYPERTROPHIC
PYLORUS
OCCLUSION OF PYLORIC
LUMEN IN CROSS SECTION
VISIBLE PERISTALSIS,
DEHYDRATION AND WEIGHT LOSS

la estenosis, mal rotación, obridas estenosantes, los vómitos no se hacen evidentes durante algunos días o incluso semanas después del nacimiento; no existe una tumoración pilórica y el vómito contiene bilis si la estenosis está situada por debajo de la cavidad de Vater.

e.- CUIDADO PRE-OPERATORIO:

La operación debe programarse sólo cuando el paciente ha sido preparado adecuadamente. Este no es un procedimiento de urgencia y puede siempre ser hecho a la luz del día con un equipo humano alerta.

Antes de inducir anestesia un tubo nasogástrico es pasado y el estómago del infante vaciado. A pesar de que no ha habido ingesta oral, un volumen suficiente de fluído se acumulará para hacer vomitar y subsecuentemente con buen chanse de una aspiración problemática.

El estado de hidratación, el balance electrolítico y el equilibrio ácido-base debe ser evaluado en todo paciente en quien se sospeche estenosis pilórica.

La deshidratación está presente en algún grado en casi todos los pacientes. Los cloruros están frecuentemente disminuidos; el potasio almacenado se encontrará bajo en el paciente en quien la estenosis ha sido de alguna duración. La hipopotasemis es producida por las pérdidas ocurridas en los vómitos importantes y prolongada. El sodio corporal está reducido. La alcalosis metabólica varía de moderada a muy severa.

Son muchos más considerables las variaciones de cloruro respecto a su disminución y los aumentos de Ph y bicarbonatos que constituyen los cambios importantes característicos de la alcalosis hipoclorémica.

Si el estado de la enfermedad es temprano, la orina será alcalina porque el bicarbonato es excretado con sodio y potasio para compensar la alcalosis. Si la enfermedad ha evolucionado a un estado más avanzado, la conservación renal de sodio y potasio sobreviene y paradógicamente una orina ácida es excretada.

La reposición con cloruro de sodio al 0.45 y glucosa al 5% es iniciada intravenosamente, y tan pronto como la excreta urinaria se establece, el cloruro de potasio se agrega en su máxima concentración, o bien, se utiliza una solución de glucosa al 5% en suero salino isotónico, a la que se añaden de 3 a 6 Meq. de cloruro de potasio por 100 centímetros cúbicos. En la enfermedad avanzada el cloruro de sodio al 0.9% es usado inicialmente. La constatación de cloruro sódico, que puede variar de valores normales hasta otros inferiores a 70 Meq./L se utiliza como un índice aproximado del déficit de potasio; si el nivel de cloruros es normal el déficit de potasio será mínimo y debe prestarse cuidado en no sobrecargar al niño con mucho ion.

Clínicamente, los signos de mejoría en la hidratación son restauración en la turgencia de la piel, membranas mucosas húmedas y un retorno de la tensión normal de las frontanelas y globos oculares, indican una terapia efectiva.

El reestablecimiento de la excreta urinaria, la desviación del Ph urinario a alcalino (si era ácido inicialmente), una densidad específica disminuida y una alza en los cloruros séricos hacia lo normal son indicadores en la efectividad de la terapia. El estado metabólico debería ser lo más normal posible antes de la cirugía, ya que la anestesia puede producir amplias variaciones del PCO 2 plasmático que puede agravar severamente la alcalemia no corregida.

f.- TECNICA QUIRURGICA:

La operación de Fredet-Ramstedt es una de las operaciones más satisfactorias en cirugía pediátrica y, si se efectúa adecuadamente, logra cura completa y permanente. Debe efectuarse cuidadosamente; puede evitarse abrir el duodeno, si se toman las precauciones apropiadas durante la operación. La perforación duodenal puede ocasionar la muerte por peritonitis.

Una variedad de incisiones abdominales han sido propuestas (paramediana derecha en cuadrante superior con división del músculo, subcostal, etc.); así, tenemos por ejemplo, que algunos prefieren una incisión corta transversal entre el xifoides y el ombligo con 2/3 de la incisión a la derecha de la línea media.

La mitad central del músculo recto derecho es dividida transversalmente; la línea alba, fascia posterior, y el peritoneo son divididos; el ligamento redondo es retraído a la izquierda. El píloro yace en las profundidades de la herida. Los que prefieren esta incisión apoyan que la misma es resistente; con su uso la exposición es excelente y las eventraciones y las hernias incisionales no son problema.

Separar el píloro es difícil si se intenta tomarlo directamente. Si el estómago lejano es tomado y separado, la masa pilórica puede traerse a la herida con facilidad.

Con el asistente sosteniendo el antrum en su mano izquierda y con el índice izquierdo del cirujano puesto contra el extremo distal duodenal de la masa pilórica, el píloro es inmovilizado y la incisión del músculo hipertrofiado se facilita.

Se practica una incisión longitudinal en el plano relativamente avascular en la mitad de la cara anterior, superior. Para

disminuir la probabilidad de abrir la luz del duodeno, la incisión siempre se dirige del duodeno hacia el estómago. Lo peligroso no es abrir el duodeno, sino que ello pase inadvertido. Puede identificarse por aparición brusca de espuma teñida de bilis.

La vena pilórica se advierte con claridad. Este es un detalle anatómico muy importante y de situación muy constante, que muestra la unión de píloro y duodeno. Si la incisión pilórica sobrepasa la vena pilórica, es muy probable abrir el duodeno, pues el tumor pilórico sobresale en el duodeno como el cuello del útero en la vagina.

Una maniobra ha sido descrita en la cual el asistente retrae la mucosa hacia el lado gástrico de la incisión con una gasa sostenida de un pequeño hemostático. Esto alisa lo que sobra de la mucosa duodenal y permite la división completa de músculo pilórico con poco riesgo de perforación duodenal. Esta maniobra ha sido usada particularmente en enseñar a residentes a efectuar piloromitomía.

La incisión seromuscular relativamente superficial sobre el tumor pilórico se profundiza gradualmente por disección roma con pinzas curvas delgadas, eventradas y se descubre la capa subyacente de fibras musculares circulares, la cual movilizada sobre una pinza se corta con tijeras (algunos no creen necesario o prudente cortar las fibras circulares en forma separada, ya que, las fibras longitudinales y circulares están muy unidas y se comportan como una unidad; cuando se aplica la fuerza para abrir la pinza hemostática, ambas se separan en forma neta por abajo de la mucosa y la mucosa sobresale). (22)

Fig. 26-1. The classic cross section through the hypertrophied pylorus in midcanal (A) and median sagittal section (B) demonstrates the manner in which the muscle obstructs and deforms the muscularis mucosae of the canal and duodenum. Rarely is such perfect symmetry found, so evaluation of the shape of the tumor governs accurate placement of the axial serosal incision (C). (From W. C. Quinby [52], Surgery *59:627, 1966. By permission of The C. V. Mosby Co.)*

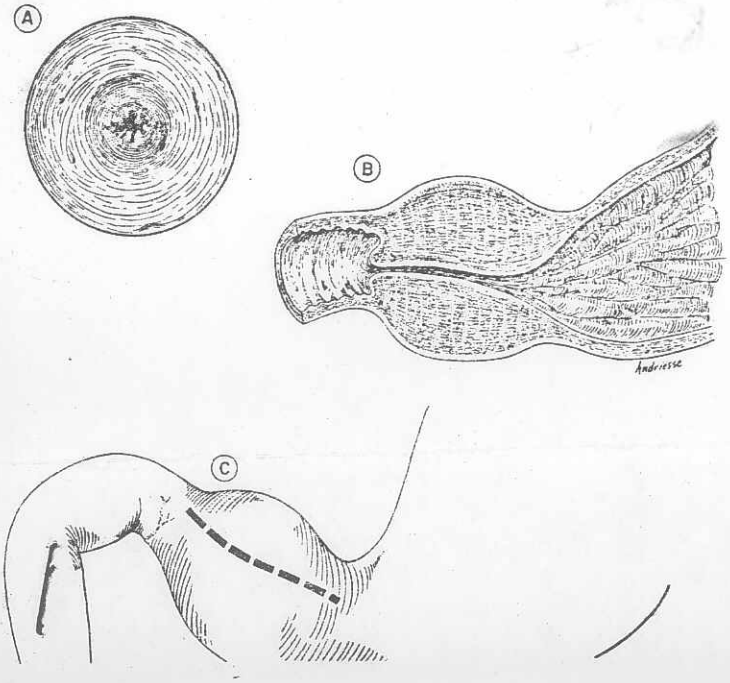

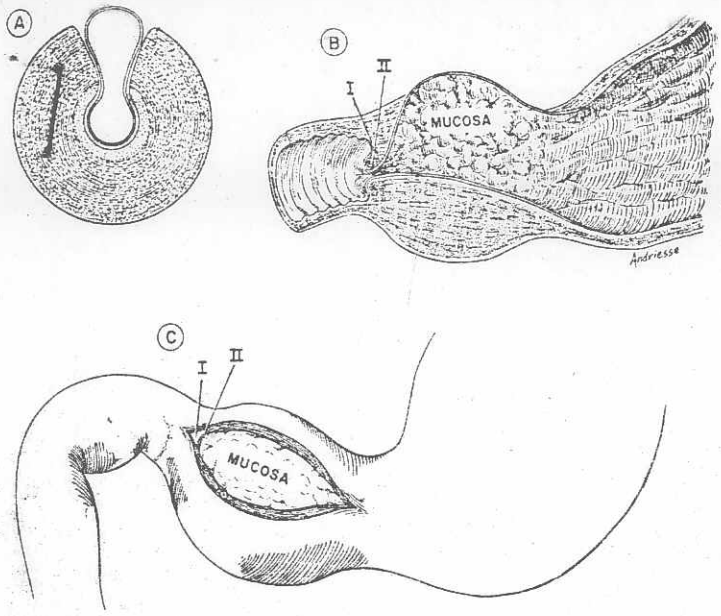

Fig. 26-2. Spreading wide the muscle fibers of the tumor in midcanal and proximally provides release of the muscularis mucosae depicted in cross section (A), median sagittal section (B), and as the surgeon sees it (C). A few obstructing fibers at II *are inaccessible beneath the overhanging duodenal muscularis mucosae at* I. *For purposes of illustration, the serosal incision is shown as being carried further onto the duodenum than is necessary or technically advisable. (From W. C. Quinby* [52], Surgery *59:627, 1966. By permission of The C. V. Mosby Co.)*

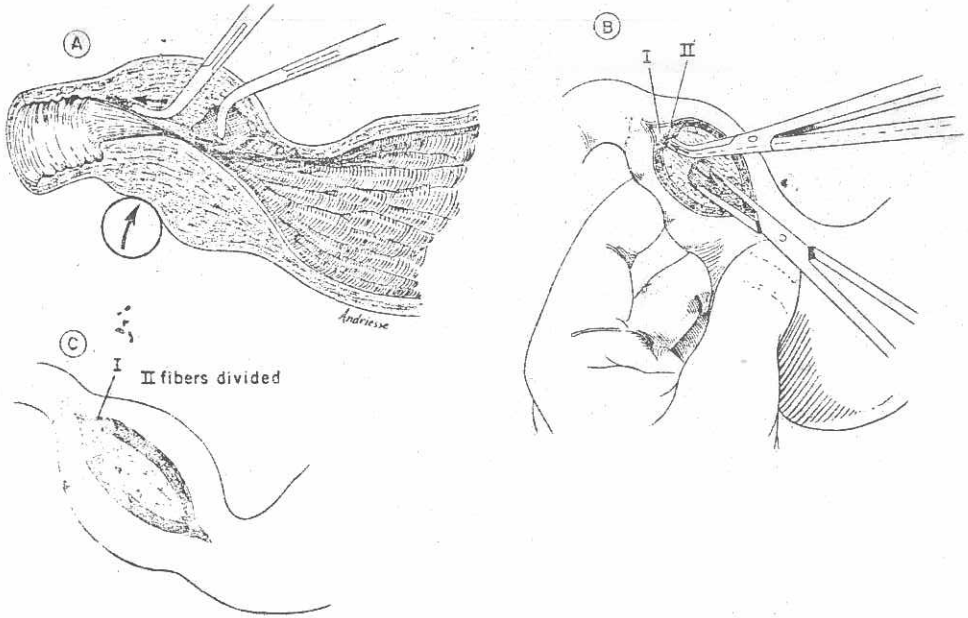

Fig. 26-3. The manner in which the assistant holds the stomach and tumor and applies traction to the

Unequivocal release of obstruction and an intact duodenum are assured (C). Arrows *indicate the*

Después de cortar todas las fibras constrictoras se continúa la disección con pinza en el plano que separa la mucosa de las capas musculares hipertróficas, primero en un lado y después en el otro, de la incisión de piloromiotomía. Esto se hace para tener seguridad de que se cortan todas las fibras.

Después de completar la incisión muscular debe hacerse una inspección cuidadosa y cerrar cualquier perforación.

Virtualmente, sin cambio, desde 1912 la operación de Ramstedt es un modelo de "simplicidad y sin complicaciones".

g. CUIDADO POST-OPERATORIO:

Un régimen popular de comida post-operatorio principia con comidas 4 horas después de la operación. Con este horario muchos infantes vomitan una o dos veces. Estudios sobre mobilidad gástrica en pacientes afectados muestran desórdenes peristálticos, los que persisten en intensidad disminuida por hasta 24 hrs. después de la operación. Si se retienen las comidas hasta 12 hrs. después de la operación 2 beneficios se asegura: primero, los vómitos virtualmente desaparecen y las comidas cuando se principian pueden ser aumentadas más rápidamente.

Una precaución ha aparecido al observar infantes severamente deprimidos. Debe tenerse mucho cuidado con tales niños para que tomen todos los fluidos intravenosos conteniendo glucosa post-operatoriamente hasta que la ingesta oral sea establecida.

Los niveles de insulina no caen simultáneamente con el cese de la glucosa I.V. y el resultado es hipoglicemia. Niveles bajos de glicógeno del hígado puede prevenir una adecuada compensación en estos infantes y una severa hipoglicemia puede re-

sultar.

La primera manifestación puede ser depresión respiratoria y paro.

El promedio de estadío en el hospital después de la operación es de 2 a 4 días; aumento de peso sigue rápidamente y el resultado es una cura permanente.

MANEJO MEDICO:

El manejo médico de Estenosis Pilórica usado hasta cierto punto en los países escandinavos y en el reino unido es raramente usado en los Estados Unidos.

La lentitud con que se instaura la mejoría (de 3 a 8 meses), una mayor frecuencia de casos mortales y el elevado costo y posibles efectos desagradables sobre el desarrollo emocional que entraña una hospitalización prolongada han motivado el virtual abandono del tratamiento no quirúrgico.

h.- PRONOSTICO:

Cuando se realiza un diagnóstico precoz en el curso de la enfermedad y en niños preparados para una intervención, la mortalidad operatoria es inferior al 1%. El tratamiento médico tiene en cambio una mortalidad más elevada e incluso cuando es beneficioso debe prolongarse durante 3 a 8 meses.

MATERIAL Y METODOS

Para efectuar el presente trabajo de tesis se revisó primero los libros de operados como de Cirugía Pediátrica del Hospital General "San Juan de Dios", en un período de seis años (enero de 1975 a diciembre de 1980) encontrando un total de 50 pacientes con Estenosis Hipertrófica del Píloro a los que se les efectuó piloromiotomía con la técnica de Fredet Ramstedt.

Se revisaron los récord operatorios de estos pacientes, con el objeto de saber la técnica empleada, si se presentaron complicaciones en el transcurso de la misma, etc. Se procedió asimismo a la revisión de cada uno de los registros clínicos para saber la evolución post-operatoria, así como ciertos datos tales como: La edad del paciente, si existían anomalías asociadas, si era o no primogénito, edad en que se iniciaron los síntomas, etc.

Se revisó tanto la literatura nacional como extranjera concerniente al tema:

El método que se utilizó fue el de Análisis Retrospectivo.

PRESENTACION DE RESULTADOS Y DISCUSION

De los 50 pacientes con Estenosis Hipertrófica del Píloro recopilados en los últimos 6 años en el Departamento de Cirugía Pediátrica del Hospital General "San Juan de Dios", analizaremos los datos de mayor importancia.

La distribución de los pacientes por sexo, es de la siguiente forma (Cuadro No. 1):

Hombres:	42.....	84%
Mujeres:	8.....	16%

Es de recordar que al igual como está escrito en la literatura general sobre Estenosis Pilórica, es más frecuente en hombres que en mujeres (la mayoría de reportes indica una relación de 4 a 1); sin embargo, en nuestro estudio fue de 5 a 1.

Con relación a la edad, vimos también que la mayor parte de estos pacientes presentan sus manifestaciones clínicas entre las 2 y las 6 semanas de edad.

Como le muestra el cuadro No. 2 la mayoría de los pacientes fueron intervenidos quirúrgicamente a las 4 semanas de edad (no obstante, la sintomatología se había iniciado una semana antes en casi todos los pacientes).

CUADRO # 2

DISTRIBUCION SEGUN LA EDAD EN QUE SE LLEVO A CABO LA PILOROMIOTOMIA (EN SEMANAS)

	1	2	3	4	5	6	7	8	+ de 8
#	1	6	8	14	7	4	1	4	5
%	2	12	16	28	14	8	2	8	10

Con respecto a la importancia de la ordinalidad de los pacientes, no fue de mucho interés ya que únicamente un 36% de todos los pacientes en nuestro estudio eran primogénitos (ver cuadro No. 3).

CUADRO # 3

Primogénito	18	36
2do. hijo	11	22
3er. hijo	12	24
4to. en adelante	9	18

De los síntomas que más frecuentemente fueron observados, al ingreso de los pacientes, tenemos en primer lugar los vómitos - (y que fue el motivo de consulta en el 100% de los mismos). Ver cuadro No. 4.

CUADRO # 4

SINTOMATOLOGIA		
	#	%
Estreñimiento	9	18
Vómitos	50	100
Diarreas	7	14
Ictericia	2	4

Un hallazgo importante en la revisión de los archivos de los pacientes, fue el hecho de que la "OLIVA PILORICA" fue palpable al examen físico en el 90% de los pacientes (o sea en 45); no obstante se tomó serie gastroduodenal para diagnóstico = en 39 pacientes o sea, en el 78%, incluso en dos de ellos con fluoroscopía.

El tipo de lactancia en la mayoría de los pacientes fue materna, hallazgo que apoya relativamente (ya que la preponderancia estadísticamente no fue significativa-- 56%) el hecho de que el esteroide de la leche materna tenga algún papel en la producción de Estenosis Pilórica. Ver cuadro No. 5.

CUADRO # 5

TIPO DE LACTANCIA		
MATERNA	ARTIFICIAL	MIXTA
# 28	7	15
% 56	14	30

El procedimiento quirúrgico que se practicó en todos los pacientes fue la piloromiotomía de Fredet-Ramstedt.

Entre las complicaciones que se presentaron tenemos:

A. INTRAOPERATORIAMENTE:

i. Cinco pacientes presentaron Estómago lleno, regurgitando y requiriendo colocación de Sonda nasogástrica durante el acto quirúrgico.

ii. Dos pacientes tuvieron perforación duodenal accidental, - hecho que fue reconocido y reparado al mismo tiempo de la operación, cursando con un buen post-operatorio.

COMPLICACIONES POST-OPERATORIAS:

1 paciente falleció, presentó Meningitis a E. Coli.

El promedio de días de estancia de los pacientes fue de 14 días:

Con respecto a la experiencia quirúrgica, fue de la siguiente manera:

Jefes de sala:	32	64%
Residentes:	18	36%

CONCLUSIONES:

1.- La frecuencia por sexo de Estenosis Congénita Hipertrófica del Píloro Congénita, es estadísticamente significativa; es más frecuente en hombres que en mujeres (en nuestro medio en una relación de 5 a 1).

2.- La edad más frecuente de los pacientes está comprendida entre las 2 y las 6 semanas de vida, (78% de nuestros pacientes); lo que nos sugiere que siempre debemos tener en mente, este tipo de patología en un paciente sobre todo de sexo masculino y que consulte por los síntomas gastrointestinales anteriormente descritos.

3.- Los estudios radiológicos (S.G.D.) son innecesarios cuando la "OLIVA PILORICA" es palpable, a menos que se sospeche otra entidad patológica asociada. En nuestros pacientes se efectuó en el 78% a pesar que la oliva pilórica había sido palpable en el 90% de los pacientes.

4.- La piloromiotomía, continúa siendo el método terapéutico de elección en pacientes con Estenosis Hipertrófica del Píloro.

5.- No hubo ninguna recaída en los pacientes de esta revisión.

6.- La mortalidad fue de 2%.

BIBLIOGRAFIA

1. Rogers IM, Drainer IK, Moore MR, et al: Plasma gastrin in congenital hypertrophic pyloric stenosis: A hypothesis - disproved. Arch Dis Child 50:467-471, 1975.

2. Spitz L. Zail SS: Serum gastrin levels in congenital hypertrophic pyloric stenosis. J Pediatr Srg 11:33-35, 1976.

3. Bleicher MA, Shandling B, Zingg W, et al: Increased serum inmunoreactive gastrin levels in idiopathic hypertrophic pyloric stenosis, Gut 19:794-797, 1978.

4. Arias I, Schorr JB, Fraad LM: Clinical conference: Congenital hypertrophic pyloric stenosis with jaudince. Pediatrics 24:338-342, 1959.

5. Wooley MM, Felsher BF, Asch MJ, et al: Jaudince, hypertrophic pyloric stenosis, and glucuronyl transferase. J Pediatr Surg 9:359-363, 1974.

6. Martin JW, Siebenthal BJ: Jaundice due to hypertrophic pyloric stenosis. J. Pediatr 47:95-99, 1955.

7. Rhea WG Jr, Headrick JR, Stephenson SE Jr: Hypertrophic pyloric stenosis with jaudice. Surgery 51:687-690, 1962.

8. Chaves-Carballo E, Harris LE, Lynn HB: Jaundice associated with pyloric stenosis and neonatal small bowel obstruction. Clin Pediatr 7: 198-202, 1968.

9. Langman, Jan. Embriología de la Porción Caudal del intestino anterior. Embriología Médica, segunda edición.

10. Nelson, Waldo, MD. Estenosis Hipertrófica del Píloro. - Tratado de Pediatría, 800-803.

11. Cristopher, Estenosis Hipertrófica del Píloro Congénita - Tratado de Patología Quirúrgica, Ed. Interamericana S.A., 1974.

12. Ham, Arthur, Estómago. Tratado de Histología, 682-686. Interamericana, 1970.

13. Robbins, Stanley. Estenosis Pilórica. Patología Estructural y Funcional. 882.

14. Rouviere, H. Aparato Digestivo. Compendio de Anatomía y Disección. 543. 1974.

15. Kwok HM: Congenital hypertrophic pyloric stenosis with jaundince Clin Proc Child Hosp. 21: 50-56, 1965.

RECOMENDACIONES

1) Tomar siempre las medidas necesarias descritas anteriormente en el pre-operatorio para evitar complicaciones trans-operatorias tales como la regurgitación por falta de sonda nasogástrica, etc. y/o post-operatorias.

2) En base al estudio efectuado por Dodge y Karin en relación a la hipersecresión gástrica como causa indirecta de "Espasmo Pilórico Crónico" que eventualmente lleva a la HIPERTROFIA DEL PILORO sería de valor la medición de secresión de ácido clorhidrico en las mujeres - embarazadas (sobretodo las primigestas o sometidas a - stress constantemente).

3) Continuar con el progreso educativo en la formación de Residentes de Cirugía en lo que a experiencia quirúrgica se refiere ya que la mayoría de las operaciones efectuadas durante los dos últimos años han sido efectuadas- por los mismos con la asesoría de los Jefes de Servicio.

Br. _____
Carmen Violeta Samayoa Sosa

_____
Asesor.
Miguel Solís Gúzman

Dr. _____
Revisor.
Miguel Angel Martini

_____
Director de Fase III
Carlos Waldheim

Dr. _____
Secretario
Raúl Castillo Rodas

o.

Dr. _____
Decano.
Rolando Castillo Montalvo