UNIVERSIDAD DE SAN CARLOS DE GUATEMALA
FACULTAD DE CIENCIAS MEDICAS

HALLAZGOS ANATOMOPATOLOGICOS PLACENTARIOS EN PACIENTES TOXEMICAS (PREECLAMPSIA Y ECLAMPSIA) ESTUDIO COMPARATIVO ENTRE LAS PLACENTAS DE MADRES EMBARAZADAS NO TOXEMICAS Y MADRES EMBARAZADAS TOXEMICAS , HOSPITAL ROOSEVELT

(marzo - mayo 1984)

CARLOS RICARDO LONE VASQUEZ

INDICE

	Pag.
INTRODUCCION	1
DEFINICION Y ANALISIS DEL PROBLEMA	3
JUSTIFICACION	5
OBJETIVOS	7
REVISION BIBLIOGRAFICA	9
MATERIALES	21
METODO	22
PRESENTACION DE RESULTADOS	25
ANALISIS Y DISCUSION DE RESULTADOS	41
CONCLUSIONES	49
RECOMENDACIONES	51
RESUMEN	53
REFERENCIAS BIBLIOGRAFICAS	55
ANEXOS	59

INTRODUCCION

La placenta constituye un órgano de acelerado crecimiento a la vez de degeneración, residiendo su importancia en mantener una adecuada relación materno fetal. Los procesos hipertensivos inducidos por el embarazo, aceleran dicho proceso de degeneración, limitando el adecuado desarrollo de la placenta.

El objetivo primordial de este trabajo es, listar los cambios que presentan las placentas de pacientes con preeclampsia-eclampsia, y compararlos con los de placentas de pacientes no preeclámpticas y determinar, si la severidad de la preeclampsia influye sobre estos cambios.

Para efectuar dicho estudio, se investigaron 50 placentas, en los departamentos de Maternidad y Patología del Hospital Roosevelt, en el período comprendido de marzo a mayo de 1984.

De las 50 placentas investigadas, 25 procedieron de embarazos sin patología asociada, 17 de pacientes con preeclampsia moderada y 8 de pacientes preeclámpticas severas, no se incluyeron placentas de pacientes eclámpticas; luego de haber exsaminado la placenta, se determinó la morfometría placentaria y se describió la patología macroscópica, indicando si correspondía a la superficie fetal o bien a la materna. También se señalan los cambios microscópicos, a través del estudio de 4 preparaciones histológicas por placenta, tomando dos de cada superficie, una de la zona central y otra de la zona periférica, y en ocasiones de lesiones patológicas macroscópicas. Se utiliza análisis de varianza y frecuencia relativa en el procesamiento estadístico de los datos.

Se encuentra que la preeclampsia, si produce cambios mor

fométricos placentarios significativos especialmente en cuanto a peso, superficie, volumen e índice placentario. Asimismo, las lesiones macroscópicas y que tuvieron tendencia a aumentar en preeclámpticas son, el angostamiento segmentario del vaso subcoriónico en la superficie fetal y el infarto hemorrágico en la superficie materna.

En cuanto a hallazgos microscópicos, la "aterosis aguda", fue el cambio patológico que se presentó con exclusividad en pacientes preeclámpticas.

DEFINICION Y ANALISIS DEL PROBLEMA

La placenta constituye el órgano, que más estrecha relación guarda con el feto, en un proceso que tiene una duración limitada y que por término medio es de 280 días.

Los procesos hipertensivos inducidos por el embarazo, producen alteraciones patológicas en casi todos los órganos de la economía materna, por el vasoespasmo generalizado que existe y por ello se verá afectada la placenta.

La placenta durante este proceso presenta una diversidad de cambios patológicos, tanto a nivel macroscópico como microscópico. Diversos autores hacen referencia de la existencia de cambios placentarios en las pacientes que padecen preeclampsia-eclampsia, sin embargo no presentan datos cuantitativos en los que se fundamenten dichas aseveraciones, siendo más bien apreciaciones subjetivas. Una excepción la constituye el trabajo de Aherne y Dunill, quienes efectúan comparaciones del volumen y superficie placentaria, entre placentas de pacientes normales y placentas de pacientes con preeclampsia.

En el presente trabajo, se investigó la morfometría placentaria (peso, diámetros mayor y menor, espesor máximo y mínimo, circunferencia, superficie, volumen, índice placentario, densidad placentaria y espesor placentario); los hallazgos macroscópicos en la superficie materna y fetal, y los hallazgos microscópicos, tanto en placentas de embarazos sin patología asociada como en placentas procedentes de pacientes con preeclampsia, comparando los datos entre sí.

JUSTIFICACION

La placenta es un órgano de suma importancia, pues su capacidad multifuncional es necesaria para el adecuado desarrollo del producto; los procesos patológicos que alteren la economía materna, pueden provocar lesiones placentarias que repercutirán en el desenvolvimiento ulterior del recién nacido; y de allí la importancia de su estudio, especialmente en embarazos patológicos, en este caso el de los complicados con preeclampsia-eclampsia.

OBJETIVOS

A. Listar los cambios anatomopatológicos que presentan las placentas de pacientes con preeclampsia-eclampsia y compararlos con las de pacientes sin patología asociada al embarazo.

B. Determinar si la intensidad de la preeclampsia-eclampsia, influye en los cambios anatomopatológicos que presenta la placenta.

C. Demostrar que los embarazos patológicos provocan alteraciones placentarias, que alteran el adecuado desarrollo fetal.

REVISION BIBLIOGRAFICA

HALLAZGOS ANATOMOPATOLOGICOS PLACENTARIOS NORMALES

Desde el punto de vista macroscópico, la placenta presenta una forma discoidal, de unos 15 a 20 cms. de diámetro (7,8, 12,15,16) y, después de su desprendimiento de un espesor de 1.5 a 3 cms. (7,8,15,16,20,22). Su tamaño depende de la duración del embarazo y se halla en relación con el del feto. En el embarazo a término, pesa aproximadamente de una sexta (7, 15) a una séptima (14) parte del peso del recién nacido, o sea de 500 g (1, 7,15) a 600 g (8,20) en números redondos, después de que se quitaron las membranas y seccionó el cordón a unos 4 cms. de su inserción (22), ya que el peso del cordón llega a ser 3 - 18% del peso total de la placenta, y las membranas del 16 - 20%, lo que haría variar los resultados al pesar todo en conjunto. La placenta del neonato varón tiende a pesar un poco menos que el de la mujer; también las embarazadas de talla elevada y gran peso tienen placentas de mayor tamaño (23). Saigal ha encontrado un peso placentario en primíparas de 418 g y en multíparas de 493 g. Para nuestro medio se ha determinado que el peso placentario varía entre 350 y 400 g (21), con una media de 389.84 gramos.

Para una mejor evaluación placentaria Tiwari da los siguientes parámetros:

a. Indice placentario: peso placentario/peso fetal.

b. Densidad placentaria: peso placentario/volumen placentario.

c. Espesor placentario: volumen placentario/área de superfi

cie fetal.

El índice placentario disminuye en función de la edad gestacional monótonamente y sirve para establecer el crecimiento normal del peso fetal y placentario y poder ubicar con más precisión los casos de hipo o hipercrecimiento intrauterino (12).

Little dice que el 95% de placentas tienen un índice placentario de 0.10 a 0.18 y que un índice menor de 0.10 y mayor de 0.18, pueden considerarse anormalmente pequeñas o grandes respectivamente. Otros autores señalan que datos menores de 0.08 y mayores de 0.20 son anormales.

En Guatemala, Monzón señala que el índice placentario es de 0.15 (12), asimismo Sotomayor y Crozco determinaron que el 83.3% tenían un índice placentario entre 0.10 y 0.18.

En nuestro medio se señala la densidad placentaria como igual a 1.19 y el espesor placentario como igual a 1687.17 (12).

Zentler ha encontrado que laácunferencia placentaria tiene un promedio de 65 cms. (12).

En la placenta se reconocen dos superficies, una materna y otra fetal (17).

SUPERFICIE FETAL

Está recubierta por el amnios y permite reconocer los vasos de la lámina corial (7,20), que convergen hacia el cordón umbilical (8). La cara fetal de la placenta tiene un color azul acerado. En casi todas las placentas a término, por debajo de las membranas en los bordes, se aprecia un anillo fibroso. Al envejecer

la placenta y acercarse al término, los vasos de menor calibre que están por detrás del corion, muestran esclerosis y forman una trama cruzada en zig-zag, blanquecina, que se ha descrito como "teselación". Rara vez se observa teselación en una placenta normal antes de las 28 semanas y antes de las 32 a 34 semanas existe sólo en grado mínimo.

La fibrosis subcoriónica focal en la forma de pequeños nódulos blanquecinos también se observa en la superficie fetal, con el transcurso del embarazo. Estos nódulos pueden agrandarse para formar placas blancas aplanadas y elevadas, al madurar la placenta. Rara vez pueden identificarse restos del saco vitelino, en forma de una calcificación esférica pequeña, cerca de la inserción del cordón. El saco vitelino puede degenerarse al punto de que no pueda identificarse, y por esta razón, su presencia o ausencia no tiene mayor importancia (23).

SUPERFICIE MATERNA

La superficie materna de la placenta es ligeramente granulosa después del parto y muestra numerosas perforaciones pequeñas debidas a arterias y venas desgarradas (7). Es de color rojo vinoso, abollanada y ligeramente brillante, cuando se la ilumina lateralmente, por estar tapizada por una fina capa de epitelio de la caduca basal (capa esponjosa) (20), y fibrina que se separa con la placenta en el parto. Puede apreciarse a simple vista que está la capa de Nitabuch, que es una lámina fibrinoide que cubre las vellosidades de fijación que se dirigen a la decidua (23).

El color rojizo de la superficie materna depende de la hemoglobina fetal, que tienen los vasos del tejido velloso subyacente.

A menudo se observan en la superficie materna y en menor extensión en el espacio intervelloso, fibrosis focal y depósitos de calcio (22).

A través de surcos en forma de red, en los cuales se hallan situados los tabiques placentarios (7) o deciduales (8), que sobresalen desde la placa basal en el espacio intervelloso, pero que no llegan a la placa coriónica (7, 23), la superficie materna queda dividida en 15 a 20 o más lóbulos placentarios, placentomas o cotiledones cubiertos por una delgada capa de decidua basal (7, 8, 23).

Si se secciona la placenta, siguiendo su mayor diámetro se puede observar, hacia la superficie fetal, la placa corial, cubierta por el amnios; hacia la superficie materna la placa basal, que está formada por una delgada capa de decidua, por la capa fibrinoide de Nitabuch y por el epitelio trofoblástico (sincitio). Entre ambas placas se encuentra el espacio intervelloso (20).

El volumen placentario al término del embarazo es de 723 cc, del cual el 42.5% se encuentra en el espacio intervelloso, el 55.7% en el tejido coriónico y el 1.8% en la fibrina (12).

HISTOLOGIA DE LA PLACENTA NORMAL (16)

La membrana coriónica consta de una capa de tejido conectivo interna y un epitelio externo, del que se proyectan vellosidades rudimentarias; el propio tejido conectivo comprende células fusiformes con proyecciones citoplasmáticas dentro de una matriz intercelular laxa. El trofoblasto se diferencia en células cuboides o casi redondas con un citoplasma claro y núcleos vesiculares que se tiñen ligeramente (células de Langhans) y un sincitio externo con núcleos teñidos de oscuro y dispersos de un modo irregular dentro de un citplasma granuloso tosco (sincitiotrofoblasto).

La mayoría de las vellosidades forman arborescencias y terminan libremente en el espacio intervelloso sin alcanzar la decidua. A medida que la placenta madura, el tallo corto, grueso, primitivo de las vellosidades se ramifica repetidamente y forma subdivisiones dada vez más finas y cantidades mayores de vellosidades progresivamente más pequeñas.

Al tiempo que ésto sucede con las vellosidades, el volumen y la prominencia del citotrofoblasto (células de Langhans) disminuye, aún cuando el trofoblasto celular permanece evidente en el suelo placentario. A medida que el sincitio se adelagaza y forma nudos, los vasos adquieren mayor prominencia y se aproximan a la superficie. El tejido estromal de las vellosidades, exhibe también cambios asociados con el envejecimiento placentario. En las placentas jóvenes, las células de tejido conectivo que se ramifican están separadas por una abundante matriz intercelular laxa; posteriormente, el tejido estromal adquiere mayor densidad y las células son más fusiformes y están más apretadas. Otro cambio estromal concierne a las llamadas células de Hofbauer, que son células casi redondas con núcleos vesiculares, a menudo excéntricos y citoplasma muy granuloso o vacuolado.

En el punto donde el trofoblasto invasor encuentra decidua, está una zona de degeneración fibrinoide, la Capa de Nitabuch. Existe también un depósito inconstante de fibrina, estría de Rohr; en el fondo del espacio intervelloso rodeando a las vellosidades que se amarran.

LA PLACENTA DEL EMBARAZO COMPLICADO POR PREECLAMPSIA-ECLAMPSIA

Se caracteriza morfológicamente por:

1. Infartos hemorrágicos de diferentes épocas; dicha lesión se considera patognomónica (6,7,22).

2. Aumento del número de masas nucleares sincitiales.

3. Aumento de las células de Langhans.

4. Alteraciones degenerativas de las arterias espirales que exceden de la medida normal (7).

La placenta pequeña puede observarse en la toxemia gravídica (22), sin embargo, el cambio es mínimo (6); lo cual traduce tal vez el vasoespasmo crónico de las arterias helicinas de la madre; los últimos infartos hacen que la placenta sea pequeña y de menor peso (23).

SUPERFICIE FETAL

Se observa angostamiento segmentario de arterias y venas (esto es, en los vasos de la placa coriónica), sin embargo dicho cambio puede observarse en embarazos no complicados. La trombosis de los vasos de la placa coriónica puede observarse por arriba de un infarto placentario.

SUPERFICIE MATERNA

La toxemia gravídica es el trastorno clínico más común, -

que se acompaña de un mayor número de infartos (1,6,9). Asimismo el otro hallazgo macroscópico que con mayor frecuencia se encuentra asociado, es el hematoma retroplacentario con el consecuente desprendimiento prematuro de la placenta (6). Es típica la heterogeneidad de la localización de las lesiones; en una placenta con graves lesiones cabe encontrar también zonas de tejido normal. Parece en la actualidad firmemente establecido que la causa directa de las alteraciones placentarias debe buscarse en las lesiones de las arterias espirales (23). Estas lesiones determinan una reducción del volumen minuto en el espacio intervelloso. Además en zonas aisladas se producen oclusiones de las arterias espirales (infartos) (1,6,22) o incluso roturas (hematomas - retroplacentarios) con una frecuencia este último de 12 - 15%, - sin embargo el origen no está aún bien aclarado (6).

La incidencia de los infartos es más alta que en embarazos no complicados; siendo la frecuencia un 33% en pacientes con preeclampsia moderada y hasta un 60% en pacientes con preeclampsia severa; infartos extensos (que envuelven 5 a 10% del parénquima), se observa excepcionalmente en pacientes con preeclampsia moderada, pero puede estar presente hasta un 30% de las pacientes que padecen de preeclampsia severa.

A pesar de ésto, puede observarse que un 30 a 40% de las placentas no presentan infartos (6).

El límite crítico dentro del que se origina un peligro para el feto se alcanza, cuando se infarta un 10 a 15% de todo el tejido placentario. Steigard sostiene que en estas alteraciones no se trata de tipos de infartos distintos, sino, como admite Bartholomew, de estadíos diversos de un mismo proceso, a saber, del infarto hemorrágico. El infarto hemorrágico con sus diversos estadíos y la plétora máxima procedente de los capilares debe considerarse como la única alteración constante de la placenta (7).

Los infartos incipientes tienen color rojo oscuro y están netamente circunscritos. Poco a poco adquieren firmeza y un color blanco amarillento al organizarse (un infarto, en sí consiste en la necrosis de un cotiledón materno, causado por oclusión de la arteria utero-placentaria helicina que lo surte de sangre) (23).

La morfometría comparativa de la placenta del embarazo normal y el de la toxemia se resume en el cuadro # 1 (según Aherne y Dunill) (7):

CUADRO # 1

MORFOMETRIA DE LA PLACENTA EN EL EMBARAZO NORMAL Y PATOLOGICO

	NORMAL	PREECLAMPSIA
Volumen de la placenta (cm^3)	488 (99)	363 (77)
No parénquima %[1]	20.8 (3.6)	21.6 (1.7)
Parénquima		
Espacio intervelloso	35.8 (3.2)	39.2 (5.7)
Vellosidades coriónicas[2]	57.9 (5.7)	60.7 (6.1)
Fibrina	4.3 (2.1)	2.7 (1.0)
Superficie vellosa (m^2)	11.0 (1.3)	7.7 (1.6)
Superficie capilar (m^2)	12.2 (1.5)	10.3 (2.9)

1 No parénquima: placa coriónica, decidua, vasos fetales, tabiques.

2 Vellosidades coriónicas: estroma conectiva, trofoblasto y capilares.

HALLAZGOS MICROSCOPICOS

La preeclampsia-eclampsia no produce lesiones específicas en la placenta, pero hay sobre todo envejecimiento prematuro (2,10,11), degeneración sincitial (2,10), depósito hialino paravelloso (6,10), congestión del espacio intervelloso (10,11) y edematización de las vellosidades (6, 11). Se ha demostrado trombosis y necrosis de las arteriolas espirales, lo cual sugiere un proceso ateromatoso agudo (2,10,21).

Se ha identificado en la preeclampsia una lesión de las arterias uteroplacentarias, caracterizada por prominentes células lipídicas ricas en espuma (16,19). Estas observaciones se han extendido y se ha concluido que existe una lesión patognomónica de los vasos uteroplacentarios, que ha sido denominada "aterosis aguda" (5,16,19), acompañado de necrosis aguda (9) de tipo fibrinoide (6). Dicha ateromatosis de la pared de las arterias espirales deciduales, producen una estrechez del volumen vascular, llamando la atención la rapidez con que en la preeclampsia se originan estas alteraciones parietales en los vasos de la decidua (22). Según Burrow y Ferris y otros autores, la arteriosclerosis es hiperplástica, que se traduce en aterosclerosis aguda lo que reduce el tamaño del lumen de los vasos, que puede observarse macroscópicamente como angostamiento segmentario de los vasos (4,9,10,22).

La reactivación del crecimiento sincitial placentario en la fase final del embarazo, que causa hiperplasia del sincitio se observa en la preeclampsia (1,3,6); la intensidad de estos cambios está relacionada con la severidad y duración de la preeclampsia. Las vellosidades están a menudo normalmente vascularizadas, pero un 20% de ellas están hipovascularizadas (6). La reactivación obedece a que una circulación materna comprometida en el espacio intervelloso puede crear un estado de hipoxia verdadera o re

lativa que estimula el crecimiento sincitial. Si persiste el estado hipóxico, sin embargo, desaparece la hiperplasia del sincitio y es reemplazada por una degeneración avascular de las vellosidades terminales en la que tanto los capilares como la estroma sufre un proceso degenerativo fibroso (1).

Las alteraciones preeclámpticas precoces incluyen lesión endotelial, absorción de los componentes del plasma por las paredes de los vasos, proliferación de las células de la mioïntima y necrosis de la media. Los lípidos se acumulan primeramente en las células mioïntimas y secundariamente en los macrófagos; lo cual ocurre en las arterias uteroplacentarias en donde se ha implantado la placenta (16).

La aparición más frecuente de acumulaciones nucleares sincitiales llevó a la noción del envejecimiento placentario prematuro en la toxemia, pero esta teoría no es indiscutible, toda vez que el mayor número de células de Langhans se presta más bien a una interpretación contraria (7). Los cambios por envejecimiento consisten principalmente en atrofia neta del trofoblasto sincitial (18). Las vellosidades no infartadas muestran alteraciones similares a las observadas en un envejecimiento prematuro de este órgano; por ejemplo: pérdida de la relación sincitial, adherencias y conglomerados de los núcleos, disminución de los lipoides en el sincitio, engrosamiento del trofoblasto y de la membrana basal en la región de los capilares, así como una proliferación del sincitio. Pero estas alteraciones pueden variar en las toxemias desde un estado normal hasta las necrosis isquémicas más extensas (7).

En el último trimestre el sincitiotrofoblasto experimenta atrofia y se dispone irregularmente sobre las vellosidades produciendo áreas desprovistas de sincitio caracterizadas por pequeñas masas apiladas de trofoblastos, los llamados nudos sincitiales. Estas vellosidades se denominan "vellosidades desnudas". En el fenómeno normal de maduración y envejecimiento de la placenta durante el último trimestre, alrededor de 33% de las vellosidades pasan por esta fase de atrofia epitelial. Sin embargo, en la eclampsia esta alteración puede atacar 90 a 100% de las vellosidades (18).

MATERIAL

- Placentas de pacientes sin patología asociada al embarazo, del servicio de Labor y Partos del Hospital Roosevelt, en el período de marzo a mayo de 1984.
- Placentas de pacientes con preeclampsia-eclampsia, del servicio de Labor y Partos del Hospital Roosevelt, en el período de marzo a mayo de 1984.
- Bolsas plásticas
- Tarjetas de identificación
- Boletas de recolección de datos
- Tiras diagnósticas N-multistix
- Laminillas portaobjetos
- Laminillas cubreobjetos
- Regla milimétrica
- Cinta métrica
- Balanza
- Estetoscopio
- Esfigmomanómetro
- Lente aumento
- Microscopio óptico
- Refrigerador
- Guantes quirúrgicos
- Material para preparaciones histológicas

METODO

- Se seleccionaron 25 pacientes en el servicio de Labor y Partos, del Hospital Roosevelt, en el período de marzo a mayo de 1984, con embarazo sin hipertensión inducida por el mismo u otra patología asociada.

- Se seleccionaron 25 pacientes con hipertensión inducida por el embarazo (preeclampsia-eclampsia), en el servicio de Labor y partos, del Hospital Roosevelt, en el período de marzo a mayo de 1984; siguiendo los parámetros referidos por el Comité de Terminología del Colegio Americano de Obstetras y Ginecólogos (16).

- A cada caso se le llenó una boleta de recolección de datos (ver anexo).

- Al resolverse el embarazo, se tomaron las placentas de las pacientes seleccionadas y se depositaron en bolsas plásticas, las cuales se identificaron con las respectivas tarjetas de identificación.

- Se tomó el peso y talla de cada recién nacido, y en base a ello se determinó la superficie corporal de los productos, utilizando un normograma para el cálculo de la misma (13).

- Las placentas se conservaron, cuando no fue posible su estudio inmediato, sin ningún preservante especial, luego de ser exsanguinada como se describe más adelante, en refrigeración a 5 grados C, por un tiempo no mayor de 72 horas.

- A cada placenta se le efectuó el siguiente procesamiento:

a. se lavó por simple acción mecánica con agua corriente, retirando la mayor parte del coágulo sanguíneo materno.

b. se exsanguinó la placenta, dejando que la sangre fluyera por gravedad y posteriormente efectuando expresión manual.

c. se seccionó el cordón a 4 cms. de su inserción.

d. se seccionaron las membranas a aproximadamente 2 cms. del borde placentario.

e. se determinó el peso de la placenta en gramos, utilizando una balanza marca Toledo, con escala de medición expresada de 0 a 2000 gramos.

f. se determinó los diámetros mayor y menor en cms., utilizando la regla milimétrica.

g. se determinó el espesor mínimo y máximo en cms., utilizando la regla milimétrica, luego de efectuar un corte longitudinal por el diámetro mayor de la placenta.

h. se determinó la circunferencia placentaria en cms., utilizando la cinta métrica.

i. se determinó el volumen placentario en cms^3, utilizando la técnica de desplazamiento líquido (ver anexo) (12).

j. con las siguientes fórmulas, se efectuaron las siguientes determinaciones (12):

- índice placentario: peso placentario/peso fetal.

- densidad placentaria: peso placentario/volumen placentario.

- espesor placentario: volumen placentario/área de superficie fetal.

- Luego de procesada cada placenta en la forma descrita, se anotaron en la boleta de recolección de datos, los hallazgos macroscópicos, tanto de la superficie fetal como de la materna.

- Se tomó a cada placenta, cuatro muestras para estudio histológico, tanto de la zona central como de la periférica, dos de la superficie materna y dos de la fetal.

- La tinción de las preparaciones histológicas se efectuó con hematoxilina eosina.

- Se efectuó estudio de las preparaciones histológicas con microscopio óptico, y los hallazgos se anotaron en la boleta de recolección de datos.

- Procesamiento y análisis de los resultados, utilizando estadística descriptiva e inferencial.

PRESENTACION DE RESULTADOS

TABLA # 1

MORFOMETRIA PLACENTARIA
DE LA PACIENTE SIN Y CON PREECLAMPSIA
HOSPITAL ROOSEVELT
(MARZO-MAYO 1984)

MORFOMETRIA PLACENTARIA	SIN PREECLAMPSIA (n:25)	PREECLAMPSIA MODERADA (n:17)	PREECLAMPSIA SEVERA (n: 8)	SIGNIF
Peso gramos	380.30 ± 56.70	345.70 ± 54.00	292.50 ± 55.66	p<
Diámetros cms				
mayor	19.96 ± 2.20	19.38 ± 1.49	18.12 ± 1.46	n
menor	17.39 ± 1.58	16.36 ± 1.26	16.04 ± 1.70	n
Espesor cms				
máximo	1.77 ± 0.35	1.81 ± 0.49	1.56 ± 0.32	n
mínimo	0.57 ± 0.20	0.54 ± 0.24	0.46 ± 0.16	n
Circunferencia cms	59.04 ± 5.67	57.12 ± 4.48	55.10 ± 4.58	n
Superficie cms^2	276.30 ± 51.80	257.60 ± 31.90	231.15 ± 38.70	p<
Volumen cms^3	439.75 ± 87.06	436.40 ± 84.22	356.16 ± 65.45	p<
Indice placentario	0.12 ± 0.02	0.10 ± 0.01	0.12 ± 0.03	p<
Densidad placentaria	0.88 ± 0.12	0.80 ± 0.09	0.82 ± 0.08	n
Espesor placentario	2035.95 ± 294.42	1992.07 ± 327.75	1978.40 ± 422.79	n

FUENTE: boleta de encuesta, elaborada por el investigador.
n.s.: no significativo.

Interpretación de la tabla # 1:

Al efectuar el análisis de varianza, aplicando la "F" de Snedecor, se encontró que habían cambios significativos en cuanto a peso, volumen, superficie e índice placentario.

En relación al peso placentario, luego de efectuar análisis postvarianza, se determinó que en general las placentas de pacientes preeclámpticas tuvieron menor peso que las placentas de pacientes no preeclámpticas, siendo significativa dicha diferencia entre las preeclámpticas severas y las no preeclámpticas - ($p < 0.05$), no así al comparar los pesos placentarios de las preeclámpticas moderadas con los de pacientes sin preeclampsia.

La superficie placentaria de pacientes con preeclampsia severa es menor al de las pacientes con preeclampsia moderada significativamente ($p < 0.05$); pero la superficie placentaria entre pacientes preeclámpticas y no preeclámpticas, no tiene diferencia significativa.

El volumen placentario es menor significativamente al comparar el de preeclampticas severas contra el conjunto formado por placentas de preeclámpticas moderadas y no preeclámpticas; sin embargo, dicha relación no se discutirá pues de acuerdo a la hipótesis formulada para el trabajo, no es esta asociación la que se pretende comparar.

En lo que respecta al índice placentario (peso placentario/peso fetal), se encontró que fue significativamente menor en pacientes preeclámpticas moderadas con relación a no preeclámp-

ticas y preeclámpticas severas, lo que nos podría indicar que aun que existió menor peso placentario, éste no fue lo suficiente como para causar disminución del peso fetal, lo que ocasionó un índice placentario menor. El hecho de que el índice placentario de pacientes no preeclámpticas sea igual al de pacientes con preeclampsia severa, nos lleva a concluir que si en preeclámpticas severas el peso placentario fue menor significativamente (ver tabla # 1), la alteración repercutió en el peso fetal proporcionalmente, de manera que el índice placentario se mantuvo.

TABLA # 2
HALLAZGOS MACROSCOPICOS PLACENTARICS
EN PACIENTES SIN Y CON PREECLAMPSIA
SUPERFICIE FETAL
HOSPITAL ROOSEVELT
(MARZO–MAYO 1984)

HALLAZGO	SIN PREECLAMPSIA (n:25)		PREECLAMPSIA			
			MODERADA (n:17)		SEVERA (n: 8)	
	f	%	f	%	f	%
TESELACION	25	100%	116	94%	6	75.0%
FIBROSIS SUBCORIONICA	11	44%	5	29%	3	37.5%
ANGOSTAMIENTO SEGMENTARIO DE VASO SUBCORIONICO	5	20%	10	59%	7	87.5%
VESTIGIOS SACO VITELINO	9	36%	4	23%	2	25.0%
QUISTE SUBCORIONICO	1	4%	0	0%	0	0.0%

FUENTE: boleta de encuesta, elaborada por el investigador.

INTERPRETACION DE LA TABLA # 2

De todos los hallazgos macroscópicos de la superficie fetal, solo uno tiene importancia patológica, el angostamiento segmentario del vaso subcoriónico, el cual aumentó de acuerdo a la severidad de la preeclampsia, observándose en el 59% (10 casos) de las preeclámpticas moderadas y en el 87.5% (7 casos)de las severas, en relación a placentas de pacientes no preeclámpticas, en donde se presentó solo en 5 casos.

Al resto de hallazgos no se le dio importancia pues se consideran como cambios normales de maduración placentaria; a pesar de ello llama la atención que la "teselación" disminuyó en relación directa a la severidad de la preeclampsia, cuando en ésta está acelerado el proceso de esclerosis de los vasos.

TABLA # 3

HALLAZGOS MACROSCOPICOS PLACENTARIOS
EN PACIENTES SIN Y CON PREECLAMPSIA
SUPERFICIE MATERNA
HOSPITAL ROOSEVELT
(MARZO–MAYO 1984)

HALLAZGO	SIN PREECLAMPSIA (n:25)		PREECLAMPSIA MODERADA (n:17)		PREECLAMPSIA SEVERA (n: 8)	
	f	%	f	%	f	%
CAPA DE NITABUCH	25	100%	17	100%	8	100%
CALCIFICACIONES	4	16%	8	47%	1	12.5%
INFARTO HEMORRAGICO	2	8%	9	53%	5	62.5%
INFARTO BLANCO	5	20%	8	47%	3	37.5%
HEMATOMA RETROPLACENTARIO	0	0%	0	0%	2	25%
LOBULO ACCESORIO	1	4%	0	0%	0	0%

FUENTE: boleta de encuesta, elaborada por el investigador.

Interpretación de la tabla # 3 y de la gráfica # 1:

En cuanto a los hallazgos macroscópicos de la superficie materna, hay mayor número de lesiones patológicas, cabe decir que en una misma placenta puede concurrir más de una lesión. De las lesiones encontradas dos tienen el mayor significado, los infartos (hemorrágicos y blancos), y el hematoma retroplacentario. Aunque todas las lesiones estuvieron presentes en placentas de pacientes sin preeclampsia, a excepción del hematoma retroplacentario, que solo se observó en preeclámpticas severas, vemos que el infarto hemorrágico que fue la lesión más común, se presentó en 9 casos (53%) de preeclámpticas moderadas, aumentando relativamente en preeclámpticas severas en donde se observó en el 62.5% de los casos (5 placentas), en relación a placentas de no preeclámpticas, se presentó en 2 casos.

El infarto blanco en placentas de pacientes sin preeclampsia tuvo una frecuencia mayor que el infarto hemorrágico; sin embargo, fue más frecuente en preeclámpticas moderadas que en severas.

No se puede sacar una relación con la patología asociada, ya que ésta puede encontrarse en pacientes no preeclámpticas.

GRAFICA # 1

HALLAZGOS MACROSCOPICOS PLACENTARIOS
EN PACIENTES SIN Y CON PREECLAMPSIA
SUPERFICIE MATERNA
HOSPITAL ROOSEVELT 1984

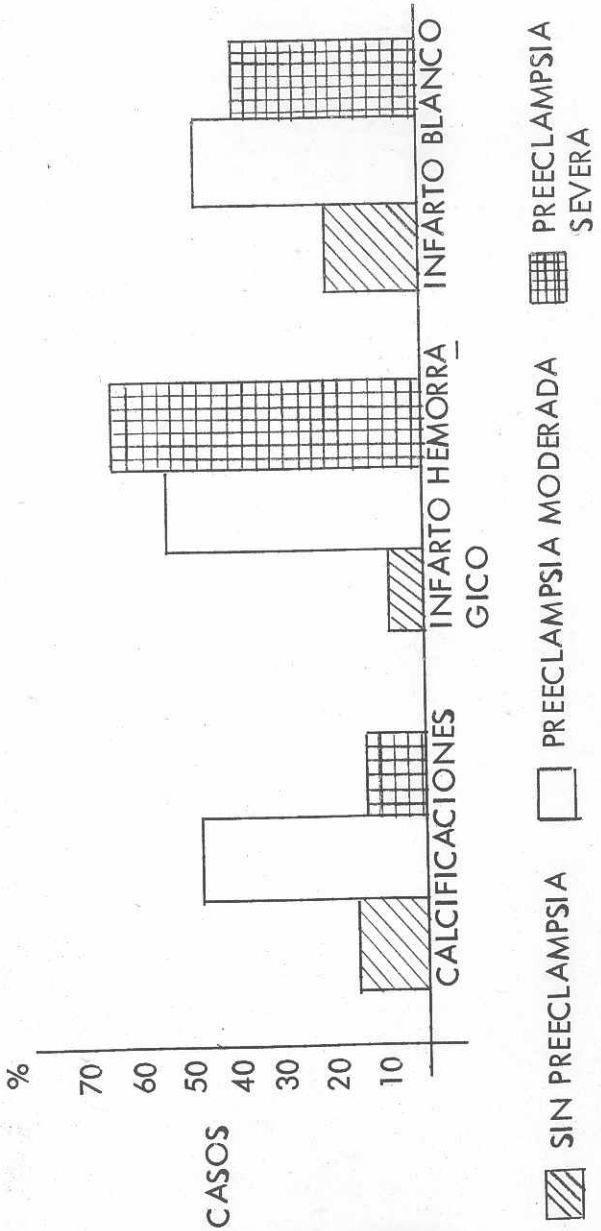

FUENTE: tabla # 3.

TABLA # 4

HALLAZGOS MICROSCOPICOS PLACENTARIOS
EN PACIENTES SIN Y CON PREECLAMPSIA
HOSPITAL ROOSEVELT
(MARZO–MAYO 1984)

HALLAZGO	SIN PREECLAMPSIA (n:25)		PREECLAMPSIA MODERADA (n:17)		PREECLAMPSIA SEVERA (n: 8)	
	f	%	f	%	f	%
ATEROSIS AGUDA	0	0%	13	76.5%	5	62.5%
DEGENERACION SINCITIAL	8	32%	13	76.5%	5	62.5%
DEPOSITO HIALINO PARAVELLOSO						
GRADO I	3	12%	4	23.5%	0	0.0%
GRADO II	10	40%	9	52.9%	2	25.0%
GRADO III	4	16%	4	23.5%	5	62.5%
TOTAL	17	68%	17	100.0%	7	87.5%
EDEMATIZACION VELLOSIDADES						
GRADO I	2	8%	7	41.2%	1	12.5%
GRADO II	2	8%	5	29.4%	5	62.5%
GRADO III	0	0%	5	29.4%	1	12.5%
TOTAL	4	16%	17	100.0%	7	87.5%
TROMBOSIS VASO SUBCORIONICO	1	4%	1	5.9%	1	12.5%
CALCIFICACIONES	4	16%	12	70.5%	5	62.5%
NUDOS SINCITIALES	8	32%	5	29.4%	1	12.5%
VELLOSIDADES DESNUDAS	5	20%	3	17.6%	0	0.0%
HIPERPLASIA SINCITIAL	0	0%	4	23.5%	2	25.0%
SIN NINGUN CAMBIO	4	16%	0	0.0%	0	0.0%

FUENTE: boleta de encuesta, elaborada por el investigador.

Interpretación de la tabla # 4

Se presenta en forma comparativa, los hallazgos microscópicos encontrados en los tres grupos estudiados; al igual que los hallazgos macroscópicos, en una misma placenta puede concurrir más de un cambio, la tabla indica el número de veces que se presentó cada uno de los hallazgos microscópicos en cada grupo estudiado.

De todos los hallazgos microscópicos, se puede indicar que todos se vieron acentuados en las placentas de preeclámpticas; sin embargo llama la atención que los nudos sincitiales que se acompañan de vellosidades desnudas, no aumentaron, lo que es contrario a lo reportado por la literatura, pues disminuyeron en relación directa a la severidad de la preeclampsia.

Se denota que algunas lesiones estuvieron marcadamente acentuadas en placentas de pacientes preeclámpticas, a saber, la aterosis aguda, la degeneración sincitial, el depósito hialino paravelloso, las calcificaciones y el edema de las vellosidades. Hubo reactivación o hiperplasia del sincitio únicamente en preeclámpticas, el cual estuvo presente en 23.5% de las moderadas y en el 25% de las severas. Por último, es importante señalar que la trombosis de vasos subcoriónicos, solo se presentó en un caso por cada grupo, lo cual no concuerda con lo reportado con otros estudios, pues en ellos se señala que este proceso se incrementa en las preeclámpticas.

Hubo necesidad de gradificar dos hallazgos microscópicos, el depósito hialino paravelloso y la edematización de las vellosidades, ya que la intensidad de los mismos varió de una placenta

a otra, dicha gradificación debe interpretarse así: grado I leve, grado II moderado y grado III severo, aunque es necesario mencionar que dicha gradificación depende en parte de la subjetividad del investigador, ya que no es posible establecer parámetros cuantitativos que permitan medir con objetividad estos cambios.

ANALISIS Y DISCUSION DE RESULTADOS

ANALISIS Y DISCUSION DE RESULTADOS

Se estudió un total de 50 placentas, de las cuales 25 procedieron de embarazos sin patología asociada, 17 de pacientes con preeclampsia moderada y 8 de pacientes con preeclampsia severa; en el servicio de Labor y Partos del departamento de Maternidad del Hospital Roosevelt, en el período de marzo a mayo de 1984.

Es importante hacer notar que el trabajo originalmente consideraba la inclusión de placentas procedentes de pacientes eclámpticas, sin embargo, durante el tiempo destinado a la investigación no se presentó ningún caso; ésto se considera obedece a que como es bien sabido, la eclampsia es un proceso normalmente prevenible si se instituye un tratamiento adecuado.

Morfométricamente, hubo variaciones significativas en cuatro aspectos: peso, superficie, volumen e índice placentario (ver tabla # 1), de los cuales sin embargo solo el peso y el índice placentario cumplen la relación del objetivo trazado para realizar el trabajo, por lo que nos limitaremos a discutir estos dos aspectos.

PESO PLACENTARIO

En cuanto al peso de placentas de embarazos no patológicos, hay diversidad de datos sin embargo algunos autores concluyen en que varía de 500 (1,7,15) a 600 gramos (8,20); para nuestro medio, Sotomayor y Orozco refieren que el peso varió entre 350 a 400 gramos (21), indicando Monzón que la media fue de 389.84 $\pm$ 76.4 (12).

En este trabajo se determinó que el peso de placentas de pacientes no preeclámpticas, coincide con lo reportado previamente para nuestro medio (ver tabla # 1), no así con lo indicado por la literatura internacional; considerándose que la diferencia estriba en el proceso seguido, previo a la obtención del peso (exsanguinación).

No existen datos acerca del peso placentario en pacientes con hipertensión inducida por el embarazo, con los cuales se puedan efectuar comparaciones con los observados en este trabajo, por lo que únicamente haremos mención de lo que se encontró. El peso placentario disminuyó significativamente ($p < 0.05$) en pacientes preeclámpticas. Dicha disminución fue significativa en preeclámpticas severas con relación a pacientes no preeclámpticas, pero al hacer la comparación entre preeclámpticas moderadas y pacientes sin preeclampsia, el peso no disminuyó significativamente.

INDICE PLACENTARIO

Este índice puede considerarse como medida de la suficiencia placentaria, aumenta al aumentar el peso de la placenta o disminuir el peso fetal y viceversa. Lo cual se comprueba al observar los datos de la investigación (ver tabla #1).

Como se indicó en preeclámpticas severas, el índice conservó un valor similar al de pacientes no preeclámpticas. Si consideramos que el peso placentario en preeclámpticas severas disminuyó significativamente (como se demostró), éste repercutió proporcionalmente en el peso fetal, lo que permitió que el índice se mantuviera.

En pacientes preeclámpticas moderadas, el peso disminuyó

en forma no significativa (como se hizo ver), lo que no provocó alteración proporcional en el peso fetal, esto condujo a que el índice placentario disminuyera significativamente.

HALLAZGOS MACROSCOPICOS:

Para el estudio de los hallazgos macroscópicos, éstos se dividieron en los que se observaban desde la cara fetal y los que se observaban desde la cara materna de la placenta.

Se determinó que en la superficie fetal, el único cambio considerado como patológico, pero que a la vez puede presentarse en placentas normales aunque en menor grado, fue el angostamiento segmentario del vaso subcoriónico, que corresponde a un proceso de arteriosclerosis acelerada del vaso (4,9,10,22); dicha lesión aumentó en relación directa a la severidad de la preeclampsia (ver tabla # 2).

Ha llamado la atención que la teselación, que es un proceso de esclerosis de los vasos de menor calibre que están por detrás del corión (23), disminuyó en relación directa a la severidad de la preeclampsia, lo cual resulta contradictorio al relacionarlo con el angostamiento segmentario, pues como ya se mencionó la paciente preeclámptica sufre un proceso acelerado de esclerosis de los vasos placentarios.

En cuanto a la superficie materna hubo más variedad de lesiones patológicas, sin embargo todas las lesiones encontradas se presentan en placentas normales a excepción del hematoma retroplacentario que solo se presentó en pacientes con preeclampsia severa. En una misma placenta puede presentarse más de una lesión patológica, siendo la localización más frecuente las áreas cercanas al borde o periferia de la torta placentaria.

El infarto hemorrágico fue la lesión más frecuente y su frecuencia guardó relación directa con la severidad de la preeclampsia; aunque otros autores también señalan que el infarto placentario es la lesión más frecuente asociada a la preeclampsia e incluso patognómónica de la misma (1,6,7,9,22), el porcentaje que reportan (33%) no llega a ser tan alto como el encontrado en el estudio actual (50%), ésto para preeclámpticas moderadas, ya que la frecuencia promedio del infarto en preeclámpticas severas fue menor (50%) en relación a lo descrito por los autores antes mencionados (60%). Es importante mencionar que al corte de los infartos blancos, éstos se acompañan en su centro de áreas hemorrágicas, lo que no era tan frecuente como encontrar áreas hemorrágicas en la periferia de dichos infartos blancos.

Si bien las calcificaciones en la superficie materna se observan normalmente en placentas de embarazos no patológicos (23), su frecuencia aumentó en preeclámpticas moderadas no así en las severas. La frecuencia de las calcificaciones en preeclámpticas moderadas se correlaciona con el mayor porcentaje de infartos blancos encontrados en estas pacientes, pues si se recuerda, el infarto no es más que la necrosis de un cotiledón materno, causado por oclusión de la arteria uteroplacentaria helicina que lo surtía de sangre, y que pasa por varios estadíos que van desde el infarto hemorrágico hasta la fibrosis y calcificación del mismo.

Finalmente, en placentas de preeclámpticas cabe encontrar tejido placentario de aspecto normal, sin embargo ninguna estuvo exenta de lesiones.

HALLAZGOS MICROSCOPICOS:

En relación a éstos, varios autores han señalado un aumento de lesiones en placentas de pacientes preeclámpticas, y que consisten sobre todo en degeneración sincitial (2,10), depósito hialino paravelloso (6,10), edematización de vellosidades (6, 11) y congestión del espacio intervelloso (10,11); otros señalan que hay un proceso acelerado de ateromatosis aguda, lo que han denominado "aterosis aguda" (5,16,19); también se señala la reactivación del sincitio que causa hiperplasia del mismo (1,3,6), estando determinada su intensidad según la duración y severidad del proceso.

En el presente estudio, se encontraron los mismos cambios antes enumerados; y se determinó que estos se incrementaban según la severidad de la preclampsia.

Aunque en menor intensidad, todas las lesiones pueden observarse en placentas normales; se determinó que el hallazgo microscópico exclusivo de las placentas de pacientes preeclámpticas es la "aterosis aguda" de los vasos, la cual se caracteriza por prominentes células que estrechan totalmente el lumen del vaso.

El depósito hialino paravelloso, se considera un cambio normal de maduración placentaria, sin embargo se encontró acentuado en las placentas de preeclámpticas, al igual la degeneración sincitial, la cual se observó como vellosidades atrapadas dentro de material hialino.

La reactivación o hiperplasia sincitial sólo se observó en preeclámpticas, lo que podría indicar que estas placentas fueron tomadas de pacientes en quienes el proceso, o bien era inicial o bien el estado hipóxico no fue tan severo, que no llevó a la degeneración sincitial a la placenta.

CONCLUSIONES

1. La preeclampsia produce cambios morfométricos placentarios significativos, especialmente en cuanto a peso, superficie, volumen e índice placentario.

2. El peso placentario en pacientes con hipertensión inducida por el embarazo, es menor significativamente que el de pacientes normales ($p < 0.05$).

3. El peso placentario disminuyó significativamente ($p < 0.05$) en preeclámpticas severas, con relación a placentas de pacientes sin preeclampsia.

4. La superficie placentaria de pacientes con preeclampsia severa es menor al de las pacientes con preeclampsia moderada, significativamente ($p < 0.05$).

5. El índice placentario se encontró significativamente menor ($p < 0.05$), en pacientes preeclámpticas moderadas con relación a no preeclámpticas.

6. El índice placentario de pacientes con preeclampsia severa no disminuyó significativamente, porque la disminución del peso placentario afectó proporcionalmente al peso fetal.

7. Los hallazgos macroscópicos, que tienden a acentuarse con

la severidad de la preclampsia son, el angostamiento segmentario del vaso subcoriónico en la superficie fetal de la placenta y el infarto hemorrágico en la superficie materna.

8. El hallazgo microscópico que se presentó con exclusividad en pacientes preeclámpticas fue la "aterosis aguda".

9. No se puede establecer una diferencia entre placentas "normales" y placentas de pacientes preeclámpticas, ni macro ni microscópicamente, pues la preeclampsia no produce lesiones placentarias específicas, y cabe encontrar en placentas normales, aunque en menor grado, las mismas lesiones que en placentas de pacientes preeclámpticas.

RECOMENDACIONES

1. Programar el estudio morfométrico y anatomopatológico de la placenta, en otras entidades que afecten la unidad feto placentaria (diabetes, incompatiblidad Rh, etc.)

2. Crear un subprograma de patología estructural ginecoobstétrica, como parte del postgrado.

RESUMEN

Se efectúa un estudio comparativo, entre placentas de embarazos sin preeclampsia y placentas de pacientes preeclámpticas, para lo cual se investigó un total de 50 placentas, de las cuales 25 proceden de embarazos no patológicos, 17 de preeclámpticas moderadas y 8 de preeclámpticas severas.

Se analiza la morfometría placentaria, estadísticamente empleando análisis de varianza, aplicando la constante "F" de Snedecor, con lo que se encuentran cambios significativos en cuanto a peso, superficie, volumen e índice placentario.

El peso placentario disminuyó significativamente ($p < 0.05$) en preeclámpticas severas con relación a no preeclámpticas, y aunque en preeclámpticas moderadas hubo disminución del peso placentario, esta no fue significativa al compararlo con el de pacientes sin preeclampsia; asimismo, la superficie placentaria fue significativamente menor en preeclámpticas severas con relación a preeclámpticas moderadas. En relación al índice placentario, este fue significativamente menor (p 0.05) en preeclámpticas moderadas con relación a no preeclámpticas o preeclámpticas severas, lo que indica que aunque existió menor peso placentario en preeclámpticas moderadas, no fue lo suficiente como para causar disminución del peso fetal, lo que ocasionó un índice placentario menor en dichas pacientes; sin embargo, en preeclámpticas severas el índice placentario se mantuvo o fue similar al de no preeclámpticas, lo que indica que aunque disminuyó el peso placentario en preeclámpticas severas, éste fue proporcional al peso fetal.

De las lesiones macroscópicas placentarias, que se acentuaron con la preeclampsia, se encuentra el angostamiento segmentario del vaso subcoriónico en la superficie fetal y el infarto hemorrágico en la superficie materna.

Microscópicamente se determinó, que la "aterosis aguda", fue el único cambio patológico encontrado con exclusividad en pacientes preeclámpticas.

Finalmente se concluye que todas las lesiones encontradas en pacientes preeclámpticas a nivel macro y microscópico, pueden encontrarse en pacientes no preeclámpticas, aunque en menor grado.

REFERENCIAS BIBLIOGRAFICAS

1. Aladjem, S. y A. Brown. **Perinatología clínica.** Barcelona, Salvat, 1979. 525p. (pp. 265-279)

2. Barillas Contreras, Luz del Sagrario. **Preeclampsia y eclampsia en el Hospital Nacional de Retalhuleu.** Tesis (Medico y Cirujano)-Universidad de San Carlos, Facultad de Ciencias Médicas. Guatemala, 1981. 53p.

3. Benedetti, W., et al. **Grado de madurez del trofoblasto en la placenta del embarazo de alto riesgo de toxemia gravídica, diabetes mellitus e incompatibilidad por factor Rh.** Guatemala, Hospital de Ginecobbstetricia del IGSS, 1982. 12p. (Mimemografiado)

4. Burrow, G. and T. Ferris. **Medical complications during pregnancy.** 2nd. ed. Philadelphia, Saunders, 1982. 583p. (pp. 1-35)

5. Fermann Maldonado, Angel. **Pronóstico maternofetal en pacientes con preeclampsia severa con edad gestacional menor de 36 semanas.** Tesis (Médico y Cirujano)-Universidad de San Carlos, Facultad de Ciencias Médicas. Guatemala, 1982. 71p.

6. Fox, H. **Pathology of the placenta.** Philadelphia, Saunders, 1978. 491p. (pp. 1-37, 215-223)

7. Kaser, O., et al. **Ginecología y obstetricia.** Barcelona, Salvat, 1979. t.2 (pp. 395-446)

8. Langman, J. **Embriología médica.** 4.ed. Buenos Aires, Médica Panamericana, 1981. 376p. (pp. 89-106)

9. McClue, J. C. y G. Dixon. **Atención prenatal de Browne.** 11.ed. Buenos Aires, Intermédica, 1978. 577p. - (pp. 257-259)

10. Medina Valdés, Pedro Aníbal. **Manejo y tratamiento de la preeclampsia y eclampsia en el Hospital "Modular" de Chiquimula.** Tesis (Médico y Cirujano)- Universidad de San Carlos, Facultad de Ciencias Médicas. - Guatemala, 1982. 80p.

11. Merck Cos, Carlos Enrique. **Evaluación del manejo clínico de la paciente con toxemia gravídica en el Hospital Nacional de Amatitlán.** Tesis (Médico y Cirujano)-Universidad de San Carlos, Facultad de Ciencias Médicas. Guatemala, 1982. 50p.

12. Monzón Barrientos, Arturo Orosimbo. **Características morfológicas de la placenta y su relación con el estado clínico del recién nacido en el IGSS.** Tesis (Médico y Cirujano)-Universidad de San Carlos, Facultad de Ciencias Médicas. Guatemala, 1982. 60p.

13. Nelson, W. E., et al. **Tratado de pediatría.** 7.ed. México, Salvat, 1980. t.2 (pp. 1789)

14. Niswander, K. **Manual of obstetrics.** 2nd. ed. Boston, Little-Brown, 1983. 465p. (pp. 233, 385)

15. Padilla White, José Luis. **Evolución del peso fetal y placentario durante el embarazo en una muestra de pacientes atendidas en tres hospitales de la ciudad de Guatemala.** Tesis (Médico y Cirujano)-Universidad de San Carlos, Facultad de Ciencias Médicas. Guatemala, 1983. 39p.

16. Pritchard, J. y P. Macdonald. **Obstetricia de Williams.** 2.ed. Barcelona, Salvat, 1979. 967p. (pp. 103-104, 106-107)

17. Reina Enríquez, Osmin Israel. **Capacidad tensional del cordón umbilical en la placenta.** Tesis (Médico y Cirujano)-Universidad de San Carlos, Facultad de Ciencias Médicas. Guatemala, 1981. 45p.

18. Robbins, S. **Patología estructural y funcional.** México, Interamericana, 1975. 1516p. (pp. 1209)

19. Scheppard, B. L., et al. An ultrastructural study of utero-placental spiral arteries in hipertensive and normotensive pregnancy and fetal growth retardation. **Br J Obstet Gynaecol** 1981 Jul; 88(7):695-705

20. Schwarcz, R., et al. **Obstetricia.** 3.ed. Buenos Aires, El Ateneo, 1978. 944p. (pp. 31-33)

21. Sotomayor Repelin, Carmen y Roberto Orozco Mejía. - **Diagnóstico de causas de muerte fetal.** Tesis (Médico y Cirujano)-Universidad de San Carlos, Facultad de Ciencias Médicas. Guatemala, 1984. 694p.

22. Wolf, F. et al. Fetal growth retardation and the maternal arterial supply of the human placenta in the absence of sustained hipertension. **Br J Obstet Gynaecol** - 1980 Aug; 87(8):678-685

23. Woodling, B. A., et al. Examen macroscópico de la placenta. **Clínicas obstétricas y ginecológicas** 1976 Ene; 3(1):21-43

Vo Bo

Universidad de San Carlos de Guatemala
FACULTAD DE CIENCIAS MEDICAS
OPCA — UNIDAD DE DOCUMENTACION

ANEXO # 1

UNIVERSIDAD DE SAN CARLOS DE GUATEMALA
FACULTAD DE CIENCIAS MEDICAS H
HOSPITAL ROOSEVELT
DEPTO. DE MATERNIDAD

FECHA: ____ BOLETA DE ENCUESTA #_____

NOMBRE DE LA PACIENTE: _____

EDAD: ____ años REGISTRO MEDICO #: _____

PARIDAD: G: ___ P: ___ AB: ___ FUR: ___ FPP: ___ AU: ____ cms.

ANTECEDENTES: PREECLAMPSIA: ___ ECLAMPSIA: ___

P/A: ____/____ PAM: ____

EDEMA: grado I: ___ Grado II: ___ grado III: ____ grado IV: ___

PROTEINURIA: _____ (expresada en cruces y en mg/dl).

OTROS SIGNOS: _____

PESO FETAL: ___ gramos TALLA FETAL: ___ cms. SUPERFICIE FETAL: ___ m^2

TIPO DE PARTO: EUTOCICO ___ DISTOSICO ___ SIMPLE ___ MULTIPLE ___ (cuántos?) PARTO ESPONTANEO: ___ PARTO INDUCIDO: ___ PARTO CONDUCIDO: ___

DIAGNOSTICOS: 1. Embarazo de ___ semanas por UR y ___ semanas por Au.

Universidad de San Carlos de Guatemala
FACULTAD DE CIENCIAS MEDICAS
OFICINA — UNIDAD DE DOCUMENTACION

2. PREECLAMPSIA: MODERADA___ SEVERA___

3. ECLAMPSIA:___

4. SIN PATOLOGIA ASOCIADA:___

PLACENTA

MORFOMETRIA:

PESO:___gramos TAMAÑO: DIAMETRO mayor___cms. - Menor___cms.
ESPESOR: Máximo___cms. Mínimo___cms. Circunferencia___cms.
SUPERFICIE:_____ cms^2 VOLUMEN:_____ cms^3.

INDICE PLACENTARIO:___ DENSIDAD PLACENTARIA:___ ESPESOR PLACENTARIO:___

CONSISTENCIA: NORMAL:___ AUMENTADA:___ DISMINUIDA:___

FORMA: DISCOIDAL: REDONDA:___ OVAL:___ TRIANGULAR:___
LOBULADA:___ DIFUSA:___ SUBCENTURIATA:___
MULTIPARTITA:___ MARGINATA:___ CIRCUNVALATA:___ MEMBRANACEA:___

HALLAZGOS MACROSCOPICOS:

SUPERFICIE FETAL: TESELACION: SI___ NO___
FIBROSIS SUBCORIONICA: SI___ NO___
ANGOSTAMIENTO SEGMENTARIO DE LOS VASOS: SI___ NO___

OTROS:_____

SUPERFICIE MATERNA: # LOBULOS:___ COMPLETA:___ INCOMPLETA:___

CAPA NITABUCH: SI___ NO___ CALCIFICACIONES: SI___ NO___

INFARTOS: #___ HEMORRAGICOS:___ BLANCOS:___

HEMATOMA RETROPLACENTARIO:___ OTROS:_____

HALLAZGOS MICROSCOPICOS:

ATEROSIS AGUDA:___ DEGENERACION SINCITIAL:___ DEPOSITO HIALINOPARAVELLOSO:___ EDEMATIZACION VELLOSIDADES:___ TROMBOSIS VASOS SUBCORIONICOS:_____
SIN NINGUN CAMBIO PATOLOGICO:___
OTROS:_____

ANEXO # 2

MEDICION DEL VOLUMEN PLACENTARIO (12)

Se utilizará para este fin un recipiente plástico cilíndrico, on los siguientes medidas:

altura: 15 cms

diámetro: 18.5 cms

radio: 9.25 cms

Volumen de un cilindro: área del círculo por altura.

: (pi por radio^2) (altura)

: $3.1416 \times (9.25)^2 \times 15$.

: 4032 centímetros cúbicos.

Volumen en cc por cm lineal de altura del recipiente utilizado:

: 4032/15: 268.8 cc por cm de altura.

Procedimiento a utilizar:

- Se llenará el recipiente con agua a 8 cms por arriba de la línea basal. Este constituirá el nivel 1 (N 1).

- Se agrega la placenta al recipiente conteniendo agua, - se mide de nuevo desde la línea base hasta el nuevo ní-

vel (N 2).

Cálculos:

Volumen: (N 2 - N1) por 268.8 igual a volumen placentario en cc.

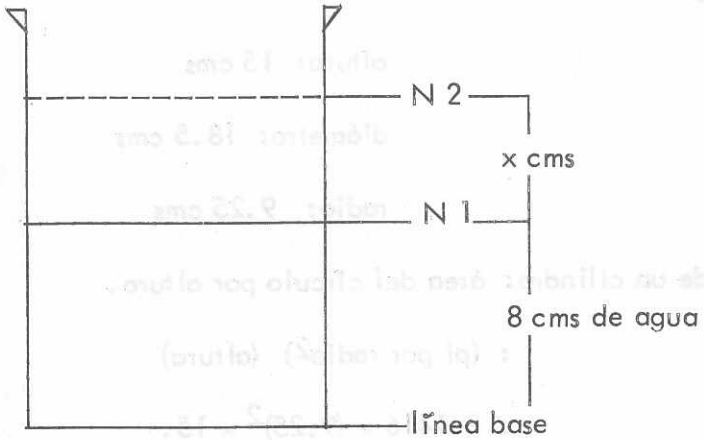

CENTRO DE INVESTIGACIONES DE LAS CIENCIAS

DE LA SALUD

(C I C S)

CONFORME

Dr. Mario Gilberto Alfaro Villatoro
ASESOR

Dr. Sergio Armando Marroquín López
ASESOR

SATISFECHO

Dr. José Luis Chacón Montiel
REVISOR

Dr. JOSE LUIS CHACON MONTIEL
MEDICO Y CIRUJANO
COLEGIADO No. 1686

APROBADO

DIRECTOR DEL CICS

IMPRIMASE:

Dr. Mario René Moreno Cámbara
DECANO
FACULTAD DE CIENCIAS MEDICAS
U S A C

Guatemala, 6 de Julio de 1984

FACULTAD DE CIENCIA
U S A C
AÑO LECTIVO
DECAN
Dr. Mario René Moreno
GUATEMALA

Los conceptos expresados en este trabajo son responsabilidad únicamente del Autor (Reglamento de Tesis, Articulo 44).