UNIVERSIDAD DE SAN CARLOS DE GUATEMALA

FACULTAD DE CIENCIAS MEDICAS

CHALACION

ESTUDIO PROSPECTIVO CITOBACTERIOLOGICO DE 75 CASOS EN LA POLICLINICA, INSTITUTO GUATEMALTECO DE SEGURIDAD SOCIAL, DURANTE LOS MESES DE DICIEMBRE 1,983 PARA ABRIL 1,984

IRVING EDGARDO RIMOLA FLORES

GUATEMALA, JULIO DE 1984

INDICE

P.

INTRODUCCION .....

DEFINICION Y ANALISIS DEL PROBLEMA .....

REVISION BIBLIOGRAFICA .....

MATERIALES Y METODOS 4

PRESENTACION DE RESULTADOS 4

ANALISIS Y DISCUCION DE RESULTADOS 5

CONCLUSIONES 5

RECOMENDACIONES 5

RESUMEN 6

REFERENCIA BIBLIOGRAFICA 6

APENDICE 6

INTRODUCCION

Chalación es un diagnóstico, que se efectúa frecuentemente en clínicas de médicos generales y especialistas oftalmólogos, sin embargo, existe muy poco descrito acerca de esta patología en la literatura mundial y considerando que en nuestro medio hasta la fecha no existe trabajo similar, esta investigación tiene importancia para el conocimiento de esta anormalidad palpebral.

En este trabajo se efectuó una revisión de la patología de párpado relacionada al diagnóstico de Chalación anormalidades anatómicas y fisiológicas de las glándulas del párpado, principalmente de las glándulas de Meibomio, también se incluye un estudio enfático de procesos malignos, motivado por el hecho conocido dentro de la especialidad, que un diagnóstico erróneo de Chalación ha concluido posteriormente con diagnóstico final de proceso maligno, en el cual la iatrogenia es considerable.

Se efectuó un estudio sobre 75 casos diagnosticados como Chalación a los cuales se les practicó tratamiento quirúrgico, para lo cual se utilizó los recursos del Instituto de Seguridad Social en las instalaciones clínicas, quirúrgicas y laboratorio de la unidad de la Policlínica.

Se enfocó un análisis estadístico de Edades, Sexo, Ojo, Párpado y Tercio afectado, Recurrencia o multiplicidad del padecimiento, otras anormalidades locales o sistémicas.

Finalmente la fase más importante, un aná-

lisis citobacteriológico de los 75 casos; para este estudio se sacaron 3 frotes uno para Gram uno para Giemsa y el último para Papanicolau, este último leido por médico patólogo.

Con ello se establecen las bases científicas sobre las que se podrán ampliar estudios futuros.

DEFINICION Y ANALISIS DEL PROBLEMA

Chalación, patología palpebral que en este estudio se enfoca como nódulo, masa o tumoración, única, múltiple o reincidencia, la cual en la práctica se diagnostica con facilidad, de mucha frecuencia y de tratamiento bastante objetivo y específico.

Este trabajo se encaminó a investigar a 75 pacientes de ambos sexos, el cual se realizó en personas de 15 años de edad en adelante; los cuales fueron diagnosticados y tratados quirúrgicamente por médicos especialistas, considerando para el estudio las siguientes variables: edad, sexo, ojo, párpado, tercio de párpado más afectado, observando se residivancia y multifocalidad, así como si hubiera otra patología ocular.

El trabajo tuvo un enfoque cito-bacteriológico a través de 3 enfoques (Gram, Giemsa, Papanicolau) a través de los cuales se trató de confirmar microscópicamente sus características de Agudeza, Cronicidad y principalmente, la concordancia por lo escrito de granulomatocidad en la glándula de meibomio. Se buscó descartar ciertamente procesos malignos en todos los casos.

CONSIDERACIONES GENERALES SOBRE PATOLOGIA PALPEBRAL:

AFECCIONES DE LOS PARPADOS

Lesiones Oculares:

a. Eczema de Párpados
b. Herpes Zoster
c. Blefarochalasis
d. Epicanthus
e. Trastornos pigmentarios del párpado.

Lesiones que radican en el espesor de los párpados:

a. Edema
b. Edema Blanco
c. Absceso del párpado
d. Orzuelo
e. Chalación

Afecciones de los bordes palpebrales:

a. Blefaritis
b. Blefaritis Ulcerosa

Desviaciones de los bordes palpebrales:

a. Entropión
   - Espasmódico
   - cicatricial

b. Ectropión
   - Espasmódico
   - paralítico
   - senil
   - cicatricial

Afecciones de las Pestañas:

a. Triquiasis
b. Distiquiasis

TUMORES PALPEBRALES:

Tumores Benignos:

a. Papilomas
b. Xantelasma
c. Angioma plano / tuberoso
d. Quiste Dermoideo

Tumores Malignos:

a. Epitelioma basocelular / espinocelular / intermedia
b. Eptitelioma Plano
c. Epitelioma Vegetante

Abertura Palpebral:

a. Ptosis palpebral Congénita / Adquirida
b. Lagoftalmos
c. Blefarospasmo
d. Hipertonía Simpática

ANATOMIA Y FISIOLOGIA DE LOS PARPADOS

Los párpados son dos formaciones complejas, cutáneo-músculo-mucosas, situados perpendicularmente a la base de la órbita por delante del globo ocular, al que protegen de los agentes externos y de los efectos nocivos de una luz demasiado intensa.

Por su gran movilidad reparten el producto de secreción de las glándulas lagrimales, manteniendo constantemente humedecida la parte anterior del globo ocular, previniendo su desecación y formación posterior de úlceras corneales.

Los párpados son dos para cada ojo, superior e inferior. El superior tiene más superficie que el inferior, lo cual es fácil de comprobar cuando se cierra y desciende para ponerse en contacto con el inferior.

Anatómicamente hay que distinguir siete capas, pero desde el punto de vista práctico y quirúrgico se dividen en dos caras: la anterior, externa o cutánea, y la posterior o conjuntival (Fig. 1).

La cara anterior en el párpado superior es convexa. Cuando está cerrado su parte inferior se amolda sobre el globo ocular, mientras su parte superior cubre los tejidos celulo-grasos de la órbita y se deprime hacia esta cavidad formando el surco órbito palpebral superior. Cuando se eleva el párpado, la piel que forma su parte inferior se invagina detrás de la que corresponde al surco órbito palpebral formando una hendidura profunda.

La superficie externa del párpado inferior es convexa y en su parte más inferior existe un surco que corresponde al reborde orbitario; es el surco órbito palpebral inferior. La cara interna es cóncava y se adapta completamente al globo ocular.

Ambos párpados se unen en sus extremos para formar las comisuras. La interna, constituida por una pequeña eminencia de dirección transversal debido a la elevación de la piel en este punto por el tendón del orbicular, y la externa formada por una pequeña depresión, asiento de pliegues cutáneos de dirección radial, cuyo número y profundidad aumentan con la edad.

El borde adherente del párpado superior corresponde al borde libre del hueso frontal y el del inferior al borde libre de la órbita separados ambos por los surcos órbito palpebrales correspondientes.

El borde libre de los párpados está dividido en dos porciones por el tubérculo lagrimal. La interna o lagrimal es lisa, redondeada, desprovista de pestañas y contiene en su espesor los conductos lagrimales. La externa o ciliar presenta dos labios y un intersticio o línea de unión cutánea mucosa, donde se funden la cara cutánea y la conjuntival. En el labio anterior se implantan las pestañas y desembocan las glándulas de Zeis y Moll, y en el posterior se exteriorizan las glándulas de Meibomio.

El punto de unión de los dos bordes forma un ángulo agudo que constituye el canto externo, el punto de unión interno de vértice redondeado da lugar al canto interno, donde se encuentra la carúncula lagrimal y la membrana nictitante.

Cuando el ojo está abierto, los bordes libres de los párpados forman el orificio o abertura palpebral, que al cerrarse desaparece y es reemplazada por la hendidura palpebral.

La cara anterior o cutánea está constituida por la piel, dos capas de tejido celular laxo y, entre ambas, una capa muscular.

La piel es sumamente fina, delgada y la más deslizable del organismo, surcada de pliegues o arrugas transversales, cuyo número y profundidad aumentan con la edad. Tienen pelo de vello y glándulas sudoríparas y sebáceas poco desarrolladas.

Las dos capas de tejido celular laxo son muy delgadas, casi desprovistas de grasa y muy distensibles.

La capa muscular está constituida por el orbicular de los párpados. Sus fascículos se disponen anularmente alrededor de la hendidura palpebral, uniéndose a los ligamentos palpebrales interno y externo y al rafé en las comisuras. Muy cerca del borde libre existe un fascículo individualizado, el músculo de Riolando, que es atravezado por las pestañas y las glándulas de Zeis, Moll y Meibomio.

La cara interna o conjuntival está constituida por una capa fibrosa, otra muscular y la conjuntiva.

En la capa fibrosa se distinguen dos porciones: una marginal o tarso que corresponde al borde libre de los párpados, y otra periférica que corresponde al borde orbitario y forma los ligamentos anchos de los párpados, los cuales vienen a ser como una continuación de los tarsos; sus fibras se irradian a todo el contorno de la órbita, donde se insertan confundiéndose con el perióstico.

Los extremos externos de los tarsos están unidos entre sí por un ligamento que se fija en la órbita un poco por debajo de la articulación Fronto-Malar y forman el ligamento palpebral externo. Los internos terminan en dos lenguetas que, convergiendo entre sí, forman una cinta

que se inserta en la rama ascendente del maxilar superior, formando el ligamento palpebral interno.

La capa muscular está formada por el músculo elevador del párpado superior, de fibras estriadas, y los músculos palpebrales superior e inferior, de fibras lisas.

La capa más profunda o mucosa está constituida por la conjuntiva, que después de cubrir la cara interna de los párpados se refleja sobre sí misma formando un fondo de saco o fórnix y se extiende sobre el segmento anterior del ojo, cubriéndolo sin interrupción hasta el borde de la córnea.

Cerca del fondo del saco existe una serie de pliegues y surcos transversales que permiten la movilización de los párpados. Es más profundo en su parte superior que en la inferior y más en su parte externa que en la interna, donde está casi borrado por estar ocupado por la carúncula lagrimal.

En la parte supero externa del saco óculo conjuntival desembocan los conductos excretores de las glándulas lagrimales, las cuales se encuentran situadas en la parte supero antero externa de la órbita, distinguiéndose dos porciones: una palpebral y otra orbicular, separados por la prolongación del tendón del músculo elevador del párpado superior.

Los párpados son órganos muy bien irrigados (Fig. 2a, b). Su circulación principal está constituída por las dos arterias palpebrales, superior e inferior; la accesoria por ramas de la supraorbitaria, infraorbitaria, nasal

lagrimal, temporal superior y transversa de la cara. Ambas arterias palpebrales son ramas de las oftálmica y desde su nacimiento se dirigen siguiendo los bordes libres de los párpados al ángulo externo donde se anastomosan entre sí y por medio de las arterias vecinas, formando un círculo arterial completo alrededor de la abertura palpebral.

En el párpado superior, la arteria palpebral superior forma el arco interno y una rama de ella su arco externo, que sigue el borde orbitario del tarso.

La circulación de los bordes libres es más abundante que en el resto de los párpados. Contribuyen a ello los arcos palpebrales internos, los ramos incurvados entre las pestañas y la red vascular que emana de la conjuntiva y que discurre entre las glándulas de Meibomio. Todo esto es muy importante de tener en cuenta en el trazado de plastías en el párpado superior, como ocurre en el colgajo en abanico del párpado superior, que al tener su pedículo en el borde libre, permite una buena vascularización.

El sistema venoso de los párpados es más importante que el arterial. Las venas palpebrales desembocan por una rama interna en la oftálmica y por otra externa a la temporal superficial. Los plexos venosos existentes en los bordes palpebrales se anastomosan con las venas musculares y a través de ésta van a la oftálmica.

Los linfáticos de los párpados se dividen en dos grupos, uno interno que converge hacia la raíz de la naríz y uniéndose a los descen-

dentes de la región frontal y superciliar desembocan en los ganglios submaxilares, y otro externo que desagua en los ganglios preauriculares y en los parotídeos (Fig. 2, c).

La inervación motora de los párpados procede de la rama superior del facial. Los ramos sensitivos emanan del nasal externo, del frontal interno, del frontal externo, del lagrimal y del suborbitario. Los ramos motores simpáticos se dirigen a los vasos y músculos palpebrales. (13).

MOTILIDAD PALPEBRAL

La motilidad de los párpados se debe a los músculos orbicular y al elevador de los párpados. El primero es un esfinter de fibras estriadas que rodea la abertura palpebral y que se inserta por dentro, mediante el tendón palpebral interno, en la apófisis montante del maxilar superior y hacia afuera por el tendón orbicular externo, con el hueso malar por debajo de la sutura frontomalar.

El músculo elevador de los párpados se inserta en la piel y en el borde superior del tarso del párpado superior y termina en el vértice de la órbita por encima del agujero óptico. (12)

El orbicular y el elevador son músculos antagonistas que controlan el cierre y la abertura palpebral respectivamente. La intervención motora del primero está dada por el facial la del segundo por el motor ocular común. La sensibilidad de los párpados se debe a la primera y segunda rama del trigémino. (12)

figura #1

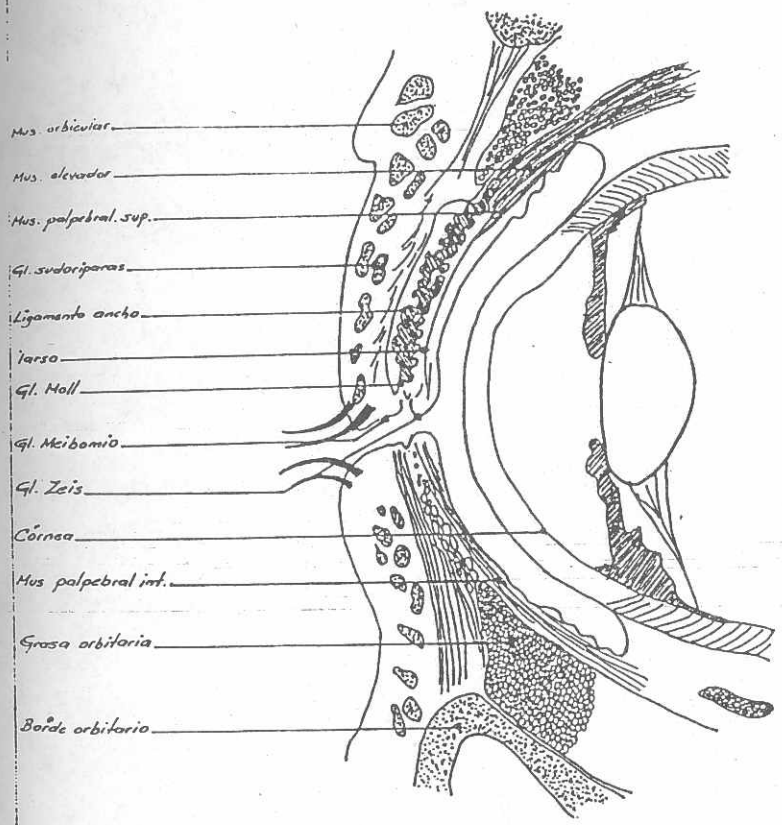

Fig. 1 Corte transversal de los párpados, con los principales elementos que los componen.

Fuente: Anatomía de Testut.

figura # 2

(A)

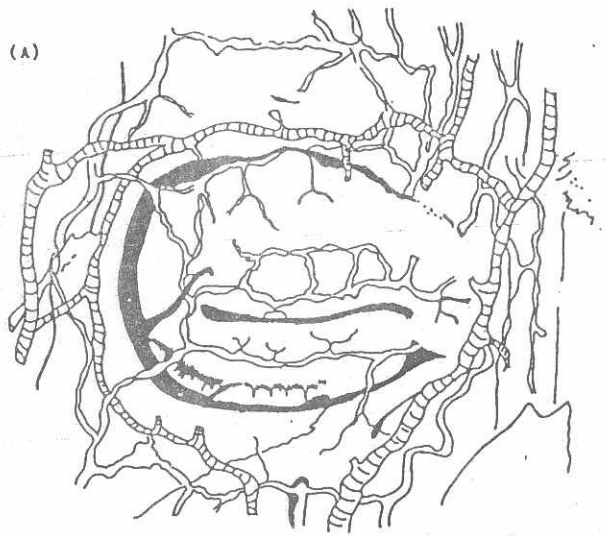

(B)

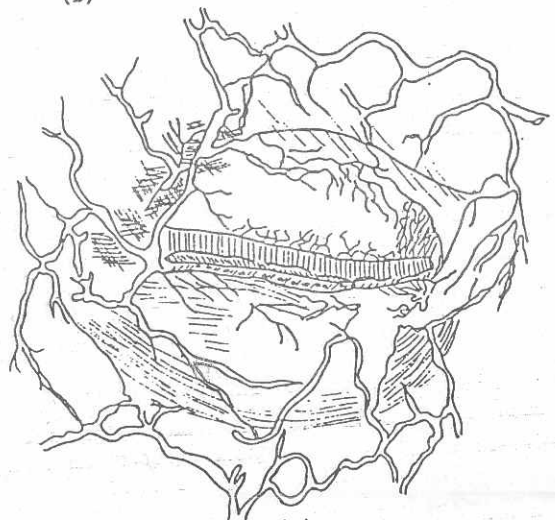

Fuente: Anatomía de Testut.

FIGURA # 2

(c)

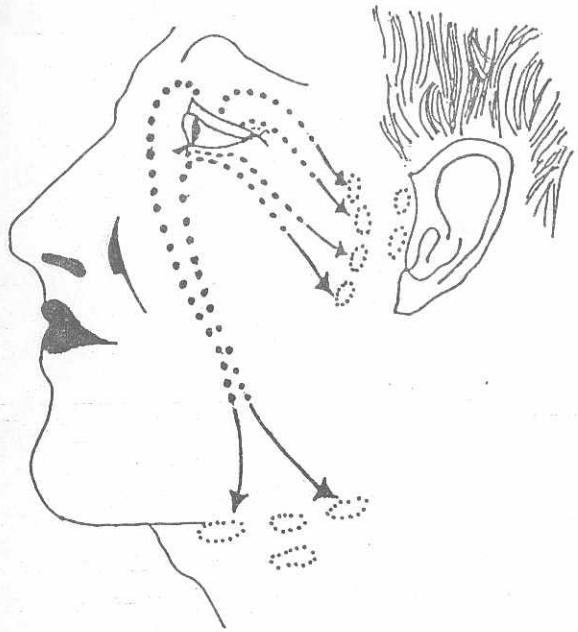

Fig. 2, a, b y c. Circulación arterial y venosa de los párpados según Testut. En a) los trazos rayados corresponden a venas. En b) los trazos finos a plumilla representan los ramos que discurren entre las pestañas. En c) se representa la dirección de las vías linfáticas y ganglios de desagüe.

Fuente: Anatomía de Testut.

CHALACION

Definición:

Varios autores definen esta enfermedad como: (Una pequeña piedra) Es un Granuloma Inflamatorio Crónico causado principalmente por la retención de la secreción de la glándula tarsal (12, 7).

Es un lipogranuloma Inflamatorio Crónico de una de las glángulas de Meibomio. Está caracterizada por una tumoración gradual sin dolor de la glándula sin signos grandes de inflamación (15).

Una inflamación crónica de las glándulas de Meibomio (Chalación Profunda) de Zeis (Chalación Superficial); las glándulas sebáceas resultan en un nódulo duro y sin dolor en el párpado (5, 8).

Historia:

La patogénesis de Chalación por largo tiempo ha sido un tema de discución. Un factor curioso en una lesión tan común y accesible, los escritores la consideraban ser un Orzuelo interno abortado (Orzuelo Indurado) (Arlt, 1858) o un quiste de retención de una glándula de Meibomio (de Wecker, 1867). Y la demostración del tumor de naturaleza Granulomatosa por de Vincentis (1875), sin embargo las ideas cambian pero allí se queda alguna controversia, si los cambios glandulares fueron primeros (Fuchs,1878) o secundarios a los cambios en los tejidos que rodean. Dexl (1893) surgió la teoría que la masa era debida a la obstrucción de la secre--

ción de la glándula; Deutschmann (1981) consideró una Foliculitis Hiperplásica crónica y Perifoliculitis, mientras Sabrazes y Lafón (1908) lo comparó con Acné, una vista energéticamente opuesta por Buri (1912). Por el otro lado Palermo (1896) consideró un granuloma como un cuerpo extraño debido a irritación química o física. Y las más recientes vistas seguidas de esto, basadas en el trabajo de Schall (1926) Levaditi (1934) y Hagedoorn (1935). La secreción meibomiana retenida, particularmente su contenido lípido tiene un efecto irritativo que excita una reacción de cuerpo extraño produciendo tejidos granulomatosos ricos en células gigantes.

Una reacción similar de irritación química puede ser producida por la inyección de vernix caseosa, de grasa de carne de cordero estéril, Schall (1926) o cera amarilla (Levaditi, 1934) entre los tejidos de conejos y guinea-cerdo, un proceso comparable a la necrosis grasa o linfogranulomatosis que acompaña enfermedades del Páncreas (Hagedoorn, 1935) o a la reacción de cuerpo extraño, algunas veces vistos alrededor de quistes sebáceos en la piel. En todos estos casos, la foto histológica es la misma y el tejido alrededor tiende a volverse progresivamente afectado por la difusión de fermentos Lipolíticos, un proceso que cuenta por la propagación subcutánea de la Chalación Externa.

Que la Chalación es una infección crónica de bajo-grado es una vista que ha tenido muchos criterios y muchos tipos de organismos han sido implicados. El bacilo tuberculoso, cocos, el demodex folicular y hasta protozoarios. La literatura grande puede ser encontrada en el monógrafo por Schnieber (1924). Es verdad que una Chalación puede contener muchos tipos de organismos pero esto es igualmente verdad que estos son incidentales, antes que causativos. En 80 casos Abboud y sus colegas (1968) encontraron que estaba asociado con una deficiencia en el suero de vitamina A.

El diagnóstico de una Chalación es usualmente fácil, los tipos más extensos pueden simular una Tarsitis y ocasionalmente la pregunta puede surgir si es un Neoplasma (Adenoma, Carcinoma y muy ocasionalmente un Sarcoma).

En los casos más recientes, sospechas son usualmente estimuladas cuando el tumor es quitado, o por su reaparición después. En dado caso el diagnóstico es hecho por examinación histológica. (Hughes, 1932; Jaensch, 1933; Lofin 1937; Engelhart, 1962, y otros). Una Chalación que es persistente (reaparece) después de su tratamiento quirúrgico adecuado, siempre debe ser sujeta a esta examinación con vista a eliminar malignidad. Otras condiciones confusas menos frecuentes incluyen Tuberculoma (Subczewska, 1962) Tularemia, Meibomanitis Supurativa Crónica o infecciones Micóticas (7).

Hallazgos Macroscópicos:

Fue vista anteriormente como un quiste meibomiano semejante a la ateromata de las glándulas sebáceas de la piel. Pero cuando la retención de quistes de las glándulas de Meibomio ocurren son muy raras; una verdadera analogía es con Acné Rosásea de la piel donde las glándulas sebáceas juegan una parte comparable a las glándulas de Meibomio en el desarrollo de una Chalación.

Típicamente una Chalación comienza como la formación de un nódulo redondeado que forma cuerpo con el tarso, consistente, bien limitado por una cápsula, indoloro, con muy leve o nula reacción inflamatoria; (12) o bien como un tumor duro, circunscrito y sin dolor que crece muy lenta e indolentamente sin síntomas marcados y se siente bajo la piel normal de el párpado como una bolita o munición, ocurre más frecuentemente en el párpado superior que en el inferior y más común en jóvenes que en adultos, puede ser sólo, más de un párpado puede ser afectado, mientras que en el mismo párpado más de uno puede coincidir. Frecuentemente Chalación ocurre en cultivos particularmente en gente joven especialmente la seborréica que por algún tiempo a tenido una Meibomanitis crónica, con blefaritis e inflamación conjuntival (la conjuntivitis a Chalación de Dianoux, 1891) o en personas ancianas, particularmente la que sufre de Acné Rosásea de larga existencia.

La Chalación puede aparecer después de una Blefaritis o una infección Tarsal local. Pero más usual, su comienzo es lento y gradual sin causa aparente. Encima de el pequeño y duro tumor la piel al principio es libremente movible y normal, pero mientras continúa creciendo puede convertirse en estirado y vívido. Bajo la conjuntiva es como aterciopelada roja e hinchada. Pero mientras el tarso se arrala por la presión, una mancha azul-gris es vista en la conjuntiva cuando el párpado es invertido. El tumor puede mantenerse indefinidamente sin crecer; en algunos casos tempranos puede ser absorvido y desaparece. Ocasionalmente una infección secundaria y supuración ocurren que hasta puede llevar a una Tenonitis Purulenta

(Chadwick, 1963) o un absceso orbital (Myska y Uher, 1961). Excepcionalmente a calcificación (Searle, 1952; Llopis Rey, 1957) o ha osificación)Franklin y Cordes, 1924; Rizzini, 1953; Gemolotto, 1960; Nath et al., 1966); pero más frecuentemente cuando aumenta lentamente en tamaño se vuelve suave en consistencia hasta que eventualmente se revienta en la superficie conjuntival. Aquí después que la porción suave central a escapado como una masa viscosa, gelatinosa; granulaciones carnosas forman excrecencias que se pueden mantener fuera de la conjuntiva por algún tiempo considerable; usualmente se requieren muchos meses para que el tumor desaparesca completamente. Alternativamente y más rara, puede perforar el tarsus en frente, en dado caso el tejido granulado crece dentro de la capa subcutánea más allá del borde del párpado formando un tumor suave y plano que puede mantenerse sin cambiar por meses (Chalación Externa de Lagrange, 1889, como opuesta a la más usual Chalación Interna); a esto la piel decolora en rojizo-azul se vuelve adherente y hasta puede romper para formar un Sinusoide. Otra vez una Chalación puede desarrollarse en el ducto de la glándula tarsal, en dado caso se proyecta como un pesón de el borde Ciliar, siendo aplanado en su lado posterior por la presión de el globo (Chalación Marginal, Edmann, 1905). En casos donde aparece Chalación Múltiple todo el tarsus puede ser afectado y dos ó más tumores pueden volverse confluentes para sí el párpado entero forma proyecciones nodulares y es espesada a tal extensión que la eversión es dificultosa; la piel se mantiene libre aunque puede estar descolorida, pero la conjuntiva tarsal es tosca y aterciopelada, desigual y nodular y la fotografía clínica pue

de sugerir una Tarsitis o un Neoplasma.

Si la Chalación supura a través de la conjuntiva tarsal, crecimiento de tejido granulomatoso (fibroblastos, capilares jóvenes, linfocíticos y células plasmáticas), pueden resultar en un engrandecimiento rápido, sin dolor, masa polipoide llamada Granuloma Progenicum. (7).

Síntomas son pocos; en realidad el paciente puede ignorar su presencia hasta que llega a un tamaño considerable. La queja usual es el cosmético, pero alguna pesadez y desconforte puede presentarse. Ocasionalmente pueden haber algunos concomitantes inflamatorios pero estos son regularmente insignificantes; sí, por lo tanto, se desarrollan excrecencias en la superficie conjuntival; el desconforte se puede asentuar. Es interesante que la presión de el tumor pueda alterar la refracción y causar algún astigmatismo que ocasionalmente puede ser considerable, pero desaparece al remover el granuloma (Ormond, 1921; Safar 1947; Casanova, 1949; Asseman et al. 1965 y otros). (7).

Etiología:

Las blefaroconjuntivitis, el Orzuelo Interno y la Meibomiorrea son las causas más frecuentes. A veces las chalaciones aparecen profusamente y en serie, sin causa local que lo explique, atribuyéndose a un estado de depresión orgánica general (12).

Hallazgos Microscópicos:

La patología de Chalación demuestra ser una inflamación peculiar de la glándula de Meibomio produciendo granulación de tejidos ricos en células gigantes. Por esta razón de Vicentix (1875) Granuloma de células gigantes encapsuladas. Fuchs (1978) consideró que el proceso comensaba como un catarro descamativo con proliferación de el epitelio de el acino de la glándula. Así las células centrales degeneran y rompen en debris glandular entre las que se encuentran gotitas de grasa. El tejido que rodea el tarsus se vuelve tensamente infiltrado con leucocitos y las células compuestas proliferan un proceso que se vuelve predominante para así los dos tejidos acini y el periacinosa, son por último perdidos y una masa indiferenciada de granulaciones rodeado por un aro denso de tejido fibroso. El tejido de granulación exhibe las características usuales, conteniendo las células plasmáticas, epiteliales y linfocíticas, con la adición de células gigantes y una considerable cantidad de fibrosis. En el medio de las partes infiltradas de células esferuladas pueden ser insoladas por tejido conectivo, fibras entre las cuales gotas de grasa extracelulares son encontradas, así como entre las células gigantes para que la foto de lipogranuloma sea producida. Bakes (1947) encontró ésteres de colesterol presentes. Mientras el proceso evoluciona los tejidos de fibras peripheral se vuelven compresas para formar una cápsula densa y cambios retrogresivos ocurren centralmente. Aquí las fibras se vuelven hialinas y funsionan en un fluido o masa homogénea gelatinosa. Las células se vuelven vacuoladas y desaparecen y todo el contenido puede eventualmente ser liquidado. Algunas veces la fibrosis es muy prominente cuando el nódulo es casi de consistencia cartilaginosa. Con una capa densa de fi--

bras y un interior hecho de fibras septales interlasadas en las cuales glóbulos de fluidos glairy son retenidos. Algunas veces el proceso necrótico es predominante en tal caso un saco delgado de fibras conteniendo fluido glairy forma el tradicional quiste meibomiano comparable a un absceso frío. Dependiendo en cual de los dos procesos es más evidente cualquier etapa intermedia entre estos dos extremos puede resultar (Parsons, 1904; Lowenstein, 1913-14; del Monte 1916-17; Schall, 1926; Levaditi, 1934; y otros) en casos recurrentes la osificación hetereogénea puede resultar (Nath et al. 1966) (7).

El examen de la lesión pueden incluir una una no exacta vista y tamaño juntos, con su forma, color y consistencia el grado de elevación arriba de la superficie o de fijación a estructuras vecinas, la presencia o ausencia de señales inflamatorias, vascularización o pigmentación. Documentación fotográfica es de ayuda para los propósitos siguientes. Por último el diagnóstico será hecho por examinación histológica y en todos los casos en cuales hay duda o sospecha de malignidad una biopsia es esencial si esta puede ser una excisión-biopsia completa, mientras más mejor. Pero cuando la radioterapia es contemplada una diagnosis histológica debe ser considerada como una prueba preliminar esencial. (5).

<u>El acercamiento clínico a tumores de los párpados:</u>

Muchos tumores sólidos de los párpados son muchas veces diagnosticados como Papillomata o úlceras rodentes mientras lesiones quísticas son frecuentemente consideradas como derivados de

glandulas sebáceas, pero como la gran variedad de estructuras que comprende los párpados puede hacer que suba una multiplicidad de tumores así que la exactitud en el diagnóstico clínico requiere conocimiento de las muchas lesiones diferentes que pueden ocurrir en los tejidos palpebrales. Algunas de estas lesiones cortadas presentan características que permiten una valorización clínica definida, mientras que otras pueden ser no específicas y aunque pueden ser benignas pueden fácilmente confundirse con condiciones malignas. Las dificultades en diagnóstico son vistas en esas 617 condiciones reportadas por Welch y Duke; 50% fueron mal diagnosticadas clínicamente antes de un examen histológico. Adelantos en nuestra sabiduría de la patología de la piel y juntos con el largo plazo siguiente y reajuste histológico de lesiones tratadas han demostrado que muchas de las antes consideradas como malignas son en efecto benignas. Hay una tendencia sobre diagnosticar carcinoma escamoso cuando una lesión más simple es presentada; Thus Kwiko y sus colaboradores encontró que estas lesiones clínicamente diagnosticadas como ésta, solo unas fueron histológicamente confirmadas. Por otra parte, una condición que parece benigna puede ser maligna, como cuando una como chalación representa un carcinoma de células basales a una metástasis. Las condiciones que más frecuentemente han dado subida a confusión con carcinoma del párpado incluyen Queratosis senil, Queratosis intermedia folicular, Querato acantoma, Epitelioma calcificador benigno de Malberbey; un número de lesiones pseudoepiteliales o pseudoepiteliomatosas producidas por procesos inflamatorios, reconcomientos de la relativamente inofensiva naturaleza de muchos de estos es

llevado a un acercamiento más conservativo al tratamiento muchas veces por simple excisión - sin la necesidad de extensiva cirugía recons-- tructiva o radioterapia. En muchos países donde enfermedades fongosas son comunes su presencia en el párpado, puede llevar a la confusión con tumores malignos (7).

La valoración exacta de un tumor en el -- párpado requiere una consideración de la historia de su desarrollo y una historia familiar - de ocurrencias similares, un cuidadoso examen - clínico de la lesión y nódulos linfáticos asociados y buscar otras lesiones similares o asociadas viscerales o cutáneas en cualquier parte del cuerpo. La aparición de una lesión tratada antes puede llegar a sospechar ser maligna, particularmente en el caso de chalación, - que un carcinoma Nymicia de la glándula de Meibomio o hasta una úlcera rodente, finalmente - la presencia de enfermedades sistémicas como - Leucemia, Linfosarcoma, de un Sarcoma o Neurofibromatosis en cualquier otro lado, pueden explicar la naturaleza de la lesión, es un lipogranuloma semejando las vistas en Sarcoidosis o Tuberculosis con células gigantes pero sin - caseación. (15)

Tratamiento:

Cirugía de los Párpados:

ORZUELO Y CHALACION: Cuando existe inflamación aguda no debe operarse para evitar diseminar la infección. Se da antibióticos locales o sistémicos si es necesario y compresas calientes por 15 minutos cuatro veces al día.

ORZUELO EXTERNO: Si amerita tratamiento externo y en especial quirúrgico debe infiltrarse - fuera del área inflamada, alrededor de la inflamación y luego otra infiltración en la base del tarso afectado; se pone la pinza de chalación y se efectúa incisión paralela (horizon-- tal al borde palpebral sin lesionar los folículos de las pestañas).

CHALACION AGUDA: Después de tratamiento médico está apuntando hacia piel, se pone la anestesia y se coloca la pinza de chalación efectuando incisión paralela a bordes, nunca debe hacerse dentro de los 2 milímetros próximos al - borde palpebral, luego se continuará tratamiento médico sin sutura. Si quedara remanente se escindirá posteriormente. (6)

CHALACION CRONICA Y SUB AGUDA: El tratamiento quirúrgico es interno donde se sigue con el -- mismo procedimiento descrito pero la incisión es perpendicular y cuidando no llegar a 3 milímetros del borde palpebral, porque si no puede producir una musca que dejará irregular el borde palpebral. Luego puede o no efectuarse electrocauterio en la base para evitar hemorragias se efectúa vendaje por compresión. Debe advertírsele al paciente que puede haber excresivas por una semana más.

Si se usa el procedimiento externo la incisión es horizontal siempre cuidando de hacerla arriba del borde palpebral no menos de 3 milímetros, puede aplicarse cauterio.

Cuando la incisión es muy grande debe ponerse catgut 6 ceros, suturas no absorbibles - generalmente no se utiliza. Cuando chalación

involucra piel y conjuntiva debe drenarse ambas superficies a un tiempo. Debe evitarse un agujero de parte a parte. (6)

Si el material de drenaje es abundante y hay antecedentes de recurrencia debe pensarse en biopsia ya que puede enmascarar un carcinoma.

CHALACION MARGINAL: Se evita operarla, solo se trata medicamente tratándose de drenar a presión con dos isopos. Tratamiento médico a base de antibióticos locales, masajes y compresas calientes dos veces al día. Abscesos deben ser tratados con antibióticos sistémicos. (6)

Tratamiento intralesional de corticosteroides en chalación:

Este es un tratamiento médico que está entre el puramente médico (lienzos, antibióticos locales y el quirúrgico). Consiste en inyectar corticosteroides en medio de la lesión deformante nodular, sin poner anestesia y puede efectuarse transcutánea (piel) o transconjutival, este es el más recomendable.

Puede repetirse según evolución, doce personas fueron estudiadas con 17 chalaciones, se inyectó de 0.05 a 0.2 ml de triamcinolona, debe evitarse caso de esteroides de depósito partiendo del principio que la chalación está compuesta predominantemente de histiocitos, células gigantes multinucleadas, linfocitos, células plasmáticas, polimorfonucleares, linfocitos y eosinófilos, todos ellos mediadores inflamatorios, que responden a terapia de este tipo, se obtendría menos fibrosis crónica, menos cicatriz y una resolución de un nódulo que de otra forma puede quedar pequeño pero persistente.

La simplicidad del procedimiento parece atractivo pues no debe ponerse lienzos o taparse el ojo, además en los casos de chalación próximo al sistema lagrimal de desague donde no se desea cirugía. Resultados obtenidos, 7 resolvieron con 2 inyecciones con más de 2 semanas; 6 resolvieron en 2 semanas con una inyección ; dos mejoraron pero luego empeoraron.

Se objetó que si se trataba de un proceso maligno estaría contraindicado puncionarlo, pero se aclaró que chalación es más típico en gente joven y el carcinoma por ejemplo de viejos, además si no mejora podría ser otro dato que debe hacer sospechar de la lesión. (17)

Histopatología de disfunción de la glándula de meibomio:

Se ha aceptado el cuadro de "Disfunción de glándula meibomiana" como un cuadro crónico inflamatorio del párpado como infección generalmente estafilocócica de las glándulas, que evolucionan en relación a los padecimientos de otras glándulas sebáceas (Acné, Dermatitis Seborréica, Acné Rosásea, etc).

El paciente mantiene congestión conjuntival, sensación de cuerpo extraño, chalación crónica, engrosamiento en párpados con telangectasias vasculares, una lagrima de mala calidad, de aspecto espumoso.

7 pacientes mayores de 50 años fueron estudiados y se encontró: 1) estancamiento del material sebáceo, 2) dilatación de los acinis con infiltrado leucocitario y células gigantes de cuerpo extraño como un chalación 3) forma--

ción de varias capas de células planas en los ductos ascinosos lo que dilata los ductos, 4) cierto grado de queratinización.

Se han señalado como factores importantes cuando se infecta por demodex, microorganismo encontrado en uno de los pacientes y cuando -- hay invación de arácnidos del orden de ácaros (ladilla) que tienen especificidad por folículo (D. follicularum) pero el exacto rol no se ha determinado. Los pacientes mejoran con tetraciclina, adecuado antibiótico porque disminuye la grasa libre en el cebo (ácidos grasos) (9).

Tumores inflamatorios y pseudoinflamatorios de los párpados:

Tumores de los párpados y particularmente carcinomas pueden simular Flebitis, Conjuntivitis y Granulomas inflamatorios cuyo tratamiento se retarda.

La gran variedad de anomalías que pueden encontrarse depende de la gran variedad de tejidos en los párpados, piel y anexos (unidades pilosebaseas, glándulas sebáseas). Además de glándulas sudoríparas ecrínas y apócrinas, vasos sanguíneos, linfáticos, nervios, tejidos - fibrosos, músculo estriado y liso, membrana mucosa conjuntival, que pueden envolver lesiones congénitas degenerativas, inflamatorias, traumáticas y procesos neoplásicos. (5)

INTRODUCCION A TUMORACIONES MALIGNAS COMO DIAGNOSTICO DIFERENCIAL A CHALACION:

Carcinoma de Células Basales:

El tumor más común próximo a las áreas pilosas de la órbita. La variedad quística particularmente presenta un aspecto benigno. Puede hacerse un diagnóstico equivocado, Flebitis crónica, Chalación, Perdida de pestañas, Entro o Ectropión.

El 50% de estos tumores son totalmente - excindidos por lo que la recurrencia es baja. Pero estudios por congelación transoperatorios son requeridos para evitar dejar bordes quirúrgicos contaminados. Estos pacientes están generalmente expuestos a la luz solar por lo que los epidemiólogos consideran importante protegerlos del sol. (5)

Carcinoma basal del párpado como indicador de malignidad multifocal:

El 60% de una serie de 30 casos consecutivos de pacientes con este carcinoma demuestran que otras lesiones sospechosas en el mismo ojo fueron positivas. Debe sospecharse - pues en pacientes con este tipo de cáncer puedan tener otro foco de malignidad. (19)

Carcinoma Basal Pigmentado de los párpados:

Es una condición rara de los 100 casos de carcinoma basal de párpados solo 9 eran pigmentados. En general sexo y edad igual al carcinoma basal (no predilección sexual y más frecuente después de los 60 años) duración más o menos un año. Localización en el párpado inferior principalmente.

El carcinoma basal pigmentado parece ser más frecuente en personas pigmentadas y el no pigmentadas en personas de tez clara, latino-

americanos, japoneses y mediterráneos.

La principal confusión diagnóstica ha sido con Melanoma (pero en nuestro medio Melanoma es muy raro). (3)

Secciones por congelación en control de una cirugía en carcinoma de células basales:

Varían los datos y reportes pero Einangler Henlrind y Rakofski reportan que 50% de los cortes presentaban contaminación en sus márgenes.

En este artículo solo se describen las técnicas que efectúan transoperatoriamente, evaluación de bordes quirúrgicos con congelación poniendo como método eficaz para evitar las recurrencias demostrando que 3-4 milímetros de corte en áreas de aspecto normal presenta en el 54.04% de casos, células malignas y que debe efectuarse exámenes de congelación para tener una seguridad de no dejar carcinoma en los bordes. (3)

Carcinoma de Células Escamosas:

Es mucho menos frecuente que carcinoma de células basales, pero la importancia de exposición solar parece todavía más importante en este tipo de problema. Incluso presenta lesiones actínicas. Parece menos metastatizante que está lesión en otras áreas.

Puede parecer benigna como Hiperplasia Pseudoepiteliomatosa, Queratitis Folicular y Queratoacantoma. (5)

Carcinoma de glándulas sebáseas:

Más de la mitad de este potencial carcinoma fatal es confundido como enfermedad inflamatoria benigna; principalmente con chalación y blefaroconjuntivitis. Así que el tratamiento es retardado e incluso es esparcido el tumor.

Crece de la glándula de meibomio, glándulas sebáseas del párpado, glándulas de Zeis, glándulas polisebaseas. (5)

Este carcinoma puede crecer dentro o alrededor de glándula sebásea de párpado o carúncula.

Comunmente está solitario en el párpado con nodulación y edema sin dolor, con una coloración amarillenta la cual debe hacer sospechar siempre en un carcinoma sebáseo.

Straatsma ha encontrado un promedio de 3 años entre los primeros hallazgos descritos y el diagnóstico definitivo, un retardo adverso al buen diagnóstico que cabría si se diagnosticara con más anterioridad. Carcinoma es más propio de 61.1 años promedio de edad. Debe recordarse que este carcinoma es más frecuente en párpado superior en contraste al carcinoma basal que es en párpado inferior.

El origen es difícil de determinar, pero Zimmerman (es uno de los más grandes patólogos oculares del mundo) y Boniuk encontraron que la glándula de meibomio es el más común punto de origen. Aunque entre carcinoma de células basales y carcinoma de células escamosas a veces puede confundirse el de glándulas sebáseas,

se distingue por lípido intracitoplasmático por lo que en su fijación si se sospecha este tipo de carcinoma, no debe usarse alcohol y sí medio de tinción denominado "Oil red O" que lo confirma. El carcinoma de células glandulares, es resistente a radioterapia.

Se presenta un caso de un hombre de 82 años, en el párpado inferior del ojo derecho con proptosis y tomográficamente invasión orbital que incluía nervio óptico fue operado e irradiado, sin embargo murió entre el año de diagnóstico y tratamiento. (15)

Carcinoma primario de glándula mucinosa sudorípara del párpado simulando carcinoma metastásico:

Aunque es un caso raro de tumor en párpados y se le ha confundido con glándula lagrimal ectópica hay 35 casos reportados de los cuales 60 era tumores de párpado (2).

Aunque el carcinoma de glándula sudorípara del párpado histológicamente no ha sido un serio problema, esta variedad de carcinoma de glándula sudorípara ecrina si ha sido confuso aún patológicamente, muchos patólogos han reportado - primeramente Mioblastoma de células granulares, tejido de granulación inflamatoria, xantoma, histiocitoma, tumor neurogénico, etc. Pero por ultraestructuras electrónica y otro método se han logrado dar con diagnóstico final. (18).

Clínicamente se ha traducido como tumor benigno (18) de baja malignidad con invación local que no responde a redioterapia ni quimioterapia deben ser excindidos totalmente con exámen de - bordes. (2)

Un caso raro de metastasis carcinomatoso de el párpado:

La incidencia es de 1.4% de todos los tumores malignos en el párpado. RILEY revisó desde 1922-69 de la clínica Mayo y encontró 15 casos con tumores primarios en traquea o parótida.

El carcinoma de mama produce 20 muertes - de cada 100,000 muertes en las mujeres. Este - caso se refiere de una mujer de 46 años desarrolló una nodulación en el párpado inferior - del ojo derecho 4 años atras había sufrido mastectomía radical por carcinoma de mama. Estaba serca del margen palpebral y del punto lagrimal, la induración era de todo el espesor del - párpado, pérdida de cilia (pestañas) que dió - idea de tumoración primaria pero después se supo que era metastasis del carcinoma mamario. (10)

Diagnóstico Diferencial de tumores palpebrales:

Clínicamente difícil en algunos casos determinar entre lesión benigna de la maligna. - Pero si no hay ninguna modificación con tratamiento antiinflamatorio debe hacerse biopsia - para tener diagnóstico definitivo. El cirujano debe darle una idea con esquema al patólogo.

Quimioterapia, Crioterapia, Radioterapia o cirugía excisiva (excisional) para carcinomas de párpados. Pero es preferible el tratamiento quirúrgico. (5)

Otros Tumores:

Sarcoma:

Es raro, rabdomiosarcoma, ocurre en niños en órbita más que párpado. (5)

Melanoma:

No es común pero igual que el de la piel. (5)

Leucemia:

Cloroma puede ser el primer signo, antes de la anomalía de hueso, proliferación de mielocitos y mieloblastos que produce edema de - párpados como celulitis orbital, con un color verde que puede ser la pista para investigar - Leucemia. (5).

Tumores Inflamatorios:

Inflamación granulomatosa focal:

Sólo una biopsia puede definitivamente dar un diagnóstico definitivo entre varios tipos de inflamaciones.

- Cuerpo Extraño
- Material Sebáseo (lipogranulomas a chalación)
- Micosis (coccidioides)
- Bácterias (micobacterias)
- Parásitos
- Sarcoides

Hiperplasia pseudo epiteliomatosa, Keratoacantoma, Keratosis folicular invertida:

Estas tumoraciones benignas pueden confundirse clínica e histológicamente con carcinoma malignos. Excepto cuando clínicamente forman como cráter con el agujero lleno de queratina o toma forma verucosa, nodular, papilomatosa o quistica en que es más fácil diagnosticarlo. (5)

Tumores de posible etiología viral:

- Molusco Contagioso
- Verrugas
- Pseudo tumor linfoide o linfomas
- Glándulas lagrimales accesorias o Ectópicas
- Sindrome Mikulicz (5)

Querato Conjuntivitis Meibomiana:

Las glándulas de meibomio o se ven alteradas en el tipo de su secreción conjuntamente - a cuadros generalizados de anormalidad en otras glándulas sebáceas como las de la cara, cabeza como dermatitis seborreica, seborrea Sica, acné rosásea, etc. Cuando estas glándulas afectadas parecen que estuviera estancada y parecen tapadas, cuando se exprimen sale material con debris, la secreción no forma la capa lípida de la película corneal y por lo tanto se observará ruptura antes de los 20-30 segundos promedio - normal que debe durar una película corneal sin parpadeo. Por lo tanto se producirá un punteado de erosión epitelial en el epitelio corneal al teñirlo con flureceina. (14)

Manejo de Malignidad en Párpados:

El Dr. CROWELL se ha dedicado a tratamiento de problemas de párpados y órbita, generalmente cada especialista pregoniza sus técnicas y resultados.

Cuando uno se pregunta ¿Qué debo hacer?, el cirujano dirá: cirugía, el radiólogo: radioterapia, el dermatólogo: curetaje, electrocauterio y quimioterapia, otros dirán: inmuno o - endocrinoterapia.

Todos se han usado con éxito y en combinación pero esto depende del tipo y severidad de la lesión.

Cirugía: El método más viejo, y cuyo principal dilema es excisión total -completa y segura-. Un moderno método es la técnica MOHS en que muchos dermatólogos están entrenados, la piel se va abriendo, fijando y tiñiendo por congelación efectuando un mapa, tejido por tejido, capa por capa, hasta tener una excisión microscópica por tinción de lo que se va haciendo, esta monitorización asegura más un éxito de excisión completa, además sabemos que el 25% de casos no - recurren, pese a no estar libres los bordes, - las células malignas que se quedan sucumbem probablemente bajo efectos de inflamación cicatrizal.

Pero el cirujano no debe pensar que es la excisión total la meta más importante, debe tenerse en cuenta la desfiguración las posibilidades de rehabilitación funcional y cosmética, y por supuesto los rechazos o fracasos de injertos, infecciones, etc.

Radiación: Carcinoma basal es extremadamente sensible a radiación pero tiene sus desventajas.

Dosis fraccionadas, protección corneal y cristalino muy sensibles a efectos secundarios, el sistema excretor lagrimal también susceptible, el canto medio, defectos desfigurantes de radiación, atrofia de dermis, despigmentación, etc.

Han efectuado radioterapia a carcinoma escamosa y reportaron buen resultado, (no es lo usual) también casos desesperados de melanomas el cual es resistente.

El criterio más generalizado es dejar radiación por segunda instancia.

Quimiocirugía: Técnicas de MOHS descritas que usa Clorurozine con exámenes histológicos por capas de la insición efectuada.

Curetaje y Electrocauterio: Los dermatólogos por largo tiempo han demostrado que quemando - el tumor poco a poco se logra curación. Sólo que en párpados debe usarse en casos muy seleccionados porque la cicatrización de las partes móviles puede causar deformidades, como entro o ectropión.

Criocirugía: Basado en el enfriamiento de -- -25°C ó -30°C forma cristales intracitoplasmáticos que destruyen la célula y que de estos - los malignos son más susceptibles.

El problema principal es en profundizar - el tratamiento en la piel, por lo que recurren

cia son más frecuentes, sin embargo puede repetirse y sus secuelas son mucho menores que por ejemplo: radiación.

Quimioterapia: Hay más de 30 drogas pero para lesiones de párpado son raramente usadas y sólo para Rabdomiosarcona, (más frecuentemente - cuadrante superior nasal) de la órbita en niños se ha usado en combinación a irradiación.

Inmunoterapia: Es una técnica que está evolucionando, logra anticuerpos específicos contra los antígenos de la superficie celular, con malignidad de párpados no hay nada por el momento.

Endocrinoterapia: Nada cuando tumores son de prostata o mama pero no desarrollada para otras malignidades palpebrales. (1)

Terapia radiactiva primaria para carcinoma de glándula meibomiana:

Boniuk y Zimmerman reportan que la mortalidad es de 30% en los 5 años y metastasis en 28% en 88 casos estudiados.

El tratamiento primario generalmente es - quirúrgico pero que aquí reportan varios casos en que se decidieron por radiación.

El primero un hombre de 73 años con tumor en ambos párpados de ojo izquierdo, que además tenía historia de múltiples infartos cardíacos y que no soporta la anestesia general. Recibió 6,000 rats con protectores y aunque murió de - infarto ya no tenía carcinoma de glándula meibomiana, sin embargo desarrolló cuadro de panus degenerativo en los 360° del limbo por mala pe

lícula corneal. Otro caso de carcinoma multifocal (ambos párpados); la señora de 53 años - recibió 5,000 rats sin recurrencia 25 meses de finalizada la dosis.

Este reporte desea señalar la posibilidad de que en casos como rehuír cirugía a ancianos que están muy malos de salud pueda ser necesario este método. (11)

Factores de éxito del manejo quirúrgico del carcinoma de los párpados:

Estudiaron 165 casos de carcinomas basales comprobando que los 39 casos operados con monitorización de biopsia por congelación de las - márgenes quirúrgicos transoperatorio, ninguno recurrió. Mientras que de los 126 casos de este control 34 (26.9%) fue insición incompleta; y 7 (5.5%) recurrió. Los pacientes fueron de 19-88 años, pero el 56% estaban entre 70-80 - años. No hay preponderancia sexual. Sorpresivamente predomina gente blanca, sólo 2 casos en gente negra.

Hay cuatro formas preponderantes:

1. La nodular generalmente bien circunscrita y que tomando 4 milímetros de borde normal puede estarse más seguro de su total excisión, 60% de casos.
2. La ulcerativa 21.2% de casos.
3. La morfa 15.1% de casos
4. Multicéntrico 3.6% de casos

Estos tres son invasivos y generalmente la intervención de una excisión de 4 milímetros de piel de aspecto normal no garantiza recurrencia.

El morfo o esclerosante se ve como placa hiperqueratócica.

El multicéntrico como varios lóbulos.

El diagnóstico más común de equivocación es el Papiloma y Quiste de Inclusión Epitelial.

Dos casos de exanteración orbital fueron de Morfa lo que da idea de su gran agresividad. (4)

Discusión:

Antes de decidir el tratamiento:

Si es melanoma, carcinoma escamoso, carcinoma glándula meibomiana, preferible una excisión total. Siempre pensando en buenos resultados cosméticos, si es joven con la mejor función posible en manos de un experimentado; en estos casos, cirujano plástico, si es un carcinoma basal con la técnica tejido fresco MOHS por un cirujano dermatólogo.

Si es viejo y no aguantara cirugía, es preferible criocauterio y radiación, tomando decisión según tamaño y lugar. Si la lesión está en el canto medio es necesario saber la profundidad de esta y pensar en radiación aunque tuviera problema de epífora y necesitara tubo Pirex para dacriocistorrinostomía. Si la lesión está profunda se resignará a una exanteración orbital. (1)

MATERIALES Y METODOS:

La presente investigación comprendió el estudio prospectivo de los pacientes de ambos sexos a quienes se les diagnosticó la enfermedad de CHALACION y que fueron sometidos a procedimiento quirúrgico en la unidad de Oftalmología de la Policlínica del Instituto Guatemalteco de Seguridad Social.

Se tomó como muestra 75 pacientes de ambos sexos, en orden consecutivo de 15 años de edad en adelante. A cada paciente en el acto quirúrgico se le tomó una muestra del material recolectado del cual se efectuó un estudio cito-bacteriológico, por medio de 3 frotes para las tinciones de Gram, Giemsa y Papanicolau, respectivamente, estos análisis fueron leidos por especialistas. La descripción de hallazgos tuvo una aplicación clínica inmediata para establecer el aspecto clínico con la fisiopatología de esta entidad (que tipo de glándula, que tipo de reacción, aguda, crónica, que microorganismo más frecuente, etc). Diferenciar entre la primera afección y los pacientes con múltiple reincidencia.

De cada paciente se evaluó los siguientes parámetros: edad, sexo: masculino y femenino; ojo afectado: derecho, izquierdo o ambos; que párpado: superior o inferior; si es único o múltiple; que tercio afectado: interno, medio, externo; tiempo de padecimiento; si es primera consulta o reconsulta; si ha tenido tratamiento previo o no; antibióticos: locales o sistémicos o quirúrgicos; entre los antecedentes personales se investigó si fue la primera vez que le ocurrió o si era reincidencia; y otras patologías oculares.

Todos estos parámetros fueron llevados por medio de un Test individual que se les pasó a cada paciente previo a su intervención quirúrgica. (Ver anexo)

PRESENTACION DE RESULTADOS

CUADRO 1

Correlación entre la patología ocular presentada, según edades

EDADES	SEXO		CON-SULTA.		PARPADO AFECTADO			OJO AFECTADO			PRESEN-TACION.		TERCIO AFECTADO			TRATAMIENTO PREVIO					
																ANTI-BIOTICOS			QUIRUR-GICOS.		
																SI		NO	SI		NO
	M	F	P	Re	S	I	A	D	A	I	U	M	I	M	E	L	S				
15 - 35	30	27	40	17	28	24	5	33	6	18	47	10	22	15	20	40	5	12	16	41	
35 - 55	12	5	11	6	9	8	-	6	-	11	15	2	8	6	3	12	-	5	5	12	
55 - 75	-	1	-	1	1	-	-	-	-	1	-	1	-	1	-	1	-	-	1	-	
75 y más	-	-	-	-	-	-	-	-	-	-	-	-	-	-	-	-	-	-	-	-	
TOTALES	42	33	51	24	38	32	5	39	6	30	62	13	30	22	23	53	5	17	22	53	

FUENTE: Policlínica, Instituto Guatemalteco de Seguridad Social

CUADRO 1

CORRELACION ENTRE LA PATOLOGIA OCULAR PRESENTADA SEGUN EDADES:

En este cuadro se recolectó todos los datos que se obtuvieron de cada paciente según edades previo a su intervención quirúrgica.

En la primera columna aparecen las edades expresadas en años.

En la segunda columna aparece el sexo correspondientes al paciente M: Masculino F: Femenino.

En la tercera columna aparece el párpado afectado que se dividió en S: Superior I: Inferior A: Ambos.

En la cuarta columna aparece el ojo afectado, indicando la localización de la enfermedad D: Derecho A: Ambos I: Izquierdo.

En la quinta columna indica la forma de presentación U: Unica M: Múltiple.

En la sexta columna corresponde a que tercio del párpado fue el mayormente afectado . I: Interno M: Medio E: Externo.

En la séptima columna aparece si recibió tratamiento previo del que se subdividió en: Antibióticos SI L: Locales S: Sistémicos y NO si no tuvo ningún tratamiento; y en Quirúrgicos SI: Si ya tuvo alguna intervención quirúrgica previa y NO si no le han realizado ninguna intervención quirúrgica.

CUADRO 2

Relación entre el tiempo de iniciación del padecimiento con el número de la muestra estudiada.

TIEMPO DE EVOLUCION MESES	NUMERO	%
0 - 3	27	36.0
3 - 6	37	49.3
6 - 9	8	10.7
9 - 12	-	00.0
1 año y más	3	4.0
TOTALES	75	100

FUENTE: Policlínica, Instituto Guatemalteco de Seguridad Social.

CUADRO 3

Otras patologías oculares y su relación con las edades de los pacientes, como factores preexistentes para la iniciación de la enfermedad de Chalación.

OTRAS PATOLOGIAS OCULARES	15-35	%	35-55	%	55-75	%	75 y +	%
AMETROPIAS	7	12.3	1	5.9	1	100	-	-
BLEFARITIS	3	5.3	-	-	-	-	-	-
CONJUNTIVITIS	10	17.5	3	17.6	-	-	-	-
ANORMALIDADES DE LOS PARPADOS	11	19.3	6	35.3	-	-	-	-
SIN ANORMALIDADES	26	45.6	7	41.2	-	-	-	-
TOTALES	57	100	17	100	1	100	0	0

FUENTE: Policlínica, Instituto Guatemalteco de Seguridad Social.

CUADRO 4

Representación de la patología encontrada en relación a los resultados obtenidos por medio de los laboratorios.

EDADES		15-35	35-55	55-75	75 y más	TOTALES
POLIMORFONUCLEARES	+	7	4	-	-	11
	++	25	8	-	-	33
	+++	14	3	-	-	17
LINFOCITOS	+	15	3	-	-	18
	++	9	5	-	-	14
	+++	12	1	1	-	14
MACROFAGOS		23	9	1	-	33
CELULAS EPITELIALES		41	17	1	-	59
CELULAS PLASMATICAS		30	7	1	-	38
CELULAS GIGANTES		8	1	1	-	10
REACCION AGUDA		25	6	-	-	31
REACCION CRONICA		8	-	1	-	9
REACCION MIXTA		10	3	-	-	13
REACCION NO ESPECIFICA		7	4	-	-	11
BACILOS		6	3	-	-	9
COCOS		14	8	-	-	22
SIN PATOLOGIA		44	10	1	-	55
CELULAS MALIGNAS		-	-	-	-	0

REACCION
+ LEVE
++ MODERADA
+++ SEVERA

FUENTE: Policlínica, Instituto Guatemalteca de Seguridad Social.

ANALISIS Y DISCUSION DE RESULTADOS

Del estudio realizado en 75 pacientes (100%) se llegó a establecer que el grupo etario joven fue el más afectado, esto concuerda con lo encontrado bibliográficamente en el cual esta enfermedad es más común en jóvenes que en adultos, el cual fue de 15 a 35 años que equivale al 76%.

Es importante hacer notar que aunque el sexo masculino fue el más afecto en un 56%, Y dado que es el sexo de mayor cobertura en los servicios de seguro social, no existe preponderancia significativa de esta enfermedad por ninguno de los 2 sexos, indicando pues que la vulnerabilidad de estos es igual para adquirir esta enfermedad.

El ojo derecho fue el más afectado en un (52%), lo cual correlacionado con dos evidencias importantes; una, que la afección de conjuntivitis involucra primariamente el ojo derecho por la contaminación de la mano derecha dado que la mayoría de personas son diestras (evidencia muy reconocida dentro de las investigaciones en oftalmología). Y segundo que en la patogenia de chalación se ha encontrado que la disfunción glandular sebásea está muy relacionada (Acné, Acné Rosásea, Dermatitis seborreíca, etc), en el presente estudio el 55% de pacientes refirieron en la historia algún tipo de disfunción, esto nos lleva a confirmar por estas dos razones la mayor incidencia del lado derecho. El párpado superior y el tercio interno (40%) fueron las áreas más afectadas sin tener una razón precisa de la afección levemente más frecuente en estos lugares.

Es importante también hacer notar que la mayoría de pacientes espera un promedio de 4 meses y medio para asistir a la primera consulta (49%). Esto no coincidió con el hallazgo más frecuente al examen cito-bacteriológico, pues el (81.3%) presentaban infiltración polimorfonuclear, lo que en nuestro estudio dió un carácter de afección aguda, antes bien que lo típicamente crónico de la Chalación, es más sólo el (13.3%) de los pacientes presentaron células gigantes que son lo más específico de la afección granulomatosa crónica de Chalación. Se recomienda a los especialistas un mayor cuidado en las características clínicas de inflamación para diagnosticar chalación.

Además en el (41.3%) se encontró bacterioscopía positiva (cocos y basilos) lo cual se ha descrito en la literatura mundial. Y tal como se interpreta, estos son hallazgos incidentales, sin que se les atribuya una directa causalidad, aunque si afecte en algún grado las características de inflamatoriedad.

Se hizo énfasis en el papanicolau y aunque no se encontró malignidad, se deja establecido que este examen debe efectuarse en casos recurrentes y múltiples, siendo fácil y económico al efectuarlo. Esto es importante debido a que clínicamente es difícil en algunos casos, determinar si una masa o nodulación en el párpado es benigno o maligno. Sabiéndose que el carcinoma de glándulas sebáceas particularmente de las glándulas de meibomio se ha erroneamente diagnosticado en más de la mitad de los casos como lesiones benignas tipo Chalación y por lo que su tratamiento ha producido complicaciones iatrogénicas.

CONCLUSIONES

1. Se demuestra que las poblaciones jóvenes de ambos sexos son las más expuestas a esta enfermedad ya que el intervalo de 15 a 35 años fue el más afectado en un (76%). Se determinó que el ojo derecho y el párpado superior son los más afectos en un 51% promedio. La localización más frecuente es el tercio interno en un 40%, la mayoría de pacientes estudiados (77.3%) recibieron un tratamiento previo a la intervención quirúrgica.

2. Que en promedio 55% de los pacientes refirieron afecciones de Conjuntivitis, Blefaritis y Meibomeitis, que concuerda con la importancia de la disfunción de las glándulas de Meibomio.

3. No existe una estrecha relación entre el diagnóstico clínico y el hallazgo bacteriológico:

   a. Sólo en 46 casos (61.3%) fueron diagnosticados como clínicamente agudos, mientras que microscópicamente 61 pacientes (81.3%) presentaron abundancia de polimorfonucleares y signos de afección aguda.

   b. Que no obstante se ha descrito a la chalación como reacción granulomatosa con células de cuerpo extraño, en el presente estudio solo 10 casos (13.3%) se encontraron típicas células gigantes.

4. En este estudio, 31 casos (41.3%) presento bacterioscopía positiva, que concuerda con estos microorganismos a quienes se les ha atribuido participación en afecciones de chalación.

5. Que tomando en cuenta la característica de malignidad multifocal del carcinoma del párpado y que el carcinoma de glandula sebácea es el más confundible con chalación en nuestros casos de múltiples afecciones y reincidencias no se encontró malignidad en ningún caso.

RECOMENDACIONES

1. Que el diagnóstico sea mejor considerado desde el punto de vista clínico, puesto que chalación es una entidad crónica y no concuerda con el tipo de hallazgos bacterio-citologicos de carácter agudo.

2. Que las disfunciones de glándulas de meibomio y anormalidades de párpados sean tratados con tiempo para evitar esta secundaria complicación.

3. Se recomienda examen de patología en todos los casos de reincidencia y afección múltiple para descartar problemas malignos que pueden dispersarse iatrogénicamente.

4. Tener presente que afecciones de glándula sebácea (Acné, Dermatitis seborreica, Acné rosásea, etc), pueden afectar glándulas sebáceas del párpado, así como estados de debilitación crónica.

5. Queda abierta ha discución por los especialistas, la posibilidad de iniciar tratamiento médico con Esteroides infiltrados en casos verdaderamente crónicos y cuya cirugía pueda ser dificultosa (próximo a canalículo de drenaje lagrimal, Esclerodermа, etc).

RESUMEN

Se efectuaron 3 frotes, Gram, Giemsa y Papanicolau, de 75 casos diagnosticados de chalación, en la unidad Policlínica del Instituto Guatemalteco de Seguridad Social de Guatemala, (I.G.S.S.) los cuales fueron operados por los diferentes médicos tratantes de la institución.

Los frotes fueron vistos y supervisados por técnicos del laboratorio y los médicos que realizamos el trabajo, solamente el examen de papanicolau fue analizado microscópicamente en colaboración por médico patólogo.

Se encontró que 31 casos (41.3%) presentaron bacterioscopía positiva, cocos y bacilos y que 61 pacientes (81.3%) presentaron cuadros microscópicos de afección aguda (polimorfonucleares), y en solamente 10 casos (13.3%) se presentaron células gigantes que son típicas de reacción a cuerpo extraño o granulomatosis descritas en chalación. Estos hallazgos hacen recomendar a los especialistas observar con mayor énfasis en las características agudas o de cronicidad que sí son típicas del diagnóstico de chalación. Aunque no se encontraron células malignas hacemos ver que el carcinoma de glándula sebácea puede representar el mayor peligro de equivocación en el diagnóstico y por las características de malignidad multifocal, en casos de recidiva o de nódulos múltiples en el mismo párpado, debe sospecharse carcinoma basal del párpado, por lo que se sugiere el uso de examen citológico, que es fácil, sencillo y de bajísico costo.

Dentro de la casuística encontramos que

el 76% son pacientes jóvenes, que el ojo derecho y el párpado superior son más afectados en un 51% y que el tercio interno es también el más afectado.

De acuerdo a la literatura mundial el 55% de casos presentaron alguna enfermedad o condición asociada como Conjuntivitis, Blefaritis y Meibomeitis, señalando la disfunción de las glándulas sebáceas.

Se propone a los especialistas la posibilidad de iniciar tratamiento médico con esteroides infiltrados en casos crónicos y cuya cirugía sea dificultosa (próximo a canalículos lagrimales, Escleroderma, Anomalías de párpados cicatrizales, etc.).

REFERENCIA BIBLIOGRAFICA

1. Beard, C. Management of malignancy of the eyelids. **Am J Ophtalmol** 1981, Jul; 92(1):1-6

2. Cohen, K.L. Mucinous sweat gland adenocarcinoma of the eyelid. **Am J Ophtalmol** 1979, Aug; 92(2):183-8

3. Chalfin, J. and A.M. Patterman. Basal cell carcinoma of the eyelid. **Am J Ophtalmol** 1979, Jun; 87(6):802-09

4. Doxanas, M.T. et al. Factors in the successful surgical management of basal cell carcinoma of the eyelids. **Am J Ophtalmol** 1981, Jun; 91(6):726-736

5. Duane, T.D. Inflammatory and pseudoinflammatory tumors of the eyelids. **In his: Clinical ophthalmology**. 2a. ed. Hagerstown, Harper-Row, 1978. t.4 (pp. 1-5)

6. Duane, T.D. Surgery of the eyelids. **In his: Clinical ophthalmology**. 2a. ed. Hagerstown, Harper-Row, 1978. t.5 (pp.6-9)

7. Duke, E.S. and P.A. Macfaul. Inflammations deep of the eyelids. **In his: Sistem of ophthalmology**. Londres, Kimpton, 1974. t.13 (pp.242-247)

8. Gombos, G.M. Urgencias debidas a infecciones o inflamaciones. **En su: Manual de urgencias oftalmológicas**. 2a. ed. Barcelona, Espaxs, 1977. 277p. (pp. 61-62)

9. Gutgenell, V.J. **et al.** Histopathology of meibomian gland disfunction. Am J Ophtalmol 1982, Sep; 94(3):383-87.

10. Graham, J. **et al.** An unusual case of metastatic carcinoma to the eyelid.. Am J Ophtalmol 1978, Sep; 86(3):400-03

11. Hendley, R.L. **et al.** Primary radiation therapy for meibomian gland carcinoma. Am J Ophtalmol 1979, Feb; 87(2):206-09

12. Larré, J.R. **Clínica y terapéutica oftalmológica.** Buenos Aires, Alfa, 1963. 536p. (pp. 1-31)

13. Martínez, S.A. **Epiteliomas de los párpados su tratamiento quirúrgico.** Sevilla, Universidad de Sevilla, 1975. 129p. (pp. 17-21)

14. McCulley, J.P. and G.F. Serallis. Meibomian keratoconjunctivitis. **Am J Ophtalmol** 1977, Dec; 84(6):788-793

15. Newell, F.W. The eyelids. **In: Ophthalmology principles and concepts.** 4a. ed. Saint Louis, Mosby, 1978. 627p. (pp.209-210)

16. Perlman, E. and R.T. Mahón. Sebaceous gland carcinoma of the eyelid. **Am J Ophtalmol** 1978, Nov; 86(5):699-703

17. Pissarelo, L.D. **et al.** Intralesional corticosteroid therapy of chalazia. **Am J Ophtalmol** 1978, Jun; 85(6):818-21.

18. Thomas, J.W. **et al.** Primary mucinous sweat gland carcinoma of the eyelid simulating metastatic carcinoma. **Am J Ophtalmol** 1979, Jan; 87(1):29-33

19. Wedey, R.E. and J.W. Collins. Basal cell - carcinoma of the eyelid as an indicador of multifocal malignancy. **Am J Ophtalmol** 1982, Nov; 94(5):591-93

VoBo

Universidad de San Carlos de Guatemala
FACULTAD DE CIENCIAS MEDICAS
OPCA — UNIDAD DE DOCUMENTACION

EST DE EVALUACION OFTALMOLOGICA (ANEXO)

cha _____ Número _____

MBRE _____ Edad ____ Sexo /M / / F/

. de Afiliación _____

o Afectado /I / /D / /A / Parpado /S/ /I/

lación /U/ /M/ Tercio Afectado /E/ /M/ /I/

Menos de 2 veces

olución Primera Reconsulta De 2 a 4 veces

/P/ /R/ Más de 4 veces

empo de Evolución _____

atamientos Previos:

tibióticos; Quirúrgicos

/SI/ /NO/ /SI/ /NO/

/ L/ / S/

as Parologías Oculares /Ametropías
/Blefaritis
/Conjuntivitis
/Anormalidades Palpebrales

sultados:

ROTES Gram _____
Giemsa _____
Papanicolau _____

CENTRO DE INVESTIGACIONES DE LAS CIENCIAS

DE LA SALUD

(C I C S)

ONFORME:

Dr. ROMEO CUROZ CE
ASESOR.

Médico y Cirujano
Colegiado No. 1088

SATISFECHO:

Dr. CARLOS ROSDOCIRRECO
REVISOR.

COLEGIADO

OBADO:

DIRECTOR DEL CICS

IMPRIMASE:

Dr. Mario Rene Moreno Cámbara
DECANO
FACULTAD DE CIENCIAS MEDICAS.
U S A C .

Guatemala, 16 de Julio de 1984.

FACULTAD DE CIENCIAS MEDICAS
U S A C
CICLO LECTIVO 1984
DECANO 84-86
Dr. Mario René Moreno Cámbara
GUATEMALA, C. A.

Los conceptos expresados en este trabajo son responsabilidad únicamente del Autor. (Reglamento de Tesis, Artículo 44).